Verhandlungen

Deutsche Gesellschaft für Chirurgie

Gift of
Mr. Charles Deering
1907

LIBRARY OF THE
MUSEUM OF COMPARATIVE
ZOOLOGY
AT HARVARD UNIVERSITY


Digitized by Google

Digitized by Google

University of California
LIBRARY
Medical Department
2717

Verhandlungen

der

Deutschen Gesellschaft für Chirurgie.

Achtundzwanzigster Congress,

abgehalten zu Berlin, 5.—8. April 1899.

Mit 11 Tafeln Abbildungen, Holzschnitten und Autotypien.

Berlin 1899.

Verlag von August Hirschwald.

N.W, Unter den Linden 68.

Digitized by Google

UNIVERSITY OF CALIFORNIA
MEDICAL SCHOOL

Digitized by Google

Inhalt.

	Seite
A. Einladungs-Circular	XIV—XV
B. Verzeichniss der Mitglieder der Gesellschaft	XVI—XXXVII
C. Statuten und Geschäftsordnung	XXXVIII—XLII
D. Alphabetische Rednerliste	XLIII—XLIX
E. Alphabetisches Sach-Register	L—LVI

I. Protokolle, Discussionen und kleinere Mittheilungen.

Erster Sitzungstag, Mittwoch, 5. April 1899.

a) Vormittags-Sitzung.

Eröffnungs-Rede des Herrn Vorsitzenden S. 1. — Nachruf an die verstorbenen Mitglieder S. 1—6. — Schreiben Sr. Excellenz des Herrn General-Stabsarztes der Armee von Coler S. 6. — Interimistische Ergänzung des Vorstandes S. 7. — Neu aufgenommene Mitglieder S. 7. — Bibliotheksbericht S. 8. — Wahl des Ausschusses, des I. Schriftführers, des stellvertretenden Kassenführers, der Kassenrevisoren S. 11.

Eintritt in die Tagesordnung.

1)	Herr König sen., Zur Geschichte der Gelenkkörper Discussion: Herren von Bergmann, Barth, v. Beck.	I.	12.	II. 1.
2)	Herr Kocher, Ueber die Bedingungen erfolgreicher Operationen bei Epilepsie	I.	14.	II. 9.
3)	Herr von Bergmann, Zur Porencephalie . . .	I.	15.	
4)	Herr Arthur Barker, Schussverletzung des Gehirns, Entfernung der Kugel durch Trepanation, Heilung	I.	20.	II. 157.
5)	Herr Kroenlein, Hirnschuss	I.	20.	II. 19.
6)	Herr Körte, Demonstration eines Präparates von Schädel-Trepanation	I.	20.	

2749

Digitized by Google

Seite

Discussion: Herren Lauenstein, v. Bergmann, v. Beck S. 21—24.

b) Nachmittags-Sitzung.

7) Herr Trendelenburg, Ueber Resection der Wirbelbögen bei spondylitischen Lähmungen . . I. 25. II. 455.
Discussion: Herr Troje S. 25.

8) Herr Tilmann, Theorie der Gehirn- und Rückenmarks-Erschütterung . . . . . I. 25. II. 173.
Discussion: Herren Gussenbauer, Tilmann S. 25—27.

9) Herr Friedrich, Zur Bedeutung der Luftkeime und der bacteriellen Resorptions-Vorgänge für die Wundbehandlung . . . . . I. 27. II. 335.

10) Herr Senger, Experimentelle und klinische Untersuchungen zur Erzielung der Hautsterilität . . . I. 27. II. 302.

11) Herr Schnitzler, Beitrag zur Kenntniss von den latenten Mikroorganismen . . . . . I. 27. II. 553.

Verlesung der neu aufgenommenen Mitglieder . . I. 27.

12) Herr Perthes, Ueber Noma und ihre Erreger . . I. 28. II. 63.

Zweiter Sitzungstag, Donnerstag, 6. April 1898.

a) Vormittags-Sitzung.

13) Herr Schloffer, Ueber Operationshandschuhe . I. 28. II. 37.

14) Herr Lindenthal, Ueber Gangrène foudroyante . I. 28. II. 29.
Discussion zu 9—14: Herren Loewenhardt, (Aleppobeule), Samter, Perthes S. 28—31.

15) Herr Hoffa, Die moderne Behandlung der angeborenen Hüftgelenksluxation . . . . . I. 31. II. 402.

16) Herr Lorenz, Ueber die bisherigen Erfahrungen mit der unblutigen Einrenkung der angeborenen Hüftgelenksluxation . . . . . I. 31.

17) Herr Petersen, Ueber die unblutige Reposition der angeborenen Luxation der Hüfte . . . . I. 35.

18) Herr Narath, Ueber eine typische Form von Hernia cruralis im Anschluss an die unblutige Reposition der Luxatio coxae congenita. . . . I. 38. II. 273.
Discussion zu 15—18: Herren Drehmann, Mikulicz, Heusner, Hoeftmann, Lange, Kümmell, Lorenz S. 38—48.

19) Herr Benda, Knochentuberculose und acute Miliartuberculose (mit mikroskopischen Demonstrationen) . . . . . I. 48.

Digitized by Google

		Seite	
20)	Herr Küttner, Die Osteomyelitis tuberculosa des Schaftes langer Röhrenknochen	I. 51.	
21)	Herr von Büngner, Ueber die Tuberculose der Symphysis ossium pubis	I. 53.	II. 579.
22)	Herr Sudeck, Zur Anatomie und Aetiologie der Coxa vara adolescentium	I. 53.	II. 381.
23)	Herr Heusner, Ueber die Ursache und Behandlung des angeborenen Klumpfusses	I. 53.	II. 143.

b) Nachmittags-Sitzung.

24)	Herr Kroenlein, Ueber traumatisches Magengeschwür	I. 54.	
25)	Herr v. Eiselsberg, Ueber Magen- und Duodenalblutungen im Anschluss an Operationen . . .	I. 54.	II. 524.
	Verlesung der Namen neu aufgenommener Mitglieder S. 55.		
26)	Herr Gersuny, Ueber eine typische peritoneale Adhäsion	I. 55.	II. 54.
27)	Herr Graser, Das erworbene Darmdivertikel . .	I. 55.	II. 480.
28)	Herr Rehn, Darmperforation von Gallensteinen, nebst Bemerkungen über Gallenstein-Ileus . . .	I. 55.	II. 724.
29)	Herr Rehn, Darmverstopfung durch eine Mullcompresse	I. 55.	II. 715.
30)	Herr Körte, Demonstration eines Präparates von Achsendrehung des Ileum und Colon	I. 55.	
31)	Herr Riese, Ueber einen durch Laparotomie geheilten Fall von Hernia ileo-coecalis incarcerata .	I. 57.	II. 697.
32)	Herr Prutz, Mittheilungen über Ileus	I. 57.	II. 742.
33)	Herr Kümmell, Resection des Colon descendens und Einnähung des Colon transversum in den Sphincter ani	I. 57.	II. 432.
34)	Herr Ludloff, Pathogenese und Therapie des Rectumprolapses	I. 57.	II. 324.

Dritter Sitzungstag, Freitag 7. April 1899.

a) Vormittags-Sitzung.

35)	Herr Wehr, Ueber Herznaht und Herzwandresection (mit Demonstration von Präparaten)	I. 57.	II. 640.
36)	Herr Wehr, Ueber eine neue Methode der Brustkorb-Eröffnung zur Blosslegung des Herzens . . .	I. 57.	II. 635.
	Discussion: Herren Rehn, Reichel S. 57—58.		

Digitized by Google

		Seite	
37)	Herr Kroenlein, Demonstration eines neuen Anschlussapparates an elektrische Leitungen für alle chirurgischen Zwecke	I. 58.	
	Discussion: Herr von Bergmann S. 59.		
38)	Herr Neuber, Zur Klumpfussbehandlung . . .	I. 59.	II. 212.
39)	Herr Sprengel, Demonstration eines nicht operirten und eines operirten Falles von Coxa vara traumatica	I. 59.	II. 624.
40)	Herr Bunge, Zur operativen Behandlung der veralteten Ellenbogengelenksluxation	I. 59.	
41)	Herr Gocht, Ueber Blutergelenke und ihre Behandlung	I. 61.	II. 359.
42)	Herr Hoffa, Die Behandlung der chronischen, nicht tuberculösen Kniegelenksentzündung	I. 61.	
43)	Herr Hoffa, Die habituelle Luxation der Patella und ihre Behandlung	I. 61.	II. 420.
	Discussion über die Vorträge über Knochen- und Gelenks-Erkrankungen: Herren Hoffmeister, Joachimsthal, Hoffa, Lauenstein, Küttner, Kocher, Sprengel, Henle S. 62—68.		
44)	Herr F. Franke, Ueber Ostitis fibroplastica . .	I. 68.	II. 123.
45)	Herr von Stubenrauch, Experimentelle Untersuchungen über Phosphornecrose	I. 68.	II. 81.
46)	Herr von Modlinski, Ueber zweizeitige Gastroenterostomie	I. 68.	
47)	Herr Ledderhose, Ein Fall von Gastroenterostomie wegen Stenose des unteren Duodenums . .	I. 69.	II. 90.
48)	Herr Lexer, Magenschleimhaut im persistirenden Dottergang	I. 69.	II. 546.
49)	Herr Kelling, Physiologische Experimente zur Gastroenterostomie	I. 70.	
50)	Herr Braun, Demonstration eines Präparates einer 11 Monate nach Ausführung der Gastroenterostomie entstandenen Perforation des Jejunum	I. 71.	II. 94.
	Discussion über die Vorträge betreffend Operationen am Magen-Darm-Canal: Herren Königjun., Hahn, Kausch, Kader, Hansemann, v. Beck, Eichel, Körte, Kredel, Kader, Marwedel, Graser, Hadlich, Krause, Herczel, Franke 71—98, 178.		
51)	Herr Kader, Zur Frage des Circulus vitiosus bei der Gastroenterostomie und über die „prophylaktische“ Nahrungszufuhr während der Operation bei den am Magen Operirten	I. 75.	

Digitized by Google

		Seite	
52)	Herr Kader, Beitrag zu den Beobachtungen über die bei der Laparotomie in der Bauchhöhle vergessenen Fremdkörper	I. 92.	
53)	Herr von Buengner, Aufruf zur Sammelforschung über die Entstehung von Geschwülsten im Anschluss an Verletzungen	I. 99.	
54)	Herr Rehn, Weitere Mittheilungen über Blasengeschwülste bei Anilin-Arbeitern	I. 101.	
55)	Herr Gluck, Ueber Kehlkopf-Chirurgie und Laryngoplastik	I. 101.	
56)	Herr Braatz, Zur Wundbehandlung	I. 104.	

b) Nachmittags-Sitzung.
Generalversammlung.

	Kassenbericht, Decharge	I. 105.	
	Wahl des Vorsitzenden für das Jahr 1900 . . .	I. 106.	
57)	Herr Renvers, Die Behandlung der Blinddarm-Erkrankung	I. 106.	II. 709.
58)	Herr Ewald, Appendicitis larvata	I. 106.	II. 685.
59)	Herr Sonnenburg, Die Indicationen zur chirurgischen Behandlung der Appendicitis	I. 106.	II. 468.
60)	Herr Riese, Ueber Pyelitis bei Appendicitis chronica	I. 106.	II. 693.
61)	Herr Dührssen, Ueber gleichzeitige Erkrankung des Wurmfortsatzes und der weiblichen Beckenorgane	I. 106.	II. 608.
62)	Herr Karewski, Klinische Beiträge zur Perityphlitis	I. 106.	

Discussion über die Vorträge 57—62: Herren Gussenbauer, Rotter, v. Eiselsberg, Kümmell, Rehn, Rose, Ewald, Sonnenburg, Körte, Jordan, Sprengel 109—117.

Vierter Sitzungstag, Sonnabend, 8. April 1899.

a) Vormittags-Sitzung.

63)	Herr von Mangoldt, Ueber Knorpelübertragung in den Kehlkopf zur Heilung schwerer Stenosen und Defecte (mit Krankenvorstellung)	I. 117.	II. 611.
64)	Herr Krause, Die operative Behandlung der schweren Occipital-Neuralgien	I. 117.	II. 134.

Digitized by Google

Seite

65) Herr Garrè, Ueber Nervenregeneration nach Exstirpation des Ganglion Gasseri als Ursache recidivirender Trigeminus-Neuralgie . . . . . I. 117. II. 256.
Discussion: Herr Krause I. 117.
66) Herr Wachsmann, Demonstration eines Steigbügels zur Anlegung von Gips-Verbänden . . I. 118.
67) Herr Martens, Kranken-Vorstellung (Lungenhernie, Gefässgeschwulst?) . . . . . I. 118.
68) Herr Fritz König, Multiple Angiosarkome, Beitrag zur Geschwulstlehre . . . . . I. 118.
69) Herr Fr. König jun., Ueber Angiom im Knochenmark . . . . . I. 120.
70) Herr Borchardt, Sarkom der Fusswurzelknochen . . . . . I. 120. II. 596.
71) Herr v. Eiselsberg, Demonstration von Magenpräparaten (im Nebenraum) . . . . . I. 120.
Discussion: Herr Schuchardt S. 120.
71) Herr Küttner, Zur Verbreitung und Prognose des Peniscarcinoms . . . . . I. 121. II. 118.
72) Herr Most, Ueber die Lymphgefässe des Magens und ihre Beziehung zur Verbreitung des Magencarcinoms . . . . . I. 121. II. 112.
73) Herr Kraske, Zur Verbreitung des Magencarcinoms I. 121.
Discussion: Herren Kader, Most S. 124—128.
74) Herr v. Eiselsberg, Zur Frage der Secretion ausgeschalteter Darmpartien (mit Kranken-Vorstellung) . . . . . I. 128.
75) Herr Wilms, Ueber Mischgeschwülste der Niere . I. 130.
76) Herr Silex, Fall von Blepharoplastik . . . . I. 132.
77) Herr Heidenhain, Ueber einen Fall von geheilter Mediastinitis postica . . . . . I. 133. II. 136.
Discussion: Herr Borchardt S. 133.
78) Herr Gerulanos, Beitrag zur Behandlung alter Empyeme mittelst Thorakoplastik . . . . . I. 133. II. 427.
79) Herr Krause, Erfahrungen über therapeutische Anwendung der überhitzten Luft . . . . . I. 133. II. 225.
Discussion: Herren Bier, Loewenhardt S. 133 bis 136.
80) Herr Braun, Histologische Untersuchungen über die Anheilung Krause'scher Hautlappen . . . I. 136. II. 217.
Discussion: Herren Henle, von Esmarch, Enderlen, Krause S. 136—140.
81) Herr Kroenlein, Cystenniere . . . . . I. 140.
82) Herr Jordan, Die Entstehung perirenaler Eiterung aus pyämisch-metastatischen Nierenabscessen . . I. 140.

		Seite	
83)	Herr Müller (pr. Lauenstein), Demonstration eines durch Operation aus der Niere entfernten Steines von kohlensaurem Kalk (nebst Röntgenbild)	I. 142.	
84)	Herr Ringel, Die Diagnose der Nierensteine mit Röntgenphotographie	I. 142.	II. 104.
85)	Herr v. Samson-Himelstjerna, Cystinstein .	I. 142.	
86)	Herr Zondek, Das arterielle Gefässsystem der Niere und seine Bedeutung für die Nierenchirurgie . .	I. 143.	II. 442.
87)	Herr v. Modlinski, Ueber die Totalexstirpation der Harnblase	I. 143.	
88)	Herr Loewenhardt, Ueber einige Hülfsmittel bei der Litholapaxie	I. 145.	
	Discussion über die Vorträge 81—88: Herren Küster, Braatz, Steiner, Heidenhain S. 149—152.		
89)	Herr Vulpius, Weitere Erfahrungen über Sehnenüberpflanzungen bei Lähmungen und Krampfzuständen .	I. 153.	

b) Nachmittags-Sitzung.

90)	Herr Ringel, Ueber Gallenblasenpapillom . .	I. 153.	II. 98.
91)	Herr Jordan, Demonstration eines Präparates von primärem Carcinom des Ductus choledochus . .	I. 153.	
92)	Herr Nötzel, Ueber die bactericide Wirkung der Stauungshyperämie	I. 154.	II. 661.
93)	Herr Fr. Cahen, Ueber einen Fall von Oesophagotomie verbunden mit Strumectomie	I. 154.	
94)	Herr Woerner, Zur Gehbehandlung von schweren complicirten Fracturen des Ober- und Unterschenkels	I. 156.	II. 197.
95)	Herr Woerner, Drei Fälle von ungewöhnlich grossen Ovarialcystomen	I. 156.	II. 202.
96)	Herr Borchardt, Demonstration von Aneurysmapräparaten	I. 156.	
97)	Herr Katzenstein, Demonstration einer neuen Beckenstütze	I. 160.	
98)	Herr Levy-Dorn, Röntgenphotographie bei angehaltenem Athem	I. 163.	
99)	Herr Longard, Eine neue Aethermaske . . .	I. 164.	
100)	Herr Sultan, Ueber resorbirbare Darmknöpfe . .	I. 167.	II. 535.
101)	Herr Senger, Ueber Herzcollaps bei Anwendung brüsker Schrauben-Extension	I. 167.	
102)	Herr Felix Franke, Ueber einige chirurgisch wichtige Nachkrankheiten der Influenza . . .	I. 172.	II. 490.
103)	Herr Feilchenfeld, Demonstration einer Splitterpincette	I. 172.	

Digitized by Google

		Seite	
104)	Herr Holländer, Zur Behandlung des Nasenlupus	I. 172.	
105)	Herr Holländer, Demonstration eines electrischen Heissluftbrenners	I. 176.	
106)	Herr Garrè, Demonstration von intraperitoneal auf Thiere verimpften Echinococcen	I. 177.	II. 270.
107)	Herr von Eiselsberg, Ueber Sanduhrmagen . .	I. 177.	II. 512.
	Schlussworte des Herrn Vorsitzenden, und des Herrn Küster I. 177.		
	Nachtrag zur Discussion über Magenoperationen Herczel	I. 178.	

Anhang.

Ausserhalb der Tagesordnung:

Herr Thilo, Demonstration von Uebungs-Vorrichtungen	I. 180.	
Herr Sarrason (z. Protokoll), Ueber eine neue Art keimfreien Verbandmateriales	I. 181.	

II. Grössere Vorträge und Abhandlungen.

I.	Herr König (Berlin), Zur Geschichte der Fremdkörper in den Gelenken	I. 12.	II. 1.
II.	Herr Theodor Kocher (Bern), Ueber einige Bedingungen operativer Heilung der Epilepsie	I. 14.	II. 9.
III.	Herr Krönlein (Zürich), Beitrag zur Lehre der Schädel-Hirnschüsse aus unmittelbarer Nähe mittelst des schweizerischen Repetirgewehres Modell 1889	I. 20.	II. 19.
IV.	Herr F. Hitschmann und Herr O. Th. Lindenthal (Wien), Ueber die Gangrène foudroyante .	I. 28.	II. 29.
V.	Herr Hermann Schloffer (Prag), Ueber Operationshandschuhe	I. 28.	II. 37.
VI.	Herr R. Gersuny (Wien), Ueber eine typische peritoneale Adhäsion	I. 55.	II. 54.
VII.	Herr Perthes (Leipzig), Ueber Noma und ihre Erreger	I. 28.	II. 63.
VIII.	Herr v. Stubenrauch (München), Experimentelle Untersuchungen über Phosphornekrose .	I. 68.	II. 81.
IX.	Herr Ledderhose (Strassburg i. E.), Ein Fall von Gastroenterostomie wegen Stenose des unteren Duodenum	I. 69.	II. 90.
X.	Herr H. Braun (Göttingen), Demonstration eines Präparates einer 11 Monate nach der Ausführung der Gastroenterostomie entstandenen Perforation des Jejunum	I. 71.	II. 94.

Digitized by Google

		Seite	
XI.	Herr Ringel (Hamburg-Eppendorf), Ueber Papillom der Gallenblase	I. 153.	II. 98.
XII.	Herr Ringel (Hamburg-Eppendorf), Zur Diagnose der Nephrolithiasis durch Röntgenbilder	I. 142.	II. 104.
XIII.	Herr A. Most (Breslau), Ueber die Lymphgefässe und die regionären Lymphdrüsen des Magens in Rücksicht auf die Verbreitung des Magencarcinoms	I. 121.	II. 112.
XIV.	Herr H. Küttner (Tübingen), Zur Verbreitung und Prognose des Peniscarcinoms	I. 121.	II. 118.
XV.	Herr Felix Franke (Braunschweig), Ueber Ostitis fibroplastica	I. 68.	II. 123.
XVI.	Herr L. Heidenhain (Worms a. Rh.), Ueber einen Fall von Mediastinitis suppurativa postica nebst Bemerkungen über die Wege, ins hintere Mediastinum einzudringen	I. 133.	II. 136.
XVII.	Herr L. Heusner (Barmen), Ueber Aetiologie und Behandlung des angeborenen Klumpfusses	I. 53.	II. 143.
XVIII.	Herr Arthur E. Barker, J. R. C. S. (London), Revolverschuss in den Mund: Hirnerscheinungen am 28. Tage, Entdeckung der Kugel auf dem Corp. callosum durch Röntgen-Strahlen, Entfernung derselben am 69. Tage durch den Scheitel. Heilung	I. 20.	II. 157.
XIX.	Herr Tilmann (Greifswald), Die Theorie der Gehirn- und Rückenmarkserschütterung . .	I. 25.	II. 173.
XX.	Herr Wörner (Gmünd), Zur Gehbehandlung schwerer complicirter Fracturen der unteren Extremitäten	I. 156.	II. 197.
XXI.	Herr Wörner (Gmünd), Zur Operation von Ovarialcystomen von ungewöhnlicher Grösse . .	I. 156.	II. 202.
XXII.	Herr G. Neuber (Kiel), Zur Klumpfussbehandlung	I. 59.	II. 212.
XXIII.	Herr Wilhelm Braun (Altona), Histologische Untersuchungen über die Anheilung Krause-scher Hautlappen	I. 136.	II. 217.
XXIV.	Herr F. Krause (Altona), Erfahrungen über die therapeutische Verwendung überhitzter Luft .	I. 133.	II. 225.
XXV.	Herr F. Krause (Altona), Die operative Behandlung der schweren Occipitalneuralgien . . .	I. 117.	II. 234.
XXVI.	Herr C. Garrè (Rostock), Ueber Nervenregeneration nach Exstirpation des Ganglion Gasseri als Ursache recidivirender Trigeminus-Neuralgie	I. 117.	II. 256.
XXVII.	Herr C. Garrè (Rostock), Ueber erfolgreiche intraperitoneale Verimpfung von Echinokokken auf Thiere	I. 177.	II. 270.

		Seite	
XXVIII.	Herr A. Narath (Utrecht), Ueber eine eigenartige Form von Hernia cruralis (praevascularis) im Anschlusse an die unblutige Behandlung angeborener Hüftgelenksverrenkung	I. 38.	II. 273.
XXIX.	Herr Emil Senger (Crefeld), Experimentelle und klinische Untersuchungen zur Erzielung der Hautsterilität	I. 27.	II. 302.
XXX.	Herr K. Lud'off (Königsberg), Zur Pathogenese und Therapie des Rectumprolapses	I. 57.	II. 324.
XXXI.	Herr P. L. Friedrich (Leipzig), Experimentelle Beiträge zur Frage nach der Bedeutung 1. der Luftinfection für die Wundbehandlung, 2. des innergeweblichen Druckes für das Zustandekommen der Wundinfection	I. 27.	II. 335.
XXXII.	Herr Herm. Gocht (Würzburg), Ueber Blutergelenke und ihre Behandlung	I. 61.	II. 359.
XXXIII.	Herr Paul Sudeck (Hamburg-Eppendorf), Zur Anatomie und Aetiologie der Coxa vara adolescentium	I. 53.	II. 381.
XXXIV.	Herr A. Hoffa (Würzburg), Die moderne Behandlung der angeborenen Hüftgelenksverrenkungen	I. 31.	II. 402.
XXXV.	Herr A. Hoffa, Zur Behandlung der habituellen Patellarluxation	I. 61.	II. 420.
XXXVI.	Herr M. Gerulanos (Kiel), Ein Beitrag zur Behandlung alter Empyeme mittelst ausgedehnter Thorakoplastik	I. 133.	II. 427.
XXXVII.	Herr Herm. Kümmell (Hamburg-Eppendorf), Ueber Resection des Colon descendens und Fixation des Colon transversum in den Analring .	I. 57.	II. 432.
XXXVIII.	Herr M. Zondeck (Berlin), Das arterielle Gefässsystem der Niere und seine Bedeutung für die Pathologie und Chirurgie der Niere	I. 143.	II. 442.
XXXIX.	Herr F. Trendelenburg, (Leipzig), Ueber die Resection der Wirbelbogen bei spondylitischen Lähmungen	I. 25.	II. 455.
XL.	Herr E. Sonnenburg (Berlin), Die Indicationen zur chirurgischen Behandlung der Appendicitis	I. 106.	II. 468.
XLI.	Herr Ernst Graser (Erlangen), Das falsche Darmdivertikel	I. 55.	II. 480.
XLII.	Herr Felix Franke (Braunschweig), Ueber einige chirurgisch wichtige Complicationen und Nachkrankheiten der Influenza	I. 172.	II. 490.
XLIII.	Herr v. Eiselsberg (Königsberg), Zur Casuistik des Sanduhrmagens	I. 177.	II. 512.

Digitized by Google

		Seite	
XLIV.	Herr v. Eiselsberg (Königsberg), Ueber Magen- und Duodenalblutungen nach Operationen . .	I. 54.	II. 524.
XLV.	Herr G. Sultan (Göttingen), Ueber resorbirbare Darmknöpfe	I. 167.	II. 535.
XLVI.	Herr E. Lexer (Berlin), Magenschleimhaut im persistirenden Dottergang	I. 69.	II. 546.
XLVII.	Herr Julius Schnitzler (Wien), Beitrag zur Kenntniss der latenten Mikroorganismen . .	I. 27.	II. 553.
XLVIII.	Herr O. v. Büngner (Hanau), Ueber die Tuberculose der Symphysis ossium pubis	I. 53.	II. 579.
XLIX.	Herr M. Borchardt (Berlin), Sarkoma ossium pedis	I. 120.	II. 596.
L.	Herr A. Duehrssen (Berlin), Ueber gleichzeitige Erkrankungen des Wurmfortsatzes und der weiblichen Beckenorgane	I. 106.	II. 608.
LI.	Herr F. v. Mangoldt (Dresden), Ueber die Einpflanzung von Rippenknorpel in den Kehlkopf zur Heilung schwerer Stenosen und Defecte .	I. 117.	II. 613.
LII.	Herr Sprengel (Braunschweig), Ueber einen operirten und einen nicht operirten Fall von Coxa vara traumatica	I. 59.	II. 624.
LIII.	Herr Victor Wehr (Lemberg), Ueber eine neue Methode der Brustkorberöffnung zur Bloslegung des Herzens	I. 57.	II. 635.
LIV.	Herr Victor Wehr (Lemberg), Ueber Herznaht und Herzwandresection	I. 57.	II. 640.
LV.	Herr Joachimsthal, Ueber Coxa vara traumatica infantum	I. 63.	II. 652.
LVI.	Herr W. Noetzel (Königsberg), Ueber die bactericide Wirkung der Stauungshyperämie nach Bier	I. 154.	II. 661.
LVII.	Herr C. A. Ewald (Berlin), Ueber Appendicitis larvata	I. 106.	II. 685.
LVIII.	Herr H. Riese (Britz), Ueber Pyelitis bei Appendicitis chronica	I. 106.	II. 693.
LIX.	Herr H. Riese (Britz), Ueber einen durch Laparotomie geheilten Fall von Hernia ileocoecalis incarcerata	I. 57.	II. 697.
LX.	Herr Renvers (Berlin), Ueber Blinddarmerkrankung	I. 106.	II. 709.
LXI.	Herr Rehn (Frankfurt a. M.), Darmverstopfung durch eine Mullcompresse.	I. 55.	II. 715.
LXII.	Herr Rehn (Frankfurt a. M.), Gallenstein-Ileus	I. 55.	II. 724.
LXIII.	Herr W. Prutz (Königsberg), Mittheilungen über Ileus	I. 57.	II. 742.

Digitized by Google

A.

Einladungs-Circular.

Achtundzwanzigster Congress

der

Deutschen Gesellschaft für Chirurgie.

Der 28. Congress der Deutschen Gesellschaft für Chirurgie findet vom 5. bis 8. April in Berlin statt.

Die Begrüssung der zum Congresse sich versammelnden Mitglieder geschieht am Dienstag, den 4. April, Abends von 8 Uhr ab im Hôtel de Rome (Charlottenstr. No. 44/45). Die Mitglieder des Ausschusses werden zu einer am 4. April, Vormittags 10 Uhr abzuhaltenden Sitzung noch besonders eingeladen werden. Ich bitte dieselben schon jetzt, vollzählig zu erscheinen.

Die Eröffnung des Congresses findet Mittwoch, den 5. April, Vormittags 10 Uhr, im Langenbeck-Hause statt. Während der Dauer des Congresses werden daselbst Morgensitzungen von 10—1 Uhr und Nachmittagssitzungen von 2—4 Uhr gehalten.

Die Vormittagssitzung am Mittwoch, den 5. April und die Nachmittagssitzung am Freitag, den 7. April sind zugleich Sitzungen der Generalversammlung.

In der zweiten Sitzung der Generalversammlung, am Freitag Nachmittag, findet die Wahl des Vorsitzenden für das Jahr 1900 statt.

Von auswärts kommende Kranke können im Kgl. Klinikum (Berlin N., Ziegelstr. 5—9) Aufnahme finden; auch können Präparate, Bandagen, Instrumente u. s. w. dorthin gesandt werden.

Wenn ausreichende Anmeldungen einlaufen, wird eine Ausstellung von Röntgen-Photographien stattfinden. Die Bilder bitte ich an Herrn Dr. Immelmann (Lützowstr. 72) zu senden, welcher für die Ordnung, Aufstellung nach Krankheitsgruppen und die Rücksendung Sorge tragen wird.

Ankündigungen von Vorträgen und Demonstrationen bitte ich rechtzeitig und wenn irgend möglich, spätestens bis zum 15. März an meine Adresse, Dr. Hahn, Berlin N.O., Krankenhaus Friedrichshain, gelangen zu lassen.

Digitized by Google

Das gemeinsame Mittagsmahl ist auf Donnerstag, den 6. April, 5 Uhr Abends im Hôtel de Rome angesetzt. Für die Theilnehmer wird ein Bogen zur Einzeichnung ihrer Namen am 4. April im Hôtel de Rome und am 5. April während der Sitzung im Langenbeck-Hause ausliegen.

Herr Anders ist beauftragt und ermächtigt, Beiträge zum Besten des Langenbeck-Hauses, Zuwendungen für die Bibliothek, sowie die regelmässigen Zahlungen der Mitglieder entgegenzunehmen.

Berlin, Januar 1899.

Dr. E. Hahn,
Vorsitzender für das Jahr 1899.

Den Herren Collegen mache ich die ganz ergebene Mittheilung, dass ich aus den mir eingesandten Vorträgen folgende Themata für die Congresstage bestimmt habe. — Noch rückständige Anmeldungen von Vorträgen bitte ich, der besseren Einreihung wegen, recht bald an mich zu senden.

Mittwoch. Vormittag: Geschichte der Gelenkkörper, Gehirnchirurgie, zur Frage der Schädelbrüche.
Nachmittag: Wundbehandlung.

Donnerstag. Vormittag: Angeborene Hüftgelenksluxation. — Krankheiten der Gelenke und Knochen.
Nachmittag: Darmdivertikel, Gastroenterostomie, Ileus, Rectumerkrankungen.

Freitag. Vormittag: Lymphdrüsenerkrankungen bei Carcinomen, über andere Neubildungen.
Nachmittag: Die Behandlung der Blinddarmerkrankungen, über Appendicitis larvata, die Indicationen zur Behandlung der Appendicitis.

Berlin NO., den 10. März 1899,
Krankenhaus Friedrichshain.

E. Hahn.

Digitized by Google

B.

Verzeichniss der Mitglieder

der

Deutschen Gesellschaft für Chirurgie.*)

I. Ehren-Mitglieder.

1. Sir James Paget, Bart., in London. 1885.
2. Sir Joseph Lister, Lord, in London. 1885.
3. Dr. Ollier, Professor in Lyon. 1890.

Dr. von Langenbeck, Exc., Ehren-Präsident 1886. † 29. Sept. 1887.
Dr. Billroth, Hofrath und Prof. in Wien. 1887. † 6. Febr. 1894.
Dr. Thiersch, Geh.-Rath u. Prof. in Leipzig. 1895. † 28. April 1895.
Sir Spencer Wells, Bart., in London. 1887. † 2. Februar 1897.

*4. Dr. von Esmarch, Wirkl. Geh.-Rath und Professor, Exc. in Kiel. 1896.

Dr. Gurlt, Geh. Med.-Rath u. Prof. in Berlin. 1896. † 8. Jan. 1899.

II. Ausschuss-Mitglieder.

*5. Vorsitzender: Dr. Hahn, Geh. San.-Rath und Professor in Berlin.
*6. Stellvertreter des Vorsitzenden: Dr. König sen., Geh. Med.-Rath und Professor in Berlin.
*7. Erster Schriftführer: Dr. Körte, San.-Rath und Professor in Berlin.
*8. Zweiter Schriftführer: Dr. Wagner, San.-Rath, Prof., dirig. Arzt und Oberknappschaftsarzt zu Königshütte, Oberschlesien.
*9. Stellvertreter des Cassenführers: Dr. von Bergmann, Geh. Med.-Rath und Professor in Berlin.

Anderweitige Ausschuss-Mitglieder.

*10. Dr. Angerer, Obermedicinalrath und Professor in München.
* - von Bergmann, s. oben.
11. - von Bruns, Professor in Tübingen.

*) Die auf dem Congress anwesenden Mitglieder sind mit einem * bezeichnet.

Digitized by Google

* Dr. von Esmarch, s. oben.
*12. - Gussenbauer, Hofrath und Professor in Wien.
* - Franz Koenig sen., s. oben.
*13. - Kroenlein, Professor in Zürich.
*14. - Kümmell, dirigir. Arzt in Hamburg-Eppendorf.
*15. - Küster, Geh. Med.-Rath und Professor in Marburg.
*16. - Richter, Med.-Rath und Professor in Breslau.
*17. - Trendelenburg, Geh. Med.-Rath und Professor in Leipzig.

III. Lebenslängliche Mitglieder*).

*18. Dr. von Bardeleben, dirig. Arzt in Bochum.
*19. - Bardenheuer, Geh. San.-Rath, Professor und dirig. Arzt in Köln.
*20. - Franz Bardenheuer, dirig. Arzt in Bochum.
*21. - Becker, Director in Hildesheim.
* - von Bergmann, s. oben.
22. - Bernays, Professor in St. Louis, Nord-Amerika.
23. - Bidder, San.-Rath in Baden-Baden.
*24. - Braem in Chemnitz.
*25. - F. Busch, Professor in Charlottenburg, Kantstr. 20.
26. - F. Cramer, San.-Rath und dirig. Arzt in Wiesbaden.
27. - Czerny, Geh.-Rath und Prof. in Heidelberg.
*28. - Eigenbrodt, Professor in Leipzig.
*29. - Freiherr von Eiselsberg, Med.-Rath u. Prof. zu Königsberg i. Pr.
30. - Escher, Primar-Chirurg in Triest.
31. - Fenger, dirig. Arzt in Chicago.
*32. - Firle in Bonn.
*33. - Garrè, Ober-Med.Rath und Professor in Rostock.
*34. - Gersuny, dirig. Arzt in Wien.
35. - Goering, dirig. Arzt in Bremen.
*36. - Graser, Professor und Oberarzt in Erlangen.
*37. - Grimm in Berlin, Linkstr. 20.
*38. - Gürtler, Med.-Rath und dirig. Arzt in Hannover.
- Gussenbauer, s. oben.
39. - Hackenbruch in Wiesbaden.
*40. - Haeckel, Professor und dirig. Arzt in Stettin.
41. - Haegler, Docent in Basel.
42. - Halsted, Professor in Baltimore.
*43. - Hasenbalg in Hildesheim.
44. - Hasse in Berlin, Flensburgerstr. 11.
*45. - Helferich, Geh. Med.-Rath und Professor in Kiel.
46. - Herzstein in San Francisco, Californien.
*47. - Hoffa, Professor in Würzburg.

---

*) Die lebenslängliche Mitgliedschaft wird erworben durch einmalige Zahlung des zehnfachen Jahresbeitrages = 200 Mark. (§ 6 der Statuten).

Digitized by Google

48. Dr. Hrabowski in Wanzleben.
49. - Kiwull, Stadtarzt in Wenden, Livland.
* - W. Körte, s. oben.
*50. - Krabbel, San.-Rath und dirig. Arzt in Aachen.
*51. - Fedor Krause, Professor und dirig. Arzt in Altona.
*52. - Kredel, Oberarzt in Hannover.
* - Küster, s. oben.
*53. - Carl Lauenstein, dirig. Arzt in Hamburg.
54. - Loose in Bremen.
55. - Mäurer, Sanitäts-Rath in Coblenz.
56. - Willy Meyer in New York.
*57. - Mikulicz, Geh. Med.-Rath und Prof. in Breslau.
58. - Murphy, Professor in Chicago.
*59. - Nagel, dirig. Arzt in Bremen.
60. - Rosswell Park, Professor in Buffalo, Nord-Amerika.
*61. - Pilz in Stettin.
*62. - Riedel, Geh. Med.-Rath und Professor in Jena.
*63. - Rose, Geh. Med.-Rath, Prof. u. dirig. Arzt in Berlin, Tauenzienstr. 8.
*64. - Rosmanit, dirig. Arzt in Wien.
65. - Aal Sandberg in Bergen, Norwegen.
66. - Schüssler in Bremen.
67. - Senn, Professor in Chicago, Nord-Amerika.
68. - Stadler, dirig. Arzt in Bremen.
*69. - Staub, Geh. Sanitätsrath in Trier.
*70. - Troje in Braunschweig.
71. - Joh. Veit, Professor in Leiden, Holland.
72. - Wallau in Porto Alegre, U. S. A.
*73. - Walther in Chemnitz.
74. - Melville Wassermann in Paris.
*75. - Zimmermann, Oberstabsarzt in Berlin, Bayreutherstr. 29.

IV. Mitglieder.

*76. Dr. Abel in Berlin, Genthinerstr. 19.
*77. - E. Adler in Berlin, Motzstr. 90.
*78. - Sim. Adler in Berlin, Spandauer-Brücke 6.
79. - Ahlfeld, Geh. Med.-Rath und Professor in Marburg.
80. - Albers, Ober-Stabsarzt in Düsseldorf.
81. - Albers, Knappschaftsarzt in Myslowitz.
*82. - Alberti, Professor und dirig. Arzt in Potsdam.
83. - Aldehoff, dirig. Arzt in Halle.
*84. - E. Alexander in Leipzig.
*85. - Adolf Alsberg in Cassel.
*86. - Alsberg, dirig. Arzt in Hamburg.
*87. - Altmann, Knappschaftsarzt in Schwientochlowitz.
*88. - Aly, dirig. Arzt in Hamburg.

Digitized by Google

*89. Dr. Amann, Docent in München.
*90. - Anschütz, Assistenzarzt in Breslau.
91. - Appel, dirig. Arzt in Brandenburg a. H.
92. - Arendt, Knappschaftsarzt in Kattowitz.
*93. - Axenfeld, Professor in Rostock.
*94. - Ferd. Baehr, Oberarzt in Hannover.
*95. - Bail, Volontärarzt in Berlin, Ziegelstr. 5/9.
*96. - Bakker in Emden.
97. - Balster in Dortmund.
*98. - Arthur E. Barker, Professor in London.
*99. - Bartels, Geh. Sanitätsrath in Berlin, Roonstr. 7.
*100. - Barth, Med.-Rath, Professor und dirig. Arzt in Danzig.
*101. - Barthauer in Halberstadt.
*102. - Bauer, Hospitalarzt in Malmö.
103. - Baumgärtner, Med.-Rath und dirig. Arzt in Baden-Baden.
104. - Bayer, Professor in Prag.
*105. - von Beck, Professor und Krankenhaus-Director in Karlsruhe.
106. - Carl Beck, Professor in Chicago.
*107. - L. Becker, San.-Rath u. Bez.-Phys. in Berlin, Gneisenaustr. 99.
*108. - J. A. Becher, Volontärarzt in Berlin, Ziegelstr. 5/9.
*109. - Beely, Sanitätsrath in Berlin, Steglitzerstr. 10.
110. - Benary in Berlin, Lützowstr. 42.
*111. - Benda, Professor und Prosector in Berlin, Kronprinzen-Ufer 30.
*112. - Bennecke, Docent in Berlin, Unterbaumstr. 7.
*113. - Benzler, Ober-Stabsarzt in Lübeck.
114. - John Berg, Professor in Stockholm.
*115. - Bergenhem in Nyköping, Schweden.
116. - Berger, Med.-Rath und dirig. Arzt in Coburg.
*117. - Bergh, Chefarzt in Gefle, Schweden.
*118. - A. von Bergmann, dirig. Arzt in Riga.
119. - Wilh. Bergmann, Primarchirurg zu Saaz in Böhmen.
*120. - Berndt in Stralsund.
121. - Berns zu Freiburg i. Br.
*122. - Bertram in Meiningen.
*123. - Bessel Hagen, Prof. u. dirig. Arzt in Charlottenburg b. Berlin, Carmerstr. 14.
*124. - Bier, Professor in Greifswald.
*125. - Bier, Assistenzarzt in Berlin, Ziegelstr. 5/9.
*126. - Oscar Bloch in Kopenhagen.
*127. - Bode, Assistenzarzt in Frankfurt a. M.
*128. - Bode in Berlin, Wilhelmstr. 10.
*129. - Boegel in Hannover.
130. - Boeger, San.-Rath und dirig. Arzt in Osnabrück.
*131. - Boerner in Leer.
*132. - Boeters, Sanitätsrath und dirig. Arzt in Görlitz.
133. - Boetticher, Stabsarzt in Giessen.

Digitized by Google

134. Dr. Bogatsch, Vorstand d. Instituts für Unfallversicherung in Breslau.
*135. - Boll in Berlin, Königgrätzerstr. 125.
*136. - Borchard, Oberarzt in Posen.
*137. - Borchardt, Assistenzarzt in Berlin, Johannisstr. 11.
*138. - Borchert in Berlin, Mohrenstr. 13/14.
139. - Borck in Rostock.
*140. - Borelius in Lund, Schweden.
*141. - Born in Bad Wildungen.
142. - Bose, Geh. Med.-Rath und Professor in Giessen.
143. - Boshamer, dirig. Arzt in Witten a. R.
*144. - Bourwieg in Berlin, Chausseestr. 78.
*145. - Braatz, Docent zu Königsberg i. Pr.
*146. - von Bramann, Professor in Halle a. S.
147. - Brandis, Geh. San.-Rath in Rüngsdorf bei Bonn.
*148. - Heinrich Braun, Geh. Med.-Rath u. Prof. in Göttingen.
*149. - Heinrich Braun, Docent in Leipzig.
*150. - Braun, Wilh., Assistenzarzt in Altona.
*151. - Brauneck in Salzbach b. Saarbrücken.
152. - Brauns in Eisenach.
153. - Breitung zu Plauen i. V.
*154. - Brenner, Primararzt in Linz a. d. Donau.
*155. - Brentano, Oberarzt in Berlin, Krankenhaus am Urban.
156. - Brodnitz in Frankfurt a. M.
*157. - Broese in Berlin, Magdeburgerstr. 35.
*158. - Brunner, Hofrath und Oberarzt in München.
*159. - Fritz Brunner, dirig. Arzt in Neumünster b. Zürich.
*160. - Buderath in Bottrop i. Wesf.
161. - Buff in Köln.
*162. - von Büngner, Professor und dirig. Arzt in Hanau.
*163. - Bunge, Secundärarzt zu Königsberg in Pr.
164. - von Burckhardt, Med.-Rath und dirig. Arzt in Stuttgart.
165. - Burckhardt, Professor in Basel.
*166. - Burdach, Stabsarzt in Dresden.
*167. - Buschke, Assistenzarzt in Berlin, Friedrichstr. 192/93.
168. - Butter in Dresden.
*169. - Cahen, dirig. Arzt in Köln.
170. - Cammerer, Generalarzt des IX. Armee-Corps in Altona.
*171. - Cappelen in Stavanger, Norwegen.
*172. - Leo Caro in Hannover.
173. - Caspary, Professor in Königsberg.
*174. - Leop. Casper in Berlin, Wilhelmstr. 48.
*175. - Caspersohn, dirig. Arzt in Altona.
*176. - von Chamisso, Assistenzarzt in Rostock.
*177. - Chwat, dirig. Arzt in Warschau.
*178. - De Cock, Professor in Gent.
*179. - Eugen Cohn in Berlin, Potsdamerstr. 54.

Digitized by Google

*180. Dr. von Coler, General-Stabsarzt der Preuss. Armee, Wirkl. Geh. Ober-Med.-Rath und Professor, Exc., in Berlin, Lützowstr. 63.
*181. - Colley in Insterburg.
*182. - Conrads in Essen a. R.
*183. - Ernst Cordua in Harburg.
184. - H. Cordua, dirig. Arzt in Hamburg.
185. - Cossmann, Oberarzt in Duisburg.
*186. - Coste, Stabsarzt in Berlin, Ziegelstr. 5/9.
187. - Karl Cramer, Secundärarzt in Köln.
*188. - Credé, Hofrath und dirig. Arzt in Dresden.
189. - Creite, Physikus in Schöningen, Herzogthum Braunschweig.
*190. - Eduard Deetz in Göttingen.
*191. - Delhaes, Geh. Sanitätsrath in Berlin, Kleiststr. 19.
*192. - Dembowski in Wilna, Russland.
*193. - Demuth, Oberstabsarzt in Berlin, Brücken-Allee 21.
*194. - Deutz, dirig. Arzt in Neu-Rahnsdorf.
195. - Dirksen, Marine-Ober-Stabsarzt in Kiel.
*196. - Doebbelin, Stabsarzt in Berlin, Unterbaumstr. 7.
197. - Doederlein, Professor in Tübingen.
198. - Dörffel in Leipzig.
199. - Dörfler in Weissenburg am Sand, Mittelfranken.
200. - Dolega, Docent in Leipzig, † 8. Juli 1899.
201. - Dollinger, Professor in Budapest.
*202. - Donalies in Stettin.
203. - Doutrelepont, Geh. Med.-Rath und Professor in Bonn.
204. - Doyen in Paris.
*205. - Dreesmann in Köln.
*206. - Drehmann in Breslau.
207. - Dreier, dirig. Arzt in Bremen.
*208. - Dührssen, Professor in Berlin, Klopstockstr. 23.
209. - Ebermann, Wirkl. Staatsrath in St. Petersburg.
210. - Edel in Berlin, Dorotheenstr. 22.
*211. - Ehrenhaus, Sanitätsrath in Berlin, Friedrichstr. 127.
*212. - Ehrich, Assistenzarzt in Rostock.
*213. - Eichel, Stabsarzt in Strassburg.
*214. - Eickenbusch, dirig. Arzt zu Hamm i. W.
*215. - Eix in Bückeburg.
216. - Ekehorn, dirig. Arzt in Sudsvall, Schweden.
*217. - Elbogen, Primararzt zu Kladno in Böhmen.
218. - Eliades in Smyrna.
*219. - Enderlen, Professor und Secundärarzt in Marburg.
*220. - Engel in Berlin, Würzburgstr. 14.
221. - Engelmann in Riga.
222. - Erasmus, dirig. Arzt in Crefeld.
*223. - Erbkam, Kreisphysikus zu Grünberg in Schlesien.
*224. - Eschenbach, Assistenzarzt in Berlin, Gr. Hamburgerstr. 8.

Digitized by Google

*225. Dr. Ettlinger in Frankfurt a. M.
226. - Eulitz in Dresden.
*227. - Evler, Stabsarzt in Strassburg i. Els.
*228. - Eyff, dirig. Arzt in Nimptsch.
229. - von Farkas, Königlicher Rath und Oberarzt in Budapest.
230. - von Fedoroff, Docent und Assistenzarzt in Moskau.
231. - Fehleisen in St. Francisco, Californien.
*232. - Leop. Feilchenfeld in Berlin, Oranienburgerstr. 59.
233. - Fellner, Kais. Rath, Brunnenarzt in Franzensbad.
234. - Fialla, dirig. Arzt in Bukarest.
235. - von Fichte, General-Arzt a. D. Excl. in Stuttgart.
*236. - Fincke, Geh. San.-Rath und dirig. Arzt in Halberstadt.
*237. - Finger, Kreisphysikus in Thorn.
238. - Fink, Primar-Chirurg in Karlsbad.
239. - Ernst Fischer, Professor zu Strassburg i. E.
240. - Franz Fischer, Oberarzt in Danzig.
241. - Fritz Fischer, Professor zu Strassburg i. E.
242. - Georg Fischer, San.-Rath und dirig. Arzt in Hannover.
*243. - Hermann Fischer, Geh. Med.-Rath und Professor in Berlin, Albrechtstr. 14.
*244. - Hermann Fischer in Stettin.
245. - Fleischhauer in München-Gladbach.
246. - Floderus, Docent in Upsala.
247. - Flöel, Sanitätsrath in Coburg.
*248. - Alexander Fraenkel, Docent in Wien.
*249. - Bernhard Fraenkel, Geh. Med.-Rath u. Professor in Berlin, Bellevuestr. 4.
*250. - Max Fraenkel, Assistenzarzt in Berlin, Bendlerstr. 37.
*251. - Francke, Assistenzarzt in Berlin, Unterbaumstr. 7.
*252. - Ernst R. W. Frank in Berlin, Kochstr. 11.
*253. - Herm. Frank in Berlin, Anhaltstr. 8.
254. - Rud. Frank, Docent und Primararzt in Wien.
*255. - Felix Franke, Oberarzt in Braunschweig.
256. - Franzén, dirig. Arzt in Helsingborg, Schweden.
257. - von Frater, dirig. Arzt in Nagy-Várad, Ungarn.
*258. - Freitag zu Waldenburg in Schlesien.
259. - Frentzel in Eberswalde.
*260. - Alb. Freudenberg in Berlin, Wilhelmstr. 20.
261. - Freyer, Kreisphysikus in Stettin.
262. - Fricker, dirig. Arzt in Odessa.
*263. - Friedrich, Professor und Director in Leipzig.
264. - von Frisch, Professor in Wien.
265. - Füller, San.-Rath u. dirig. Arzt in Neunkirchen, Reg.-Bez. Trier.
*266. - Bruno Fürbringer in Braunschweig.
*267. - Fürstenheim, Sanitäts-Rath in Berlin, Potsdamerstr. 113.
268. - Heinrich Füth in Leipzig.

Digitized by Google

*269. Dr. Rob. Füth, Spitalarzt in Metz.
270. - Fuhr, Professor in Giessen.
271. - Gähde, Generalarzt des X. Armee-Corps in Hannover.
*272. - Garnerus in Lingen.
*273. - Gebhard zu Schwerin in Mecklenburg.
274. - Gehle in Bremen.
*275. - Fel. Geisböck, Oberarzt in Linz.
*276. - Geissler, Ober-Stabsarzt in Hannover.
277. - Franz Geisthövel, dirig. Arzt in Soest.
*278. - Theodor Geisthövel, dirig. Arzt in Bielefeld.
*279. - Alfred Genzmer, Professor in Halle a. S.
*280. - Hans Genzmer in Berlin, Tauenzienstr. 15.
*281. - Gerdeck in Elberfeld.
*282. - Gerdes in Schildesche, Westfalen.
*283. - Gericke, Sanitätsrath in Berlin, Motzstr. 3.
284. - Gerstein, Sanitätsrath, dirig. Arzt in Dortmund.
285. - Gerster, Professor in New York.
*286. - Gerulanos, Assistenzarzt in Kiel.
*287. - Gessner, Assistenzarzt in Berlin, Krankenhaus Friedrichshain.
288. - Gleich, Operateur in Wien.
*289. - Gleiss in Hamburg.
*290. - Gluck, Professor und dirig. Arzt in Berlin, Potsdamerstr. 1.
*291. - Gocht, Secundärarzt in Würzburg.
292. - Goebel, dirig. Arzt in Ruhrort.
293. - Goebel, Oberarzt am deutschen Hospital in Konstantinopel.
*294. - Goecke in Köln.
*295. - Goepel in Leipzig.
*296. - Görges, dirig. Arzt in Berlin, Motzstr. 4.
297. - Goeschel, Hofrath und Oberarzt in Nürnberg.
298. - Gohl, dirig. Arzt in Amsterdam.
*299. - Gold, Krankenhaus-Director und Primararzt in Bielitz.
300. - Goldmann, Professor zu Freiburg i. Br.
*301. - Goldschmidt in Berlin, Anhaltstr. 11.
*302. - Golebiewski in Berlin, Grossbeerenstr. 28c.
*303. - Gottschalk, Docent in Berlin, Potsdamerstr. 106.
304. - Gottstein, Volontärarzt in Breslau.
*305. - Grätzer in Tübingen.
306. - Graf in Elberfeld.
*307. - Graff, Docent in Bonn.
308. - Greiffenhagen in Reval.
309. - Grimm in Marienbad.
310. - Grisson, Oberarzt in Hamburg.
*311. - Groeneveld in Leer.
312. - Grosse, Assistenzarzt in Halle a. S.
313. - Grossheim, Generalarzt des XVIII. Armee-Corps in Frankfurt am Main.

Digitized by Google

314. Dr. Grünberg, Sanitäts-Rath in Stralsund.
*315. - Grüneberg, dirig. Arzt in Altona.
*316. - Gubalke, dirig. Arzt in Forst i. L.
*317. - Guldenarm, Oberarzt in Rotterdam.
*318. - Gutsch in Karlsruhe, Baden.
*319. - Gutschow, Generalarzt der Kaiserlichen Marine in Berlin, Nettelbeckstr. 18/19.
*320. - Haasler, Docent und Assistenzarzt in Halle a. S.
*321. - Haberern, Docent in Budapest.
*322. - Habs, dirig. Arzt in Magdeburg.
323. - von Hacker, Professor in Innsbruck.
*324. - Hadlich, Sanitäts-Rath und dirig. Arzt in Cassel.
*325. - Hadra in Berlin, Leipzigerstr. 100.
*326. - Friedr. Haenel, Oberarzt in Dresden.
327. - Haga, Stabsarzt der Kais. Japanischen Armee in Tokio.
*328. - Hagemann in Bernburg.
*329. - Halder in Berlin, Krankenhaus Moabit.
330. - Halm, Hofrath, Hofstabsarzt und dirig. Arzt in München.
331. - Hammerich in Lübeck.
*332. - Hansemann, Professor und Prosector in Berlin, Derfflingerstrasse 21.
*333. - Hansmann, dirig. Arzt zu Völklingen bei Saarbrücken.
334. - Harbordt, Oberarzt in Frankfurt a. M.
*335. - Arthur Hartmann, Sanitäts-Rath in Berlin, Roonstr. 8.
*336. - Aug. Hartmann in Lübeck.
*337. - Fritz Hartmann, Assistenzarzt in Berlin, Krankenhaus Friedrichshain.
*338. - Rudolf Hartmann, dirig. Arzt in Zabrze.
*338. - Hattwich, Sanitäts-Rath in Berlin, Auguststr. 83.
*340. - Heidemann in Eberswalde.
*341. - Heidenhain, Professor und dirig. Arzt in Worms.
*342. - Heilbrun in Breslau.
*343. - Heilmann in Berlin, Lindenstr. 21.
344. - Heinecke in Magdeburg.
345. - von Heineke, Professor in Erlangen.
346. - von Heinleth in Bad Reichenhall-Kirchberg.
*347. - Heintze, dirig. Arzt in Breslau.
*348. - Henle, Docent und Oberarzt in Breslau.
349. - Hentschel in Zwickau.
*350. - Herczel, Primararzt in Budapest.
*351. - Herhold, Stabsarzt in Bückeburg.
*352. - Hermes, Oberarzt in Berlin, Thurmstr. 21.
353. - Herrmann, Kreisphysikus in Dirschau.
354. - Herzog, Professor und dirig. Arzt in München.
355. - Georg Hesse in Dresden.
*356. - Heuck, dirig. Arzt in Mannheim.

Digitized by Google

*357. Dr. Heusner, Geh. Sanitätsrath und dirig. Arzt in Barmen.
358. - F. Heusner, Geh. Sanitätsrath und Oberarzt in Kreuznach.
*359. - P. Heymann, Professor in Berlin, Potsdamerstr. 131.
*360. - Heynemann, Assistenzarzt in Magdeburg.
*361. - Hildebrand, Professor in Basel.
*362. - Hildebrandt, Assistenzarzt in Kiel.
*363. - Hinterstoisser, Primararzt in Teschen.
*364. - von Hippel in Dresden.
365. - Karl Hirsch in Charlottenburg, Wilmersdorferstr. 27.
*366. - Jul. Hirschberg, Geh. Med.-Rath und Professor in Berlin, Karlstr. 36.
*367. - M. Hirschberg in Frankfurt a. M.
*368. - Hirschfeld, Generalarzt a. D. in Berlin, Thurmstr. 3.
*369. - Hobein, Oberstabsarzt in Danzig.
370. - Hochenegg, Professor in Wien.
371. - von Hochstetter, Primararzt in Wiener Neustadt.
*372. - Hoeftman zu Königsberg i. Pr.
*373. - Hoelscher, Oberarzt in Mülheim a. Rh.
374. - Hoelscher, Oberarzt in Kiel.
375. - van der Hoeven, dirig. Arzt in Rotterdam.
376. - van der Hoeven jun. in Rotterdam.
*377. - Egon Hoffmann, Professor in Greifswald.
*378. - Herm. Hoffmann in Schweidnitz.
*379. - Hofmeister, Professor und Assistenzarzt in Tübingen.
380. - Holfelder in Wernigerode.
*381. - Holländer in Berlin, Friedrichstr. 131c.
*382. - Holthoff, Kreisphysikus in Salzwedel.
*383. - B. Holz in Berlin, Marburgerstr. 3.
*384. - von Hopffgarten in Riesa.
*385. - Horn, Generalarzt a. D. in Berlin, Schellingstr. 5.
*386. - Horn, Sanitätsrath und dirig. Arzt in Zwickau.
387. - Horsley, Professor in London.
*388. - Huebener, Assistenzarzt in Breslau.
*389. - Hufschmid, dirig. Arzt in Gleiwitz.
*390. - Ilberg, Oberstabsarzt in Berlin, Alt-Moabit 89.
*391. - Immelmann in Berlin, Blumeshof 9.
*392. - James Israel, Professor u. dirig. Arzt in Berlin, Lützow-Ufer 5a.
393. - Oscar Israel, Professor in Charlottenburg bei Berlin, Knesebeckstrasse 1.
*394. - Israel, Assistenzarzt in Berlin., Thurmstr. 21.
395. - Alex. Jacobson, Docent in St. Petersburg.
396. - Jacobsthal in Bonn.
*397. - Alexander Jaeckh, Secundärarzt in Cassel.
398. - Jaeger, Geh. Med.-Rath und dirig. Arzt in Darmstadt.
*399. - K. Jaffé in Hamburg.
*400. - Max Jaffé in Posen.

Digitized by Google

401. Dr. Janny, Professor und Primararzt in Budapest.
402. - Jansen, Docent in Berlin, Neustädt. Kirchstr. 11.
*403. - Joachimsthal, Docent und Assistenzarzt in Berlin, Markgrafenstrasse 81.
404. - Jochner in München.
*405. - Jordan, Professor und Assistenzarzt in Heidelberg.
*406. - Joseph in Berlin, Brückenstr. 7.
*407. - Jottkowitz in Oppeln.
408. - Jürgens, Custos am patholog. Institut zu Berlin, Unterbaumstrasse 7.
409. - Julliard, Professor in Genf.
*410. - Jungengel, Oberarzt in Bamberg.
*411. - Jungmann, Kreis-Physikus in Guben.
412. - Kadenatzi, dirig. Arzt in Wilna, Russland.
*413. - Kader, Professor in Krakau.
414. - Kahleyss in Halle.
415. - F. Kammerer in New York.
*416. - Wilh. Kammler, dirig. Arzt in Nowawes-Neuendorf.
*417. - Kanzow, Oberstabsarzt in Dessau.
418. - Kappeler, dirig. Arzt in Constanz.
*419. - Karewski in Berlin, Tauenzienstr. 14.
420. - Karg, Med.-Rath, Professor und dirig. Arzt in Zwickau.
*421. - Karstroem, dirig. Arzt zu Wexiö, Schweden.
422. - Katholicki, Primararzt in Brünn.
*423. - Katzenstein in Berlin, Auguststr. 14/15.
424. - Kaufmann, Docent in Zürich.
*425. - Kausch, Docent in Breslau.
*426. - Kehr, Professor in Halberstadt.
*427. - Kelling in Dresden.
428. - Keser in Genf.
429. - Kiderlen, Assistenzarzt in Bonn.
430. - Kiliani in New York.
431. - Kimura, Professor aus Japan.
*432. - Kirchhoff in Berlin, Magdeburgerstr. 2.
433. - Kirsch in Magdeburg.
*434. - Klaussner, Professor in München.
*435. - Knierim in Cassel.
436. - C. F. A. Koch, Professor in Groningen, Holland.
*437. - Carl Koch in Nürnberg.
438. - Wilhelm Koch, Staatsrath und Professor in Dorpat.
*439. - Kocher, Professor in Bern.
*440. - Albert Köhler, Ober-Stabsarzt, Prof. und dirig. Arzt in Berlin, Gneisenaustr. 91.
*441. - Paul Köhler in Zwickau.
*442. - Rudolf Köhler, Geh. Med.-Rath, General-Oberarzt u. Professor in Berlin, Grossbeerenstr. 9.

Digitized by Google

*443. Dr. Wilh. Köhler, Med.-Rath und dirig. Arzt in Offenbach a. M.
*444. - Kölliker, Professor in Leipzig.
*445. - Carl Koenig, Assistenzarzt in Berlin, Kronprinzen-Ufer 7.
*446. - Fritz König jun., Docent, Assistenzarzt in Berlin, Ziegelstr. 5/9.
447. - Kolaczek, Professor in Breslau.
*448. - Kolb, dirig. Arzt in Darmstadt.
*449. - Kollmann, Docent in Leipzig.
450. - Korsch, Ober-Stabsarzt in Berlin.
*451. - Korteweg, Professor in Amsterdam.
*452. - Max Kortüm, Med.-Rath und dirig. Arzt zu Schwerin in Meckl.
453. - Kortüm, Kreiswundarzt in Swinemünde.
*454. - Kowalk, Oberstabsarzt in Berlin, Bayreutherstr. 10.
*455. - Krahn in Breslau.
456. - Kramer in Glogau.
*457. - Kraske, Professor zu Freiburg i. Br.
*458. - Kratzenstein in Frankfurt a. M.
459. - Hermann Krause, Professor in Berlin, Neustädt. Kirchstr. 13.
*460. - Krauss in Charlottenburg bei Berlin, Kantstr. 164.
*461. - Krecke in München.
*462. - Kreglinger in Koblenz.
*463. - Krönig in Leipzig.
464. - Kronacher in München.
465. - Krukenberg, dirig. Arzt in Liegnitz.
*466. - Krüger in Dresden.
*467. - Krumm in Karlsruhe.
468. - von Kryger, Docent und Assistenzarzt in Erlangen.
*469. - Kühnast zu Plauen i. V.
470. - Kühne, Ober-Stabsarzt a. D. in Charlottenburg bei Berlin, Leibnitzstr. 88.
*471. - Kümmel, Docent in Breslau.
*472. - von Kuester, Assistenzarzt in Berlin, Ziegelstr. 5/9.
*473. - Küstner, Professor in Breslau.
*474. - Küttner, Docent und Assistenzarzt in Tübingen.
475. - Kuhnt, Geh. Med.-Rath und Professor zu Königsberg i. Pr.
476. - Ed. Kulenkampff in Bremen.
477. - Kummer, Docent in Genf.
*478. - Kuthe in Berlin, Anhaltstr. 7.
*479. - Kutsche in Friedenau bei Berlin.
*480. - Lameris in Utrecht.
*481. - Lampe in Bromberg.
482. - Leop. Landau, Professor in Berlin, Dorotheenstr. 54.
483. - Landerer, Professor und dirig. Arzt in Stuttgart.
*484. - Landgraf, Ober-Stabsarzt in Berlin, Königin Augustastr. 12.
*485. - Landgraf in Bayreuth.
486. - Landow, Oberarzt in Wiesbaden.
*487. - F. Lange in München.

Digitized by Google

488. Dr. F. Lange in New York.
489. - Langenbuch, Geh. Sanitäts-Rath, Professor und dirig. Arzt in Berlin, Schiffbauerdamm 18.
*490. - Langstein in Teplitz.
*491. - Lantsch, Ober-Stabsarzt a. D. und San.-Rath in Berlin, Körnerstr. 6.
*492. - La Pierre, Sanitätsrath und dirig. Arzt in Potsdam.
*493. - Lasker in Breslau.
*494. - Lassar, Professor in Berlin, Karlstr. 19.
*495. - Otto Lauenstein in Hamburg.
*496. - Ledderhose, Professor zu Strassburg i. E.
497. - Richard Lehmann in Dresden.
*498. - G. Lembke in Karlsruhe.
499. - H. Lenhartz, Professor und Director in Hamburg.
500. - Lennander, Professor in Upsala.
*501. - Lenzmann, Oberarzt in Duisburg.
502. - Leopold, Geh. Med.-Rath und Professor in Dresden.
*503. - Leporin in Kuhnern i. Schl.
*504. - Leser, Professor in Halle a. S.
505. - Freiherr von Lesser, Docent in Leipzig.
*506. - von Leuthold, Generalarzt des Garde-Corps und Professor, Exc. in Berlin, Taubenstr. 5.
*507. - E. Levy in Hamburg.
*508. - William Levy in Berlin, Scharrenstr. 9a.
*509. - Lexer, Docent und Assistenzarzt in Berlin, Ziegelstr. 10/11.
*510. - Lilienfeld in Berlin, Winterfeldstr. 5/6.
511. - K.W.J.T. Lindemann, Geh. San.-Rath u. dirig. Arzt in Hannover.
*512. - Lindemann, dirig. Arzt in Hannover.
*513. - Lindemann, Kreiswundarzt in Gelsenkirchen.
*514. - Lindner, Med.-Rath und dirig. Arzt in Berlin, Dessauerstr. 38.
*515. - Linkenheld, dirig. Arzt in Elberfeld.
516. - Max Litthauer in Berlin, Rosenthalerstr. 57.
517. - Loebker, Professor und Oberarzt in Bochum.
518. - Lochlein, Professor in Giessen.
*519. - Lochlein in Berlin, Albrechtstr. 25.
520. - Loew, Stabsarzt in Köln.
*521. - Felix Loewenhardt in Breslau.
*522. - Longard in Aachen.
*523. - Lorenz, Regierungsrath und Professor in Wien.
524. - Lossen, Professor in Heidelberg.
525. - Lotheisen, Docent in Innsbruck.
526. - von Lotzbeck, General-Stabsarzt a. D. in München.
527. - Ludewig, San.-Rath in Hamburg.
*528. - Ludloff in Königsberg i. Pr.
529. - Lühe, Generalarzt a. D. zu Königsberg i. Pr.
530. - Lüning, Docent in Zürich.

Digitized by Google

531. Dr. Lüsebrink, Assistenzarzt in Marburg.
*532. - Hugo Maass in Berlin, Körnerstr. 8.
533. - Sir William Mac Cormac, Bart., dirig. Arzt in London.
*534. - Mackenrodt in Berlin, Hindersinstr. 2.
*535. - Madelung, Geh. Med.-Rath und Professor in Strassburg.
*536. - Malthe in Christiania, Norwegen.
*537. - Paul Manasse in Berlin, Luckauerstr. 11.
*538. - Mandelstamm in Odessa.
539. - Mandry in Heilbronn.
*540. - von Mangoldt in Dresden.
*541. - Mankiewicz in Berlin, Potsdamerstr. 134.
542. - Mannel, Geh. Hof- und Med.-Rath in Arolsen.
543. - Manz, Assistenzarzt zu Freiburg i. Br.
*544. - Marc, Sanitäts-Rath und Kreis-Physikus in Wildungen.
545. - Marckwald in Kreuznach.
*546. - Max Martens, Stabsarzt in Berlin, Unterbaumstr. 7.
547. - A. Martin, Professor in Greifswald.
548. - E. Martin, dirig. Arzt in Köln.
*549. - Marwedel, Docent und Assistenzarzt in Heidelberg.
550. - Matthias in Breslau.
*551. - Matthiolius, Marinestabsarzt in Göttingen.
*552. - H. Mehler in Georgensgmünd (Bayern).
*553. - Mehlhausen, Geh. Ober-Med.-Rath und Generalarzt a. D. in Berlin, Tauenzienstr. 18a.
*554. - Meinert in Dresden.
*555. - Paul Meissner in Leipzig.
556. - Menschel, Med.-Rath in Bautzen.
*557. - Merkens in Berlin, Krankenhaus Moabit.
*558. - Methner, dirig. Arzt in Breslau.
559. - Metzler, General-Oberarzt z. D. in Darmstadt.
*560. - Meusel, Geh. Med.-Rath in Gotha.
*561. - George Meyer in Berlin, Zimmerstr. 95/96.
*562. - Josef Meyer in Trautenau in Böhmen.
*563. - Max Meyer, Sanitäts-Rath in Berlin, Maassenstr. 27.
*564. - Meyh in Leipzig.
*565. - Leo von Mieczkowski in Breslau.
566. - Michaeli, Kreiswundarzt in Schwiebus.
567. - G. Michaelis in München.
568. - Mintz in Moskau.
569. - Mitscherlich, Ober-Stabsarzt a. D. und Professor in Berlin, Hohenzollernstr. 17.
*570. - von Modlinski in Moskau.
*571. - Moeller, dirig. Arzt in Magdeburg.
*572. - Möhring in Cassel.
*573. - Morian in Essen a. Ruhr.
574. - Mosetig von Moorhof, Professor und Primararzt in Wien.

Digitized by Google

*575. Dr. Most in Breslau.
*576. - Mühsam, Assistenzarzt in Berlin, Lessingstr. 33.
577. - Ernst Müller in Stuttgart.
*578. - F. Müller, Assistenzarzt in Berlin, Ziegelstr. 5/9.
*579. - Georg Müller in Berlin, Alexander-Ufer 1.
580. - Georg Müller, Prof. an der Thierärztlichen Hochschule in Dresden.
*581. - Kurt Müller in Erfurt.
582. - Max Müller, San.-Rath in Schandau.
*583. - Paul Müller, dirig. Arzt in Breslau.
584. - R. Müller II., Stabsarzt in Mainz.
*585. - W. Müller, dirig. Arzt in Aachen.
586. - Muhlack, Stabsarzt a. D. in Swinemünde.
587. - Murillo y Palacios in Madrid.
*588. - Narath, Professor in Utrecht.
589. - Nauman, dirig. Arzt in Helsingborg, Schweden.
*590. - Nebel, Director in Frankfurt a. M.
591. - Neuber, Geh. Sanitäts-Rath in Kiel.
*592. - Fr. Neugebauer, Primararzt in Mähr-Ostrau.
*593. - Alfred Neumann, Oberarzt in Berlin, Landsbergerstr. 6.
594. - Max Neumann, Assistenzarzt in Halle a. S.
*595. - Neumeister in Stettin.
596. - Niché, dirig. Arzt in Breslau.
597. - Nicoladoni, Hofrath und Professor in Graz.
598. - Nicolai, General-Oberarzt in Neisse.
*599. - Nicolaysen in Christiania.
*600. - Niemann in Holzminden.
*601. - Nieper, Kreis-Physikus und dirig. Arzt in Goslar.
602. - Nissen in Neisse.
603. - Nitze, Docent in Berlin, Wilhelmstr. 43b.
*604. - Noetzel, Volontärarzt zu Königsberg i. Pr.
*605. - Noll in Hanau.
606. - von Noorden in München.
*607. - Nürnberg in Erfurt.
608. - Nuesse, Ober-Stabsarzt a. D. in Potsdam.
609. - Oberländer in Dresden.
610. - Oberst, Professor in Halle a. S.
611. - Oberth, Director und Primararzt in Schaesburg, Siebenbürgen.
612. - Oehler in Frankfurt a. M.
613. - von Oettingen, Volontärarzt in Berlin, Ziegelstr. 5–9.
614. - Alexander Ogston, Professor in Aberdeen.
615. - Ohage in St. Paul, Minnesota, Nord-Amerika.
616. - Oidtmann, dirig. Arzt in Amsterdam.
*617. - Olshausen, Geh. Med.-Rath und Professor in Berlin, Artilleriestrasse 19.
*618. - Opitz in Stettin.
619. - A. Oppenheim in Berlin, Altonaerstr. 8.

Digitized by Google

*620. Dr. Ossent, Assistenzarzt in Halle a. S.
*621. - Pagenstecher in Osnabrück.
*622. - Palmié in Charlottenburg bei Berlin, Leibnitzstr. 87.
623. - Panse, Regierungsarzt in Tanga (Deutsch Ost-Afrika).
*624. - Paradies in Berlin, Bayreutherst. 1.
625. - Partsch, Professor und dirig. Arzt in Breslau.
626. - Patrzek, Knappschaftsarzt in Königshütte.
627. - Pauli, dirig. Arzt in Lübeck.
628. - Pauly, San.-Rath und dirig. Arzt in Posen.
629. - Pawloff in St. Petersburg.
*630. - Payr, Assistenzarzt und Docent in Graz.
631. - Pelkmann in Berlin, Schützenstr. 40/42.
632. - Pels-Leusden, Assistenzarzt in Göttingen.
*633. - Pelz, dirig. Arzt in Osnabrück.
634. - Perman, dirig. Arzt in Stockholm.
*635. - Pernice, dirig. Arzt in Frankfurt a. O.
*636. - Perthes, Docent und Assistenzarzt in Leipzig.
637. - Ferd. Petersen, Professor in Kiel.
638. - Walter Petersen, Assistenzarzt in Heidelberg.
*639. - Petersen, Docent in Bonn.
*640. - Petri, Geh. Sanitäts- und Med.-Rath, dirig. Arzt in Detmold.
641. - Pfeil Schneider, dirig. Arzt in Schönebeck a. E.
642. - Pietrzikowski, Docent in Prag.
643. - Plettner in Dresden.
644. - Plücker, Secundärarzt in Köln.
*645. - Poelchen, dirig. Arzt in Zeitz.
646. - Popp in Regensburg.
647. - Poppert, Professor in Giessen.
*648. - Konrad Port in Nürnberg.
*649. - Posner, Professor in Berlin, Anhaltstr. 7.
650. - Preetorius in Antwerpen.
*651. - Preindlsberger, San.-Rath u. Primararzt in Serajewo, Bosnien.
652. - Pretzfelder in Würzburg.
*653. - Prutz, Secundärarzt zu Königsberg i. Pr.
654. - Purrucker in Magdeburg.
*655. - de Quervain in La Chaux-de-Fonds.
*656. - Radicke in Berlin, Schönebergerstr. 28.
657. - Rammstedt, Assistenzarzt in Halle a. S.
658. - Heinrich Rausche in Neustadt-Magdeburg.
659. - Réczey, Professor in Budapast.
*660. - Reerink, Privatdocent und Assistenzarzt zu Freiburg i. Br.
661. - Ernst Reger, General-Oberarzt in Danzig.
*662. - Wilh. Rud. Reger, General-Oberarzt in Halle a. S.
663. - Rehberg, Med.-Rath zu Schwerin in Mecklenburg.
*664. - Rehn, Professor und dirig. Arzt in Frankfurt a. M.
*665. - Reich von Rohrwig, Primararzt in Olmütz.

Digitized by Google

*666. Dr. Reichard, Assistenzarzt in Berlin, Augusta-Hospital.
*667. - Reichel, dirig. Arzt in Chemnitz.
668. - Reinach, dirig. Arzt in Senftenberg.
669. - Reinbach, Assistenzarzt in Breslau.
670. - Reinhardt, Stabsarzt in Stuttgart.
*671. - Reisinger, Med.-Rath und Krankenhaus-Director in Mainz.
*672. - von Reuss in Bilin.
*673. - Renssen in Arnheim, Holland.
674. - Rieder, Professor in Konstantinopel.
675. - Riedinger, Hofrath Professor in Würzburg.
*676. - Riegner, Sanitäts-Rath und dirig. Arzt in Breslau.
*677. - Riese, dirig. Arzt in Britz bei Berlin.
*678. - Rincheval in Elberfeld.
*679. - Rindfleisch in Stendal.
*680. - Ringel, Assistenzarzt in Hamburg-Eppendorf.
*681. - Rinne, Professor und dirig. Arzt in Berlin, Kurfürstendamm 241.
682. - Ritschl, Professor und Assistenzarzt zu Freiburg i. Br.
683. - Ritter, Assistenzarzt in Kiel.
*684. - Robbers in Gelsenkirchen.
685. - Rochs, General-Oberarzt in Darmstadt.
*686. - Roloff, Assistenzarzt in Halle a. S.
687. - Romm, dirig. Arzt in Wilna.
*688. - Rosenbach, Professor in Göttingen.
*689. - Alfred Rosenbaum in Berlin, Kurfürstenstr. 42.
*690. - Rosenberger, Hofrath, Professor und dirig. Arzt in Würzburg.
*691. - Rosenfeld in Nürnberg.
*692. - A. Rosenstein in Berlin, Oranienburgerstr. 19.
693. - Rosenstirn in San Francisco.
694. - Roser in Wiesbaden.
695. - von Rosthorn, Professor in Prag.
*696. - Roth in Lübeck.
*697. - Rothmann, Sanitäts-Rath in Berlin, Hafen-Platz 5.
*698. - Rotter, Professor und dirig. Arzt in Berlin, Oranienburgerstr. 66.
699. - Rovsing in Kopenhagen.
*700. - Friedr. Rubinstein in Berlin, Steglitzerstr. 66.
701. - Rudeloff, General-Oberarzt in Freiburg i. B.
*702. - Engelbert Rudl in Herrmannshütte (Böhmen).
703. - Rudolphi, Ober-Med.-Rath in Neu-Strelitz.
704. - J. H. Rüschhoff in Altendorf-Essen.
*705. - Rueter in Hamburg.
*706. - Paul Ruge, Sanitäts-Rath in Berlin, Grossbeerenstr. 4.
*707. - Fritz Ruhr in Berlin, Artilleriestr. 27.
*708. - Rutgers in Leyden.
*709. - Rupprecht, Hofrath und dirig. Arzt in Dresden.
710. - Russ jun. in Jassy, Rumänien.
711. - de Ruyter, Docent und dirig. Arzt in Berlin, Lützowstr. 29.

Digitized by Google

712. - Rydygier, Professor in Lemberg.
713. - Sachs zu Mülhausen im Elsass.
*714. - Sackur, in Breslau.
715. - Sänger, Professor in Leipzig.
*716. - Max Salomon, Sanitätsrath in Berlin, Hafen-Platz 4.
*717. - Saltikoff, Oberstabsarzt in Wladikawkas i. Russland.
718. - Saltzmann, Professor in Helsingfors, Finland.
*719. - Salzwedel, Ober-Stabsarzt a. D. in Berlin, Victoriastr. 19.
*720. - von Samson-Himmelstjerna in Pless, Oberschlesien.
*721. - Oscar Samter, Docent und dirig. Arzt zu Königsberg i. Pr.
722. - Paul Samter in Berlin, Schönhauser Allee 45.
*723. - Sarfert in Berlin, Landsbergerstr. 63.
724. - Sarrazin in Köslin.
*725. - Sasse, dirig. Arzt in Paderborn.
*726. - Sattler in Bremen.
*727. - Schaberg, Oberarzt zu Hagen i. W.
728. - Schacht in Berlin, Neue Königstr. 74.
729. - Schädel, dirig. Arzt in Flensburg.
730. - Schäfer in Breslau.
*731. - Schanz, in Dresden.
732. - Scharff, dirig. Arzt in Schweidnitz.
733. - Schede, Geh. Med.-Rath und Professor in Bonn.
*734. - Scheuer, Assistenzarzt in Berlin, Am Cirkus 7.
*735. - Schinzinger, Hofrath und Professor zu Freiburg i. Br.
*736. - Schjerning, General-Oberarzt in Berlin, Eisenacherstr. 4.
*737. - Schlange, Professor und dirig. Arzt in Hanover.
738. - Schlatter, Professor und Secundärarzt in Zürich.
*739. - Schleich, Geh. Sanitätsrath in Stettin.
*740. - Schleich jun. in Berlin, Friedrichstr. 250.
741. - E. Schlesinger in Berlin, Alexandrinenstr. 105/6.
742. - Schliep, Sanitätsrath in Baden-Baden.
*743. - Schloffer, Assistenzarzt in Prag.
*744. - Schlüter in Stettin.
*745. - Arnold Schmidt in Leipzig.
746. - Fritz Schmidt, dirig. Arzt zu Polzin in Pommern.
747. - Georg Benno Schmidt, Docent in Heidelberg.
*748. - Heinrich Schmidt, Geh. San.-Rath in Berlin, Friedrichstr. 131 d.
749. - Hermann Schmidt, Stabsarzt in Berlin, Alt Moabit 89.
750. - Hermann Schmidt, Stabsarzt in Nürnberg.
751. - Hugo Schmidt, in Hannover.
752. - Kurt Schmidt, Stabsarzt in Döbeln.
*753. - Meinhard Schmidt, Amtsphysikus in Cuxhaven.
*754. - Richard Schmidt, Sanitätsrath in Berlin, Lützow-Ufer 19.
755. - Schmidtlein, Sanitätsrath in Berlin, Tauenzienstr. 9.
756. - Adolf Schmitt, Docent und Assistenzarzt in München.
*757. - Jul. Schnitzler, Docent und dirig. Arzt in Wien.
758. - Schömann zu Hagen i. W.

Digitized by Google

759. Dr. Schoenborn, Hofrath und Professor in Würzburg.
760. - Schoetz, Sanitätsrath in Berlin, Potsdamerstr. 20.
*761. - Schomburg, dirig. Arzt in Gera.
762. - Justus Schramm, Hofrath und dirig. Arzt in Dresden.
763. - Schreiber, Oberarzt in Augsburg.
*764. - Schröder, Medicinalrath in Berlin, Königgrätzerstr. 48.
765. - Schröter, dirig. Arzt in Danzig.
*766. - Schuchardt, Professor, dirig. Arzt in Stettin.
*767. - Schüller, Professor in Berlin, Motzstr. 92.
768. - Schütte, Oberarzt in Iserlohn.
*769. - Schütz, in Berlin, Wilhelmstr. 92/93.
*770. - Schultheis in Wildungen.
*771. - Schultze, dirig. Arzt in Duisburg.
*772. - Eduard Schulz, Sanitätsrath in Stadthagen.
773. - Schulze-Berge, dirig. Arzt in Oberhausen, R.-B. Düsseldorf.
*774. - Schwalbach, Assistenzarzt in Berlin, Thurmstr. 21.
775. - Schwalbe in Los Angeles, Californien.
*776. - Schwarz, Assistenzarzt in Elbing.
*777. - Victor Schwarz in Riga.
*778. - Schwerin, dirig. Arzt in Hoechst a. M.
*779. - Schwieger, Ober-Stabsarzt zu Schwerin in Mecklenburg.
*780. - Seefisch in Berlin, Krankenhaus Friedrichshain.
*781. - Selle, Ober-Stabs- und Leibarzt in Dresden.
782. - Sellerbeck, General-Arzt a. D. in Berlin, Belle-Alliancestr. 104.
*783. - Sendler, dirig. Arzt in Magdeburg.
*784. - Senger in Crefeld.
*785. - S. Seo, Director d. Chimeidon-Hospital in Takata.
*786. - Settegast, Sanitätsrath in Berlin, Alexandrinenstr. 118.
*787. - Severin zu Bad Wildungen.
*788. - Seydel, Ober-Stabsarzt und Docent in München.
*789. - Sick, Oberarzt in Hamburg-Eppendorf.
790. - Siegmund in Porto Alegre (Brasilien).
791. - Skutsch, Professor in Jena.
*792. - Sobolewski, dirig. Arzt zu Königsberg i. Pr.
*793. - Söderbaum in Falun, Schweden.
*794. - Sommer, Ober-Stabsarzt in Potsdam.
*795. - Sonnenburg, Geh. Med.-Rath, Professor und dirig. Arzt in Berlin, Hitzigstr. 3.
*796. - Speyer in Berlin, Maassenstr. 24.
*797. - Hans Spitzy, Secundärarzt in Graz.
*798. - Sprengel, Professor und dirig. Arzt in Braunschweig.
*799. - Springorum, Secundärarzt in Magdeburg.
800. - Stabel, Sanitäts-Rath in Kreuznach.
*801. - Stabel jun., Assistenzarzt in Berlin, Ziegelstr. 5/9.
*802. - Staffel in Chemnitz.
*803. - Stechow, General-Oberarzt in Colmar i. Els.

Digitized by Google

*804. Dr. Steffann, dirig. Arzt in Gadderbaum-Bielefeld.
805. - Stein in Stuttgart.
*806. - von Steinau-Steinrück, Sanitätsrath u. dirig. Arzt in Berlin, Königin Augustastr. 19.
*807. - Steinbrück, dirig. Arzt in Züllchow bei Stettin.
*808. - Steiner, Assistenzarzt in Berlin, Elsasserstr. 60/61.
809. - Steinthal, dirig. Arzt in Stuttgart.
810. - Stelzner, Geh. Med.-Rath und dirig. Arzt in Dresden.
811. - Stempel in Breslau.
*812. - Stenzel, Ober-Stabsarzt in Thorn.
813. - Stern, dirig. Arzt in Düsseldorf.
814. - Stetter, Professor zu Königsberg i. Pr.
*815. - Stettiner in Berlin, Hedemannstr. 16.
*816. - Steudel in Ansonia, Conn., Nord-Amerika.
817. - Steudel, Stabsarzt in Heidelberg.
*818. - Stolper in Breslau.
819. - Stolte, Stabsarzt in Burg b. Magdeburg.
*820. - Storp, Secundärarzt zu Königsberg i. Pr.
*821. - Strauch in Braunschweig.
822. - Streckenbach in Tarnowitz, Ob.-Schlesien.
*823. - Hans Strehl, Assistenzarzt in Königsberg i. Pr.
824. - Stricker in Wiesbaden.
*825. - Strohe in Köln.
*826. - von Stubenrauch, Docent in München.
827. - Subbotic, Primararzt in Belgrad.
*828. - Sudeck, Secundärarzt in Hamburg-Eppendorf.
*829. - Sultan, Docent und Assistenzart in Göttingen.
*830. - Szigeti-Gyula, Assistenzarzt in Budapest.
*831. - Szuman in Thorn.
*832. - Tamm, Sanitätsrath und Hofarzt in Berlin, Kochstr. 70/71.
833. - Tausch in München.
*834. - Tenderich, dirig. Arzt in Wesel.
*835. - Theobald, Ober-Medicinalrath in Oldenburg.
836. - Thiem, Professor in Cottbus.
*837. - Thilo in Riga.
838. - Thorn, Assistenzarzt in Berlin, Ziegelstr. 5/9.
839. - Tietze, Docent und dirig. Arzt in Breslau.
840. - Tilanus, Docent in Amsterdam.
841. - Tillmanns, Professor in Leipzig.
*842. - Tilmann, Professor und Oberarzt in Greifswald.
843. - Timann, Generalarzt in Coblenz.
*844. - Timmer, dirig. Arzt in Amsterdam.
845. - von Tobiesen in Moskau.
846. - Toelken in Bremen.
*847. - von Török, dirig. Arzt in Wien.
848. - Trachtenberg, dirig. Arzt in St. Petersburg.

Digitized by Google

849. Dr. Trzebicky, Professor in Krakau.
850. - Tscherning, dirig. Arzt in Kopenhagen.
*851. - Tschmarke in Magdeburg.
*852. - Uhthoff, Professor in Breslau.
*853. - Uloth in Bielschowitz, Ob.-Schles.
*854. - Unger, Assistenzarzt in Leipzig.
*855. - Unruh, Sanitätsrath und dirig. Arzt in Wismar.
856. - Urban, dirig. Arzt in Hamburg.
*857. - Walter Veit in Berlin, Lennéstr. 7.
858. - Viertel, Sanitätsrath in Breslau.
*859. - Volkmann in Dessau.
*860. - H. Vollbrecht, Stabsarzt in Breslau.
861. - Voswinckel in Berlin, Motzstr. 9.
*862. - Vulpius, Docent in Heidelberg.
*863. - Wachsmann in Berlin, Yorkstr. 53.
864. - Waeber, dirig. Arzt in Jekaterinoslaw, Russland.
*865. - Aug. Wagner, dirig. Arzt in Beuthen, Ob.-Schles.
*866. - H. Wagner, Assistenzarzt in Breslau.
*867. - Paul Wagner, Docent in Leipzig.
868. - Rudolf Wagner in Mühlheim a. d. Ruhr.
*869. - Wahl, Sanitäts-Rath in Essen.
*870. - Waitz, Oberarzt in Hamburg.
*871. - Waldau zu Waren in Mecklenburg.
*872. - Walcker, Assistenzarzt in Berlin, Krankenhaus Friedrichshain.
*873. - Waldvogel in Berlin.
*874. - Walkhoff, Sanitäts-Rath in Dresden. † 4. Juni 1899.
875. - Walzberg in Minden.
876. - Wangemann, Zahnarzt in Aachen.
877. - Wanscher in Kopenhagen.
878. - Warholm, Docent in Gothenburg,Schweden.
*879. - Weber in Berlin, Krankenhaus Moabit.
*880. - Weber in Freiberg.
*881. - Wechselmann in Berlin, Lützowstr. 72.
882. - von Wegner, Generalstabsarzt a. D. in Berlin, Dorotheenstr. 50.
*883. - Wehr in Lemberg.
884. - Weil, Professor in Prag.
885. - Weigel, Volontärarzt in Elberfeld.
*886. - Aug. Weiss, Assistenzarzt in Magdeburg-Sudenburg.
887. - C. Wenzel in Buenos Aires.
888. - Werckmeister in Baltimore.
889. - Westerman in Haarlem (Holland).
*890. - Westhoff in Münster, Westfalen.
*891. - Wiemuth, Stabsarzt in Potsdam.
*892. - Wiesinger, Oberarzt in Hamburg-Eppendorf.
893. - Wildt, dirig. Arzt in Cairo, Aegypten.
*894. - Willemer, dirig. Arzt in Ludwigslust.

Digitized by Google

*895. Dr. Wilms, Assistenzarzt in Leipzig.
896. - von Winckel, Geheimer Rath und Professor in München.
*897. - M. Winkler, Assistenzarzt in Breslau.
898. - von Winiwarter, Professor in Lüttich.
899. - Winter, Professor zu Königsberg i. Pr.
900. - Wittkowski in Berlin, Kochstr. 54.
901. - Witzel, Professor in Bonn.
902. - Wölfler, Professor in Prag.
*903. - Wörner, dirig. Arzt in Schwäbisch Gemünd.
*904. - Wohlgemuth in Berlin, Lessingstr. 37.
*905. - Ernst Wolff, Generalarzt a. D. in Berlin, Lützowstr. 109/10.
906. - Julius Wolff, Geh. Med.-Rath u. Prof. in Berlin, Neust. Kirchstr 11.
*907. - Max Wolff, Professor in Berlin, Potsdamerstr. 134a.
*908. - Paul Wolff in Berlin, Kleinbeerenstr. 21.
909. - Wollermann, Kreis-Physikus in Heiligenbeil.
*910. - Wossidlo in Berlin, Linkstr. 7.
*911. - Wullstein, Assistenzarzt in Halle a. S.
912. - Wurfbain, Professor in Arnheim.
913. - von Wysocki, dirig. Arzt in Pelplin.
914. - Yamagata in Tokio, Japan.
*915. - Zabludowski, Professor in Berlin, Karlstr. 8.
*916. - Heinrich Zaengel in Radeberg b. Dresden.
*917. - Eug. Zeile in St. Francisco.
*918. - Albert Zeller, Professor und dirig. Arzt in Stuttgart.
*919. - Oscar Zeller in Berlin, Klopstockstr. 10.
*920. - Ziegler, Docent in München.
921. - Zielewicz, Sanitäts-Rath und dirig. Arzt in Posen.
922. - Ziemssen in Wiesbaden.
*923. - Zillessen in Völklingen.
*924. - Zimmer in Berlin, Scharrenstr. 1.
*925. - Zinsmeister, Primararzt in Troppau.
926. - Zoege von Manteuffel, Staatsrath und Professor in Dorpat.
*927. - Zondek in Berlin, Münzstr. 25.
928. - Zühlke in Guben.
*929. - Zweifel, Geh. Med.-Rath und Professor in Leipzig.
*930. - Zwicke, General-Oberarzt in Trier.

V. Frühere Vorsitzende der Gesellschaft:

von Langenbeck, 1872—1885. † 29. September 1887.
von Volkmann, 1886, 1887. † 28. November 1889.
von Bergmann, 1888—1890, 1896.
Thiersch, 1891. † 28. April 1895.
von Bardeleben, 1892. † 24. September 1895.
Koenig, 1893.
von Esmarch, 1894.
Gussenbauer, 1895.
von Bruns, 1897.
Trendelenburg, 1898.

Digitized by Google

C.

Statuten

der

Deutschen Gesellschaft für Chirurgie.

Name, Zweck und Sitz der Gesellschaft.

§ 1. Die Deutsche Gesellschaft für Chirurgie hat den Zweck, bei dem stets wachsenden Umfange der Wissenschaft, die chirurgischen Arbeitskräfte zu einigen, durch persönlichen Verkehr den Austausch der Ideen zu erleichtern und gemeinsame Arbeiten zu fördern.

Sie hat ihren Sitz in Berlin.

Zur Erreichung dieses Zweckes veranstaltet die Gesellschaft alljährlich regelmässig im Monat April einen Congress in Berlin. Tag und Ort des Congresses sowie die Zahl der Sitzungstage bestimmt der Vorsitzende der Gesellschaft.

Vermögen der Gesellschaft.

§ 2. Das Vermögen der Gesellschaft setzt sich zusammen:

1) aus einem Capital- und Baarvermögen von gegenwärtig etwa 388786 Mark*).
2) aus den Jahresbeiträgen und aus Zuwendungen, welche der Gesellschaft von Mitgliedern oder von Dritten gemacht werden.

Mitglieder und Organe der Gesellschaft.

§ 3. Die Gesellschaft besteht aus Mitgliedern und aus Ehrenmitgliedern.

Ihre Organe sind: Das Bureau, der Ausschuss und die Generalversammlung.

Mitglieder.

§ 4. Mitglied der Gesellschaft kann Jeder werden, der sich mit Chirurgie beschäftigt.

Wer in die Gesellschaft als Mitglied aufgenommen werden will, muss dazu von drei Mitgliedern der Gesellschaft schriftlich vorgeschlagen werden. Ueber die Aufnahme entscheidet der Ausschuss.

Ehrenmitglieder.

§ 5. Hervorragende Chirurgen können zu Ehrenmitgliedern der Gesellschaft ernannt werden. Indessen soll deren Zahl 12 nicht übersteigen.

---

*) S. General-Versammlung, 7. April Nachm., Kassenbericht I. Seite 105.

Digitized by Google

Die Ernennung von Ehrenmitgliedern erfolgt auf einstimmigen, in einer Sitzung der Generalversammlung einzubringenden Vorschlag des Ausschusses durch die Generalversammlung. Die Abstimmung ist eine schriftliche, mittelst Stimmzettel und findet in der nächstfolgenden Sitzung der Generalversammlung statt. Zur Ernennung von Ehrenmitgliedern bedarf es einer Mehrheit von $^2/_3$ der anwesenden, in der Präsenzliste eingetragenen Mitglieder. Abwesende können an der Abstimmung nicht Theil nehmen.

Beiträge der Mitglieder.

§ 6. Jedes Mitglied zahlt einen Jahresbeitrag von 20 Mark. Die Zahlung hat in der ersten Hälfte des Jahres zu geschehen.

Das Geschäftsjahr ist das Kalenderjahr.

Ein erst in der zweiten Hälfte des Jahres aufgenommenes Mitglied hat den vollen Jahresbeitrag zu entrichten.

Durch einmalige Zahlung des zehnfachen Jahresbeitrages = 200 Mark wird die lebenslängliche Mitgliedschaft erworben.

Eine Veränderung der Jahresbeiträge erfolgt durch Beschluss der Generalversammlung, doch bedarf eine Herabsetzung derselben der Zustimmung der Staatsaufsichtsbehörde.

Ehrenmitglieder zahlen keine Beiträge.

Ein Mitglied, welches trotz zweimaliger Mahnung des Cassenführers mit seinem Beitrage länger als ein Jahr im Rückstande bleibt, gilt als ausgeschieden und wird in der Liste gestrichen. Der Wiedereintritt in die Gesellschaft kann ohne Weiteres erfolgen, sobald der oder die noch rückständigen Beiträge nachgezahlt worden sind.

Ein Mitglied, welches zum Verlust der bürgerlichen Ehrenrechte rechtskräftig verurtheilt ist, verliert ohne Weiteres die Mitgliedschaft.

Gäste.

§ 7. Nichtmitglieder können zum Besuche der Jahresversammlungen der Gesellschaft (Congresse) von Mitgliedern als Gäste eingeführt werden, dürfen jedoch nur mit Genehmigung des Vorsitzenden Vorträge halten und an den Verhandlungen sich betheiligen.

Ausschuss und Bureau.

§ 8. Der Ausschuss der Gesellschaft besteht aus:

1. einem Vorsitzenden,
2. einem stellvertretenden Vorsitzenden,
3. zwei Schriftführern,
4. einem Cassenführer,
5. sämmtlichen früheren Vorsitzenden,
6. und vier anderen Mitgliedern.

Die unter 1. bis 4. genannten Mitglieder des Ausschusses bilden das Bureau der Gesellschaft und des Congresses.

§ 9. Die Wahl der Ausschuss-Mitglieder erfolgt in der Generalversammlung der Gesellschaft, nach Massgabe der folgenden Bestimmungen:

Digitized by Google

I. Die Wahl des Vorsitzenden erfolgt alljährlich am vorletzten Sitzungstage des Congresses für die Dauer des nächstfolgenden Kalenderjahres durch absolute Stimmenmehrheit der Abstimmenden. Sie muss stets durch Stimmzettel in einem besonderen Wahlgange erfolgen.

Mitglieder der Gesellschaft, welche verhindert sind, an der Generalversammlung Theil zu nehmen, sind berechtigt, sich an dieser Wahl durch Einsendung ihrer Stimmzettel an den ständigen Schriftführer (siehe III.) zu betheiligen, müssen jedoch in diesem Falle die eingesandten Stimmzettel mit ihrer Unterschrift versehen, während die Wahl für die anwesenden Mitglieder eine geheime ist.

Wird die absolute Stimmenmehrheit in dem ersten Wahlgange nicht erreicht, so findet eine Stichwahl zwischen denjenigen beiden Mitgliedern statt, welche die meisten Stimmen erhalten haben.

Bei Stimmengleichheit entscheidet das durch den Vorsitzenden zu ziehende Loos.

II. Der stellvertretende Vorsitzende, der zweite Schriftführer und die vier anderen Mitglieder des Ausschusses werden alljährlich am ersten Sitzungstage des Congresses für die Zeit bis zur nächstjährigen ordentlichen Generalversammlung durch einfache Stimmenmehrheit der Abstimmenden gewählt. Die Abstimmung erfolgt entweder durch Stimmzettel oder durch widerspruchslose Zustimmung.

Bei Stimmengleichheit entscheidet das durch den Vorsitzenden zu ziehende Loos.

III. Der erste Schriftführer und der Cassenführer sind ständige Mitglieder des Ausschusses und des Bureaus in dem Sinne, dass nach ihrer in der ordentlichen Generalversammlung durch einfache Stimmenmehrheit erfolgten Wahl ihre Amtsdauer eine zeitlich unbegrenzte ist.

Zur Zeit ist erster Schriftführer der Gesellschaft der Prof. Dr. W. Körte und Cassenführer der Geheime San.-Rath Professor Dr. E. Hahn.

Die ausgeschiedenen Ausschuss-Mitglieder sind sofort wiederwählbar.

§ 10. Der Ausschuss regelt seine innere Thätigkeit und die Amtsthätigkeit seiner Mitglieder selbst. Er leitet die gesammten Angelegenheiten der Gesellschaft, insoweit dieselben nicht ausdrücklich dem Vorsitzenden, dem Bureau oder der Generalversammlung zugewiesen sind.

Er ist beschlussfähig, sobald mindestens fünf Mitglieder, einschliesslich des Vorsitzenden oder dessen Stellvertreters, anwesend sind. Die Einladungen erfolgen schriftlich, bezw. durch gedruckte oder sonstwie mechanisch vervielfältigte Zusendungen durch den Vorsitzenden oder in dessen Auftrage durch den ständigen Schriftführer, oder mündlich in einer Sitzung.

Ist eine mündliche Verhandlung und Beschlussfassung des Ausschusses nicht möglich, weil derselbe nicht versammelt ist, so erfolgt die Abstimmung schriftlich durch Umlauf. In diesem Falle sind die sämmtlichen im Amte befindlichen Ausschuss-Mitglieder vom Vorsitzenden um schriftliche Abgabe ihrer Stimme zu ersuchen.

Digitized by Google

Bei der Abstimmung entscheidet Stimmenmehrheit. Im Falle der Stimmengleichheit giebt die Stimme des Vorsitzenden eventuell dessen Stellvertreters den Ausschlag.

§ 11. Das Bureau führt die laufenden Geschäfte der Gesellschaft und vertritt sie nach Aussen in allen gerichtlichen und aussergerichtlichen Angelegenheiten, insbesondere auch in denjenigen Fällen, in welchen die Gesetze sonst eine Specialvollmacht erfordern. Dasselbe verwaltet das Vermögen der Gesellschaft nach den Grundsätzen der Vormundschafts-Ordnung, unter Aufsicht des Ausschusses und der Generalversammlung.

§ 12. Der Vorsitzende, oder im Falle seiner Verhinderung der stellvertretende Vorsitzende, führt in allen Sitzungen des Ausschusses, des Bureaus und der Generalversammlung des Congresses den Vorsitz.

Die Einziehung der Mitglieder-Beiträge erfolgt durch den Cassenführer.

§ 13. Scheidet ein Mitglied des Ausschusses im Laufe seiner Amtsperiode aus irgend einem Grunde aus, so ergänzt der Vorsitzende bis zur nächsten ordentlichen Generalversammlung den Ausschuss durch Zuwahl aus der Zahl der Mitglieder der Gesellschaft.

§ 14. Die Beglaubigung der Mitglieder des Ausschusses bezw. des Bureaus wird durch ein von dem Königlichen Polizei-Präsidenten von Berlin auf Grund der Wahlverhandlungen auszustellendes Zeugniss geführt.

§ 15. Der Ausschuss hat alljährlich der Generalversammlung einen Geschäftsbericht über das abgelaufene Geschäftsjahr zu erstatten und die Verwaltungsrechnung zu legen. Die Generalversammlung beauftragt zwei Mitglieder mit der Prüfung derselben und ertheilt demnächst dem Ausschuss, nach Erledigung etwaiger Anstände, Entlastung.

§ 16. Alljährlich, regelmässig im Monat April, gleichzeitig mit dem von der Gesellschaft veranstalteten Congresse (§ 1), findet in Berlin die ordentliche Generalversammlung an dem vom Vorsitzenden bei der Einladung anzugebenden Orte statt.

Die Einladungen hierzu erfolgen mindesten vier Wochen vorher schriftlich bezw. durch gedruckte oder sonstwie mechanisch vervielfältigte Zusendungen, unter Angabe der Tagesordnung für die erste Sitzung der Generalversammlung, welche am ersten Sitzungstage des Congresses stattfindet. In dieser Sitzung hat gemäss § 15 der Ausschuss durch den Vorsitzenden Bericht über die Thätigkeit der Gesellschaft im abgelaufenen Gefäftsjahre, sowie über die finanzielle Lage der Gesellschaft zu erstatten und beantragt die im § 15 erwähnte Entlastung.

Sodann finden die Wahlen des Ausschusses, mit Ausnahme des Vorsitzenden und der zwei ständigen Mitglieder des Ausschusses statt, nöthigenfalls auch die der beiden letzteren.

Endlich erfolgt am vorletzten Sitzungstage des Congresses gemäss § 6 die Wahl des Vorsitzenden für die Dauer des nächstfolgenden Kalenderjahres.

Die Generalversammlung hat ferner zu beschliessen über

1. die Veränderung der Beiträge der Mitglieder (§ 6),
2. den Erwerb von Grundstücken für die Gesellschaft, deren Veräusserung und Belastung.
3. die Abänderung der Statuten,
4. die Auflösung der Gesellschaft.

Stimmberechtigt in der Generalversammlung sind, ausser den Mitgliedern, auch die Ehrenmitglieder.

Soweit die Statuten nichts Anderes bestimmen, fasst die Generalversammlung ihre Beschlüsse durch einfache Stimmenmehrheit der Abstimmenden. Bei Stimmengleichheit entscheidet die Stimme des Vorsitzenden, eventuell dessen Stellvertreters.

§ 17. Ueber Abänderungen der Statuten kann die Generalversammlung nur beschliessen, wenn die Abänderungsanträge den Mitgliedern bei der Einladung zur Generalversammlung mitgetheilt worden sind.

Abänderungen der Statuten, welche den Sitz, die äussere Vertretung oder den Zweck der Gesellschaft betreffen, bedürfen der landesherrlichen Genehmigung, alle übrigen der Genehmigung des Oberpräsidenten von Berlin.

§ 18. Im Falle der Auflösung der Gesellschaft hat die Generalversammlung, welche diese Auflösung beschliesst, zugleich Verfügung über die Ausführung der Auflösung und über die Verwendung des Vermögens der Gesellschaft zu treffen.

Der Beschluss über die Auflösung der Gesellschaft und über deren Ausführung sowie über die Verwendung des Vermögens bedarf der landesherrlichen Genehmigung.

Berlin, den 24. April 1889.

Der Ausschuss der Deutschen Gesellschaft für Chirurgie.

(Unterschriften.)

Geschäftsordnung.

§ 1. Der Vorsitzende setzt die Tagesordnung fest und bestimmt die Reihenfolge der Vorträge. In der Sitzung gehen die Demonstrationen in der Regel den Vorträgen voran.

§ 2. Die Vorträge dürfen bis zu 30 Minuten dauern. Der Vorsitzende hat das Recht, ohne Befragen der Versammlung, denselben eine weitere Ausdehnung um 10 Minuten, also in Summa bis auf 40 Minuten zu gewähren. Nach Ablauf dieser Zeit ist durch Abstimmung der Wille der Versammlung einzuholen.

§ 3. Die Reden in der Discussion dürfen 5 Minuten oder, auf Zulassung des Vorsitzenden, 10 Minuten dauern, es sei denn, dass die Versammlung durch Abstimmung eine andere Willensmeinung kundgiebt.

Digitized by Google

D.

Alphabetische Rednerliste.

(„D“ bedeutet Discussion.)

	Seite	
Herr Arthur Barker (London), Schussverletzung des Gehirns, Entfernung der Kugel durch Trepanation, Heilung	I. 20.	II. 157.
Herr Barth, D. Gelenkkörper	I. 13.	
Herr v. Beck, D. Epilepsie	I. 23.	
Derselbe, D. Gelenkkörper	I. 14.	
Derselbe, D. Gastroenterostomie	I. 87.	
Herr Benda (Berlin), Knochentuberculose und acute Miliartuberculose	I. 48.	
Herr v. Bergmann (Berlin), Zur Porencephalie . . .	I. 15.	
Derselbe, D. Gelenkkörper	I. 12.	
Derselbe, D. Epilepsie	I. 22.	
Derselbe, D. Anschlussapparat an elektrische Leitung .	I. 59.	
Herr Bier, D. Heissluftbehandlung	I. 133.	
Herr Borchard (Posen), D. Mediastinitis	I. 133.	
Herr Borchardt (Berlin), Demonstration von Aneurysmenpräparaten	I. 156.	
Derselbe, Sarkom der Fusswurzelknochen	I. 120.	II. 596.
Herr Braatz (Königsberg), Wundbehandlung	I. 104.	
Derselbe, D. Nierensteine, Röntgenaufnahmen . . .	I. 151.	
Herr Braun (Göttingen), Präparat einer 11 Monate nach Ausführung der Gastroenterostomie entstandenen Perforation des Jejunum	I. 71.	II. 94.
Herr Braun (Altona), Histologische Untersuchungen über die Anheilung Krause'scher Hautlappen . . .	I. 136.	II. 217.
Herr v. Buengner (Hanau), Ueber die Tuberculose der Symphysis ossium pubis	I. 53.	II. 579.
Derselbe, Aufruf zur Sammelforschung über die Entstehung von Geschwülsten im Anschluss an Verletzungen	I. 99.	

	Seite	
Herr Bunge (Königsberg), Zur operativen Behandlung der veralteten Ellenbogengelenks-Luxation	I. 59.	
Herr Fritz Cahen (Köln), Ueber einen Fall von Oesophagotomie, verbunden mit Strumectomie . . .	I. 154.	
Herr Drehmann, D. Angeborene Hüftluxation . . .	I. 38.	
Herr Duehrssen (Berlin), Ueber gleichzeitige Erkrankung des Wurmfortsatzes und der weiblichen Beckenorgane	I. 106.	II. 608.
Herr Eichel, D. Herzverletzung	I. 58.	
Derselbe, D. Peritoneale Infusion	I. 89.	
Herr v. Eiselsberg (Königsberg), Demonstration von Magenpräparaten	I. 120.	
Derselbe, Ueber Magen- und Duodenalblutungen nach Operationen	I. 54.	II. 524.
Derselbe, Zur Casuistik des Sanduhrmagens nebst Demonstration der Magenresections-Präparate der Königsberger Klinik	I. 177.	II. 512.
Derselbe, D. Darmausschaltung	I. 111.	
Derselbe, Secretion ausgeschalteter Darmpartien . .	I. 128.	
Herr Enderlen (Marburg), D. Hautüberpflanzung . .	I. 139.	
Herr v. Esmarch, D. Hautüberpflanzung	I. 138.	
Herr Ewald (Berlin), Die Appendicitis larvata . . .	I. 106.	II. 685.
Derselbe, D. Perityphlitis	I. 144.	
Herr Feilchenfeld (Berlin), Demonstration einer Splitterpincette	I. 172.	
Herr Felix Franke (Braunschweig), Ueber Ostitis fibroplastica	I. 68.	II. 123.
Derselbe, Ueber einige chirurgisch wichtige Nachkrankheiten der Influenza	I. 172.	II. 490.
Derselbe, D. Gastoenterostomie	I. 98.	
Herr Friedrich (Leipzig), Zur Bedeutung der Luftkeime und der bacteriellen Resorptions-Vorgänge für die Wundbehandlung	I. 27.	II. 335.
Herr Garrè (Rostock), Ueber Nervenregeneration als Ursache recidivirender Trigeminus-Neuralgie . . .	I. 177.	II. 256.
Derselbe, Demonstration von intraperitoneal auf Thiere verimpften Echinococcen	I. 177.	II. 270.
Herr Gersuny (Wien), Ueber eine typische peritoneale Adhäsion	I. 55.	II. 54.
Herr Gerulanos (Greifswald), Ein Beitrag zur Behandlung alter Empyeme mittels Thoracoplastik . .	I. 133.	II. 427.
Herr Gluck (Berlin), Kehlkopfexstirpationen und Laryngoplastik	I. 101.	
Herr Gocht (Würzburg), Ueber Blutergelenke und ihre Behandlung	I. 61.	II. 359.

		Seite
Herr Graser (Erlangen), Das erworbene Darmdivertikel .	I. 55.	II. 480.
Derselbe, D. Darmdivertikel	I. 94.	
Herr Gussenbaur, D. Schädelbrüche	I. 25.	
Derselbe, D. Perityphlitis	I. 109.	
Herr Hadlich, D. Darmverschluss	I. 95.	
Herr Hahn, D. Gastoenterostomie	I. 74.	
Herr Hansemann, D. Darmdivertikel	I. 85.	
Herr Heidenhain (Worms), Ueber einen Fall von geheilter Mediastinitis postica	I. 133.	II. 136.
Derselbe, D. Nierenabscesse	I. 152.	
Herr Henle. D. Coxa vara	I. 67.	
Derselbe, D. Hautüberpflanzung	I. 136.	
Herr Herczel, D. Magenoperationen	I. 178.	
Herr Heusner (Barmen), Angeborener Klumpfuss . .	I. 53.	II. 143.
Derselbe, D. Angeborene Hüftluxation	I. 41.	
Herren Hitschmann (Wien) und Lindenthal, Ueber die Gangrène foudroyante	I. 28.	II. 29.
Herr Höftmann, D. Angeborene Hüftluxation . . .	I. 42.	
Herr Hoffa (Würzburg), Die moderne Behandlung angeborener Hüftgelenks-Luxation	I. 31.	II. 402.
Derselbe, Die Behandlung der chronischen nicht tuberculösen Kniegelenksentzündung	I. 61.	
Derselbe, Die habituelle Luxation der Patella und ihre Behandlung	I. 61.	II. 420.
Derselbe, D. Coxa vara	I. 63.	
Herr Hofmeister (Tübingen), D. Coxa vara	I. 62.	
Herr Hollaender (Berlin), Zur Behandlung des Lupus .	I. 172.	
Derselbe, Demonstration eines elektrischen Heissluft-Brenners	I. 176.	
Herr Joachimsthal, D. Coxa vara	I. 63.	II. 652.
Herr Jordan (Heidelberg), Die Entstehung perirenaler Eiterungen aus pyämisch-metastatischen Nierenabscessen	I. 140.	
Derselbe, Demonstration eines Präparates von primärem Carcinom des Ductus choledochus	I. 153.	
Derselbe, D. Perityphlitis	I. 116.	
Herr Kader, Zur Frage des Circulus vitiosus bei der Gastroenterostomie und über die „prophylactische“ Nahrungszufuhr während der Operation bei den am Magen Operirten	I. 75.	
Derselbe, Ueber Fremdkörper, die bei Laparotomien in der Bauchhöhle vergessen sind	I. 92.	
Derselbe, D. Gastroenterostomie	I. 75.	
Derselbe, D. Magenoperationen	I. 124.	

Digitized by Google

Seite

Herr Karewski (Berlin), Klinische Beiträge zur Perityphlitis . . . . . I. 106.
Herr Katzenstein (Berlin), Demonstration einer neuen Beckenstütze . . . . . I. 160.
Herr Kausch, D. Gastroenterostomie . . . . . I. 74.
Herr Kelling (Dresden), Physiologische Experimente zur Gastroenterostomie . . . . . I. 70.
Herr Kocher (Bern), Ueber die Bedingungen erfolgreicher Operation bei Epilepsie . . . . . I. 14. II. 9.
Derselbe, D. Coxa vara . . . . . I. 65.
Herr Koenig sen. (Berlin), Zur Geschichte der Gelenkkörper . . . . . I. 12. II. 1.
Herr Koenig jun. (Berlin), Multiple Angiosarcome. Beitrag zur Geschwulstlehre . . . . . I. 118.
Derselbe, Ueber Angiome im Knochenmark . . . . I. 120.
Derselbe, D. Gastroenterostomie . . . . . I. 71.
Herr Koerte (Berlin), Demonstration eines Präparates von Schädel-Trepanation . . . . . I. 20.
Derselbe, Axendrehung des Ileums und Colons . . . I. 55.
Derselbe, D. Perityphlitis . . . . . I. 115.
Derselbe, D. Traumatisches Magengeschwür . . . I. 90.
Derselbe, D. Gallensteinileus . . . . . I. 90.
Derselbe, D. Hernia ileo-coecalis . . . . . I. 91.
Herr Kraske (Freiburg), Zur Verbreitung des Magencarcinoms . . . . . I. 121.
Herr Krause (Altona), Die operative Behandlung der schweren Occipital-Neuralgien . . . . . I. 117. II. 234.
Derselbe, Erfahrungen über therapeutische Verwendung der überhitzten Luft . . . . . I. 133. II. 225.
Derselbe, D. Gastroenterostomie . . . . . I. 97.
Derselbe, D. Hautüberpflanzung . . . . . I. 139.
Derselbe, D. Nervenregeneration . . . . . I. 117.
Herr Kredel, D. Rectumprolaps . . . . . I. 91.
Herr Krönlein (Zürich), Hirnschuss . . . . . I. 20. II. 19.
Derselbe, Traumatisches Magengeschwür . . . . I. 54.
Derselbe, Demonstration eines neuen Anschlussapparates an elektrische Leitungen für alle chirurgischen Zwecke . . . . . I. 58.
Derselbe, Cystenniere . . . . . I. 140.
Herr Kuemmell (Hamburg), Resection des Colon descendens und Einnähung des Colon transversum in den Sphincter ani . . . . . I. 57. II. 432.
Derselbe, D. Angeborene Hüftluxation . . . . . I. 46.
Derselbe, D. Perityphlitis . . . . . I. 111.

Digitized by Google

	Seite	
Herr Kuettner (Tübingen), Osteomyelitis tuberculosa des Schaftes langer Röhrenknochen	I. 51.	
Derselbe, Zur Verbreitung und Prognose des Peniscarcinoms	I. 121.	II. 118.
Derselbe, D. Blutergelenke	I. 64.	
Herr Küster (Marburg), D. Cystenniere	I. 149.	
Derselbe, D. Schlusswort	I. 177.	
Herr Lange, F. (München), D. Angeborene Hüftluxation	I. 43.	
Herr C. Lauenstein (Hamburg), (Müller) Demonstration eines durch Operation aus der Niere entfernten Steines von kohlensaurem Kalk (nebst dem vorher aufgenommenen Röntgenbilde)	I. 142.	
Derselbe, D. Coxa vara	I. 64.	
Derselbe, D. Epilepsie	I. 21.	
Herr Ledderhose (Strassburg), Gastroenterostomie wegen Stenose des unteren Duodenum	I. 69.	II. 90.
Herr Levy-Dorn (Berlin), Röntgographien bei angehaltenem Athem	I. 163.	
Herr Lexer (Berlin), Magenschleimhaut im persistirenden Dottergang	I. 69.	II. 546.
Herr O. Lindenthal, Ueber Gangrène foudroyante . .	I. 28.	II. 29.
Herr Loewenhardt (Breslau), Ueber die Hilfsmittel bei der Litholapaxie	I. 145.	
Derselbe, D. Heissluftbehandlung	I. 135.	
Herr Loewenthal (Breslau), Aleppobeule	I. 28.	
Herr C. Longard (Aachen), Eine neue Aethermaske . .	I. 164.	
Herr A. Lorenz (Wien), Ueber die bisherigen Erfahrungen mit der unblutigen Einrenkung der angeborenen Hüftgelenks-Luxation	I. 31.	
Derselbe, D. Angeborene Hüftgelenksluxation . . .	I. 47.	
Herr Ludloff (Königsberg), Rectumprolaps	I. 57.	II. 324.
Herr von Mangoldt (Dresden), Ueber die Einpflanzung von Rippenknorpel in den Kehlkopf zur Heilung schwerer Stenosen und Defecte	I. 117.	II. 611.
Herr Martens, Lungenhernie (Gefässgeschwulst?) . .	I. 118.	
Herr Marwedel, D. Gallensteinileus	I. 94.	
Herr Mikulicz, D. Angeborene Hüftluxation	I. 38.	
Herr Most (Breslau), Ueber die Lymphgefässe des Magens	I. 121.	II. 112.
Derselbe, D. Magengeschwülste	I. 128.	
Herr Modlinski (Moskau), Ueber zweizeitige Gastroenterostomie	I. 68.	
Derselbe, Ueber die Totalexstirpation der Blase . .	I. 143.	
Herr Narath (Utrecht), Hernia cruralis im Anschluss an die unblutige Reposition der Luxatio coxae congenita	I. 38.	II. 273.

Digitized by Google

		Seite
Herr Neuber (Kiel), Zur Klumpfussbehandlung . . .	I. 59.	II. 212.
Herr Nötzel (Königsberg), Ueber die baktericide Wirkung der Stauungshyperämie (nach Bier)	I. 154.	II. 661.
Herr Perthes (Leipzig), Ueber Noma und ihre Erreger .	I. 28.	II. 63.
Derselbe, D. Noma	I. 31.	
Herr Petersen (Bonn), Ueber die unblutige Reposition der angeborenen Luxation der Hüfte	I. 31.	
Herr Prutz (Königsberg), Ileus	I. 57.	II. 742.
Herr Rehn (Frankfurt a. M.), Darmperforation von Gallensteinen; Gallenstein-Ileus	I. 55.	II. 724.
Derselbe, Darmverstopfung durch eine Mullcompresse .	I. 55.	II. 715.
Derselbe, Weitere Mittheilungen über Blasengeschwülste bei Anilinarbeitern	I. 101.	
Derselbe, D. Herzverletzung	I. 57.	
Derselbe, D. Perityphlitis	I. 113.	
Herr Renvers (Berlin), Ueber Blinddarmerkrankung . .	I. 106.	II. 709.
Herr Riese (Britz-Berlin), Ueber Pyelitis bei Appendicitis chronica	I. 106.	II. 693.
Derselbe, Hernia ileo-coecalis incarcerata	I. 57.	II. 697.
Herr Ringel (Hamburg), Die Diagnose der Nierensteine mit Röntgenphotographie	I. 142.	II. 104.
Derselbe, Ueber Gallenblasenpapillom	I. 153.	II. 98.
Herr Rose (Berlin), D. Perityphlitis	I. 113.	
Herr Rotter, D. Perityphlitis	I. 110.	
Herr Samson-Himelstjerna (Pless), Demonstration eines Cystinsteines	I. 142.	
Herr Samter, D. Noma	I. 30.	
Herr Sarason (zu Protocoll), Ueber keimfreies Verbandmaterial	I. 181.	
Herr Schloffer (Prag), Ueber Operationshandschuhe .	I. 28.	II. 37.
Herr Schnitzler (Wien), Beitrag zur Kenntniss der latenten Mikroorganismen	I. 27.	II. 553.
Herr Schuchardt (Stettin), D. Magenresection . . .	I. 120.	
Derselbe, D. Blasengeschwulst	I. 121.	
Herr Senger (Crefeld), Experimentelle und klinische Untersuchungen zur Erzielung der Hautsterilität .	I. 27.	II. 302.
Derselbe, Ueber Herzcollaps bei Anwendung brüsker Schraubenextension (Demonstration zweier Präparate)	I. 167.	
Herr Silex, Blepharoplastik	I. 132.	
Herr Sonnenburg (Berlin), Die Indicationen zur chirurgischen Behandlung der Appendicitis	I. 106.	II. 468.
Derselbe, D. Appendicitis	I. 114.	
Herr Sprengel (Braunschweig), Ueber einen nicht operirten und einen operirten Fall von Coxa vara traumatica	I. 59.	II. 624.

Digitized by Google

		Seite
Herr Sprengel (Braunschweig), D. Coxa vara . . .	I. 66.	
Derselbe, D. Perityphlitis	I. 116.	
Herr Steiner, D. Cystenniere	I. 151.	
Herr von Stubenrauch (München), Experimentelle Untersuchungen über Phosphornekrose	I. 68.	II. 81.
Herr Sudeck (Hamburg), Coxa vara adolescentium . .	I. 53.	II. 381.
Herr Sultan (Göttingen), Ueber resorbirbare Darmknöpfe	I. 167.	II. 535.
Herr O. Thilo (Riga), Erläuterungen von Uebungsvorrichtungen	I. 180.	
Herr Tilmann (Greifswald), Zur Theorie der Gehirn- und Rückenmarks-Erschütterung	I. 25.	II. 173.
Derselbe, D. Schädelbrüche	I. 26.	
Herr Trendelenburg (Leipzig), Ueber Resection der Wirbelbögen bei spondylitischen Lähmungen . .	I. 25.	II. 455.
Herr Troje, D. Wirbelbogenresection	I. 25.	
Herr O. Vulpius (Heidelberg), Weitere Erfahrungen über die Sehnenüberpflanzung bei Lähmungen und Krampfzuständen	I. 153.	
Herr Wagner (Königshütte), D. Traumatisches Magengeschwür	I. 54.	
Herr Wachsmann (Berlin), Demonstration eines Steigbügels zur Anlegung von Beinverbänden . . .	I. 118.	
Herr Wehr (Lemberg), Ueber Herznaht und Herwandresection	I. 57.	II. 640.
Derselbe, Ueber eine neue Methode der Brustkorberöffnung zur Blosslegung des Herzens	I. 57.	II. 635.
Herr Wilms (Leipzig), Ueber Mischgeschwülste der Niere	I. 130.	
Herr Woerner (Gmund), Zur Gehbehandlung von schweren complicirten Fracturen des Ober- und Unterschenkels	I. 156.	II. 197.
Derselbe, Drei Fälle von ungewöhnlich grossen Ovarialcysten	I. 156.	II. 202.
Herr Zondek (Berlin), Das arterielle Gefässsystem der Niere und seine Bedeutung für die Nieren-Chirurgie	I. 143.	II. 442.

Digitized by Google

E.

Alphabetisches Sach-Register.

(„D“ bedeutet Discussion.)

A.

			Seite
Aethermaske	Longardt	I. 164.	
Aleppobeule	Loewenthal	I. 28.	
Aneurysmenpräparate	Borchardt	I. 156.	
Angiosarkome, multiple	König jun.	I. 118.	
Angiome im Knochenmark . . .	Derselbe	I. 120.	
Anschlussapparat, electrischer . .	Krönlein	I. 58.	
	D. — v. Bergmann	I. 59.	
Appendicitis s. Perityphlitis . . .			
Axendrehung des Ileums und Colons	Körte	I. 55.	

B.

Beckenstütze	Katzenstein	I. 160.	
Blase, Totalexstirpation	Modlinski	I. 143.	
Blasengeschwülste bei Anilinarbeitern	Rehn	I. 101.	
Blepharoplastik	Silex	I. 132.	
Blinddarmerkrankung s. Perityphlitis			
Blutergelenke	Gocht	I. 61.	II. 359.
	D. — Kuettner	I. 64.	
Brustkorberöffnung zur Blosslegung des Herzens	Wehr	I. 57.	

C.

Colon descendens, Resection und Einnähung des Colon transversum in den Sphincter ani . . .	Kümmell	I. 57.	II. 432.
Coxa vara	Sprengel	I. 59.	II. 624.
	Sudeck	I. 53.	II. 381.

Digitized by Google

		Seite
Coxa vara	D. — Henle	I. 67.
	D. — Hoffa	I. 63.
	D. — Hofmeister	I. 62.
	D. — Joachimsthal	I. 63.
	D. — Kocher	I. 65.
	D. — Lauenstein	I. 64.
	D. — Sprengel	I. 66.
Coxa vara traumatica infantum . .	Joachimsthal	II. 653.
Cystenniere	Krönlein	I. 140.
	D. — Küster	I. 149.
	D. — Steiner	I. 151.

D.

Darmausschaltung	v. Eiselsberg	I. 111. 128.
Darmdivertikel	Graser	I. 55. II. 480.
	D. — Graser	I. 94.
	D. — Hansemann	I. 85.
Darmknöpfe, resorbirbare	Sultan	I. 167. II. 535.
Darmperforation von Gallensteinen .	Rehn	I. 55.
Darmverschluss	D. — Hadlich	I. 95.
Darmverstopfung durch Mullcompresse	Rehn	I. 55. II. 715.
Ductus choledochus, primäres Carcinom	Jordan	I. 153.

E.

Echinokokken, intraperitoneal auf Thiere verimpft	Garrè	I. 177. II. 270.
Epilepsie, operative Behandlung . .	Kocher	I. 14. II. 9.
	D. — von Beck	I. 23.
	D. — v. Bergmann	I. 22.
	D. — Lauenstein	I. 21.

F.

Fusswurzelknochen, Sarkom der . .	Borchardt	I. 120. II. 596.

G.

Gallenblasenpapillom	Ringel	I. 153. II. 98.
Gallensteinileus, Gallensteinperforat.	Rehn	I. 55. II. 725.
	D. — Körte	I. 90.
	D. — Marwedel	I. 94.
Gangrène foudroyante	Lindenthal	I. 28. II. 29.
Gastroenterostomie mit nachfolgender Perforation des Jejunum . .	Braun	I. 71. II. 94.

Digitized by Google

		Seite	
Gastroenterostomie, physiologische Experimente zur G. . . .	Kelling	I. 70.	
— wegen Stenose d. unteren Duodenum	Ledderhose	I. 69.	II. 90.
— zweizeitige	Modlinski	I. 68.	
— Circulus vitiosus bei der G. . .	Kader	I. 75.	
	D. — v. Beck	I. 87.	
	D. — Franke	I. 98.	
	D. — Hahn	I. 74.	
	D. — Herczel	I. 178.	
	D. — Kader	I. 75.	
	D. — Kausch	I. 74.	
	D. — König jun.	I. 71.	
	D. — Krause	I. 97.	
Gehbehandlung bei complic. Fracturen	Woerner	I. 156.	II. 197.
Gehirn, Schussverletzg., s. Hirnschuss.			
Gelenkkörper	König sen.	I. 12.	II. 1.
	D. — Barth	I. 13.	
	D. — v. Beck	I. 14.	
	D. — v. Bergmann	I. 12.	
Geschwülste, Entstehung nach Verletzungen, Aufruf zur Sammelforschung	v. Buengner	I. 99.	

H.

Hautsterilität	Senger	I. 27.	II. 302.
Hautüberpflanzung (Krause'sche Hautlappen)	Braun	I. 136.	II. 217.
	D. — Enderlen	I. 139.	
	D. — v. Esmarch	I. 138.	
	D. — Henle	I. 136.	
	D. — Krause	I. 139.	
Heissluftbehandlung	Krause	I. 133.	II. 225.
	D. — Bier	I. 133.	
Heissluftbrenner, electrischer . . .	Hollaender	I. 176.	
Hernia cruralis nach Luxatio coxae congenita	Narath	I. 38.	II. 273.
Hernia ileo-coecalis incarcerata . .	Riese	I. 57.	II. 697.
	D. — Körte	I. 90.	
Herzcollaps bei brüsker Schraubenextension	Senger	I. 167.	
Herznaht und Herzwandresection .	Wehr	I. 57.	
	D. — Eichel	I. 58.	
	D. — Rehn	I. 57.	
Hirnschuss	Barker	I. 20.	II. 157.
	Krönlein	I. 20.	II. 19.

Digitized by Google

		Seite	
I.			
Ileus	Prutz	I. 57.	II. 742.
Influenza, chirurgisch wichtige Nachkrankheiten	Franke	I. 172.	II. 490.
K.			
Kehlkopfexstirpation u. Laryngoplastik	Gluck	I. 101.	
Klumpfuss, angeborener	Heusner	I. 53.	II. 143.
	Neuber	I. 59.	II. 212.
Kniegelenksentzündung, chronische nicht tuberkulöse	Hoffa	I. 61.	
Knochentuberkulose	Benda	I. 48.	
Knorpelübertragung b. Kehlkopfstenose	Mangoldt	I. 117.	II. 611.
Krause'scher Hautlappen, Anheilung, s. Hautüberpflanzung.			
L.			
Litholapaxie	Loewenhardt	I. 145.	
Luftkeime	Friedrich	I. 27.	II. 335.
Lungenhernie	Martens	I. 118.	
Lupusbehandlung	Hollaender	I. 172.	
Luxation, angeborene des Hüftgelenks	Lorenz	I. 47.	
	Hoffa	I. 31.	II. 402.
	Petersen	I. 31.	
	D. — Drehmann	I. 38.	
	D. — Heusner	I. 41.	
	D. — Höftmann	I. 42.	
	D. — Kümmell	I. 46.	
	D. — Lange	I. 43.	
	D. — Mikulicz	I. 38.	
— habituelle der Patella	Hoffa	I. 61.	II. 420.
— veraltete des Ellenbogengelenks .	Bunge	I. 59.	
M.			
Magen- (und Duodenal-) Blutungen nach Operation	v. Eiselsberg	I. 54.	II. 524.
Magencarcinom, Verbreitung . . .	Krasko	I. 121.	
Magengeschwülste	D. — Kader	I. 124.	
	D. — Most	I. 128.	
Magengeschwür, traumatisches . .	Krönlein	I. 54.	
	D. — Körte	I. 90.	
	D. — Wagner	I. 54.	

Digitized by Google

			Seite
Magen, Lymphgefässe	Most	I. 121.	II. 112.
Magenschleimhaut im persistirenden Dottergang	Lexer	I. 69.	II. 546.
Magenresection	v. Eiselsberg	I. 121.	177.
	D. — Schuchardt	I. 120.	
Mediastinitis postica	Heidenhain	I. 133.	II. 136.
	D. — Borchardt	I. 133.	

N.

Niere, arterielles Gefässsystem . .	Zondek	I. 143.	II. 442.
Niere, Mischgeschwülste	Wilms	I. 130.	
Nierenabscess (m. perirenal. Eiterung)	Jordan	I. 140.	
	D. — Heidenhain	I. 152.	
Nierenstein, Roentgenbild. . . .	Lauenstein	I. 142.	
	Ringel	I. 142.	II. 104.
	D. — Braatz	I. 151.	
Noma	Perthes	I. 28.	II. 63.
	D. — Perthes	I. 31.	
	D. — Samter	I. 30.	

O.

Occipitalneuralgien	Krause	I. 117.	II. 234.
Oesophagotomie mit Strumectomie .	Cahen	I. 154.	
Operationshandschuhe.	Schloffer	I. 28.	II. 37.
Organismen, latente	Schnitzler	I. 27.	II. 553.
Osteomyelitis tuberculosa an langen Röhrenknochen	Kuettner	I. 51.	
Ostitis fibroplastica	Franke	I. 68.	II. 123.
Ovarialcysten	Woerner	I. 156.	II. 202.

P.

Peniscarcinom	Kuettner	I. 121.	II. 118.
Perirenale Eiterung aus pyämisch-metastatischen Nierenabscessen, s. Nieren-Abscess.			
Peritoneale Adhäsion	Gersuny	I. 55.	II. 54.
Peritoneale Infusion	D. — Eichel	I. 89.	
Perityphlitis (Appendicitis) larvata .	Ewald	I. 106.	II. 685.
— Behandlung.	Renvers	I. 106.	II. 709.
— Indicationen zur chirurg. Behandlg.	Sonnenburg	I. 106.	II. 468.
— Klinische Beiträge	Karewski	I. 106.	

Digitized by Google

		Seite	
Perityphlitis, Gleichzeitige Erkrankg. des Wurmfortsatzes und der weiblichen Beckenorgane . .	Duehrssen	I. 106.	II. 608.
— Perityphlitis.	D. — Ewald	I. 114.	
	D. — Gussenbauer	I. 109.	
	D. — Jordan	I. 116.	
	D. — Körte	I. 115.	
	D. — Kümmell	I. 111.	
	D. — Rehn	I. 113.	
	D. — Rose	I. 113.	
	D. — Rotter	I. 110.	
	D. — Sonnenburg	I. 114.	
	D. — Sprengel	I. 116.	
Phosphornecrose	v. Stubenrauch	I. 68.	II. 81.
Porencephalie	v. Bergmann	I. 15.	
Pyelitis bei Perityphlitis chronica .	Riese	I. 106.	II. 693.

R.

Rectumprolaps	Ludloff	I. 57.	II. 324.
Röntgographien bei angehaltenem Athem	Levy-Dorn	I. 163.	

S.

Sammelforschung über Geschwülste u. Verletzungen, s. Geschwülste.			
Sanduhrmagen	v. Eiselsberg	I. 177.	II. 512.
Schädelbrüche	Tilmann	I. 25.	II. 173.
	D. — Gussenbauer	I. 25.	
	D. — Tilmann	I. 26.	
Schädeltrepanation.	Körte	I. 20.	
Schlusswort.	D. — Küster	I. 177.	
Sehnenüberflanzung bei Lähmungen und Krampfzuständen . . .	Vulpius	I. 153.	
Splitterpincette.	Feilchenfeld	I. 172.	
Stauungshyperämie, bactericide Wirkg.	Nötzel	I. 154.	II. 661.
Steigbügel zur Anlegung von Beinverbänden	Wachsmann	I. 118.	
Symphysis ossium pubis, Tuberculose	v. Buengner	I. 53.	II. 579.

T.

Thoracoplastik, zur Behandlung alter Empyeme	Gerulanos	I. 133.	II. 427.

Digitized by Google

		Seite	
Trigeminusneuralgie, recidivirende in Folge von Nervenregenerationen	Garrè	I. 117.	II. 256.

U.

Uebungsvorrichtungen	Thilo	I. 180.	

V.

Verbandmaterial, keimfreies . . .	Sarason	I. 181.	

W.

Wirbelbogenresection	Trendelenburg	I. 25.	II. 459.
	D. — Troje	I. 25.	
Wundbehandlung	Braatz	I. 104.	
Wurmfortsatz, gleichzeitige Erkrankg. der weiblichen Beckenorgane, s. Perityphlitis.			

Digitized by Google

I.

Protokolle, Discussionen

und

kleinere Mittheilungen.

Digitized by Google

Erster Sitzungstag

am Mittwoch, den 5. April 1899.

a) Vormittagssitzung.

Eröffnung der Sitzung um 10 Uhr.

Vorsitzender: Herr Hahn (Berlin):

Meine hochgeehrten Herren! Ich eröffne den 28. Congress der deutschen Gesellschaft für Chirurgie und habe die Ehre und Freude, Sie herzlich willkommen zu heissen und zu begrüssen.

Die Freude ist vermischt mit aufrichtiger Trauer über die schweren und schmerzlichen Verluste, die wir durch den Tod einer grösseren Anzahl von Arbeitsgenossen erlitten haben.

Einem unabwendbaren Naturgesetze Folge leistend, lichtet der Tod immer mehr die älteren Reihen unserer Mitglieder. Auch in diesem Jahre forderte er 5 von den Stiftern der Gesellschaft, sodass von den 130 Männern, die im Jahre 1872 die deutsche Gesellschaft für Chirurgie bildeten, heute nur noch 39 am Leben sind.

Aber auch jüngere Mitglieder im besten Mannesalter, in vollster Arbeitskraft stehend, sind uns in diesem Jahre entrissen, denn

in sein stygisches Boot
raffet der Tod
auch der Jugend blühendes Leben.

Von den älteren Kollegen starb:

1. am 29. April Herr Prof. Ludwig Schillbach, im Alter von 74 Jahren in Jena. Er machte seine Studien unter Guenther, Ried und Textor und habilitirte sich im Jahre 1858 in Jena für Chirurgie und las ausserdem Kollegia über Augen- und Ohrenheilkunde. — Nachdem später in Jena für diese Fächer besondere Lehrer angestellt wurden, beschränkte er sich auf chirurgische Vorlesungen. — Von seinen Arbeiten nenne ich die Beiträge zu den Resectionen der Knochen. — Schillbach gehörte zu den Stiftern der deutschen Gesellschaft für Chirurgie. — Eine Ruptur eines Aortenaneurysmas machte plötzlich seinem arbeitsreichen Leben ein Ende.

Digitized by Google

2. Am 10. Mai entschlief Herr Prof. Wilhelm Grube, im Alter von 71 Jahren, in Charkow. Grube war ein Kurländer und hatte in Dorpat als ein Schüler Adelmann's seine Ausbildung erhalte. — Im Jahre 1859 wurde er ordentlicher Professor der Chirurgie in Charkow, woselbst er als Universitätslehrer einen sehr grossen Einfluss ausübte, durch Ausbildung vieler seiner Schüler zu praktischen Chirurgen und wissenschaftlichen Forschern.

Von seinen Werken sind hervorzuheben, die Beiträge zu der Lehre von den Unterleibsbrüchen, Mittheilungen über die Behandlung der knöchernen Kieferklemmen, über Blasenoperation und Knochenneubildungen am Periost. — Grube war seit 1874 Mitglied der deutschen Gesellschaft für Chirurgie. — Vor 4 Jahren hatte er sich durch einen Stich eine Infection zugezogen, an deren Folgen er bis zu seinem Tode zu leiden hatte.

3. Am 18. Juli verschied Herr Prof. Alfred Obalinski, im Alter von 55 Jahren, in Krakau. — Obalinski wurde im Jahre 1843 in Brzezany in Galizien geboren. Er widmete sich dem Studium der Medicin in Krakau, wo er auch bis zu seinem Tode eine grosse und erfolgreiche Thätigkeit ausübte. — Im Jahre 1870 wurde er dirigirender Arzt des St. Lazarus-Krankenhauses und 1897 ordentlicher Professor für Chirurgie in Krakau. — Von seinen Arbeiten erwähne ich die: Ueber Phosphor-Necrose, über radicale Kropfbehandlung, über Ileus und über Operationen bei Nierenleiden. Obalinski war seit 1891 Mitglied unserer Gesellschaft und ein häufiger Besucher der Congresse.

4. Am 28. Juli starb hochbetagt Herr Hofrath Leopold von Dittel in Wien. — Er erreichte ein Alter von 83 Jahren und gehörte zu den Stiftern der deutschen Gesellschaft für Chirurgie. Von Dittel studirte in Wien unter Rokitansky und Skoda und war zuerst als Arzt in Teplitz thätig. — Erst später ging er zur wissenschaftlichen Laufbahn über unter Leitung von Dummreicher. Im Jahre 1865 erhielt von Dittel eine Professur in Wien. — Anfangs beschäftigte er sich ausschliesslich mit Fragen der allgemeinen Chirurgie. Es sind besonders seine Arbeiten über die Halsfascien, über Hüftgelenksentzündungen, Rückgratsverkrümmungen und die Anwendung der elastischen Ligatur zu nennen. — Später widmete er sich hauptsächlich dem Studium der Harnorgane, welches Gebiet er durch seine Beiträge wesentlich bereicherte und erweiterte. Auf diesem Felde genoss von Dittel Weltruf, sowohl bei den Hülfesuchenden Kranken, als auch bei den ihm zuströmenden lernbegierigen Aerzten. In allen Ländern lehren heute von Dittel's Schüler und verehren in ihm ihren grossen Meister.

5. Am 1. September gelangte die erschütternde Nachricht von dem plötzlichen Tode des Herrn Prof. Dietrich Nasse nach Berlin. Im jugendlichen Alter von 38 Jahren verunglückte der Erholung Suchende bei einer Bergtour, auf dem Piz Palü, und fand in einer Gletscherspalte einen jähen Tod. Im Jahre 1882 wurde Nasse Arzt und widmete sich zunächst der patologischen Anatomie, dann der Chirurgie. Vor 12 Jahren trat er als Assistenzarzt in die von Bergmann'sche Klinik ein. — Im Jahre 1894 erfolgte seine Ernennung zum Examinator und im Jahre 1896 zum ausserordentlichen Professor. Im Auftrage vom deutschen Verein des rothen Kreuzes führte er eine Abordnung von deutschen Aerzten und Schwestern nach dem Schauplatz des griechisch-türkischen

Digitized by Google

Krieges. Von seinen vielen Arbeiten sind besonders hervorzuheben: die Lehre von den chirurgischen Erkrankungen der unteren Extremitäten, dann seine Arbeiten über Tuberculose der Arterien, des Kehlkopfs und der Nase.

Ueber die Geschwülste der Speicheldrüsen, über Enterokystome und sacrococcygeale Teratome — ferner seine experimentellen Arbeiten an Leber und Gallenblase und auf verschiedenen anderen Gebieten der Pathologie und Chirurgie.

Viel Werthvolles hat der jugendliche und talentvolle Forscher geleistet und noch mehr war von ihm zu erwarten. Ein rauhes Geschick hat zu früh diesem schaffensfreudigen Leben ein Ziel gesetzt. — Sein tragisches Ende hat alle seine Kollegen, Freunde und Schüler mit tiefster Trauer erfüllt.

6. Am 7. Januar starb Herr Geheimer Medicinalrath Dr. Eduard Deetz im Alter von 72 Jahren an einem Herzleiden in Homburg. —

Er wurde geboren am 3. Januar 1827 zu Breslau, genoss seine Ausbildung als Mediciner im Friedrich Wilhelms-Institut zu Berlin.

Im Jahre 1858 wurde er Physicatsarzt für das Amt Homburg, dirigirender Arzt des allgemeinen Krankenhauses und Badearzt. Im Jahre 1887 erfolgte seine Ernennung zum Kreisphysicus des Obertaunuskreises. Er war Mitbegründer der medicinischen Gesellschaft in Homburg, gehörte der Aerztekammer der Provinz Hessen-Nassau seit ihrem Bestehen an und zählte zu den Stiftern der Deutschen Gesellschaft für Chirurgie, deren Congresse er regelmässig besuchte. Gross und bekannt sind seine Verdienste um das Emporblühen des Bades Homburg. — Durch Pflichttreue, unermüdlichen Fleiss, liebenswürdiges und theilnehmendes Wesen hat er sich stets das Vertrauen seiner Kranken und durch seine wahre collegiale Gesinnung die Anerkennung der Aerzte erworben.

7. Am 8. Januar starb nach kurzem Krankenlager an Lungenentzündung Herr Geh. Med. Rath Prof. Ernst Gurlt, unser hochverehrtes Ehrenmitglied, unser treuer langjähriger Schriftführer, im Alter von 73 Jahren. — Bei keinem Congresse, bei keiner Sitzung fehlte Gurlt! Zu einer in diesem Frühjahr geplanten Reise nach Italien gab er nur seine Zustimmung, wenn dieselbe nach dem Congresse erfolgen könnte. Nun hat er eine andere Reise antreten müssen, und heute zum ersten Mal seit 28 Jahren sehen wir ihn nicht auf seinem Platze. Ernst Gurlt wurde am 23. September 1825 in Berlin geboren. Er widmete sich dem Studium der Medicin, nach Beendigung desselben unternahm er mehrere Jahre dauernde wissenschaftliche Reisen und wurde dann an der Berliner chirurgischen Klinik unter Bernhard von Langenbeck Assistent.

Seit dieser Zeit datirte auch die innige Freundschaft zwischen ihm und Billroth, der durch Gurlt's Verwendung ebenfalls Assistenzarzt von Langenbeck geworden war.

Gurlt hat sein chirurgisches Können nicht in grösserem Maassstabe praktisch verwerthet; denn mit der fortschreitenden Zeit hat er immer mehr seine ganze ausserordentlich leistungsfähige Arbeitskraft der wissenschaftlichen schriftstellerischen Thätigkeit gewidmet und auf vielen seiner Arbeitsgebiete so Hervorragendes, Gründliches und Gediegenes geleistet, dass seine Arbeiten für spätere Generationen eine Fundgrube von unerschöpflicher Fülle bleiben werden.

Digitized by Google

Seit dem Jahr 1853 bis zu seinem Tode war Gurlt an der Berliner Universität Lehrer und verliess Berlin meist nur, um an anderen Bibliotheken seine Studien zu machen.

Dort konnte man ihn oft neben den jüngsten Leuten arbeitend sehen, diese an Ausdauer und Fleiss übertreffend.

Von seinen zahlreichen Arbeiten, durch welche er der wissenschaftlichen Chirurgie unvergängliche Dienste geleistet hat, erwähne ich:

die Beiträge zur pathologischen Anatomie der Gelenkkrankheiten,
über die Cystengeschwülste des Halses,
sein Handbuch über die Lehre von den Knochenkrankheiten,
den Leitfaden für Operationsübungen, welcher sechs Auflagen erlebte und in die polnische und ungarische und italienische Sprache übersetzt wurde.

Ausserdem zahlreiche Aufsätze in verschiedenen Zeitschriften in der deutschen Klinik, in der militärärztlichen Zeitung und in dem Archiv für Chirurgie, in welchem die ausgezeichneten Berichte über die Fortschritte und Leistungen auf dem Gebiete der Chirurgie von 1859 bis 65 von ihm stammen.

Ferner war Gurlt Redakteur des Archivs für klinische Chirurgie, der Verhandlungen unserer Gesellschaft, der Zeitschrift Kriegsheil, des biographischen Lexikons und Mitredakteur des Virchow-Hirsch'schen Jahresbericht, von dem er einzelne Teile selbst bearbeitete.

Trotz dieser grossen umfangreichen Thätigkeit fand er Zeit, sein gewaltiges monumentales Werk

„Die Geschichte der Chirurgie und ihre Ausübung" zu schreiben und nach 15 Jahre langer, schwerer Arbeit, kurze Zeit vor seinem Tode zu vollenden.

Er widmete es der deutschen Gesellschaft für Chirurgie, für die sein Herz so treu und warm bis zu seinem Tode schlug.

In Anerkennung seiner grossen Verdienste um die Chirurge hat unsere Gesellschaft ihn zu ihrem Ehrenmitgliede ernannt.

Sein Tod hat hier, wie an allen Stellen seiner Thätigkeit, schwer auszufüllende Lücken hinterlassen.

Alle, die das Glück hatten, mit Gurlt persönlich zu verkehren, werden sich des grundgediegenen, freundlichen und selbstlosen Mannes mit tiefer Wehmuth gerne und oft erinnern.

8. Am 22. Januar starb Herr Professor August Socin im Alter von 62 Jahren in Basel.

Socin wurde 1837 zu Vevey geboren, wo sein Vater Pfarrer der deutschen Gemeinde war. Er studirte Medicin in Basel und Würzburg und blieb später dauernd in seinem Vaterlande. Im Jahre 1862 wurde er ausserordentlicher und im Jahre 1864 ordentlicher Professor der Universität und Direktor der Klinik.

Im Kriege 1870 und 71 wirkte Socin in den Lazarethen von Karlsruhe. — Auf seinen Vorschlag wurde von Bergmann sein Nachfolger. — Diesem Schritte haben wir es zu danken, von Bergmann schon früh zu den unsrigen zu zählen.

Von Socin's Arbeiten hebe ich hervor:

Digitized by Google

seine Beiträge zur Kriegschirurgie in Gemeinschaft mit Klebs herausgegeben,
seine Arbeiten über Wundinfection und Wundgift,
über Prostataerkrankungen,
über Hernien, und seine regelmässig erscheinenden lehrreichen und interessanten Jahresberichte.

Mehrmals hat Socin ehrenvolle Berufungen nach dem Auslande abgelehnt, um seiner Vaterstadt bis zu seinem Tode treu seine Dienste zu weihen, und zwar nicht nur als Lehrer, Arzt und Operateur, sondern auch in den verschiedensten anderen Stellungen, so 1872 bis 84 als Mitglied des grossen Rathes in der Prüfungs-, Budget- und Petitionscommission.

Socin war ein ebenso bedeutender Chirurg wie klinischer Lehrer.

Seine Schüler verehrten ihn mit grosser Begeisterung, seine Kranken hingen an ihm mit inniger Liebe und seine Collegen erblickten in ihm das Musterbild wahrer, echter und vornehmer Collegialität.

Aber nicht nur als Arzt, sondern auch als liebenswürdiger Mensch nahm er alle für sich ein, die ihm nahe traten. Durch die Harmonie seines gesammten Wesens und durch die seltene Herzensgüte, die sein ganzes Sein durchdrang.

Im December 1897 machte Socin eine schwere Influenza durch, nach welcher er sich zur grossen Betrübniss seiner Freunde nicht mehr vollkommen erholen konnte.

Von einer Jagd auf badischem Gebiete kam er am 8. Januar krank mit einer Temperatur von 40° nach Basel zurück und legte sich mit der bestimmten Ahnung, die Krankheit nicht zu überstehen, auf das Sterbebett.

Die Section ergab einen Typhus mit einem der Perforation nahen Ulcus.

Die tiefe Trauer bei seinem Tode und die gewaltige Betheiligung Basels bei seiner Beerdigung, legten ein beredtes Zeugniss ab, von der grossen Liebe und Verehrung der Bevölkerung zu August Socin.

Die deutsche Gesellschaft für Chirurgie verliert durch seinen Tod einen ihrer erprobtesten und bewährtesten Führer.

9. Als Letzter im Zuge des Todes ist noch Herr Dr. Rudolf Wolf zu nennen. Er starb am 9. Februar im Alter von 64 Jahren in Hamburg.

Wolf wurde im Jahre 1835 in Hamburg geboren und studirte in Berlin, Heidelberg und Göttingen.

Nach Beendigung seiner Studien war er die ganze Zeit in seiner Vaterstadt Hamburg als Arzt thätig und leitete als Chefarzt das Freimaurerkrankenhaus seit 1869.

Er erfreute sich als Operateur, besonders bei Frauenkrankheiten, eines grossen Rufes. —

Ein schweres Herzleiden zwang den wegen seiner Gewissenhaftigkeit, Pflichttreue und Humanität hochgeschätzten Arzt in den letzten Jahren, seine sehr umfangreiche Thätigkeit einzuschränken.

Wolf war Mitglied unserer Gesellschaft seit dem Jahre 1874 und bis zuletzt, als er bereits durch seine Krankheit schwer zu leiden hatte, regelmässiger Besucher der Congresse. —

Digitized by Google

Von allen unseren lieben Dahingeschiedenen gilt das Wort des römischen Dichters

Principibus placuisse viris
non ultima laus est.

Wir betrauern aufrichtig und innig den Verlust unserer verehrten Freunde, Kollegen und Arbeitsgenossen und ich bitte Sie, zum ehrenden Andenken derselben, sich von Ihren Plätzen zu erheben.

Zunächst habe ich ein Schreiben Seiner Excellenz des Herrn Generalstabsarztes der Armee von Coler zu verlesen:

> Im Auftrag Seiner Excellenz des Herrn Kriegsministers stellte die Medicinal-Abtheilung als Zeichen Ihres Dankes und ihrer Anerkennung der deutschen Gesellschaft für Chirurgie vor 3 Jahren bei der Feier des fünfundzwanzigsten Zusammentritts der Gesellschaft die Widmung eines von der Abtheilung herauszugebenden geschichtlichen Werkes in Aussicht, „in welcher die Thaten der deutschen Chirurgen zur dauernden Erinnerung niedergelegt und zugleich die Entwickelungsstadien der Kriegschirurgie bis zum jetzigen Stande derselben, zur Förderung kriegschirurgischen Wissens und Könnens geschildert werden sollen."
>
> Dieses Werk liegt nunmehr in seinem ersten Theile, der, die Kriegschirurgen und Feldärzte des 17. und 18. Jahrhunderts umfassend, von dem Oberstabsarzt 1. Klasse Professor Dr. Koehler bearbeitet ist, als 13. Heft der „Veröffentlichungen aus dem Gebiete des Militär-Sanitätswesens" fertig vor, und ist der deutschen Gesellschaft für Chirurgie gewidmet.
>
> Mit Genehmigung Seiner Excellenz des Herrn Kriegsministers beehrt sich die Abtheilung ein für Euer Hochwohlgeboren und 20 für die Gesellschaft bestimmte Exemplare mit der Bitte um freundliche Annahme und mit den besten Wünschen für ein ferneres Blühen der Gesellschaft beifolgend zu übersenden.
>
> gez. von Coler."

Ich spreche Seiner Excellenz dem Herrn Kriegsminister und Seiner Excellenz dem Herrn Generalstabsarzt der Armee von Coler im Namen der deutschen Gesellschaft für Chirurgie den tiefgefühltesten Dank aus, für die unsere Gesellschaft so ausserordentlich ehrende Widmung dieses so hoch bedeutenden Werkes, welches uns Kunde giebt von den Arbeiten und Thaten der deutschen Kriegschirurgen und der Entwickelung der deutschen Kriegschirurgie im 17. und 18. Jahrhundert. — Herrn Oberstabsarzt Prof. Koehler beglückwünsche ich zur Vollendung des ersten Theiles dieses interessanten historischen Werkes.

Dann habe ich Ihnen über den Stand unserer Gesellschaft zu berichten:

Von § 13 unserer Statuten haben wir im Verlauf dieses Jahres 2 mal Gebrauch machen müssen.

Dadurch, dass Sie mir die grosse Ehre erwiesen haben, mich zum Vorsitzenden zu wählen, ist die von mir versehene Kassenführerstelle und durch

Digitized by Google

den Tod von unserem Ehrenmitgliede Gurlt die 1. Schriftführerstelle frei geworden.

Ich habe im Einverständniss mit dem Ausschuss interimistisch zum Kassenführer Herrn Körte und zum Schriftführer Herrn Richter ernannt. — Heute ist dies Interimisticum abgelaufen.

Bei Beginn dieses Jahres zählten wir 852 Mitglieder. Neun sind gestorben und verschiedene ausgeschieden. Neuaufgenommen wurden 55 Mitglieder.

Ich bitte den Herrn Schriftführer die Namen der neuaufgenommenen Mitglieder zu verlesen.

Herr Wagner (Königshütte) liest:

1. Herr Dr. Wilhelm Braun (Altona), 2. Herr Dr. Most (Breslau), 3. Herr Dr. Ludloff (Königsberg), 4. Herr Dr. Matthiolius, Marinestabsarzt (Göttingen), 5. Herr Dr. Stolper (Breslau), 6. Herr Dr. Hans Vollbrecht (Breslau), 7. Dr. Hübener (Breslau), 8. Herr Dr. Leporin (Kuhnern, Schlesien), 9. Herr Dr. Lasker (Breslau), 10. Herr Dr. Katzenstein (Berlin), 11. Herr Dr. Paul Manasse (Berlin), 12. Herr Dr. Zondek (Berlin), 13. Herr Dr. Petersen (Bonn), 14. Herr Dr. August Weiss (Magdeburg-Sudenburg), 15. Herr Dr. Seefisch (Berlin), 16. Herr Dr. Gessner (Berlin), 17. Herr Dr. Walker (Berlin), 18. Herr Dr. Hartmann (Berlin), 19. Herr Dr. Wachsmann (Berlin), 20. Herr Dr. F. Lange (München), 21. Herr Dr. Heynemann (Magdeburg), 22. Herr Dr. Karl Hirsch (Charlottenburg), 23. Herr Dr. Mehler (Georgensmünd, Bayern), 24. Herr Dr. Paul Müller (Breslau), 25. Herr Dr. Hartmann (Lübeck), 26. Herr Dr. Ehrich (Rostock), 27. Herr Dr. von Chamisso (Rostock), 28. Herr Dr. Bode (Berlin), 29. Herr Dr. Eschenbach (Berlin), 30. Herr Dr. von Küster (Berlin), 31. Herr Dr. H. Wagner (Breslau), 32. Herr Dr. Anschütz (Breslau), 33. Herr Dr. Georg Müller (Berlin), 34. Herr Dr. R. F. Müller (Berlin), 35. Herr Dr. G. S. Seo (Japan), 36. Herr Dr. Hans Spitzig (Graz), 37. Herr Dr. Winckler (Breslau), 38. Herr Dr. Fritz Brunner (Neumünster bei Zürich), 39. Herr Dr. Mandelstamm (Odessa), 40. Herr Dr. Sudeck (Hamburg-Eppendorf), 41. Herr Dr. Ringel (Hamburg-Eppendorf), 42. Herr Dr. Hoffmann (Schweidnitz), 43. Herr Dr. Soltikoff (Wladikawkas, Russland), 44. Herr Dr. Gratzer (Tübingen), 45. Herr Dr. August Wagner (Beuthen O.-Schles.), 46. Herr Dr. Otto Uloth (Bielschowitz O.-Schl.), 47. Herr Dr. Longard (Aachen), 48. Herr Dr. Rütgers (Leyden), 49. Herr Dr. Landgraf (Bayreuth), 50. Herr Dr. Zaengel (Radeburg b. Dresden), 51. Herr Dr. Jacobsthal (Bonn), 52. Herr Dr. Preindlsberger (Sarajewo), 53. Herr Dr. Alsberg, 54. Herr Dr. Strehl (Königsberg), 55. Herr Dr. Radicke (Berlin).

Ich heisse die neuaufgenommenen Mitglieder im Namen der Gesellschaft „Willkommen“ und spreche den Wunsch aus, dass dieselben an unseren Arbeiten regen Antheil nehmen mögen. —

Digitized by Google

Bei Ihrem Eintritt in unser Heim werden Sie einige in die Augen springende Veränderungen bemerkt haben.

1. Die mit kalt und warm Wasser versehenen Waschvorrichtungen, welche wir, auf vielfach ausgesprochene Wünsche, haben anbringen lassen.

2. Das Skiopticum, welches mit unserer Erlaubniss von der Berl. med. Gesellschaft aufgestellt ist und welches wir auch benutzen können.

3. Eine telegraphische Verbindung zwischen dem Präsidenten und dem Redner.

Mit unserem Hause im engsten Zusammenhang steht die Bibliothek. Den Bericht unserer Bibliothek-Commission erlaube ich mir Ihnen zu verlesen.

Bericht der Bibliothek-Commission für das Vereinsjahr 1898—99.

I. Die Bücher-Sammlung wurde vermehrt um 71 Bücher (von 2536 auf 2607), an Zeitschriften um 76 Bände (von 1502 auf 1588), an Separat-Abdrücken um 319 (von 1802 auf 2121) und an Dissertationen um 317 (von 2223 auf 2540), so dass der Gesammtbestand dieses Theiles der Sammlung sich nunmehr auf 8856 Bände stellt. Darin ist nicht eingeschlossen eine Sammlung von Broschüren, Separat-Abdrücken, Dissertationen und Zeitschriften-Ausschnitten von 6796 Nummern vorwaltend chirurgischen, doch auch allgemein medicinischen Inhalts, welche unser verstorbenes Ehrenmitglied Gurlt im Juni 1898 der Bibliothek mit der Bestimmung überwiesen hat, dass diese Sammlung unter seinem Namen vereint, unverändert und unveräusserlich aufbewahrt werden solle. Wir sind diesen Bestimmungen nachgekommen, haben Alles nach Specialfächern alphabetisch in Mappen geordnet, jedes einzelne Stück (oft nur Ausschnitte und einzelne Blätter) catalogisirt und das Ganze in einem besonderen Regale unter der Bezeichnung „Geschenk Gurlt's“ aufgestellt. —

So ist nun diese Sammlung sehr werthvoll geworden, da man mit einem Griffe die neuere Literatur jedes einzelnen Capitels vor sich hat. Da die meisten Sachen Widmungsvermerke haben, so erlangt sie auch als Autographensammlung Interesse. Ferner fanden sich dabei 1300 Badeschriften. Sie sind zwar aufgestellt, doch nicht catalogisirt.

Rechnet man die Gurlt'sche Schenkung zum Bestande der Bibliothek, so beläuft sich diese auf 15652 Nummern.

Eingerechnet sind: 22 Bücher, 292 Separat-Abdrücke und 300 Dissertationen, die wir aus dem Nachlasse des allgemein und tief betrauerten Mitgliedes Nasse erhalten haben.

Von Mitgliedern erhielten wir an Büchern, Zeitschriften und Separat-Abdrücken 96 von den Herren:

E. v. Bergmann-Berlin: 15 Bücher, 2 Bände Zeitschriften und 24 Separat-Abdrücke;

H. Fischer-Berlin: 6 Bücher, 1 Separat-Abdruck;

Goeschel-Nürnberg: Festschrift zur Eröffnung des Neuen Krankenhauses in Nürnberg;

Digitized by Google

Haga-Berlin: Militär-Quarantänewesen im japanisch-chinesischen Kriege 1894—1895;

Helferich-Greifswald: 17 Dissertationen;

Hoffa-Würzburg: die dritte Auflage seines Lehrbuches der orthopädischen Chirurgie;

Lennander-Upsala: 2 Separat-Abdrücke;

Mehlhausen-Berlin: 21 Bände der Deutschen militärärztlichen Zeitschrift;

Thiem-Cottbus: Handbuch der Unfallerkrankungen u. Chelius, Chirurgie, 8. Aufl., 2 Bde.

Zeller-Stuttgart: 1 Separat-Abdruck.

Der Herr Generalstabsarzt Dr. von Coler, Excellenz, überwies uns wieder die weiteren Veröffentlichungen und Berichte des Medicinalstabes der Armee.

Von Herrn Hoffa-Würzburg wurden die Zusendungen der „Zeitschrift für orthopädische Chirurgie", von Herrn Thiem-Cottbus die der „Monatsschrift für Unfallheilkunde" gütigst fortgesetzt.

Die Buchhandlung F. C. W. Vogel (Dr. Lampe)-Leipzig lieferte uns die Fortsetzung der „Deutschen Zeitschrift für Chirurgie", die Laupp'sche Buchhandlung in Tübingen die der „Bruns'schen Beiträge zur klinischen Chirurgie", die Hirschwald'sche Buchhandlung die des „von Langenbeck'schen Archivs".

Aus Philadelphia erhielten wir von der „American Surgical Association" Vol. 16 der Transactions.

Herr Pagel-Berlin überwies uns vorläufig leihweise, doch als späteres Eigenthum die „Chirurgie des Henri de Mondeville" von É. Nicaise, Paris 1893.

Angekauft wurden 18 gut erhaltene seltene Werke der älteren Chirurgie und 17 Bände Zeitschriften. Die Zeitschriften sind vervollständigt, auch die noch nicht oder schlecht eingebundenen Bücher neu gebunden. Jedes Buch ist gestempelt, in den Zettelcatalog eingetragen und mit dem Donatorvermerke versehen.

II. Auch die Bilder-Sammlung erfuhr einen erfreulichen Zuwachs und zwar:

a) die der Portraits berühmter Chirurgen um 36 (Herr E. v. Bergmann 8, Herr H. Fischer 1, aus Gurlt's Nachlass 27), so dass wir zur Zeit 187 einzelne und 176 in einem Bande vereinigte Nummern haben;

b) die der Originalzeichnungen, chirurgischen Inhalts, erhielt von Frau Geheimrath Gurlt 1) die sämmtlichen, von Gurlt für sein grosses Fracturenwerk gesammelten, theils schon veröffentlichten, theils zur Fortsetzung des grossartig angelegten Torsos bestimmten Handzeichnungen (im Ganzen 296 Nummern); 2) eine grosse Anzahl von Originalen, die von verschiedenen Autoren zu ihren Veröffentlichungen in von Langenbeck's Archiv zugesandt und nicht zurückgefordert sind, 3) viele Originalzeichnungen, die zu Gurlt's kriegschirurgischen und historischen Werken angefertigt und bereits veröffentlicht sind. Alle diese werthvollen Handzeichnungen sind in besonderen Mappen und Kästen gut geordnet aufbewahrt und aufgestellt worden.

Digitized by Google

III. Unsere Manuscripten-Sammlung ist auch aus dem Nachlasse Gurlt's vermehrt worden. Es fand sich darin und wurde uns von Frau Geheimrath Gurlt freundlichst zugefertigt, die umfangreiche wissenschaftliche Correspondenz Gurlt's, die in seinem langen, einer rastlosen literarischen Thätigkeit gewidmeten Leben (und namentlich bei der Abfassung des bibliographischen Lexikons) einen enormen Umfang angenommen hatte. Da es sich in den Briefen und Zetteln meist nur um wissenschaftliche und biographische Mittheilungen handelt, so haben wir uns der grossen und ermüdenden Arbeit unterzogen und aus dieser Correspondenz eine Autographen-Sammlung in ca. 850 Nummern angelegt, welche nun Kunde bringt von fast allen grossen Chirurgen, Aerzten und Naturforschern des scheidenden Jahrhunderts, die theils schon verstorben sind, theils aber noch im rosigen Lichte wandeln und mit uns heute hier froh vereint sind. Von besonders bekannten Männern haben wir alle vorgefundenen Briefe aufbewahrt, z. B. von Link, Ehrenberg, Langenbeck, Billroth, Volkmann und Anderen.

IV. Die Roentgen-Sammlung konnte um 76 Aufnahmen vermehrt werden (4 von Herrn H. Fischer-Berlin, 8 von Herrn von Mangoldt-Dresden, 30 von Herrn Trendelenburg-Leipzig geschenkten und um 34 fein ausgeführte, lehrreiche aus dem Nachlass Nasse's, die er unter den schwierigen und drängenden Verhältnissen des türkisch-griechischen Krieges mit erstaunlichem Fleisse anzufertigen Zeit und Stimmung gefunden hat). Diese Sammlung besteht jetzt aus 777 Nummern.

Allen freundlichen Gebern, vor Allem Herrn Generalstabsarzt von Coler, Excellenz, und Frau Geh. Med.-Rath Gurlt, beehren wir uns im Namen der Gesellschaft unseren herzlichsten Dank zu erneuern und daran zugleich die wiederholte, doch leider mit sehr geringem Erfolge ausgesprochene Bitte an die Mitglieder zu knüpfen, uns durch Einsendung eigener Arbeiten und älterer Werke, auch von Handschriften und Bildern verstorbener Chirurgen bei der Schaffung einer der Gesellschaft würdigen Bibliothek mehr als bisher unterstützen zu wollen. Auch die Autographen- und Roentgen-Sammlungen seien den Herren Mitgliedern herzlichst empfohlen. Gleichzeitig bitten wir die Herren Mitglieder, unter deren Leitung Dissertationen chirurgischen Inhalts angefertigt werden, um freundliche Zusendung derselben.

Es gelangt nun schon öfter die Bitte an uns um Ausleihung von Büchern der Sammlung. Wir verkennen nicht, dass sie dazu angelegt wird; doch ist es, so lange nur ein Zettelcatalog besteht, unmöglich gewesen, Bücher zu verschicken oder auszuleihen. Zur kostspieligen Beschaffung und Unterhaltung eines gedruckten Cataloges hat uns bis jetzt aber der noch immerhin geringe Umfang der Büchersammlung keinen Anlass geboten. Wir sind aber von nun ab gern bereit, die Tags vorher von unseren Mitgliedern auf einem Zettel bei Herrn Anders bestellten Bücher im Lesezimmer der Berliner medicinischen Gesellschaft so lange auszulegen, wie sie gebraucht werden.

V. Etat: Die Einnahmen der Bibliothek

bestanden aus 1000,— Mark Etat

200,— „ ausserordentlicher Zuschuss

Summa 1200,— Mark.

Digitized by Google

Verausgabt wurden:

für den Ankauf von Büchern	550,60	Mark
für den Einband von Büchern	364,95	„
für die Catalogisirung	100,—	„
für kleinere Ausgaben, Porti etc.	184,45	„
Summa	1200,—	Mark.

Berlin, den 9. März 1899.

Prof. Dr. H. Fischer,
Geh. Med.-Rath.

Aus diesem Berichte werden Sie erkannt haben, dass unsere Bibliothek in erfreulicher Entwickelung begriffen ist und sich zu einem werthvollen Schatze unseres Hauses herausgebildet hat. — Ich glaube in Ihrem Sinne zu handeln, wenn ich der Bibliothek-Commission und insbesondere dem Herrn Geh. Med.-Rath Fischer für alle die vielen Bemühungen und Arbeiten den herzlichsten Dank der Gesellschaft ausspreche.

Das Pressbureau wird auch in diesem Jahre seine Thätigkeit unter der bewährten Leitung der Herren Richter und Frank und unter der Beihülfe der Herren Borchard, Huebner, Loewenhardt, Perthes, Sarfert, Stolpe und Tschmarke ausüben. Ich spreche allen diesen Herren im Voraus den herzlichsten Dank im Namen der Gesellschaft für alle ihre Bemühungen aus.

Ferner habe ich Ihnen mitzutheilen, dass die beantragte Abänderung des § 8 unserer Statuten genehmigt ist, so dass von nun ab sämmtliche früheren Vorsitzenden zum Ausschuss gehören.

Wir können nun zur Wahl des Ausschusses schreiten. — Nach hergebrachter Sitte sind die Ausschussmitglieder, welche bei der Jahresversammlung anwesend waren, stets wiedergewählt worden. — Ich schlage Ihnen vor, auch diesmal so zu verfahren, um Zeit für die wissenschaftlichen Vorträge zu gewinnen. Wenn sich kein Widerspruch erhebt, dann nehme ich Ihr Einverständniss mit der Wiederwahl an. Zum ersten Schriftführer schlägt Ihnen der Ausschuss Herrn Körte und zum stellvertretenden Kassenführer bis zum 1. Januar 1900 Herrn v. Bergmann und zum Vicepräsidenten Herrn Koenig vor. — Dann sind noch für Herrn v. Bergmann und für Herrn Schede, der verhindert ist zum Congress zu kommen, zwei Ausschussmitglieder zu wählen. An deren Stelle schlägt Ihnen der Ausschuss die Herren von Angerer und Küster vor. Wenn sich gegen diese Vorschläge kein Widerspruch erhebt, dann erkläre ich den Ausschuss in dieser Zusammensetzung für gewählt mit dem Bemerken, dass die Präsidentenwahl am Freitag Nachmittag statutengemäss stattfinden muss.

Herr Körte wird am Freitag den Kassenbericht und eine Uebersicht über unsere Finanzen geben.

Nach § 15 unserer Statuten hat die Generalversammlung zwei Mitglieder zur Prüfung der Kasse zu ernennen. Ich schlage Ihnen die Herren Hoffa und Schuchardt vor. Da sich kein Widerspruch gegen meinen Vorschlag erhebt, bitte ich die Herren, die Kassenrevision vorzunehmen und dann dem Ausschuss Entlastung zu ertheilen.

Digitized by Google

Die Dauer der Vorträge ist vom Ausschuss auf höchstens 20 Minuten festgesetzt. Bei Demonstrationen dürfen Manuscripte nicht verlesen werden. Da über 120 Vorträge zu erledigen sind, bitte ich die Herren Vortragenden, sich möglichst kurz zu fassen.

1) Herr König (Berlin): „Zur Geschichte der Gelenkkörper.“*)

Discussion:

Herr von Bergmann (Berlin): Meine Herren! Ich beabsichtige nicht, eine neue Theorie für die Bildung der Gelenkkörper aufzustellen; für die Häufigkeit, mit welcher sich bei Arthritis deformans die freien Gelenkkörper sowohl als die angewachsenen bilden, möchte ich eintreten. Wenn man Gelegenheit hat, Operationskurse an Leichen alter Leute zu geben — dazu habe ich in Würzburg besonders reiche Gelegenheit gehabt — so ist man im Stande, in kurzer Zeit sich eine Sammlung von sehr vielen angewachsenen und sehr vielen freien Körpern bei der so häufigen Arthritis deformans zu verschaffen.

Nur ein Präparat erlauben Sie mir zu zeigen, das hier aus einem Operationskursus stammt und vor einiger Zeit gewonnen wurde. Die Zeichen der Arthritis deformans sind an ihm, es handelt sich um ein Ellenbogengelenk, sehr deutlich. Der an einem dünnen Faden angewachsene Körper liegt hier in der Fossa supratrochlearis posterior. Wenn man den Knochen unter ihm ansieht, dann sieht man auch, dass der Knochen dünner geworden ist und so aussieht, als ob ein dissecirender Prozess den Fremdkörper herausgehoben hätte.

Wo frühzeitig schon in der Jugend die Arthritis deformans auftritt, begegnen uns dieselben freien oder angewachsenen Gelenkkörper. Es gehören hierher bekanntlich die Fälle von schief geheilten Frakturen mit Affection der unter der Frakturstelle oder über ihr gelegenen Gelenke. Unter Umständen sind das sehr ernste Traumen, z. B. Schussverletzungen. Der Umstand, dass ich Ihnen hier einen solchen Fall heute grade demonstriren kann, ist es, der mich vorzugsweise veranlasst hat, das Wort zu nehmen. Ist doch der Mann, von dem das Präparat stammt, schon einmal von Meister Langenbeck im zweiten Congress der deutschen Gesellschaft für Chirurgie zur Demonstration gekommen. Es handelt sich nämlich um einen damals jungen Officier, der 1870 einen Schuss in das Kniegelenk erhielt; einen jener glücklichen Schüsse, welche per primam heilen. Nachdem die Heilung gut von Statten gegangen war, versah er drei Jahre seinen Dienst. Dann kam es zu rheumatoiden Schmerzen, Schwierigkeiten und Behinderungen in der Bewegung, weswegen er sich an Langenbeck wandte, der ihn operirte, die bewegliche Kugel im Gelenk fand und extrahirte. Langenbeck stellte ihn dann hier dem zweiten Congress der deutschen Gesellschaft für Chirurgie im Jahre 1873 vor. Patient kehrte in den aktiven Dienst zurück und ist heute Oberst eines Infanterieregiments. In den letzten Jahren will er bemerkt haben, dass zwar nicht die rheumatoiden Schmerzen, an denen er litt, ihn so angriffen, als ihn die Be-

*) S. Grössere Vorträge und Abhandlungen.

Digitized by Google

hinderung in der freien Beweglichkeit seines Kniees störte. Es bildete und entwickelte sich allmählich eine Genuvalgum-Stellung in seinem linken Knie, bis er am 15. März d. J. vom Pferde stürzte und sich die Patella quer brach. Deswegen kam er in meine Behandlung. Die Patella ist genäht, die Wunde ist geschlossen, also, wie der Verbandwechsel am 4., also am gestrigen Tage, zeigte, geheilt. Bei der Eröffnung nun des Kniegelenks zum Zwecke der Anlegung der Patellarnaht, fand sich das Gelenk nicht bloss im Zustande der Deformation und nicht bloss durchsetzt von kleinen Bleifragmenten, wie das Röntgenbild hier zeigt, sondern noch weiter verändert. Es muss wohl beim Schusse vom Condylus internus des Femur etwas abgebrochen worden sein, ein Stück, dem nach der Krankengeschichte, die in der Klinik noch existirt, auch die Kugel, die Langenbeck herausholte, auflag. An dieser Stelle fanden wir noch weiter zwei freie Körper in dem Gelenk, der eine dicht unter der Innenseite der Patella, rings von kleinen Knorpelauflagerungen bedeckt. Der andere von dem gewöhnlichen Typus der freien Gelenkkörper, nur an einer Seite knorplig, an der gegenüberliegenden knöcherig und rauh. Er lag gerade an dem Condylus internus. Sie waren beide zwar nicht angewachsen, aber eingekapselt, indem sie in einer Nische der sie napfförmig umgebenden Synovialmembran steckten. Ich nehme an, dass die Veränderung im Kniegelenk, die durch die Schussverletzung zu Stande gekommen war, frühzeitig, im Laufe der Jahre Arthritis deformans machte, und dass in Folge dieser Arthritis deformans die vielleicht nur etwas gelösten Knochenstücke allmählich sich abgehoben haben und zu freien Körpern in der Gelenkhöhle geworden sind.

Herr Barth (Danzig): Meine Herren, ich stehe nach meinen Untersuchungen über die Gelenkkörper auf dem Standpunkt, dass es gar nicht so schwer ist, histologisch-anatomisch die Aetiologie der Gelenkkörper zu classificiren. In klinischer Beziehung ist es ja ganz zweckmässig, die Körper einzutheilen in die traumatischen, bei denen ein zweifelloses und für die Entstehung des Gelenkkörpers genügendes Trauma vorausgegangen ist; in die arthritischen, bei denen man während der Operation Zeichen von Arthritis deformans im Gelenk findet, und in eine dritte Gruppe, bei der weder ein genügendes Trauma noch Zeichen von Arthritis deformans nachweisbar sind. Wenn man indess die Gelenkkörper histologisch untersucht, so findet man immer nur zwei verschiedene Arten. Die eine bietet das Bild von Knorpelknochenstückchen, die zweifellos der Oberfläche des Gelenks entstammen: Gelenkknorpel, bei seiner charakteristischen Struktur nicht zu verkennen, mit daran haftenden Knochentheilen. Ich gebe hier ein Bild davon herum. Die anderen bestehen ebenfalls aus Knorpel- und Knochengewebe, aber von ganz regelloser Bildung. Der Knorpel ist in der Regel ein Faserknorpel, der Knochen meist gefässlos, ohne Haversische Kanäle, dazwischen kommen Höhlen vor, die mit myxomatösem Gewebe ausgefüllt sind, wie Ihnen dieses zweite Bild veranschaulicht.

Diesen letzteren Bau haben ganz regelmässig die Gelenkkörper, welche man bei Arthritis deformans findet, aber — und das muss ich betonen, solche Körper findet man gelegentlich auch solitär in anscheinend ganz gesunden Gelenken. Ich glaube, dass man auch in solchen Fällen nach dem anatomi-

Digitized by Google

schen Bild leicht im Zweifel sein kann, dass der Gelenkkörper durch denselben Krankheitsprocess (durch Arthritis deformans) entstanden ist. Denn mit einer Auslösung aus der normalen Gelenkfläche hat ein solches Bild nichts zu thun.

Was nun diejenigen Körper anlangt, die auf dem Durchschnitt Scherben der Gelenkfläche darstellen, so habe ich gefunden, dass bei ihnen der Knorpel, wenn die Körper nicht allzu lange im Gelenk gelegen haben, ausnahmslos erhalten, d. h. lebend ist. Die Knorpelzellen tingiren sich ganz gut, und die Veränderungen im Gelenkknorpel sind sehr gering. Auf die secundären Veränderungen, die diese Körper an der Lösungsfläche, an der Bruchfläche aufweisen, will ich hier nicht eingehen. Sie sind auch für die ganze Frage von untergeordneter Bedeutung. Aber ich sage mir, wenn in solchen Fällen, wo ein Trauma nicht sicher festgestellt ist, der Gelenkknorpel des Körpers noch vollständig erhalten und am Leben ist, so kann derselbe nicht durch einen dissecirenden Process ausgelöst sein, einen Demarcationsprocess, wie ihn Geheimrath König beschrieben hat. Da bleibt eben nach dem ganzen histologischen Verhalten nur die Annahme einer traumatischen Enstehung übrig.

Ich bin im Uebrigen sehr gespannt auf die histologischen Befunde der uns heute von Herrn Geheimrath König entworfenen Bilder. Ich selbst habe nie das Glück gehabt, ähnlichem zu begegnen.

Herr von Beck (Karlsruhe): Ich habe vor nicht langer Zeit einen Fall beobachtet, bei welchem ein Jahr lang der betreffende Mann an einer serösen Gonitis behandelt worden war und zwar im Anschluss an Gonorrhoe mit serofibrinöser Entzündung. Es waren zunächst Verwachsungen zwischen den Gelenkflächen vorhanden, doch durch medicomechanische Behandlung ging die Gonitis ganz zurück und es wurde vollständig freie Beweglichkeit erzielt. Ein Jahr nach dieser Erkrankung kam der Mann wieder, nachdem er einen längeren Marsch gemacht hatte, mit der Angabe, dass er plötzlich das Gefühl eines Fremdkörpers im Knie empfunden hätte, zusammengebrochen sei und nun nicht mehr das Kniegelenk bewegen könne. Patient zeigte wieder das Bild der exsudativen Gonitis, und ich konnte an dem Innenrande der Patella einen beweglichen Körper nachweisen, der beim Hin- und Herschieben der Patella bald verschwand, bald fühlbar wiederkehrte. Ich machte die Arthrotomie und fand an dem oberen Rande der Patella vollständig das Bild, das vorhin Herr König angezeichnet hat: einen erbsengrossen, freien Gelenkkörper, der noch mit einem Gefässstiel mit der Knochenmasse der Patella zusammenhing, ferner einen kleinen knorpligen Körper, der aus dem Condylus internus entstammte, wo sich ein Defect bot. Ich glaube, dass hier als Aetiologie die Gonitis gonorrhoica mit im Spiele war und dass vielleicht durch die medicomechanische Behandlung oder durch den stark ausgedehnten Marsch nachher die Lösung der Knorpel befördert worden ist.

2) Herr Kocher (Bern): „Ueber die Bedingungen erfolgreicher Operation bei Epilepsie.“*)

*) S. Grössere Vorträge und Abhandlungen.

Digitized by Google

3) Herr v. Bergmann (Berlin): „Zur Porencephalie". Ich möchte da anknüpfen, wo unser verehrter Redner eben geendet hat, an die Frage von der Heilbarkeit der Epilepsie durch chirurgische Eingriffe.

Um diese beurtheilen zu können, darf man sich nicht durch die grosse Menge von Widersprüchen irreführen lassen, die das ganze Gebiet beherrschen. Bald ist es die Eröffnung des Schädels, bald der Verschluss einer Schädelöffnung, wodurch man Heilung sucht, bald ist es die Excision einer Narbe, bald die Punktion eines Ventrikels. So kommen wir nicht weiter, wir müssen uns daran erinnern, worin denn eigentlich das sogenannte Wesen der Epilepsie besteht. Nichts ist dafür so wichtig, als die Erkenntniss, dass es keine Epilepsie giebt ohne den im einzelnen d. h. in seinem pathologisch-anatomischen Vorgange unbekannten Zustand, den man die epileptische Veränderung oder die spasmophile Veränderung des Hirns nennt. Durch Untersuchungen von Ferré, von Jolly, von Unverricht ist ausreichend bekannt geworden, dass dieser Zustand — ich verweise nur auf die Tabellen von Ferré — meistentheils ein angeborener und zwar ererbter ist, dass in allen Fällen von Epilepsie, auch in den traumatisch bedingten, $^9/_{10}$ etwa der Betroffenen hereditär belastet waren. Die Eltern litten an den nervösen gleichartigen oder ungleichartigen Erkrankungen, welche die hereditäre Belastung der Epilepsie ausmachen, oder sie waren Alkoholiker. Rechnet man auch noch zunächst die Epilepsie hervorrufenden Infectionskrankheiten ab, so ist der Rest von Fällen, in welchen die Epilepsie bei gesunden Hirnen entsteht, ein sehr bescheidener. An diesem Rest aber sollten wir allein die Frage nach den Erfolgen unserer Operationen prüfen.

Ich glaube, dass dies ganz vorzugsweise geschehen ist durch den Verfasser des Sanitätsberichts des deutschen Heeres im Kriege gegen Frankreich in dem betreffenden Abschnitt, in welchem er von der Epilepsie bei den im Kriege Verwundeten spricht. Hier handelte es sich meist nicht um hereditär Belastete — meist, gewiss nicht immer. Aber man kann nach den Erfahrungen unserer grossen Neurologen — Charcot und Ferré stelle ich oben an — behaupten, dass sich bis zum 20. Jahre etwa die Anlage offenbart, später nicht. Da nun unsere Soldaten erst im 20. Jahre in Dienst genommen werden und gesund sein müssen, also nicht epileptisch sein dürfen und auch nicht an andern nervösen Krankheiten, die zur Epilepsie führen, leiden sollen, so können wir im Allgemeinen annehmen, dass die dienstpflichtigen 20jährigen nicht die betreffenden epileptischen Veränderungen oder Anlagen des Hirns, die zum Ausbruch der Krankheit führen, besitzen. Wie schwer das aber auch unter diesen Umständen festzustellen ist, zeigen einzelne Beispiele in dem Bericht, der Fälle anführt, in welchen es sich um schon früher Epileptische handelt, die durch die Kopfverletzung, die sie erlitten, wieder aufs neue epileptisch wurden. Zur Zeit eines Krieges drängt sich alles zu den Fahnen und wird auch nicht so streng bei der Aufnahme gesichtet, wie vorgeschrieben ist, und da sind auch schon von der Krankheit ergriffene Leute eben angenommen worden. Es ist also sehr schwer — ich verweise namentlich auf die letzte Schrift Jolly's, der an einem Paar sehr exakt operirter Fälle die Frage erörtert — zu sagen: der nach einer Kopfverletzung Erkrankte hat jene Belastung

Digitized by Google

und jene Anlage nicht gehabt. Dem sei wie ihm wolle, eines geht auch noch aus dem Berichte hervor, dass nämlich die Anlage zu Epilepsie durch Wirkungen von der Peripherie des Körpers aus erworben werden kann. Das ganze Gebiet der Reflexepilepsie gehört dahin, die Fälle, in welchen von einer Narbe in der Peripherie, nicht bloss am Kopf, die Epilepsie erregt wird. Zweierlei Vorgänge sind hier zu unterscheiden. Wenn jemand nach einer Verwundung am Nervus ischiadicus, welcher Nerv ja in der Reflexepilepsie die Hauptrolle spielt, einen epileptischen Anfall bekommt, so war er entweder ein Veranlagter oder nicht. Im ersten Falle löst der Anfall die Anlage aus und der Verwundete wird nun ohne weiteres epileptisch. Die Epilepsie bleibt, ob wir die Narbe excidiren oder nicht. War er nicht ein Veranlagter, so dauert es eine gewisse Zeit bis die supponirte epileptische Anlage in seinem Gehirne sich durch eine Serie wiederholter Anfälle bildet. Das kann Monate, auch Jahre dauern, eine Zeit lässt sich da nicht angeben. Aber wenn wir zurückgehen auf die Verwundeten des Krieges 1870/71, die später epileptisch geworden sind, so sind genug Fälle vorhanden, die für diese Art der Erkrankung von Epilepsie recht eklatante Belege geben. Es dauert eine gewisse Zeit, vielleicht eine Reihe von Jahren, in denen Anfall auf Anfall sich wiederholt, ehe es zu der epileptischen Veränderung im Hirn kommt. Wenn in dieser Zeit die Narbe excidirt wird, ob in der Kopfschwarte oder an einem Finger, ob am Schädel, oder in der Hirnrinde, so hört die epileptische Krankheit auf.

Die heute herrschende Theorie der Epilepsie verlangt, dass wir in der Rinde hauptsächlich die Grundlagen der Krankheit suchen. Ich möchte an das Fundamentalexperiment von Unverricht erinnern. Wenn ein Stück der Rinde, d. h. bestimmte motorische Centra in ihr excidirt werden und bei diesen Thieren, nach Hitzigs Verfahren, experimentell Epilepsie erzeugt wird, so beginnen die Zuckungen bekanntlich in den Muskeln, welche den gereizten Centren entspringen und pflanzen sich von diesen auf alle Muskeln der betreffenden Körperseite fort. Nach Unverricht aber fallen diese sich ausbreitenden Zuckungen in den Muskeln aus, deren Hirnrindencentren vorher excidirt waren, zum Beweise dafür, dass die epileptischen Krämpfe stets von der Hirnrinde ihren Ursprung nehmen.

Unsere Methoden, operativ die Epilepsie zu heilen, dürften hiernach in zwei grosse Kategorien zu bringen sein, einmal die, welche die supponirte, allerdings recht unbekannte epileptische Veränderung im Hirn angreifen. Dahin rechne ich das Kocher'sche Verfahren: Herabsetzung des notorisch im epileptischen Anfall immer stark erhöhten intracraniellen Druckes im Liquor cerebrospinalis. Ist der erhöhte intracranielle Druck die Ursache der epileptischen Hirnveränderung, so erfüllt seine Herabsetzung eine Indicatio morbi, sie wird der Krankheit und ihrem Wesen gerecht. Eine andere ebenso die Krankheit als solche angreifende Methode ist die von Alexander und neuerdings von Jonnescu warm empfohlene Durchschneidung des Sympathicus. Auch nach ihr fällt der Druck im Liquor cerebrospinalis, ähnlich wie nach dem Gebrauche des Broms und seiner Präparate, durch den nichts anderes, als eine resorbirende Wirkung auf den Liquor ausgeübt werden soll. In diesem Sinne greifen

Digitized by Google

Kocher's Ventrikel-Punktionen und Alexander's Sympathicus-Excisionen die Krankheit selbst, die unbekannte „spasmophile Veränderung" des Hirns an.

Alle andern chirurgischen Eingriffe an Epileptischen genügen nicht der Indicatio morbi, sondern bloss der Indicatio causalis. Wir werden keinen Anstand nehmen, wenn von einer Narbe eines Fingers oder an der hinteren Seite des Oberschenkels, oder wo sie sonst auch sitzen möge, ein epileptischer Anfall ausgeht die Narbe zu excidiren. Oft zeigt eine deutliche Aura oder eine nur in einzelnen Muskelgruppen spielende Zuckung ganz unverkennbar den Ausgang von der Narbe an. In solchen Fällen ist die Excision der Narbe oft von dem allerbesten Erfolge begleitet gewesen, das zeigen ja die Listen unserer Casuistik. Ich nehme an, dass diese gar nicht seltenen Heilungen und zwar dauernden Heilungen, in der Zeit erzielt worden sind, in welcher die Anfälle die vorausgesetzten grundlegenden epileptischen Veränderungen des gesammten Gehirns noch nicht besorgt und zu Stande gebracht hatten. Wie an den Extremitäten die Narben-Excision in dieser Periode wirken kann, so auch in der Hirnrinde. Graf und Braun haben eingehend in jüngster Zeit die Frage behandelt. Letzterer hat uns mit einem Fall bekannt gemacht, in dem die Heilung nun schon 7 Jahre nach Excision eines Rindencentrums anhält. Die Fälle beweisen mindestens, dass Rindenexcisionen oft geholfen haben. Dass sie nicht immer helfen, ja nur in einer bescheidenen Zahl von Fällen helfen, erklärt sich nach der eben vorgetragenen Theorie ohne weiteres. Wird die Rindenexcision gemacht, nachdem schon der allgemeine epileptische Zustand eingeleitet, fest und stabil geworden ist, dann ist sie ebenso ohne Nutzen, wie die Amputation des Fingers, an dessen Spitze eine adhärente Narbe, von der die Aura vor dem Anfall ausging, sass. War diese Veränderung noch nicht erreicht, so befreite die Operation den Patienten von seinen, von der excidirten Stelle ausgehenden Krämpfen. Die Operation erfüllte die Indicatio causalis.

Ueber den Zeitpunkt, an welchem die unheilvolle, unbekannte Veränderung sich vollzogen hat und stabil geworden ist, sind wir ganz im Dunkeln und werden wohl noch lange im Dunkel bleiben. Bis dahin spielt die Indicatio causalis für uns Chirurgen die Hauptrolle. Denn ich glaube das, gestützt auf die Statistiken, welche die letzte Zeit geliefert hat. Sehen Sie von den Angaben über Heilungen der Epilepsie doch ja ab, wenn Ihnen diese Angaben sehr bald nach der Operation gemacht werden. Leider geschieht das ganz gewöhnlich. In der ersten Zeit nach der Operation hören die epileptischen Krämpfe gewöhnlich auf, oft für lange Zeit, brechen dann aber wieder in früherer oder noch schlimmerer Weise wieder aus. Ich habe hier einen Mann, der im Kriege von 1870 verwundet war, wegen einer angewachsenen Narbe am Schädel operirt. Seine Anfälle waren sehr häufig eingetreten, er fing an, an epileptischem Blödsinn zu leiden und drängte zur Operation. Die Operation gelang. Ein Vierteljahr fühlte er sich wohl, ging hier in Berlin aus und ein. Dann wurde ich zu ihm gerufen, er lag im Status epilepticus, der plötzlich sich eingestellt hatte, und starb in demselben. Wir müssen also längere Zeiträume für unsere Beobachtung von Heilungen durchaus einhalten, wenn wir etwas sicheres über die Resultate unserer Operationen erfahren wollen.

Digitized by Google

Nachdem ich hiermit mein Glaubensbekenntniss in der Frage nach der operativen Heilbarkeit der Epilepsie abgelegt habe, erlaube ich mir, einen Fall vorzustellen, der ausserordentlich für die Kocher'sche Theorie spricht. Es ist richtig, glaube ich, dass die Epilepsie ganz besonders häufig in Fällen vorkommt, in welchen wir es mit grösseren Cysten im Innern des Hirns zu thun haben. Solche Cysten sind bekanntlich bei der Porencephalie vorhanden.

Ich werde Ihnen nachher ein Präparat von einem typischen Falle einer solchen Porencephalie zeigen. Nicht alle Fälle von Porencephalie sind traumatisch, wenigstens giebt es eine ganze Menge, wo das Trauma während der Geburt oder in den ersten Jahren nach der Geburt nicht nachgewiesen werden konnte und im geschlossenen Schädel die porencephalische Cyste lag. Die Fälle sind vielleicht schon viel länger bekannt, als die durch Billroth's Vorgang erst bekannt gewordenen Fälle der Meningocele spuria traumatica.

In diesen Fällen von Anfüllung von grossen Lücken im Gehirn durch Liquor cerebro-spinalis ist das klinische Bild ein ausserordentlich typisches. Es handelt sich um Personen, die localisirte Lähmungen zeigen, ganz gewöhnlich Lähmungen mit Contracturen, auch zu gleicher Zeit Zurückbleiben im Wachsen der gelähmten Extremitäten, weil die Krankheiten eben aus sehr früher Lebenszeit stammen. Die Patienten sind dann weiter blödsinnig, Idioten, oder wenigstens ist ihre Intelligenz stark herabgesetzt. Endlich haben sie epileptische Krämpfe. Aus diesen vier Symptomen haben die Neurologen sehr oft die Krankheit selbst, die Porencephalie in ihrem Sitz im geschlossenen Schädel diagnosticirt. Die Fälle, mit denen wir es in der Chirurgie zu thun haben, sind die traumatischen. Namentlich die, in welchen die Zangenapplication bei der Geburt grosse und ausgedehnte Schädelbrüche gemacht hat. Ich komme darauf zurück, wenn ich die Präparate Ihnen zeigen werde.

Bei dem Mädchen hier, das ich Ihnen vorstelle, handelte es sich um eine solche traumatische, von der Geburt an bestehende Lücke im Schädel, aber um keine Geschwulst. Es war sicher keine Vorbauchung in Form einer Hernie oder einer Meningocele durch den Spalt vorhanden. Eine solche in Form eines wenig prominirenden Wulstes auf der Lücke trat nur im epileptischen Anfall ein. Bei diesem wurde die Lücke stark gespannt und wölbte sich vor. Dasselbe geschah, wenn man die Patientin tief den Kopf aus dem Bett z. B. heraushängen liess. Dann spannte sich die Stelle nicht blos stark, sondern wölbte sich auch die Lücke zwischen den steil aufgerichteten Druckrändern vor. Ich bin dem Beispiel meines Collegen König in Fällen von Defekten im Schädel mit Epilepsie in letzter Zeit regelmässig gefolgt, indem ich mit Vorliebe die Defecte knöchern verschlossen habe. Ich glaube dadurch mehrere Fälle von Epilepsie geheilt zu haben. Vielleicht wird durch den Verschluss das gestörte Missverhältniss zwischen Resorption und Transsudation von Liquor wieder zum Besten seines Gleichgewichts hergestellt. Auch in diesem Falle habe ich mich bemüht, den Defect zu schliessen. Das war nicht leicht, denn die Ränder des Defects sind ausserordentlich dünn und zugeschärft, lassen sich daher nicht gut in ihrer Dicke spalten. Dünn wie ein Kinderknochen erscheint bei den Erwachsenen diejenige Partie des Schädels, welche an den Defect grenzt. Den Knochen zu spalten, gelingt nicht. Ich habe es daher wie hier auch in ande-

Digitized by Google

ren Fällen gemacht: Den Knochen ganz frei gemacht, einen Hautknochenlappen genommen, den ganzen Knochenlappen bis an die Tabula vitrea im Lappen gelassen und über den Defect geschoben. Das musste hier wegen der Grösse des Schädeldefects zweimal wiederholt werden. Die Patientin trat in Behandlung mit Verkürzung ihrer linken oberen Extremität und einem Hohlfuss der entsprechenden unteren Extremität und deutlicher Herabsetzung der Muskelkraft links. Sie konnte nicht ordentlich den linken Arm beugen, meist verharrten die Finger und Ellenbogen in spatischer Stellung. Das hat sich jetzt gehoben. Die erste Operation wurde vor 14 Monaten, die letzte vor 10 Monaten gemacht. Die Bleifederskizze, die ich Ihnen zeige, ist während der ersten Operation aufgenommen worden. Sie lässt die Grösse des Defects im Schädel schätzen, etwa auf 14 cm Länge und 8 cm Breite.

Die epileptischen Anfälle sind seit der letzten Operation fortgeblieben und die Defecte, die ich am Schädel, in Folge der Knochenverschiebung anbrachte, so klein geworden, dass sie kaum mehr ertastet werden können. Aber kleine Lücken im Schädeldache, also Defecte in der Art der von Kocher eben empfohlenen, stellen sie thatsächlich vor.

Alle porencephalischen grösseren Cysten communiciren wohl immer mit den Seitenventrikeln, der Ausfluss von Liquor cerebrospinalis, den ein in die Hirnrinde geführtes Drainrohr unterstützte, hielt wohl 4 Monate, von der ersten bis zur zweiten Operation an.

Das anatomische Bild der Meningocele traumatica spuria oder dieser traumatischen Porencephalie, ist ein so ausserordentlich constantes, dass ich fast glauben könnte, es müsse noch etwas anderes als ein Trauma, vielleicht eine Anlage oder Entwickelungshemmung für seine Entstehung mitwirken. Ich zeige Ihnen hier von einem Kinde, das die Operation nicht überlebt hat, sondern im Collaps gestorben ist, ein instructives Präparat.

Die Geschwulst über den Schädel ist mehr als Mannesfaustgrösse und straff gespannt. Sie sehen meine Herren den Defect im Stirn- und Seitenwandbein. Seine Ränder stehen in seinem vorderen Abschnitte fast rechtwinklich vom übrigen Schädeldache steil aufgerichtet. Die Tabula externa erscheint innerhalb der sehr spärlichen Diploë von der interna getrennt, eine Trennung, die sich über die Grenzen des Defects nach hinten fast bis ans Occipitale fortsetzt. Der Knochen ist hier so dünn, dass er eben nur aus der Glastafel zu bestehen scheint, welche eine wellige Oberfläche besitzt. Eine Spaltung des Knochens wäre unmöglich gewesen. Ich habe daher über den Defect ein Stück des Stirnbeins, das in seinen Verbindungen mit der Haut gelassen war, geschoben, wie ich demonstriren kann. Die Asymmetrie des Schädels ist eine augenfällige. Im Hirn ist der Substanzverlust gering und betrifft den Frontallappen. Eine tiefe Grube in ihm bildet die untere Wandung der Cyste, deren übrige Wandungen mit dem Periost in der Galea untrennbar verbunden waren. Aus der grubenförmigen Vertiefung an der Hirnoberfläche setzt sich ein enger, kaum mit feiner Sonde passirbarer Gang ins Vorderhorn des linken Seitenventrikels fort. Die Geschwulst war in schnellem Wachsen begriffen und so gespannt, dass sie nicht pulsirte. Eigentliche Hirnstörungen aber fehlten.

Digitized by Google

4) Herr Arthur Barker (London): „Schussverletzung des Gehirns, Entfernung der Kugel durch Trepanation, Heilung.“*)

5) Herr Krönlein (Zürich): „Hirnschuss“.**)

6) Herr W. Körte (Berlin): „Demonstration eines Trepanations-Präparates“.

M. H.! Das Präparat, welches ich Ihnen vorlege, hat ein doppeltes Interesse, indem es einmal die Schwierigkeiten der Diagnose von Gehirnerkrankungen selbst bei scheinbar klarer Aetiologie illustrirt, und sodann die seltene Fortleitung der Entzündung vom Mittelohr auf das Gehirn vermittelst der Arteria carotis zeigt. Nebenbei lässt es erkennen, wie glatt die Einheilung eines temporär resecirten Knochen-Weichtheillappens erfolgen kann.

Die Patientin Fr. D., 49 Jahr alt, wurde am 30. 8. 98 (sub No. 1204/98) ins Krankenhaus am Urban wegen linksseitiger Mittelohreiterung aufgenommen. Dieselbe leidet seit der Kindheit an zeitweiligem Ohrenlaufen rechts. 12 Wochen vor der Aufnahme trat unter Schmerzen eiterige Absonderung aus dem Ohr auf, zugleich bestanden Kopfschmerzen und anfangs Schwindel. Die magere Patientin zeigte links Perforation des Trommelfells und wuchernde Granulationen. Druck auf den linken Warzenfortsatz war mässig empfindlich. Rechts bestand ebenfalls eine Perforation des Trommelfelles mit geringer Absonderung. Das Gehör war beiderseits stark herabgesetzt. — Das Sensorium war klar, Fieber bestand nicht. Die rechte Lungenspitze zeigte Infiltration und Katarrh.

Am 2. Sept. 98 wurde am linken Ohr die Paukenhöhle von hinten her in typischer Weise freigelegt durch Aufmeisselung, und missfarbige Granulationen aus derselben ausgeräumt, in welchen sich Tuberkelbacillen nicht fanden. Der häutige Gehörgang wurde längs gespalten. Die Heilung verlief regelmässig ohne Fieber, nur klagte die Patientin vom 8. Tage an von Neuem über Kopfschmerzen. Am 28. Oct. 98 wurde sie auf Wunsch zur ambulanten Behandlung entlassen. Die hintere Wunde war noch weit offen, in der Tiefe fühlte man noch rauhen Knochen. Die Eiterung war sehr gering, geruchlos.

Das Befinden war im Ganzen wenig verändert bis Anfang December, dann traten vermehrte Kopfschmerzen auf. Am 17. Mai 98 trat Facialislähmung rechts auf, bald darauf folgte Parese des rechten Armes und Sprachstörung.

Bei der am 19. Dec. 98 erfolgten Wiederaufnahme ins Krankenhaus fanden wir Folgendes: Ernährung sehr zurückgegangen, kein Fieber. Sensorium frei. Lähmung sämmtlicher Gesichtsmuskeln der rechten Seite; motorische Aphasie; Parese des rechten Armes. Das rechte Bein wird bewegt. Heftige andauernde Kopfschmerzen; Augenhintergrund ohne Besonderheit. Hinter dem rechten Ohr eine wenig absondernde Fistel, die in der Tiefe auf rauhen Knochen führt.

Nach diesen Symptomen wurde die Diagnose auf einen Abscess im

---

*) S. Grössere Vorträge und Abhandlungen.
**) Desgl.

Digitized by Google

linken Schläfenlappen, der von der Ostitis des Felsenbeines ausgegangen war, gestellt, und demgemäss am 20. Dec. 98 am Schädel an der linken Seite dicht über dem Ohre ein 5:6 cm messender Hautperiostknochenlappen aufgeklappt. Der Knochen wurde an 4 Stellen mit dem Collin'schen Perforateur durchbohrt, die beiden seitlichen und der obere Rand mittelst der Gigli'schen Drahtsäge durchtrennt, die Basis nur leicht eingesägt und dann eingebrochen. Vom unteren Knochenrand wurde noch eine $^1/_2$ cm breite Spange weggemeisselt. Die Dura wurde nun in der Richtung der Felsenbeinpyramide abgehoben, ohne dass Eiter oder kranker Knochen entdeckt werden konnte. Nach Spaltung der Dura lief reichlich seröse, sterile Flüssigkeit ab. Die Betastung der Hirnoberfläche liess keinen Abscess erkennen — ebensowenig führte die Punction des Hirnes mittelst spitzen schmalen Messers und Punctionsnadel an verschiedenen Punkten der freigelegten Hirnfläche auf Eiter. Der Lappen wurde deshalb zurückgeklappt und mittelst einiger Periost-Catgut-Nähte und weitläufiger Haut-Seiden-Nähte befestigt. Die Heilung der Wunde erfolgte glatt ohne Eiterung. In dem übrigen Zustand erfolgte keine wesentliche Aenderung. Die Sprache wurde schlechter, die Lähmung des rechten Facialis und des rechten Armes zeigte periodische Besserungen. Heftige Kopfschmerzen hielten an. Am 18. Jan. 99 trat Lähmung des linken Facialis ein, die bis zum Tode anhielt. Dieser trat unter zunehmender Kachexie am 5. März ein.

Die am 6. März 99 von Herrn Prosector Dr. Benda ausgeführte Section brachte Aufklärung.

Die tuberculöse Ostitis des Felsenbeines reichte bis in die Spitze der Pyramide, bis in den Canalis caroticus. Von da aus war Thrombose der Carotis interna eingetreten, welche zur Entstehung multipler, embolischer, nicht eiteriger Erweichungsheerde in der linken Grosshirnhemisphäre geführt hatte. — Der Knochenlappen war fest eingeheilt, auch die mit dem Perforateur angelegten Bohröffnungen waren grösstentheils knöchern verschlossen, wie Sie hier an dem Präparate sehen.

Die Trennung des Knochens erfolgt mittelst der angewendeten Methode sehr glatt und entschieden leichter als bei der Anwendung des Meissels. Die mittelst der Drahtsäge gesetzten Knochenflächen passen nachher wieder sehr gut aufeinander, die Bohrlöcher zur Durchführung des schneidenden Drahtes können in den ersten Tagen zur Secretableitung dienen, sie schliessen sich nachher auch knöchern.

Diskussion:

Herr Lauenstein (Hamburg): Meine Herren, zwei Worte zur Behandlung der Epilepsie.

Ohne in irgend einer Weise dem entgegentreten zu wollen, was Herr von Bergmann hier ausgeführt hat, möchte ich auf eine Beobachtung hinweisen, die die Erfahrung des Herrn Kocher bestätigt; dass es nämlich vorkommen kann, dass lediglich durch Druckentlastung des Gehirns eine langdauernde stürmische Epilepsie plötzlich zum Aufhören gebracht wird. Es handelt sich hier um eine Beobachtung, die ich bisher zurückgehalten habe, dem Rathe des Herrn von Bergmann folgend, den er schon früher gegeben hat, dass man sehr

Digitized by Google

kritisch sein soll in der Beurtheilung der geheilten Fälle von Epilepsie. Da ich aber zufällig vor einigen Tagen, ungefähr drei bis vier Jahre nach der Operation, diesen jungen Mann wiedergesehen habe, und da das Thema gerade zur Sprache kommt, glaube ich, ist es berechtigt, den Fall zu erwähnen. Es handelt sich um einen jungen Mann von Mitte der zwanziger Jahre, der sieben oder 8 Jahre lang an einer Epilepsie, die vom rechten motorischen Rindencentrum ausging, litt, immer im linken Arm beginnend, anfangs mit Interstitien von mehreren Wochen, später alle Woche, später alle paar Tage und zuletzt alle Tage mit ungezählten Anfällen einherging. Die Angehörigen sträubten sich anfangs gegen die Operation. Aber schliesslich wurde der Kranke blind auf beiden Augen, der linke Arm wurde gelähmt und es traten sonstige Störungen von Seiten des Gehirns ein, ausserdem hatte er ausgesprochene Stauungspapille beiderseits. Ich machte ihm einen grossen Wagner-Wolff'schen Lappen an der rechten motorischen Rindengegend, eröffnete die Dura durch einen Kreuzschnitt, fand aber durch Einstich und die sonstige Untersuchung weder eine Cyste, noch eine Geschwulst, noch irgend eine Abnormität im Gehirn. Ich habe dann die Dura zurückgelagert und die Schädelplatte locker aufgelegt. Es entwickelte sich ein ganz enormer, vorübergehender Hirnprolaps. Der ist dann allmählich wieder zurückgegangen. Die epileptischen Anfälle haben vollkommen aufgehört vom Tage der Operation bis jetzt hin. Die Blindheit hat sich völlig gelegt, der linke Arm ist aber gelähmt geblieben. Die Intelligenz hat sich ganz wieder hergestellt. Der Knochenlappen liegt jetzt fingerbreit über dem Niveau des Schädels, so dass ich glaube, dass eine dauernde Vermehrung des Raumes des Schädels durch die Operation zu Stande gekommen ist.

Was nun die Frage anbetrifft, die Herr von Bergmann und Herr Kocher hier angeregt haben, und die ja sehr wichtig ist, ob man den Defect nach Schädeltrepanation schliessen oder offen lassen soll, so muss ich sagen, wenn man berechtigt ist, nach den causalen Operationen, auf die Herr von Bergmann hiegewiesen hat und in denen man eine wirkliche Ursache entfernt hat, den Schädel zu schliessen, so glaube ich, ist es sehr beherzigenswerth, dass man andererseits dem Rathe des Herrn Kocher folgt, in Fällen, wo keine örtliche Erkrankung gefunden wird, wo man annimmt, dass es sich nur um eine lokale und allgemeine intracranielle Raumbeschränkung gehandelt hat, den Schädel offen lässt oder doch versucht, eine dauernde Vermehrung der Geräumigkeit des Schädels dadurch herbeizuführen, dass man den Knochenlappen nicht so fest auflegt, wie man es eventuell könnte.

Herr von Bergmann (Berlin): Ad vocem Epilepsiebehandlung bei Schädelschüssen erlaube ich mir mit einigen Worten einen jungen Herrn vorzustellen. Auch er ist ein russischer Herr und hat sich selbst eine Kugel in den Schädel gejagt. Das war im Jahre 1895. Am 24. Juni 1895 schoss er sich in die rechte Schläfe. Bewusstlos wurde er in das Krankenhaus gebracht. Dort kehrte das Bewusstsein nach 14 Tagen zurück. Acht Tage nach dem Schuss Lähmung der gegenüberliegenden Körperseite, die im Verlauf von vier Wochen sich völlig zurückbildete. Aber drei Monate nach der Verletzung traten epileptische Krämpfe auf. Daher wurde im April 1896 die Operation vorge-

Digitized by Google

nommen. Sie sehen, was an ihm operirt worden ist. Man ist offenbar von der Ansicht ausgegangen, dass in der motorischen Region irgend eine Ursache dieser Epilepsie stecken müsse und hat hier einen Wagner'schen Lappen gebildet, da hinausgebogen — vergeblich. Dann gings verschieden, schlechter und besser, bis im Juli 1897 ein Hirnabscess diagnosticirt wurde, mit Recht, und dieser Hirnabscess wurde durch die zweite Operation glücklich gefunden und entleert. Die epileptischen Krämpfe hörten für längere Zeit auf. Es hinterblieben aber ein paar Fisteln hier und da. (Demonstration.) Wegen dieser Fisteln ist er hierher gekommen. Die Fistel führt zu einem necrotischen Knochenstück, das der inneren Tafel des zurückgeschlagenen Lappens angehört, und das entfernt wurde. Nun seit drei Monaten existiren epileptische Krämpfe. Wichtig ist es, die Lage des Geschosses mit Röntgenstrahlen in solchen Fällen zu bestimmen, denn dieses Geschoss liegt in der Highmorshöhle.

Herr von Beck (Karlsruhe): M. H., ich kann über 11 Fälle von operativer Behandlung von Epilepsie berichten. Acht davon betreffen Fälle, welche in der chirurgischen Klinik zu Heidelberg von Czerny operirt waren, drei Fälle habe ich in Karlsruhe operirt. Von diesen acht Fällen in Heidelberg war ein Fall genuine Epilepsie, die übrigen waren traumatischer Natur. Von diesen acht Fällen, welche ich jetzt schon vier bis sechs Jahre in Beobachtung habe, sind drei vollständig geheilt, und zwar sind es die Fälle, bei denen kein Ersatz des Knochendefects gemacht wurde, und wobei die Dura immer lappenförmig zurückgelegt worden war. Eine Rindenexcision ist nie gemacht worden. Man hat sich damit begnügt, die Dura lappenförmig zurückzuschlagen, nicht zu nähen und die Haut darüber zu vereinigen, oder man hat nicht einen Wagner'schen Knochenlappen gemacht, sondern einen Müller-König'schen Lappen, der einen grösseren Spielraum für die wechselnden Spannungsverhältnisse im Schädel gelassen hat. Bei den übrigen fünf Fällen waren es aber Patienten, welche den Status epilepticus schon lange gehabt hatten und welche schon seit der Kindheit in Folge eines Traumas an Epilepsie gelitten hatten, bei welchen ferner osteoplastisch operirt war mit vollständiger Durchtrennung aller Knochenschichten, wo die osteophytischen Perlen im Verletzungsgebiet des Knochens nur abgetragen und dann der ganze Lappen wieder über das Gehirn geklappt wurde. Solange nun der Lappen nicht fest angeheilt war, blieb die Epilepsie weg, sobald der Lappen fest einheilte, kam die Epilepsie wieder. Besonders machte sich das bei einem kleinen Jungen bemerklich. Der Knabe hatte ein Trauma am Hinterkopf erlitten, wonach kurz darauf Epilepsie entstand. Es wurde später trepanirt, die motorische Zone freigelegt, an der Dura fand sich nichts, an der Gehirnrinde ebenfalls nichts. Der osteoplastische Lappen wurde zugeklappt, unter demselben der Schädelraum drainirt; die Epilepsie schwand. Als die Drainage weggelassen wurde, kam die Epilepsie wieder. Mit der festen Einheilung der Knochenlappen blieb auch wieder die Epilepsie weiter bestehen. Die Eltern konnten sich nicht entschliessen, die Erlaubniss zu geben zu einer weiteren Operation und Entfernung des Knochenlappens; der Junge ist jetzt schwer epileptisch und hat 40 bis 50 epileptische Anfälle pro Tag.

Die anderen Fälle, die von mir in Karlsruhe operirt worden sind, stehen

Digitized by Google

erst 1 Jahr bis $1^1/_2$ Jahr in Beobachtung. Bei diesen Fällen habe ich auf knöchernen Verschluss des Knochendefectes Verzicht geleistet und habe nur die Schädelweichtheilwunde durch Naht geschlossen. In einem Falle, bei dem eine starke Zertrümmerung des Hinterhauptlappens bestand und Hemianopsie eingetreten war, entwickelte sich sechs Wochen nach dem Trauma eine Epilepsie. Ich machte damals die Wunde wieder auf und löste die verwachsene Dura vom Gehirn. Die Epilepsie ging nicht zurück, darauf machte ich die Punction des Seitenventrikels und fand eine starke Vermehrung des Liquor cerebro-spinalis des Seitenventrikels. Drainage. Es kam Besserung zu Stande. Nach sechs Wochen entfernte ich das Drain wieder, es trat Epilepsie auf, so dass ich mich abermals entschloss, Drainage einzulegen und nachdem der Mann drei Monate lang die Drainage in dem Seitenventrikel getragen hatte und das Drain allmählich entfernt werden konnte, ging auch die Epilepsie weg. Patient ist jetzt die letzten sechs Monate vollständig frei von Epilepsie gewesen.

Ich habe dann in der letzten Zeit noch einen Fall von traumatischer Porencephalie beobachtet mit Epilepsie, welcher auch das Verhalten eines Knochendefects als Sicherheitsventil illustrirt. Es handelt sich um einen Mann, der in dem epileptischen Anfall in einen Transmissionsriemen kam, dem das rechte Bein und die Genitalien abgerissen wurden und der deshalb ins Krankenhaus gebracht wurde. Der Verletzte starb bei der Einlieferung unter einem epileptischen Krampf. Bei der Obduction fand sich eine Porencephalie des linken Parietallappens, Occipitallappens, Temporallappens, und zwar communicirend mit dem Seitenventrikel. An der inneren Fläche des linken Seitenwandbeins bestand eine 12 cm lange, 5 cm breite, mit Osteophyten bedeckte callöse Knochennarbe und in derselben noch ein kleiner Knochendefect. Ich erkundigte mich bei den Angehörigen über die Aetiologie des Falles und erfuhr, dass der Mann, der jetzt 22 Jahre alt war, im achten Lebensjahr abgestürzt war aus dem dritten Stock eines Hauses, sich den Schädel gebrochen und das Gehirn verletzt hatte. Es soll ungefähr zehn Jahre lang die Knochenbruchstelle vollständig offen gewesen sein, dann trat allmählich Verschluss ein, sodass der Mann im 20. Lebensjahr als tauglich befunden, zum Militär genommen und den Anstrengungen des Militärdienstes ausgesetzt wurde. Nachdem er ein halbes Jahr diese Anstrengungen durchgemacht hatte, trat Epilepsie ein, zunächst alle vier Monate, dann alle acht Wochen und später mit immer mehr zunehmender Verkleinerung des Knochendefects alle Woche. Als der Kranke jetzt verunglückte, hatte er die epileptischen Anfälle alle Tage. Der Defect aber im Knochen, der früher so gross gewesen war, dass man zwei Finger hineinlegen konnte, war nur noch als Stecknadelkopfgross bei der Obduction nachweisbar.

(Schluss der Sitzung 1 Uhr).

Digitized by Google

b) Nachmittags-Sitzung.

Eröffnung der Sitzung 2 Uhr.

Vorsitzender: Meine Herren, ich eröffne die Sitzung. In Anbetracht der grossen Anzahl von Vorträgen möchte ich die Sitzung morgen um $^1/_2$ 10 anfangen und Sonnabend um 9 Uhr. Es sind verschiedene Demonstrationen angemeldet, von denen es erwünscht ist, dass sie vor der Tagesordnung gemacht werden.

7) Herr Trendelenburg (Leipzig): „Ueber Resection der Wirbelbögen bei spondylitischen Lähmungen.“*)

Discussion:

Herr Troje (Braunschweig): Ich wollte mir nur erlauben, für die Resection der Wirbelbögen die Giglische Drahtsäge zu empfehlen. Ich habe vor drei Jahren eine Laminectomie wegen Geschwulst der Wirbelsäule damit ausgeführt und kann nur sagen, man operirt damit ganz vorzüglich. Ich habe eine vorn abgestumpfte Nadel von der Bergmann'schen Krümmung um die Wirbelbögen herumgeführt und nun von innen nach aussen gesägt. So vermeidet man eine Verletzung des Rückenmarks doch wohl am sichersten, und vor allen Dingen vermeidet man dabei jeden Druck. Ich habe die Laminectomie auch bei Thieren vielfach ausgeführt und dabei ebenfalls gefunden, dass sich dabei mit der Gigli'schen Drahtsäge am elegantesten operiren lässt.

8) Herr Tilmann (Greifswald): „Die Theorie der Gehirn- und Rückenmarks-Erschütterung.“**)

Discussion:

Herr Gussenbauer (Wien): M. H., ich wollte vorhin mich zur Discussion melden, einmal in Bezug auf den interessanten Vortrag des Herrn Collegen Kocher über die Wirkungen der Operation bei der traumatischen Rindenepilepsie. Ich habe darüber viel Erfahrungen gesammelt sowohl in Prag, als auf der Klinik in Wien. Ich muss sagen, nach meinen Erfahrungen ist ein Theil der Fälle zu verwerthen für die Darlegungen des Herrn Collegen Kocher, aber ein anderer Theil ist nicht zu verwerthen. Dahin rechne ich einmal die Narben-Excisionen am Schädel, wobei man die Erfahrung machen kann, dass nach diesen Excisionen die Epilepsien ausbleiben, und zwar auf lange Zeit hin, wenn auch nicht für immer. Ausgenommen sind ferner diejenigen Fälle von osteoplastischer Trepanation des Schädels, wobei das freigelegte Knochenstück wieder einheilt und trotzdem die Epilepsie ausbleiben

*) S. Grössere Vorträge und Abhandlungen.
**) Desgl.

Digitized

kann. Ich möchte also glauben, so sehr auch die Argumente, welche Herr College Kocher hier angeführt hat, für seine Meinung zu sprechen scheinen, dass doch auch Erfahrungen vorliegen, welche dafür nicht zu verwerthen sind.

Dann wollte ich mir erlauben, zu der sehr interessanten Mittheilung von Herrn Krönlein über seinen Hirnschuss eine Meinung abzugeben, wie der entstanden ist. Ich glaube, es kann keinem Zweifel unterliegen, dass er das Resultat einer hydraulischen Pressung ist. Da die Kugel von der einen Seite hineinging, auf der anderen Seite hinaus, so braucht man nur folgende Momente im Auge zu halten. Druck und Gegendruck müssen sich radiär nach allen Richtungen hin ausbreiten, daher auch bis an die Schädelbasis. Da hier das ganze Hirn aus der Schädelkapsel herausflog, in seiner Structur aber nicht wesentlich verändert ist, so, glaube ich, muss man annehmen, dass die hydraulische Pressung auf die subarachnoidealen Räume der Cerebro-Spinalflüssigkeit wirkte, und dass diese es war, welche den Schädel sprengte und in demselben Moment auch das Hirn aus der zerrissenen Kapsel hinaustrieb.

Die Ausführungen des Herrn Collegen Tilmann waren sehr interessant, sowohl in Bezug auf die Commotio cerebri, als auch in Bezug auf die Fractur des Schädels. Er hat aber bei seinem Vortrage ein Moment nicht berücksichtigt, und das ist folgendes. Blut und Cerebro-Spinalflüssigkeit stehen unter anderen Druckverhältnissen, und wenn man auch zugeben mag, dass die Differenzen im specifischen Gewicht zwischen den Schädelflüssigkeiten und zwischen grauer und weisser Substanz in Betracht kommen können, so fehlt hier doch noch das eine Moment, dass der Druck in dem Arteriensystem und im Venensystem ungleich ist und namentlich ungleich gegenüber den Spannungsverhältnissen der Cerebro-Spinalflüssigkeit, wie das Leyden vor langer Zeit dargethan hat. Ich glaube, die Differenzen in dem specifischen Gewicht sind gegenüber der Incongruenz der Druckverhältnisse viel zu geringfügig, als dass dadurch der Mechanismus der Cerebro-Spinalflüssigkeit nach der Meinung des Herrn Tilmann zu erklären sei. Ich habe seiner Zeit ausgeführt — das ist nun auch vor mehr als 20 Jahren — dass in Folge eines Traumas des Schädels die Cerebro-Spinalflüssigkeit es ist, welche, in veränderte Spannung gerathend, überall da die Läsionen erzeugt, wo der geringste Widerstand sowohl am Hirn, wie an der Oberfläche des Hirns vorhanden ist. Die multiplen Extravasate, welche man jedes Mal disseminirt findet, zeigen es an, und wenn darauf hingewiesen wurde, dass bei den Experimenten von Koch und Filehne die Verletzungen, die Extravasate, fehlen können, so mache ich darauf aufmerksam, dass das nur ein negatives Merkmal ist und durchaus nicht besagt, dass keine Läsionen an der Cerebralsubstanz vorhanden sind. Untersucht man derlei Hirne, so findet man die Läsionen, wenn sie auch nicht jedes Mal den Ausdruck eines Extravasats zur Folge haben müssen.

Herr Tilmann (Greifswald): M. H.! Herrn Gussenbauer gegenüber möchte ich das festhalten, dass diese Schwankungen nach physikalischen Gesetzen bestehen müssen und dass sie auch dazu angethan sind, die Gehirnerschütterung zu erklären. Ich habe auf die capilläre Apoplexie nicht so grossen Werth gelegt, sondern halte die Gehirnerschütterung für die Folge einer Gleichgewichtsstörung zwischen weisser und grauer Substanz und möchte

Digitized by Google

speciell diese Ansicht deshalb aufrecht erhalten, weil mikroskopische Untersuchungen, namentlich neuerdings von Schmauss, dargethan haben, dass wirklich eine anatomische Läsion der Nervensubstanz stattgefunden hat, und zwar nicht an der Oberfläche, an der grauen Rinde, sondern auch in tiefer liegenden Nerventheilen. Was die Cerebro-Spinalflüssigkeit anlangt, so muss nach dem Princip der Erhaltung der Kraft und nach dem Princip der Trägheit die Cerebro-Spinalflüssigkeit die graue Rinde nicht nur nicht zerstören, sondern sie bleibt für das Gehirn, wenn es gegen den Schädel anschlägt, gewissermaassen ein Polster, weil das Gehirn weiter fliegt, während die Cerebro-Spinalflüssigkeit ruhig bleibt, und wenn es sich darum handelt, dass dem Schädel eine Bewegung mitgetheilt wird, dass er aus dem Zustand der Ruhe in den der Bewegung übergeht, so ist wiederum die Cerebro-Spinalflüssigkeit diejenige, die zuerst die Bewegung aufnimmt, also ist sie gewissermaassen nur ein Schutz und nicht eine Schädigung für das Gehirn.

Das möchte ich festhalten, dass ich diese physikalische Schädigung als vorhanden ansehe und es dahingestellt sein lasse, ob nun die Erklärung der Commotio cerebri wirklich dadurch gegeben ist. Die verschiedene Spannung des Blutes und der Cerebro-Spinalflüssigkeit hat auf die vorgetragenen physikalischen Verhältnisse keinen Einfluss, da letztere nur von der Verschiedenheit des specifischen Gewichtes abhängen.

9) Herr Friedrich (Leipzig): „Zur Bedeutung der Luftkeime und der bacteriellen Resorptionsvorgänge für die Wundbehandlung.“*)

10) Herr Senger (Krefeld): „Experimentelle und klinische Untersuchungen zur Erzielung der Hautsterilität.“**)

11) Herr Schnitzler (Wien): „Beitrag zur Kenntniss von den latenten Organismen.“***)

Vorsitzender: Bevor ich Herrn Perthes das Wort gebe, bitte ich den Herrn Schriftführer, die Namen der neu aufgenommenen Mitglieder zu verlesen.

Herr W. Körte (Berlin): In die Gesellschaft neu aufgenommen sind die Herren: 56. Dr. Waldvogel (Berlin), 57. Dr. Buderoth (Rostoof, Holland), 58. Dr. Leo von Mieczkowski (Breslau), 59. Dr. Zimmer (Berlin), 60. Dr. Krahn (Breslau), 61. Dr. Brauneck (Salzbach b. Saarbrücken), 62. Dr. E. Lembke (Karlsruhe), 63. Dr. Kowalk (Berlin), 64. Dr. Born (Bad Wildungen), 65. Dr. Dreesmann (Köln), 66. Dr. Hobein (Berlin), 67. Dr. Krüger (Dresden), 68. Dr. Mertens (Berlin), 69. Dr. Weber (Berlin),

*) S. Grössere Vorträge und Abhandlungen.
**) Desgl.
***) Desgl.

Digitized by Google

70. Dr. Halden (Berlin), 71. Dr. Ettlinger (Frankfurt a. M.), 72. Dr. Renssen (Arnheim, Holland), 73. Dr. Meyh (Leipzig-Plagwitz), 74. Dr. Ernst Cordua (Harburg), 75. Dr. Niemann (Holzminden), 76. Dr. Kanzow (Dessau), 77. Dr. Eix (Bückeburg), 78. Dr. v. Modlinski (Moskau), 79. Dr. Bruno Fürbringer (Braunschweig), 80. Dr. Krabbel (Aachen), 81. Dr. Lameris (Utrecht), 82. Dr. Krönig (Leipzig), 83. Dr. Neugebauer (Ostrau, Mähren), 84. Dr. Amann (München), 85. Dr. Francke (Berlin).

Vorsitzender: Ich heisse die Neuaufgenommenen im Namen der Gesellschaft willkommen.

12) Herr Perthes (Leipzig): „Ueber Noma und ihre Erreger".*)

(Schluss der Sitzung um 4 Uhr.)

Zweiter Sitzungstag.

Donnerstag, den 6. April.

a) Vormittagssitzung.

Eröffnung der Sitzung $9^1/_2$ Uhr.

Vorsitzender: Meine Herren, ich eröffne die Sitzung. Ich wollte Ihnen mittheilen, dass Herr Dr. Immelmann morgen um 8 Uhr Erklärungen der Röntgenbilder geben wird, ferner, dass Herr Dr. Perthes auf mehrfachen Wunsch seine mikroskopischen Präparate in der Poliklinik aufgestellt hat, und dass Herr Heusner ebendaselbst seine Apparate demonstriren wird.

Herr Dr. Kollmann ist bereit, im Nebenzimmer seine Instrumente zur Intraurethrotomie zu zeigen.

13) Herr Schloffer (Prag): „Ueber Operationshandschuhe".**)

14) Herren O. Lindenthal und F. Hitschmann (Wien): „Ueber Gangrène foudroyante".***)

Discussion:

Herr Löwenthal (Breslau): Soweit man die Nachrichten der politischen Tagesblätter für richtig halten kann, ist jetzt noch eine neue Krankheit hier aufgetreten, nämlich die „Aleppo-Beule", welche auch breite Zerstörungen

---

*) S. Grössere Vorträge und Abhandlungen.
**) Desgl.
***) Desgl.

Digitized by Google

an den Wangen und namentlich sonst an allen frei liegenden Körpertheilen anrichten kann. Es ist berichtet worden, dass Theilnehmer der Palästinareise hier nachträglich erkrankt seien. Ich bin nicht in der Lage, diese Zeitungsberichte zu controliren; aber ich glaube, es hat ein gewisses actuelles Interesse, doch Präparate von dieser hier unbekannten Krankheit zu sehen. Ich habe vor zwei Jahren Gelegenheit gehabt, in Elisabethpol in Transkaukasien drei Fälle zu beobachten, auch Material zu excidiren und zu untersuchen. Ich will hier auf die Details der Untersuchungen gar nicht weiter eingehen. Es ist leider nicht, wie es ja jetzt bei Noma der Fall zu sein scheint, gelungen, eine einwandsfreie Reincultur zu erzielen, und so ist die Möglichkeit, Infectionsträger einwandsfrei vorzuführen, nicht gegeben. Es handelt sich aber um eine infectiöse Krankheit, welche insofern mit Noma eine gewisse Aehnlichkeit hat, als die Nekrose hier allerdings nur oberflächlicher Natur, da der Process im Corium sitzt, in den auftretenden Beulen das Wesentliche des histologischen Befundes ist. Der histologische Befund, so genau er bereits früher z. B. von Riehl gemacht ist, ergiebt eigentlich nur, dass die histologisch-anatomische Untersuchung eben nicht genügend ist, um die Aetiologie solcher Infectionskrankheiten zu erklären.

Ich habe nun aus Kiew von Herrn Piontkowski eine sehr schöne Moulage bekommen, welche dadurch besonders demonstrabel ist, dass neben dem primären Knoten, dem sogenannten männlichen Knoten, eine Anzahl anderer Knoten sich um diesen primären, nachträglich zum Geschwür gewordenen gebildet hat, und man sich so eine sehr gute Vorstellung davon machen kann, wie thatsächlich breitere Zerstörungen durch diese Affection hervorgebracht werden können. Ich muss wohl zur Erklärung dieser Präparate noch sagen, dass auch der Verlauf sie von anderen ähnlichen Krankheiten differencirte, z. B. von der Lues oder der Tuberculose; wenn man in eine solche Gegend kommt, so ist es selbstverständlich, dass man mit einer gewissen Voreingenommenheit, diese Krankheit zu finden, sich sehr leicht irren kann. Sie ist aber dadurch ganz besonders charakteristisch, dass sie im Durchschnitt in einem Jahre spontan ausheilt und Narben zurücklässt, dass die Pigmentirung und der serpiginöse Charakter bei der Lues in Betracht kommt, dass jedenfalls in jeder Beziehung sich diese Affection von allen bisher bekannten Krankheiten unterscheidet. Sie wissen, es giebt noch verschiedene andere Namen dieser Krankheit: das Pendschat-Geschwür, die Biskra-Beule, die Delhi-Beule etc. Solange wir nicht die Identität des Infectionserregers nachweisen können, wissen wir natürlich nicht, ob das Alles dasselbe ist. Es ist aber aus dem klinischen Verlauf ziemlich wahrscheinlich. Diese aus Elisabethpol stammenden Erkrankungen entsprechen am meisten der Beschreibung nach dem Pendschab-Geschwür, Morbus pendensis. Sie sehen in der Mitte zwei grosse Ulcerationen, von denen eine bereits durch Granulationen im Begriff der Spontanheilung ist. Dann sehen Sie am Handrücken die typische Narbe einer Spontanheilung und rund herum neue Boutons.

Es ist nicht das erste Mal, dass die Krankheit in Europa beobachtet ist. Im Jahre 1883 z. B. hatten französische Aerzte Gelegenheit, bei einem aus Algier zurückkommenden Bataillon die Krankheit zu beobachten, welche zum

Digitized by Google

Theil erst Monate später im Inlande auftrat. Da ist es auch nicht sicher, ob es eine Incubationszeit war, oder ob sich die in Quartieren liegenden Soldaten bei den Anderen inficirt hatten. Jedenfalls sind die Zelleinschlüsse und die früher gefundenen Bacterien nicht stichhaltig. Man ist ja mit neueren Untersuchungsmethoden im Stande, z. B. die Fuchsin bodies und die Plasmazellen von allen derartigen Infectionserregern zu unterscheiden, und Riehl konnte z. B. die Befunde Cunningham's als hyaline Kugeln erklären. (Folgt Demonstration der Moulage und mikroskopischer Präparate.)

Herr Samter (Königsberg): Ich habe vor einer Reihe von Jahren drei Fälle von Noma zu untersuchen Gelegenheit gehabt, bei welchen ich dieselben mikroskopischen Bilder gefunden habe, wie sie Herr Perthes gestern beschrieben hat. Die Bilder, die Herr Perthes gestern gezeigt hat, stimmen bis auf eine Einzelheit vollständig mit meinen Bildern überein. Dieser eine Punkt, der bei mir fehlt, ist der, dass ich eine dichotomische Theilung der Fäden nicht gefunden habe. Ich stimme auch mit Herren Perthes darin überein, dass nur solche Präparate verwerthbar sind, bei denen sich im kernhaltigen Gewebe derlei Fäden finden. Wenn ich meine Befunde, die lange zurückliegen, damals nicht veröffentlicht habe, so war der Grund, dass ich, nachdem ich drei Fälle in dieser Weise untersucht hatte, zwei weitere bekam, bei denen ich gleiche Befunde nicht mehr erheben konnte. Es wäre ja möglich, dass diese Fälle sogenannte abgeschlossene Gangränfälle waren, Fälle, bei denen die Gangrän als solche nicht mehr progredient war. Immerhin war die Differenz ein genügender Grund für mich, die Veröffentlichung zu unterlassen. Culturen virulenter Bacillen oder Fäden sind mir nicht gelungen, ich meine also von Bacillen oder Fäden, welche beim Thier Gangrän zu erzeugen im Stande sind. Ich besitze von den mikroskopischen Präparaten Bilder, welche seiner Zeit der Maler Herr Braune gemacht hat, und ich werde nicht verfehlen, dieselben an geeigneter Stelle genau zu veröffentlichen.

Einen Abschluss haben meine Untersuchungen somit nach dem gewöhnlichen Princip bacteriologischer Untersuchungen nicht gefunden. Ein Abschluss ist nach meiner Ansicht auch bei den Untersuchungen von Herrn Perthes nicht erreicht worden. Es ist weder eine Reincultur gelungen, noch auch eine Uebertragung auf Thiere mit Gangränerzeugung.

Herr Perthes meint nun, diese Krankheit ist auf Thiere nicht übertragbar. Ich glaube doch, dass dieser Schluss einstweilen mindestens verfrüht ist. Vor, wenn ich nicht irre, zehn Jahren haben zwei englische Forscher, Lingard und Bath, darüber berichtet, dass sie bei der Kälberdiphtherie lange Fäden cultivirt haben, mit denen sie auch Gangrän erzeugende Infection beim Thiere erreichten. Sie beschrieben dabei ganz kurz, dass sie in einem Falle von Noma beim Menschen ganz ähnliche Befunde gehabt haben. Ich selbst habe mich während ein paar Jahren bemüht, solches Material zu beschaffen. Es war mir nicht gelungen, weder bei der Berliner noch der Königsberger Thierklinik, noch beim hygienischen Institut in Greifswald derartiges Material zu bekommen. Immerhin möchte ich Herrn Perthes fragen, ob Versuche bei saugenden Kälbern und saugenden Lämmern von ihm gemacht sind. Die Befunde von Petruschky und Freimuth, welche Diphtheriebacillen in

Digitized by Google

je einem Falle von Noma des Gesichts und der Genitalien gefunden haben, möchte ich einstweilen für nicht belangvoll genug halten. Immerhin glaube ich, dass die übereinstimmenden mikroskopischen Befunde in drei Fällen von mir, in zwei Fällen von Herrn Perthes doch geeignet sind, der Lehre, die Herr Perthes vorgetragen hat, eine gewisse Stütze zu geben, und ich glaube, dass diejenigen, die später untersuchen werden, gewiss ebenso wie er zunächst anaërobe Culturen werden anlegen müssen, die ich damals nicht angelegt habe — die Untersuchungen sind im Winter 1885/86 gemacht, als die Technik der anaëroben Culturen noch nicht besonders gefördert war — und dass man ferner nie wird unterlassen dürfen, Gewebsstücke auf Thiere zu inoculiren.

Herr Perthes (Leipzig): M. H! Zu den Ausführungen des Herrn Samter möchte ich nur bemerken, dass mir diese necrotischen Processe beim Thier deren wichtigster die Kälberdiphtherie ist, sehr wohl bekannt sind. Ich habe sie zum Theil gestern auch schon erwähnt. Unter diese von dem „Necrosebacillus" hervorgerufenen Krankheiten wird nämlich von den Bacteriologen auch die von Schmorl bei Kaninchen beobachtete Infectionskrankheit eingereiht, welche durch die Streptothrix cuniculi hervorgerufen wird. Wie gestern schon bemerkt wurde, gleicht nun diese Streptothrix cuniculi und der damit identische Necrosebacillus in seinem morphologischen und culturellen Verhalten fast vollkommen den von mir bei der Noma gefundenen Keimen. Die Uebereinstimmung dieser Befunde weist doch entschieden darauf hin, dass diesen auch die aetiologische Bedeutung zukommt, welche für jene nachgewiesen ist.

Ich möchte die Gelegenheit nicht vorübergehen lassen, darauf aufmerksam zu machen, dass die Präparate, welche die gestern vorgeführten Zeichnungen belegen, drüben in der Poliklinik aufgestellt sind. Die Präparate sprechen mehr als alles andere für die aetiologische Rolle des als Erreger der Noma angesprochenen Mikroorganismus. Das Mycel ist so massenhaft und umwuchert die Zellen in einem so dichten Gespinnst, dass man sich schwer von der Anschauung wird los machen können, dass diese Fäden wirklich eine ursächliche Bedeutung haben.

15) Herr Hoffa (Würzburg): „Die moderne Behandlung der angeborenen Hüftgelenks-Luxation."*)

16) Herr A. Lorenz (Wien): „Ueber die bisherigen Erfahrungen mit der unblutigen Einrenkung der angeborenen Hüftgelenks-Luxation."

Lorenz erinnert zunächst an seine vor zwei Jahren vorgebrachten Behauptungen, dass innerhalb gewisser Altersgrenzen die unblutige Reposition der congenitalen Hüftgelenksverrenkung möglich sei. Unter Reposition versteht der Vortragende die Herstellung eines unmittelbaren Contaktes der Gelenkskörper. Da die Hüftgelenkspfanne bei der angeborenen Hüftverrenkung in der Regel nur sehr mangelhaft entwickelt sei, so könne es sich ganz selbstverständlich bei der congenitalen Luxation nicht um eine Reposition im Sinne

*) S. Grössere Vorträge und Abhandlungen.

Digitized by Google

einer traumatischen Luxation handeln. Nur selten ist die rudimentäre Pfanne von so guter Entwicklung, dass auch nur eine entfernte Parallele zwischen der Reposition der traumatischen und jener der congenitalen Luxation gezogen werden könne. Dementsprechend hat Lorenz stets auf die grosse Labilität der Reposition der congenitalen Verrenkung hingewiesen. In der Regel handelt es nicht sowohl um eine Einschachtelung des Schenkelkopfes in die Pfanne, als vielmehr um eine Verlagerung desselben über den hinteren Pfannenrand auf die Pfanne. Solche Repositionen bei grossem Missverhältniss der Berührungsflächen der Gelenkskörper hat man auch als Transpositionen nach vorne bezeichnet. Lorenz empfiehlt, den Ausdruck Reposition beizubehalten. Wird vergleichsweise eine Kugel auf einen Ring von grossem Durchmesser gesetzt, so umfasst derselbe einen entsprechend grossen Kugelabschnitt; während ein kleinerer Ring einen entsprechend kleineren Kugelabschnitt aufnimmt. In beiden Fällen ist die Kugel in oder vielmehr auf den Ring gesetzt, wenn auch im zweiten Falle die Lage derselben eine sehr labile ist. Eine Reposition hat auch dann stattgefunden, wenn auch nur jener Flächencontakt der Gelenkskörper erreicht wurde, welcher unter den jeweiligen anatomischen Verhältnissen möglich ist. Eine solche Reposition im Sinne der congenitalen Verrenkung hat Lorenz als die einzig rationelle Basis der weiteren mechanischen Behandlung bezeichnet, welcher die Aufgabe zufällt, den naturgemäss labilen Schenkelkopf auf seinem neuen Standorte für die Dauer zu erhalten. Dass innerhalb gewisser Altersgrenzen eine solche Verlagerung des Schenkelkopfes in oder vielmehr auf die rudimentäre Pfanne thatsächlich möglich sei, wurde bisher vielfach bestätigt. Bezüglich der zweiten Frage, ob es auch möglich sein werde, den Schenkelkopf unter allen Umständen in oder auf der rudimentären Pfanne zu erhalten, (Retention) habe der Vortragende bisher stets nur von Hoffnungen gesprochen und immer nur behauptet, es sei nicht absurd, anzunehmen, dass der genügend lange Zeit exact retentionirte Schenkelkopf auf das knorplige und in intensiver Wachsthums-Blähung begriffene Pfannenlager einen formgebenden Einfluss auszuüben vermöge, durch welchen der insufficiente Pfannenboden, wenn schon nicht zu einer normalen Pfanne, so doch überhaupt soweit ausgestaltet werden könne, um den Schenkelkopf schliesslich dauernd festzuhalten. Auf diese zweite Frage versucht Lorenz nunmehr auf Grundlage eines grossen Beobachtungsmateriales die Antwort zu geben. Zunächst bespricht der Vortragende alle bisher erlebten Unfälle. Dieselben sind keineswegs der Methode als solcher, sondern lediglich ihrer unzeitgemässen Anwendung bei Patienten jenseits der Altersgrenzen zur Last zu legen. Einseitig luxirte Kinder jenseits des 10., und doppelseitig luxirte Kinder jenseits des 7. bis 8. Lebensjahres sind im Allgemeinen als der unblutigen Methode entwachsen zu betrachten. Auch innerhalb dieser Altersgrenze ist vor einer Forcirung schwieriger Einrenkungen zu warnen. Der schwerste Unfall (Gangrän des Oberschenkels) ereignete sich in Folge einer Obturation der Schenkelgefässe durch den in die Leiste dislocirten Schenkelkopf bei einem 13 jährigen Mädchen; ferner kamen 10 Schenkelhalsfracturen bei Patienten im Alter von 9—16 Jahren, ausserdem eine Fractur des horizontalen Schambeinastes und eine Infraction der Darmbeinschaufel

Digitized by Google

zur Beobachtung. Zweimal wurde Peroneuslähmung, fünfmal Quadriceps-Paralyse constatirt. Sämmtliche Lähmungen gingen spontan zurück. Drei Chloroformtodesfälle beschliessen die auf 360 Einrenkungsfälle sich erstreckende Unfallsstatistik. An 22 Gelenken misslang die unblutige Einrenkung. Für die der unblutigen Methode entwachsenen Patienten kommt bei absoluter Operationsverweigerung die Paci'sche Stellungsverbesserung in Frage. Wird eine blutige Operation zugelassen, so empfiehlt Lorenz in diesen Fällen nach einem älteren Vorschlage Senger's die Reposition mittels Arthrotomie, also ohne Pfannenvertiefung vorzunehmen, und die Nachbehandlung nach den Grundsätzen der unblutigen Einrenkung zu leiten. Die Vortheile dieses Verfahrens gegenüber der blutigen Reposition mittels künstlicher Pfannenvertiefung bestehen in der verminderten Gefahr einer blossen Weichtheilsoperation, in den besseren Chancen der späteren Beweglichkeit und in der absoluten Ausschliessung der Möglichkeit einer späteren Wachsthumshemmung des knöchernen Beckenringes. Was die unblutige Reposition betrifft, so bezeichnet Lorenz die primäre (im ersten Verbande erfolgende) Reluxation des Schenkelkopfes nach rückwärts als einen Kunstfehler, bedingt durch die Ueberschätzung der primären Stabilität der Reposition. Dieser Kunstfehler ist unter 360 Repositionen 15 mal vorgekommen und wurde sofort wieder gut gemacht.

Auch die späteren, (secundären) Reluxationen nach hinten sind mit ziemlicher Sicherheit zu vermeiden. Hingegen kommen vordere Reluxationen nach oben noch recht häufig vor; dieser Umstand wurde erst durch die actinographische Controle der erlangten Resultate aufgedeckt und hat anfänglich eine grosse Enttäuschung bereitet. Glücklicherweise war dieselbe vorwiegend eine theoretische, denn die vordere Reluxation nach oben stellt ein zwar anatomisch mangelhaftes, functionell hingegen immer noch sehr brauchbares, oft genug sogar ein ausgezeichnetes Behandlungs-Resultat vor, da das Becken nunmehr an seiner vorderen Fläche eine directe knöcherne Unterstützung gewonnen hat. Zur Beantwortung der Frage nach der augenblicklichen Häufigkeit der vorderen Reluxation nach oben hat Lorenz 135 Actinogramme, welche von seinen ältesten und ersten Repositionen stammen, auf den relativen Hochstand des Schenkelkopfes zum Pfannencentrum, welches etwas weniger oberhalb der Sitzdarmbeinfuge anzunehmen ist, untersucht. Der klinische Befund ergab jedesmal das Vorhandensein des Schenkelkopfes in der Leistenfurche und die mechanische Unmöglichkeit, denselben auf die hintere Fläche des Darmbeins zu reluxiren. In 24 Fällen zeigt das Actinogramm den Schenkelkopf ausser jeder Lagebeziehung zur rudimentären Pfanne; derselbe steht oberhalb des oberen Pfannenrandes der Höhe der Spina ant. inf. oder selbst noch etwas höher. Diese Fälle betreffen vorwiegend doppelseitige Verrenkungen. In 27 Fällen reitet der Schenkelkopf auf dem oberen Pfannenrande, genau so wie bei einem nicht behandelten Falle von Subluxation. 5 mal steht der Schenkelkopf unmittelbar über der Sitzdarmbeinfuge, ohne dass irgendwelche knöcherne Stützung desselben ersichtlich ist. 32 Actinogramme zeigen den Schenkelkopf zwar ebenfalls etwas excentrisch zum Pfannenmittelpunkte gestellt, aber von einem opaken, weit ausladenden, mit scharfer lateraler Kante endigenden Pfannendache überragt. Es handelt sich in diesen Fällen um einen Ausbau

Digitized by Google

oder eine Erweiterung des oberen Pfannenrandes, um eine Art Pfannenwanderung. Dass es sich hier um Neubildungs-Vorgänge handelt, beweisen die in vielen Fällen deutlich vorhandenen stalaktitenähnlichen Knochen-Wucherungen am oberen Pfannenrande, vor allem aber ein Fall, in welchem sich nach der Reposition mittels Arthrotomie die intact gelassene, rudimentäre Pfanne derart umgestaltet hat, dass der obere Pfannenrand in seiner horizontalen Erstreckung vollkommen einem nach unten gekehrten Schwalbenneste gleicht. Selbstverständlich müssen diese Fälle zu den auch in anatomischer Beziehung gelungenen gerechnet werden. 47 Actinogramme zeigen eine thatsächliche Einschachtelung des Schenkelkopfes in die erweiterte rudimentäre Pfanne, so dass man den Eindruck einer anatomischen Restitution derselben erhält. Zuweilen kann man kaum einen Unterschied zwischen dem Actinogramm eines reponirten und eines normalen Hüftgelenkes finden. Lässt man die Fälle von vollständiger oder unvollständiger vorderer Reluxation nach oben und selbst die Fälle von actinographisch zweifelhafter Stützung des noch annähernd im Pfannenniveau stehenden Schenkelkopfes vollkommen beiseite und zieht man lediglich jene Bilder in Betracht, bei welchen der Schenkelkopf unter einem ausgestalteten oder neugebildeten Pfannendache ruht, so stehen den 56 mangelhaften oder suspecten anatomischen Resultaten immer noch 79 gute anatomische Resultate gegenüber; trotz der noch mangelhaften Retentionstechnik entsprechen demnach den im Durchschnitt sehr befriedigenden, häufig sogar alle Erwartungen übertreffenden functionellen Resultaten der unblutigen Reposition schon gegenwärtig zum Mindesten in der Hälfte der Fälle auch gleichwerthige anatomische Resultate. Einer verbesserten Retentionsmethode wird es hoffentlich gelingen, den Procentsatz der letzteren in Zukunft noch zu steigern. Was das functionelle Resultat der unblutigen Reposition anbelangt, so ist dasselbe mit Beziehung auf die gewonnene Ausdauer im Gehen fast durchwegs ein sehr zufriedenstellendes, und sofortiges; mit Beziehung auf die Gleichmässigkeit des Ganges bleibt es in letzter Linie abhängig von dem Grade der erreichbaren Restitution der Muskelkraft. Fernerhin haben schon die bisherigen Erfahrungen gezeigt, dass das Luxationshinken im Laufe der Zeit entweder fast gänzlich verschwindet, wie in sehr vielen Fällen schon heute constatirt werden kann, oder sich zum Mindesten auf einen kaum mehr störenden Rest verliert. Was den cosmetischen Erfolg der unblutigen Reposition anbelangt, so ist derselbe ein sofortiger und namentlich gegenüber der complexen Rumpfdeformität der mit doppelseitiger Luxation behafteten Kinder ein imponirender. Man kann ruhig sagen, dass die unblutige Repositionsbehandlung ihre Indication schon wegen des cosmetischen Effectes der Verwandlung der Zickzack-Carricatur der Körpergestalt bei doppelseitiger Verrenkung in normale Körperformen behaupten würde, auch wenn dieselbe sonst gar nichts zu leisten vermöchte. Zum Beweise dessen demonstrirt Lorenz 33 Profil-Photogramme von mit doppelseitiger Hüftverrenkung behaftet gewesenen Patienten, welche ihre ganz gerade Körperhaltung seit Jahr und Tag unverändert beibehalten haben, ohne irgend welchen Stützapparat zu tragen. Trotzdem nicht in Abrede gestellt werden kann, dass die Retention noch mancher Verbesserung bedarf, ehe es ihr gelingen wird, den reponirten Schenkelkopf öfter als bisher

Digitized by Google

auf der Pfanne zu erhalten, so steht doch fest, dass die Frage nach einer rationellen Therapie der angeborenen Hüftverrenkung auch in der gegenwärtigen Entwicklung der unblutigen Repositionsbehandlung der Lösung um ein Bedeutendes näher gebracht erscheint.

17) Herr Petersen (Bonn): „Ueber die unblutige Reposition der angeborenen Luxation der Hüfte".

Gestatten Sie mir, m. H., im Auftrage von Geheimrath Schede Ihnen ganz kurz über unsere letzten Erfahrungen und Versuche mit der unblutigen Reposition zu berichten und im Uebrigen auf eine leider etwas verspätet erschienene Arbeit in der Deutsch. Zeitschr. f. Chir. zu verweisen.

Bezüglich der Reposition sind auch wir, wie Herr Lorenz, von gewaltsamer Forcirung derselben bei älteren Kindern in Folge übler Erfahrungen zurückgekommen. Da wir mit messbaren Zugkräften an unserem Extensionsapparat arbeiten, haben wir eine Art von Zugscala für verschiedene Alter und Constitutionen der Kinder erhalten, deren Befolgung uns in den letzten fünfviertel Jahren vor unangenehmen Ueberraschungen bewahrt hat.

Eine wirkliche Restitution des Gelenkes, die auch vor den Röntgenstrahlen Stand hält, ist uns nur in einer sehr bescheidenen Anzahl von Fällen, — unter 161 Luxationen, dabei einigen 70 doppelseitigen, nur in 8 einseitigen und 2 doppelseitigen — zu erreichen gelungen, wobei allerdings die noch nicht abgeschlossenen Fälle nicht gezählt sind.

Die Schwierigkeiten, die es hierbei zu überwinden galt, waren durchaus nicht gross, eine relativ gute Pfannenhöhlung schien das wesentliche Unterstützungsmoment zu sein. (Röntgenaufnahmen zur Demonstration.)

In der grossen Mehrzahl der Fälle konnten die Schenkelköpfe nicht in den Pfannen gehalten werden; es traten die verschiedenen secundären Abweichungen ein, die Herr Hoffa und Herr Lorenz Ihnen demonstrirt haben.

Auch wir haben erfahren, dass die Röntgenphotographie zu einigermaassen richtiger Schätzung der Verhältnisse noch sehr der Controle und Ergänzung durch geübte Palpation bedarf. Der Mangel stereoskopischer Vorstellung, das Ausfallen des Knorpels, besonders der Knorpelfüllung der Pfanne, des so wichtigen Capsel- und Bandapparates, lassen ein breites Feld der Unsicherheit vor, aber auch nach einer Reposition.

Eine abnorme Steilheit der Beckenwand fiel uns öfter als sehr ungünstiges Moment für die Retention auf.

Mit unseren früher immer und immer wiederholten Bemühungen, eine Retention am wahren Pfannenorte zu erzwingen, haben wir gewiss oft viel Zeit verloren; wir sind ebenfalls bescheidener geworden und haben auch die mit der Transposition erreichbaren Resultate zu schätzen gelernt, wenn sie auch erst nach langer Zeit eintreten.

Im Grossen und Ganzen sind wir damit also wieder auf den Standpunkt von Paci zurückgekommen.

Nur darauf möchte ich aufmerksam machen, dass die verschiedenen Transpositionsstellungen für eine spätere gute Fixation und Function nicht gleichwerthig sind, und dass die Stellung möglichst weit einwärts und auf-

Digitized by Google

wärts in dem keilförmigen Raum zwischen vorderer Beckenwand und Musculatur, also eine Art Luxatio pubica, uns als die günstigste erschien.

Darum soll man es nicht bloss dem Zufall überlassen, meine ich, wohin der Kopf von der Pfanne abgleiten wird, sondern dann durch active Manipulationen, eventuell in Narkose, versuchen, den Kopf an das Stellungsoptimum einzurammen und dort zu erhalten.

Ausser dieser zweiten, grössten Gruppe von Fällen giebt es noch eine dritte, die das eigentliche Kampfgebiet um den Preis einer vollen Restitution bilden.

Es sind das Fälle, wo die Köpfe nach der Reposition scheinbar einen recht guten Halt in der Pfanne finden und trotzdem nicht darin zu halten sind.

Für diese Gruppe scheint uns nun eine Deformität des oberen Femurendes von hervorragender Bedeutung zu sein, die wir in unserem Material in ausserordentlicher Häufigkeit gefunden haben, es ist das die Verbiegung des Schenkelhalses und Kopfes nach vorn, zu der nicht selten eine in gleichem Sinne verbildende Abschleifung des hinteren Kopfpoles hinzukommen mag. Diese Verbildung haben wir nicht nur ausserordentlich oft, sondern in vielen Fällen auch sehr hochgradig gesehen, so dass die Verbiegung sich auf einen Winkel von 60°, 70°, ja bis 90° und noch mehr durch genaue Untersuchung schätzen liess.

Bei derartigen Verbiegungen erschien es nun als einfach unmöglich, den Kopf der Pfanne gegenüber zu stellen, wenn man nicht gleichzeitig eine entsprechende Innenrotation des Beines vornahm. Man kann sich auch durch Röntgenaufnahmen davon überzeugen, wenn man zunächst bei vorn rotirter (Patella stets nach vorne) Stellung und dann bei Innenrotation eine Aufnahme macht. Nur die Letztere ergiebt dann eine Frontalansicht des Kopfes, Halses und Trochanters der Norm ähnlich, während bei den ersteren Bildern Kopf und Trochanter auf dieselbe Stelle, also hinter einander projicirt erscheinen (Demonstration). Bei Aussenrotation kann der Kopf eine zur Pfanne diametral entgegengesetzte Richtung haben.

In Uebereinstimmung damit ist uns aufgefallen, dass bei frisch reponirten Luxationen schon in einer noch physiologischen Abduction eine sehr viel bessere Fixirung am Pfannenorte statthat, wenn gleichzeitig eine gewisse Innenrotation eingehalten wird.

Andererseits kann man in Fällen mit abgewichenen Schenkelköpfen, bei kleinen Kindern ohne, bei grösseren mit Narkose oft mit einfachem manuellem Zuge durch eine Rotirung nach innen ein Wiedereinschnappen des Kopfes in die Pfannengegend bewirken, aus der er beim Loslassen unter Auswärtsdrehung sich wieder heraushebelt. Der Gegensatz zu Lorenz, der „hunderte Male" durch Einwärtsrotation des soeben eingerenkten Kopfes eine Reluxation sogar nach hinten gesehen hat, wird sich wohl dadurch erklären, dass Lorenz hier immer von sehr übertriebener Abduction Gebrauch macht und in dieser übertriebenen Abduction lässt sich überhaupt der Kopf nur in Aussenrotation gegen die Pfanne anstemmen.

Aus diesen Beobachtungen zogen wir die Consequenzen, dass wir erstlich von der starken Abduction und Aussenrotation auch im ersten Stadium

Digitized by Google

der Nachbehandlung abgingen; im späteren Verlauf galt uns die Aussenrotation schon lange als ein ominöses Zeichen für die eingetretene Abweichung des Kopfes vom Pfannenort.

Dafür gipsen wir in mässiger Abduction und entsprechender Einwärtsrotation ein und erhalten die Drehung dadurch, dass wir den Fuss mit in den Verband einbeziehen.

In der zweiten Periode der functionellen Belastung suchen wir die Einwärtsdrehung dann durch eine Rotationsvorrichtung, die an unseren Verbänden und Schienen angebracht wird, einzuhalten (Demonstration nachher).

Seit einigen Monaten hat Schede für die Fälle mit sehr stark ausgeprägter Vornedrehung des Femurendes zu einer alten Methode in neuer Anwendung gegriffen, zur Osteotomia subtrochanterica, und zwar in folgender Weise:

Nach einer ersten Fixationsperiode von 3—4 Monaten im Gipsverband und Innenrotation Abnahme des Verbandes, Röntgenaufnahme zur Vergewisserung über die Erhaltung der Normalstellung. Dann erfolgt in Narkose, während das Kind im Extensionsapparat unter leichtem Zug eingehängt ist, das Einschlagen eines starken vergoldeten Stahlnagels (Demonstration) durch den Trochanter tief in den Schenkelhals hinein, derart, dass noch 2—3 cm überstehen. Dieser Nagel dient für den Assistenten als Griff, um die Innenrotation des oberen Femurendes zu erhalten, wenn jetzt die Osteotomie unterhalb ausgeführt wird. Dadurch wird der peripher gelegene Beinabschnitt drehbar und kann nun aus der innenrotirten in die Normalstellung mit Vornstand der Patella zurückrotirt werden, wodurch gleichzeitig die vorher gespannten Weichtheile und Muskeln wieder erschlafft werden.

Die Methode will also die bestehende Verbiegung in eine annähernd normale Configuration des oberen Gelenkendes umwandeln.

Als weiterer Act folgt sofort ein auch den Nagel in Position erhaltender Gipsverband. Der Nagel wird nach 5 Wochen durch ein Fenster im Verbande entfernt, dieser selbst bleibt noch weitere 3—4 Wochen liegen und die übrige Behandlung weicht von der sonst üblichen nicht ab.

Die Resultate mit dieser Osteotomie, die ja an Fällen mit sonst sehr ungünstigen Chancen für eine Restitution des Gelenkes zur Anwendung kam, waren zunächst nicht sehr ermuthigend.

Es fand sich hinterher nicht nur öfter starke Verschiebung oder winklige Knickung der Fracturenden, Verzögerung der Heilung in einem Falle, sondern sehr oft waren die Köpfe trotz der mehr oder minder erhaltenen Innenrotation abgerutscht: Unvollkommene Technik, zu kurzes Liegenlassen des Nagels mag mit dazu beigetragen haben.

Jedenfalls ist es in letzter Zeit in mehreren Fällen gelungen — wenigstens für die Zeit der Beobachtung von 2—3 Monaten nach der Osteotomie, die Köpfe in erheblich verbesserter Configuration am richtigen Orte zu erhalten (Röntgenbilder). Ob das Anlegen der Osteotomie an einem tieferen Abschnitte an der Grenze des unteren Drittels des Femur sich als vortheilhafter erweisen dürfte, kann nach einem Versuch noch nicht sicher behauptet werden. Erwähnt mag hierbei noch sein, dass die subtrochantere Osteotomie uns schon früher Dienste geleistet hat, wo es galt, eine besonders starke Aussenrotation

Digitized by Google

bei Transpositionen zu beseitigen. In umgekehrter Weise wie jetzt war damals das untere Femurende einwärts nach vorn gedreht worden; die Benutzung des Stahlnagels zur Fixirung des oberen Endes wird auch hier wohl einen erheblichen Fortschritt bedeuten.

18) Herr Narath (Utrecht): „Ueber eine typische Form von Hernia cruralis im Anschluss an die unblutige Reposition der Luxatio coxae congenita.“*)

Discussion (über Behandlung der angeborenen Hüftluxation):

Herr Drehmann (Breslau): M. H., ich habe die Erfahrungen aus der Breslauer Klinik bereits im letzten Centralblatt für Chirurgie veröffentlicht und möchte mich darauf berufen. Ich will nur kurz einige Röntgenbilder zeigen, besonders eines, welches ich in meiner Arbeit erwähnt habe, wo sich im oberen Pfannenrande eine Knochenneubildung gebildet hat, welche dem Kopfe eine gute Stütze giebt. Ich will es besonders deshalb zeigen, weil die Bedeutung dieses Bildes von Herrn Hoffa in Zweifel gezogen wurde. Ich will erwähnen, dass dieser Fall vor etwa zwei Jahren reponirt wurde, einige Male reluxirte und erst nach wiederholten Einrenkungen die Reposition erhalten werden konnte. Das Kind geht jetzt etwa dreiviertel Jahre ohne Verband umher. Es sind jetzt im Zeitraum von vier Wochen zwei Bilder von dem Kinde aufgenommen, und bei beiden findet man eine typische Knochenneubildung, die man auf den Bildern vorher nicht findet. — Hier habe ich noch einige andere Bilder, welche die Vertiefung der Pfanne im Laufe der Behandlung demonstriren.

Herr Mikulicz (Breslau): M. H., meine Erfahrungen können sich nicht mit jenen der Herren Lorenz und Hoffa messen. Die Zahl meiner Beobachtungen beträgt etwas mehr als 100. Sie reicht aber, glaube ich, hin, um mir doch ein Urtheil über die wichtigsten einschlägigen Fragen zu gestatten. Ich habe, als vor drei Jahren hier Herr Lorenz uns sein Verfahren zeigte, es selbstverständlich sofort acceptirt und die Anwendung meines Apparates wesentlich eingeschränkt, denn man durfte nach den damaligen Mittheilungen erwarten, dass die Methode mehr leistet als alle bisherigen. Das hat sich nun, wie aus den Mittheilungen Aller und auch aus meinen Erfahrungen hervorgeht, nicht bestätigt. Ich bin weit davon entfernt, irgend Jemandem einen Vorwurf zu machen. Täuschungen in dieser Richtung waren ja damals leicht möglich, als wir im Röntgenverfahren noch keine Controle unseres Handelns hatten. Auch ich war früher davon überzeugt, dass die Behandlung mit meinem Apparate viel mehr leistet, als ich jetzt unter der Controle des Röntgenbildes behaupten darf. Aber so viel kann ich auch jetzt sagen, dass die Erfolge der verschiedenen unblutigen Verfahren zur Zeit keinen wesentlichen Unterschied zeigen. Alle die drei Methoden, die vorher Herr Hoffa ausführlich besprochen hat, leisten mehr oder weniger dasselbe, und wenn ich über meinen Apparat ein Urtheil abgeben soll, so habe ich nach den Beobachtungen von Hoffa

*) S. Grössere Vorträge und Abhandlungen.

Digitized by Google

eher den Eindruck, dass er mehr wirkt, das heisst in mehr Fällen eine wirkliche Reposition zu Stande bringt, als das Lorenz'sche Verfahren. Ich will auch die Gründe auseinandersetzen.

Wenn wir uns fragen, wie es kommt, dass nur in so vereinzelten Fällen — in den Mittheilungen von Lorenz in der Berliner klinischen Wochenschrift sind, glaube ich, nur vier oder fünf solcher Fälle angeführt — thatsächlich eine Reposition in anatomischem Sinn zu Stande kommt, so müssen wir uns sagen, das liegt nicht an der Methode, sondern an den Fällen. Vor Kurzem hat Herr Dr. Drehmann auf Grund unserer Erfahrungen in Bezug auf die Aetiologie der congenitalen Luxationen schon das Wichtigste im Centralblatt für Chirurgie gesagt. Ich möchte nur wiederholen, dass es zweifellos Fälle giebt, bei welchen man nach jedem Verfahren spielend leicht die Einrichtung bewerkstelligen kann. Ich behaupte, dass das die Fälle sind, in denen die Luxation erst in den letzten Stadien des Intrauterinlebens, vielleicht sogar erst intra partum zu Stande gekommen sind. Ich halte es für sehr leicht möglich, dass in einzelnen Fällen, besonders bei Steissgeburten, die Luxation erst intra partum zu Stande kommt. Wir haben es dann mit einer traumatischen Luxation zu thun, die ausserordentlich leicht zu reponiren ist, weil alle Verhältnisse dafür günstig sind, während in der grossen Mehrzahl der Fälle, wo Pfanne und Kopf nur rudimentär entwickelt sind, die Reduction naturgemäss enorme Schwierigkeiten macht.

Nun, die Gründe, warum die Reposition im anatomischen Sinn so selten gelingt, sind von den Herren Vorrednern schon zum Theil besprochen worden, namentlich auch, dass in vielen Fällen eine Interposition des allzu stark entwickelten Ligamentum teres die Schuld sein kann.

Ich glaube nun, dass wir noch ein Moment beachten müssen, das bisher nicht genügend berücksichtigt worden ist. Ich habe in mehreren Fällen, bei denen die Reposition momentan wohl scheinbar gelang, aber eine bleibende Reposition unter keinen Umständen zu erreichen war, sehr bald darauf blutig operirt. Ich konnte mich überzeugen, dass hier Verhältnisse vorliegen, die eine wirkliche Reposition absolut unmöglich machen. Wenn Sie mir gestatten, will ich eine kleine Skizze entwerfen. (Geschieht.) Nehmen wir an, dies wäre die Pfanne und dies der luxirte Kopf, so gestaltet sich die Gelenkcapsel in folgender Weise. Sie bildet drei Abtheilungen: den Kopftheil, den Pfannentheil und den Isthmus. Das Alles hat Herr Hoffa seiner Zeit sehr genau beschrieben. Hier liegt der Pfannentheil der Capsel, der bekanntlich ausserordentlich geschrumpft ist und sich so knapp an die Pfanne heranlegt, dass man bei der blutigen Operation meist nur mit Mühe eine Kornzange durchzwängen kann, kaum je die Kuppe des Zeigefingers. Ein noch grösserer Körper lässt sich überhaupt nicht hineindrängen, zumal der Isthmus noch enger ist. Ich habe mich nun wiederholt bei blutigen Operationen überzeugt, dass es ein Ding der Unmöglichkeit ist, in solchen Fällen den Kopf wirklich in die Pfanne hineinzubekommen. Ich bin überzeugt, dass in den meisten Fällen eine Interposition der Capsel zu Stande kommt und die wirkliche Reposition verhindert. Der Schenkelkopf wird sammt dem Kopftheil der Capsel über den Pfannentheil der Capsel geschoben. Es liegt also zwischen Kopf

Digitized by Google

und Pfanne eine doppelte Lage von Capsel. Wir bringen den Kopf wohl an die Pfanne, aber nicht in die Pfanne hinein. Wir mögen machen, was wir wollen: der Kopf schlüpft später immer wieder heraus; er bleibt dann nur insoweit in der Nähe der Pfanne fixirt, als es die Schrumpfung des Kopftheiles der Pfanne ergiebt.

Wenn Sie die Bilder ansehen, die Ihnen eben demonstrirt worden sind, so sehen Sie im Röntgogramme und nicht minder in den Bildern von Hoffa die interponirte doppelte Capsellage ausserordentlich deutlich durch den Abstand zwischen Pfanne und Kopf markirt. Der Kopf liegt auf der gesunden Seite unmittelbar der Pfanne an, hier dagegen erscheint auf dem Bilde ein breiter Spalt, ein leerer Raum, der in Wirklichkeit durch die doppelte Capsellage ausgefüllt ist. Wir müssen deshalb darauf bedacht sein, dieses Haupthinderniss, die Enge des Pfannentheils der Capsel, zu beseitigen. Ich glaube, dass das durch eine allmälige Dehnung, wie sie mein Apparat gestattet, indem der Kopf langsam gegen die Wand der Capsel und den Isthmus gedrängt wird, noch eher zu erreichen ist, als durch ein brüskes Verfahren, das, wie wir gehört haben, ja auch nicht ganz ungefährlich ist.

Ich möchte dann noch hervorheben, dass wir zur Erreichung einer Transposition, sowie zur Beseitigung der Lordose uns auch in schwierigen Fällen relativ einfacher, orthopädischer Mittel bedienen könneu. Ich habe, glaube ich, schon vor drei Jahren hier ein Kind vorgestellt, das dieses einfache Mieder trug (Demonstration), das ich Ihnen sehr warm empfehlen kann. Es ist eine Art Rückenpanzer. Die vordere Partie des Thorax bleibt frei, damit Athmung und Verdauung nicht leiden, daran ist eine Art Symphysengurt angebracht. Ein leichter Druck des Gürtels auf die Symphyse genügt, um die Lordose zu beseitigen, aber nicht durch einfachen mechanischen Druck. Der Gürtel zwingt vielmehr die Kinder, die Lordose activ auszugleichen, und zwar durch entsprechende Contraction der Rumpf- und Beckenmuskeln. Man kann sich leicht überzeugen, dass häufig bei derartigen Kindern ein relativ geringer Druck gegen die Symphyse genügt, um sofort eine Ausgleichung der Lordose auszulösen. Also ich kann Ihnen für geeignete Fälle dieses relativ einfache Mittel sehr warm empfehlen, besonders bei doppelseitigen Luxationen.

Schliesslich noch ein Wort über die blutige Operation. Ich kann insofern Herrn Lorenz Recht geben, als wir es nie in der Hand haben, was nachträglich aus den Gelenken wird. Ich habe eine Reihe von absolut aseptisch verlaufenen Fällen von blutiger Einrenkung, bei denen lange Zeit eine vollständige Steifheit des Gelenkes zurückgeblieben ist; ich möchte nur sagen, dass wir bei der beiderseitigen Luxation mit der Indication zur blutigen Reposition auch sehr vorsichtig verfahren müssen. Sie aber ganz zu verwerfen, geht, wie ich glaube, zu weit. Es kommt übrigens bei der blutigen Operation wesentlich darauf an, wie wir die beiden Knorpelüberzüge behandeln. Selbstverständlich werden wir in Fällen, wo es überhaupt möglich ist, den Knorpelüberzug der Pfanne und des Kopfes erhalten. Dann sind wir sicher, dass wir ein vollständig bewegliches Gelenk erhalten. Nehmen wir, um das andere Extrem anzuführen, gleichzeitig den Knorpelüberzug von Kopf und Pfanne weg, dann werden wir so gut wie sicher ein unbewegliches Gelenk bekommen, da

Digitized by Google

die beiden Gelenkenden knöchern oder durch feste Bindegewebsmassen miteinander verwachsen. In der Mitte stehen die Fälle, wo wir den Knorpelüberzug eines der beiden Gelenktheile erhalten. Ich bemühe mich deshalb, wenigstens an einem Gelenktheil, entweder am Kopf oder an der Pfanne, den Knorpelüberzug ganz zu erhalten; dadurch wird dem Zustandekommen von festen Verwachsungen nach Möglichkeit gesteuert.

Herr Heusner (Barmen): M. H., die Periode des ersten Enthusiasmus ist nun vorüber; die Zeit, wo man glaubte, man brauchte nur Jemanden sechs Wochen bis ein Vierteljahr in eine Klinik zu schicken, dann käme der Fall geheilt zurück, ist vorbei und es beginnt die Periode der Selbstbekenntnisse. Wir haben es ja heute gehört, dass die Resultate bei Weitem nicht so gut sind, wie man im ersten Enthusiasmus angenommen hat. Ich selbst habe mich im Anfange oft gefragt, warum gelingt dir nicht, was anderen gelingt, und was als Wundercur überall verbreitet wird. Nun, m. H., ich glaube, dass ein Theil der Sache davon abhängt, wie man die Nachbehandlung leitet, und ich erlaube mir, die Methode, die ich selbst anwende, ganz kurz anzuführen. Herr Lorenz hat heute mitgetheilt, dass er eine ganze Anzahl von Knochenbrüchen und Nervenlähmungen bekommen hat durch die forcirte Dehnung. Ich glaube, dass hauptsächlich die Anwendung der Schraube bei der Extension hieran Schuld ist, weil sie keinen Maassstab für die angewendete Kraft gestattet. Manche von den Herren, die operiren, sind infolgedessen dazu übergegangen, dass sie gar keine maschinellen Apparate mehr anwenden, sondern dass sie bloss nach der Paci'schen Methode mit der Hand einrenken. Ich glaube, der richtige Weg ist der Mittelweg. Man kann mässige Extension anwenden; es wird das die Sache sehr erleichtern, ohne dass eine nennenswerthe Gefahr entsteht, und ich erlaube mir, den Apparat, den ich zur Einrenkung benutze, und der im ganzen ähnlich ist, wie der Schede'sche, hier zu demonstriren. Es ist ein aus Gasrohr gearbeitetes Gestell mit Welle, Kurbel und Sperrhaken, wobei man nicht blos durch das Gefühl des Widerstandes, sondern auch durch das Geräusch der Sperrvorrichtung aufmerksam gemacht wird, wie stark der Zug ist, den man ausübt. Man kann die Extensionsstangen feststellen in jeder Richtung, nach oben, nach der Seite, selbst rückwärts. Das zu operirende Kind wird auf diese schmalen, in horizontaler und verticaler Richtung verstellbaren Querbänkchen gelegt. Hier ist die Dammstütze. Sie haben gehört, dass Riemen und feste Stützen sehr häufig die Vulva zerreissen oder Druck erzeugen. Das ist bei diesem Riemen nicht zu befürchten, denn er ist weich und rund. Der Apparat ist auch sehr gut zur Callot'schen Operation, oder wenn man die nicht macht, wenigstens zum Anlegen entsprechender Verbände zu verwenden. Wir benutzen ihn ferner mit grossem Vortheil bei Anlegung von Verbänden bei Coxitis. Wenn man die Einrenkung bei angeborener Hüftluxation vollzogen hat, so bleiben sehr oft, wie Sie gehört haben, die Köpfe auf die Dauer nicht in den Pfannen. Meine eigenen Erfahrungen habe ich schon vor zwei Jahren veröffentlicht. Ungefähr 10 pCt. halte ich für gut geeignet zur Einrenkung, sie vollzieht sich annähernd in der von Lorenz beschriebenen Weise mit einem hörbaren Knacks und nachher hat der Kopf einigermaassen Halt in der Pfanne. Bei weiteren 30 bis 50 pCt. kann man durch eine sorgfältige Nachbehandlung,

Digitized by Google

die Jahre lang fortgesetzt werden muss, noch ein Resultat erzielen und den Kopf in der Pfanne halten. Bei den übrigen scheint mir die Sache eine ganz aussichtslose zu sein. Die Photographieen, die Herr Lorenz vorgezeigt hat von nicht reponirten sondern blos transponirten Schenkelköpfen, wobei zuerst die starke Durchbiegung des Kreuzes, sodann der Rücken ganz gerade zu sehen war, haben meiner Meinung nach gar keinen Werth. Es ist mir im höchsten Grade fraglich, ob der nach vorn transponirte Kopf in dieser Stellung bleiben wird. Sie können mit jedem Corset dasselbe erzielen, und wenn man, kurz nach der Abnahme des längere Zeit getragenen Corsets, den Patienten photographirt, erscheint er immer schön gerade. Es ist aber ganz sicher, dass er nach einiger Zeit ebenso krumm wird, wie er früher gewesen ist. Es handelt sich hier um statische Verhältnisse, die wiederkehren müssen, und wogegen die vorübergehende Streckung eine Hülfe nicht bieten kann.

Ich bin nicht der Meinung des Herrn Mikulicz, dass die Auswärtsstellung die richtige ist, um den Kopf reponirt zu halten. Ich halte sie für richtig, um den Kopf hinein zu bringen. Ist er in der Pfanne, dann muss man, meiner Meinung nach, eine Einwärtsrotation eintreten lassen. Sie sehen hier den Apparat, den ich anwende, wenn ich die Gipsverbände ablegen lasse. Sie sehen, dass die Befestigung des Kopfes in der Pfanne hier erzielt wird durch eine feste Beckenkapsel aus Hartleder, die mit starkem Gummigurt geschlossen wird. Die Einwärtsrotatation wird hier hergestellt nach dem Princip, wie Benno Schmidt es zuerst gemacht hat, nämlich durch eine Spiralfeder, welche von der Beckenkapsel, das Bein umkreisend, zu dem Stiefelchen hinabläuft und entsprechend gespannt ist. Die Kinder gehen damit umher, und, wie Sie sehen, dreht die Feder den Fuss immer einwärts. Wenn die Kinder auch diesem Stadium entwachsen sind, was ungefähr nach $1^1/_2$ bis 2 Jahren der Fall ist, so bekommen sie als letzten Apparat ein Stützcorset mit künstlicher Pfanne. Der Trochanter oder auch der Kopf selbst wird von der stählernen, am Corset befestigten Pfanne gestützt. Es ist das ein gut gearbeitetes Hessingsches Corset mit hinteren Charnieren und mit seitlichen Serpentinen-Federn; denn die seitlichen Schwankungen des Körpers gehen nicht vollständig weg und daher ist es wichtig, dass keine festen Achselstützen vorhanden sind, die abbrechen würden, sondern Federn, die nachgeben.

Ich habe hier noch einen anderen Apparat mitgebracht, den ich mit bestem Erfolg bei einem kleinem Kinde mit angeborener Luxation angewandt habe. Er ist aus flachen, mit Leder bezogenen Stahlstäben hergestellt und gleicht einigermassen der Thomas'schen Lagerungsschiene für Coxitis, ist auch portativ, ähnlich wie der Apparat von Mikulicz, aber, wie Sie sehen, ist er viel kleiner und leichter zu handhaben. Er abducirt, fixirt und extendirt. An diesem, an der Wade befestigten Gummizug wird das Bein nach unten gezogen gegen einen Stahlbügel, welcher den Fuss überragt. Man kann ferner mit einem Spiralzug das Bein auch in einwärts gedrehte Stellung bringen. Der Apparat eignet sich auch sehr gut für Hüftgelenkentzündung kleiner Kinder. Ich habe ihn ferner bei Epiphysen-Ablösung kleiner Kinder als Expansionsapparat mit grossem Nutzen angewendet.

Herr Hoeftmann (Königsberg): M. H., ich möchte hier bloss noch kurz

Digitized by Google

auf einen Punkt hinweisen, der von Anderen erwähnt wird, der aber, was die Reposition anlangt, vielleicht nicht genügend hervorgehoben ist, das ist also, dass meiner Meinung nach die sogenannte congenitale Luxation immer zu Stande kommt durch eine Drehung des Schenkelhalses. Sie sehen, dass eigentlich in allen den hier vorgelegten Röntgenphotographieen immer eine Verkürzung des Schenkelhalses gegenüber der anderen Seite vorhanden ist, mit anderen Worten, dass es sich um eine solche Drehung handelt, die eben bewirkt, dass man im Bilde den Schenkelhals verkürzt zu sehen bekommt.

Nun ist es ja auffällig, dass Herr Lorenz seine guten Resultate erzielt durch starke Rotation nach aussen. Es bewirkt ja eigentlich diese Methode, wenn man will, geradezu ein Abdrehen des Kopfes aus der Pfanne, und doch sind die Resultate gut, wenigstens functionell gut; vielleicht kann man das einfach dadurch erklären, dass bei dieser starken Rotation nach aussen der Kopf herunter gehakt wird unter das Ligamentum Bertini, und dass die betreffenden Kranken nacher nicht auf die Pfanne sich stützen, sondern auf dieses Band, und dass die Fälle, in denen es gelingt, wirklich den Kopf herunter zu haken, die sogenannten guten Fälle sind, die reponirt bleiben.

Wenn Sie die Röntgenphotogramme betrachten, so können Sie sich sehr täuschen. Ich habe ja auch eins mit, das sieht so aus, als ob der Kopf ganz genau in der Pfanne ist. De facto aber steht der Kopf vorn in der Leistenbeuge, also gar nicht in der Pfanne drin und doch ist das functionelle Resultat gut. Ich glaube, dass man hierauf mehr achten soll und dass dann die Resultate der unblutigen Methode vielleicht noch etwas besser werden, wenn man bewusst einfach den Kopf nach vorn luxirt unter das Y-Band herunter.

Herr F. Lange, München: M. H. Bei der Beurtheilung der Resultate muss man m. E. die augenblicklichen functionellen Erfolge, wie sie sich im Gang der Kinder äussern, scharf von dem anatomischen Ergebniss unterscheiden.

Wenn ein Kind mit angeborener Hüftverrenkung gut geht, so ist dies ein Zeichen, dass die Glutäalmuskulatur gut functionirt, aber es ist nicht der geringste Beweis dadurch geliefert, dass ein festes Gelenk an normaler Stelle gebildet ist und dass das Kind in anatomischem Sinne geheilt ist. Die bei unsern Patienten erzielten functionellen Besserungen kommen durchaus nicht ausschliesslich auf Rechnung der Reposition, sondern sie sind zum grössten Theil auf die Glutäalgymnastik, deren Wichtigkeit wir erst durch die Untersuchungen Trendelenburg's erkannt haben, und auf die methodischen Gehübungen, die nach der Verbandabnahme mit solchen Kindern angestellt werden, zurückzuführen.

Wie die functionellen Resultate, so erfordern auch die anatomischen Ergebnisse unserer Behandlung eine kritischere Betrachtung, als sie bisher meist gefunden haben. Das in der üblichen Weise hergestellte Röntgenbild sagt uns nur, wo sich der Kopf bei der ruhigen Horizontallage des Patienten, die während des Photographirens eingenommen wurde, befand. Es sagt uns aber nicht, wohin sich eventuell der Kopf unter dem Einfluss der Belastung verschiebt. Der Kopf steht bei der angeborenen Hüftverrenkung in der Regel nicht so unverrückbar fest, wie unter normalen Verhältnissen, sondern

Digitized by Google

er ist mehr oder weniger verschieblich. Das muss bei der Röntgenaufnahme berücksichtigt werden. Man braucht deshalb nicht die Bilder im Stehen aufzunehmen, sondern es genügt, wie ich mich überzeugt habe, wenn man bei Rückenlage des Patienten zwei Aufnahmen, die eine bei extremer Innenrotation und die andere bei extremer Aussenrotation anfertigt, um die Verschieblichkeit des Kopfes nach oben und nach der Seite festzustellen.

Wie nothwendig es ist, diese beiden Aufnahmen in jedem Falle herzustellen, zeigen die beiden Bilder vom rechten Fussgelenk eines 3jährigen Mädchens; die ich Ihnen vorlege. Dieselben sind unmittelbar hintereinander aufgenommen.

Bei Innenrotation steht der Kopf am Pfannenorte (wenn auch um einige Millimeter höher als unter normalen Verhältnissen) bei Aussenrotation dagegen steht der Kopf oberhalb der Pfanne. Hätte man nur eine einzige Aufnahme bei Innenrotation gemacht, wie es meist üblich ist, so wäre die Verschieblichkeit des Kopfes nach oben nicht festgestellt worden.

Man muss sich weiter bewusst sein, dass in unsern Röntgenbildern die Verschiebung nach hinten gar nicht zum Ausdruck zu kommen braucht. Zum Beweis lege ich Ihnen die Röntgenbilder eines 7jährigen Knaben vor, die vor der Reposition aufgenommen sind. Der Kopf schien nach dem Röntgenbilde etwas höher als unter normalen Verhältnissen zu stehen, aber er schien noch zum grössten Theil in Berührung mit dem Pfannenboden zu sein. In Wirklichkeit stand er hinter der Pfanne auf der Darmbeinschaufel und es war, wie sich bei der Operation erwies, eine schwere Arbeit, denselben nach vorn zu bringen.

Um die Verschiebung nach hinten festzustellen, ist man auch jetzt noch ausschliesslich auf die Ergebnisse der Palpation angewiesen.

Ueber meine Resultate darf ich mich kurz fassen. In den seltenen Fällen, wo eine Pfanne von gehöriger Tiefe vorhanden war, habe ich durch eine fünfmonatliche Fixirung im Verbande Heilungen erzielt, die bis jetzt von Bestand geblieben sind. Die Bilder einer solchen Patientin, eines jetzt 9jährigen Mädchen mit doppelseitiger Verrenkung, lege ich vor. Die Reposition ist von mir vor $2^3/_4$ Jahren ausgeführt worden. Die Röntgenbilder zeigen, dass sowohl bei Innen- wie bei Aussenrotation der Kopf in der Pfanne steht.

In denjenigen Fällen dagegen, wo die Pfanne ganz flach ist und wo die Stellung des Kopfes ausschliesslich durch Weichtheilspannung gesichert wird, ist es mir nicht gelungen den Kopf unmittelbar am Pfannenboden festzuhalten, sondern das Resultat beschränkte sich in der Regel darauf, dass durch die Reposition und durch die Fixirung im Verbande der Zustand wieder hergestellt wurde, welcher das Anfangsstadium der angeborenen Hüftverrenkung darstellt und welchen man bei Kindern in den ersten Lebensjahren nicht selten beobachten kann.

Der Kopf steht in diesen Fällen, sowohl bei Streck- wie bei Beugestellung des Oberschenkels vorn: bei Innenrotation steht er mehr oder weniger in Berührung mit dem Pfannenboden, bei Aussenrotation entfernt er sich aber von demselben und wird oberhalb der Pfanne fühlbar.

Trotz dieses mangelhaften anatomischen Resultates gehen die Kinder,

Digitized by Google

wenn die Glutäalgymnastik regelmässig ausgeführt worden ist, zunächst gut, zum Theil ausgezeichnet.

Ich glaube aber, dass man sich durch dies augenblickliche functionelle Ergebniss nicht blenden lassen darf, sondern man muss sich die Frage vorlegen, ob man diesen Zustand als ein Dauerresultat betrachten darf und ob man der weiteren Vorsichtsmassregeln entbehren kann. Bei den unbehandelten Kindern, welche nach dem Ergebniss der Palpation und nach dem Röntgenbilde in den ersten Lebensjahren dieselben anatomischen Verhältnisse bieten, giebt die Gelenkkapsel unter dem Einfluss der Belastung allmählich nach und erlaubt im Laufe der Jahre die weitere Verschiebung des Kopfes nach oben und nach hinten. Alle unsere bisherigen Erfahrungen sprechen dafür, dass die knöcherne Pfannenhemmung nicht auf die Dauer durch die Weichtheilspannung zu ersetzen ist. Warum soll dies nun bei den Patienten, bei denen wir die unblutige Einrenkung vollzogen haben und bei denen die Pfanne flach ist, anders sein?

Man darf wohl erwarten, dass durch die Fixirung im Verbande die Weichtheile eine relativ grössere Widerstandsfähigkeit erlangt haben, aber dass sie auf die Dauer der Belastung stand halten, scheint mir höchst unwahrscheinlich zu sein, weil eine Pfanne von genügender Tiefe sich nicht so schnell bildet, wie Lorenz anfangs angenommen hatte.

Eine Beobachtung von ein oder zwei Jahren kann ich nicht für beweisend halten. Erst in allerletzter Zeit habe ich bei einer Patientin, bei welcher die Luxatio supracotyloidea, welche durch die Operation geschaffen war, über zwei Jahre von Bestand geblieben und von einem ausgezeichneten functionellen Resultate begleitet war, die Verschiebung des Kopfes auf die Darmbeinschaufel eintreten sehen.

Solche Erfahrungen haben mich misstrauisch gegenüber der Dauerhaftigkeit der Resultate gemacht, wenn die Pfanne, wie gewöhnlich flach ist, und ich bin zu der Ueberzeugung gekommen, dass man sich nicht damit begnügen darf, den Kopf sechs oder zwölf Monate durch einen Verband festzuhalten, sondern dass man Jahrelang durch künstliche Mittel die Stellung des Kopfes in möglichster Nähe des Pfannenbodens sichern muss, bis sich eine knöcherne Pfanne von genügender Tiefe gebildet hat.

Zu dem Zwecke wende ich einen Beckenring an, den ich unmittelbar nach der Verbandabnahme anlege. Wenn die Beckenringe, die man in früheren Jahren angewandt hat, nicht den Erwartungen entsprochen haben, so ist dies, glaube ich auf eine mangelhafte Construction zurückzuführen. Die erste Forderung, die man an einen solchen Beckenring stellen muss, ist die, dass er aus starrem unnachgiebigem Material hergestellt ist. Dann darf derselbe nicht, wie die früheren Beckenringe, nur der Verschiebung nach oben entgegenarbeiten, sondern er muss vor allem die Reluxation nach hinten verhüten und er muss die in dieser Beziehung gefährlichste Belastung des Hüftgelenkes bei gebeugtem Oberschenkel, wie sie z. B. beim Treppensteigen stattfindet, unschädlich machen.

Dies lässt sich bei der angeborenen Hüftverrenkung auf verhältnissmässig einfache Weise erreichen. Der Schenkelhals nimmt bei den Patienten, bei denen

Digitized by Google

die knöcherne Pfannenhemmung fehlt, — Dank dem Uebergewicht der Aussenrotatoren — in der Regel eine mehr oder weniger sagittal gerichtete Stellung ein, so dass der Kopf vorn und der Trochanter hinten steht. Man muss deshalb vor Allem dem Trochanter major von hinten her durch eine Schiene ein festes Widerlager geben, um die Entwickelung einer Luxatio iliaca zu verhüten. Eine zweite horizontale Schiene dient dazu, der Verschiebung nach oben entgegenzuarbeiten; damit endlich das Schienengerüst im Ganzen weder nach oben, noch nach hinten verschoben werden kann, muss es unten eng am Tuber ischii und vorn genau in der Gegend des Spina il. ant. inf. anliegen. Die Herstellung des Ringes habe ich in der Sammlung klin. Vortr. 1899 erschrieben.

Seitdem ich diesen Beckenring anwendete, habe ich die secundären Verschiebungen des Kopfes, die ich früher nach der Verbandabnahme nicht selten beobachtet habe, nicht mehr erlebt. Die Erfahrungen von einem Jahre berechtigen selbstverständlich nicht zu einem endgiltigen Urtheil. Aber ich glaube den Fachgenossen, welche ebenso wie ich die Dauerhaftigkeit der meisten durch die Reposition und durch den Gipsverband erzielten Resultate in Zweifel ziehen, einen Versuch mit diesem Beckenring, welcher für den Patienten nicht wesentlich lästiger, als ein Bruchband ist, und welcher die Pflege der Haut und der Muskulatur in vollem Umfange gestattet, empfehlen zu dürfen.

Herr Kümmell (Hamburg): M. H.! Es ist gewiss mit grosser Freude zu begrüssen, dass heute hier einmal offen und ehrlich constatirt ist, dass es sich in den meisten Fällen der sogen. Reposition der cong. luxirten Hüftgelenke nicht um eine wirkliche Reposition in das Hüftgelenk handelt, sondern um eine Transposition des Schenkelkopfes nach vorn. Es hat sehr lange gedauert, ehe wir zu dieser offenen Erklärung gekommen sind, und es bedurfte ja auch der Hilfe der Röntgenphotographie dazu. Ich habe bei 50 Patienten etwa 66 mal die Reposition ausgeführt und nur in 5 Fällen war es gelungen, nach dem Röntgenbilde nachzuweisen, dass der Kopf in der Pfanne stand. Es haben ganz ähnliche Resultate diejenigen Herren, die ein weit grösseres Material zur Verfügung haben. Es ist erklärlich, dass eine Zeit lang, bei mir wenigstens, ein Stadium der Entmuthigung eintrat, als ich sah, dass die Reposition nur in so wenigen Fällen möglich war; und um so angenehmer war ich überrascht, dass die functionellen Resultate entgegen den anatomischen Befunden des Röntgenbildes so ungemein günstig waren. Wir wissen nun schon heute, dass es in den meisten Fällen gelingt, durch die Transposition des Schenkelkopfes nach vorn gute Resultate zu erzielen. Ich zeige Ihnen hier eine Anzahl Bilder, in einzelnen Gruppen zusammengestellt, aus denen Sie die einzelnen Formen der Pfannenbildung ersehen können: erstens Fälle, in denen die Pfanne vollständig fehlt, zweitens solche, in denen sie mässig ausgebildet ist. Es sind kleine scharfe Röntgenbilder, an denen Sie die Details genau sehen können, wenn Sie sie gegen das Licht halten, Bilder, welche ich zu Projectionszwecken verwandt habe.

Ich glaube, dass den Röntgenbildern doch eine grössere Bedeutung beizulegen ist, als Herr Hoffa meint: wenn die Aufnahme unter denselben Bedingungen geschieht, bei derselben Lage der Patienten, bei demselben Röhren-

Digitized by Google

Abstand u. s. w., so wird man dadurch einen prognostisch sehr guten Anhaltspunkt gewinnen. Wenn auch bei fast allen Fällen an der Pfanne gewiss ein kleines Grübchen vorhanden ist, wie es ja bei den blutigen Operationen constatirt ist, so wird man doch von vornherein schon vor der Operation mit relativer Sicherheit annehmen können, ob dort eine Reposition möglich ist, oder ob nur eine Transposition stattfinden wird. Bei den Fällen der letzten Gruppe, bei denen die Pfanne vollständig ausgebildet war, gelang auch die Reposition, und sie wird gewiss auch stets gelingen, wenn als Altersgrenze eben das 6. bis 8. Lebensjahr angesehen wird.

Auf einen Punkt möchte ich noch zurückkommen, das ist der Verband. Ich war überrascht, als ich Patienten wiedersah, die wir vor der Zeit der Röntgenbilder behandelt hatten, ältere Patienten, dabei ein Mädchen von 16 Jahren, bei welcher wir in bester Absicht die Reposition vorgenommen hatten und auch glaubten, dass dieselbe gelungen sei, wir hatten auch das bekannte Geräusch wahrgenommen. Jedoch war der Kopf nicht in die Pfanne gestellt, wie wir uns hernach überzeugen konnten, also jedenfalls wieder reluxirt. Als ich diese Patientin, nachdem sie ein Jahr lang mit dem Gipsverband behandelt war, wiedersah, war ich überrascht, wie fest der Gelenkkopf am Becken stand, ohne dass selbst eine Reposition nach vorn stattgefunden hatte. Durch Schrumpfung der Gewebe, der Bänder, der Muskeln u. s. w. war ein so fester Widerhalt eingetreten, dass die Patientin, die früher einen wackelnden Gang hatte, leicht ermüdete, nun, ohne zu ermüden, arbeiten konnte; der wackelnde Gang war fast vollständig beseitigt, ebenso wie die Lordose. Ich glaube, dass man bei diesen der Reposition nicht mehr zugänglichen Fällen durch Gipsverband, wenn man nur die genügende Geduld hat, in einfacherer Weise zum Ziele kommt, als mit den complicirten orthopädischen Apparaten.

Herr Lorenz (Wien): M. H.! Ich habe nur kurz auf die Bemerkungen des Herrn Geheimrath Heusner zu erwidern, nach denen es den Anschein gewinnen könnte, als hätte ich den Augenblick abgewartet, in welchem das cosmetische Resultat seinen Höhepunkt erreicht hat, und in diesem Augenblick die Photographie aufgenommen. Das ist nun durchaus nicht richtig, sondern diese Kinder sind ein Jahr lang und darüber ohne jeden Apparat und ohne Verband herumgegangen, ehe die Photogramme gemacht wurden, und wenn es den Herrn Collegen Heusner interessirt, so kann ich ihm so viele Adressen, als er will, zur Verfügung stellen, damit er Gelegenheit hat, sich auch von dem Fortbestand dieses Resultats zu überzeugen. Uebrigens habe ich zu bemerken, meine Herren, dass die Erzielung eines derartigen cosmetischen Resultats nur auf einem Umwege möglich ist, und diesen Umweg auseinander zu setzen, habe ich früher aus Rücksicht auf Zeitersparniss unterlassen. Die doppelseitigen Verrenkungen sind ja die ausserordentlich schwierigeren, sie sind ja ausserordentlich viel weniger stabil, sie erfordern also viel grössere Vorsichtsmaassregeln gegen Reluxationen als die einseitigen, und eine solche Vorsichtsmaassregel ist die Ueberstreckung des Gelenkes. Dieselbe ist schwierig bei älteren Kindern, bei jüngeren aber kann man die Ueberstreckung ohne jede Gefahr ausführen. Nun, meine Herren, die doppelseitigen Repositionen

Digitized by Google

werden also in um so stärkerer Ueberstreckung fixirt, je labiler sie sind. Diese Ueberstreckungsstellung hat mit statischer Notwendigkeit zur Folge, dass sie compensirt werde und zwar nicht nur durch eine virtuelle Kyphose des Lendensegments, also nicht nur durch einen Ausgleich der bestehenden pathologischen Lordose, sondern durch eine Umkehrung dieser Lordose, das heisst: in dem Augenblick, wo, sagen wir nach fünf- bis sechsmonatlichem Bestande der Ueberstreckung des Hüftgelenks, der Verband entfernt und die Abductionsstellung vermindert wird, finden wir die Lendenwirbelsäule in einer ausgesprochenen Kyphose, in einer solchen Kyphose, dass ich offen gestanden beim ersten Anblick entsetzt war und zu dem Gedanken geführt wurde, es hätte sich eine Spondylitis lumbalis entwickelt; diese Kyphose ist eine derartige (Zeichnung an der Wandtafel), dass die Lendenwirbelsäule nicht nur gerade gestreckt ist, sondern in einem thatsächlichen Bogen nach rückwärts verläuft. Nun bedarf es erst einer ganzen Reihe von mechanischen Proceduren, um diese Kyphose zu beseitigen und nachträglich das definitive Resultat zu erreichen.

Ich habe diese Bemerkungen erst jetzt gemacht, weil ich früher aus Zeitmangel darauf nicht eingehen wollte. Wenn die Herren sich die Mühe nehmen, die herumgezeigten Photogramme etwas näher zu besichtigen, so wird Ihnen nicht entgehen, dass in einigen, speciell in den höchstgradigen Fällen von Lordose, noch jetzt eine kleine kyphotische Verkrümmung der Lendenwirbelsäule vorhanden ist. Es ist also nicht zu befürchten, dass dieses cosmetische Resultat im Laufe der Zeit verloren gehe, denn es ist auf dem Umwege der Kyphose erreicht worden.

Was nun die Frage anlangt, die Herr Lange angeregt hat, ob nämlich die Resultate auch Dauerresultate sind, so kann ich ihn in dieser Beziehung mit der Mittheilung beruhigen, dass meine ältesten Fälle doch schon 3 Jahre lang gehalten haben, ohne dass das Resultat nachträglich ein anderes geworden ist, und ich glaube, meine Herren, dass das allgemeine Urtheil über die Erfolge der unblutigen Operation doch als ein günstiges bezeichnet werden muss, denn schliesslich und endlich dürfen wir uns nicht verhehlen, dass unsere Aufgabe nicht darin besteht, gute Röntgogramme durch unsere Behandlung zu zeitigen, sondern zu erreichen, dass die Kinder gut laufen, und das ist, glaube ich, im Allgemeinen und grossen Ganzen doch von allen denjenigen anerkannt worden, die die Methode geübt haben.

Herr Hoffa (Würzburg): Ich verzichte.

19) Herr Benda (Berlin): „Knochentuberculose und acute Miliartuberculose (mit mikroskopischen Demonstrationen)."

M. H.! Dem innern Kliniker gilt die acute Miliartuberculose als ein unberechenbarer und daher auch unabwendbarer Schlussakt von mannigfachen chronischen tuberculösen Erkrankungen. Die chirurgische Erfahrung dagegen hat seit längerer Zeit einen engeren Zusammenhang zwischen der acuten Miliartuberculose und einer bestimmten Gruppe von tuberculösen Processen, besonders der Knochen und Gelenke erkannt und die erfahrensten chirurgischen Autoren in diesem Gebiete, Volkmann, Hüter, Koenig, haben sogar eine unmittelbare Beziehung zwischen Operationen dieser Erkrankungen und dem

Digitized by Google

Ausbruch einer acuten allgemeinen Tuberculose angenommen. Sie vermuthen, dass durch die Operation die kleinen Knochen-Venen eröffnet und unmittelbar tuberculöses Material in den Blutkreislauf eingedrängt werde.

Die Erfahrungen, die namentlich auf Grund der Weigertschen Untersuchungen über die Einbruchsstellen der Miliartuberculose gemacht wurden, haben indess diese Auffassung etwas erschüttert. Es hat sich gezeigt, dass die meisten Fälle von acuter Miliartuberculose durch einen Einbruch bacillenhaltigen Materials in die grossen Venen, besonders Lungenvenen, Vena cava, Subclavia, sowie in den Ductus thoracicus, hervorgerufen werden. Es ist ferner festgestellt, dass der Tuberkelbacillus nicht im strömenden Blut weiter wuchert, und dass daher schon bei dem einzelnen Einbruch selbst das ganze tuberculöse Material für die Infection des Körpers in den Kreislauf hineingerathen muss. Aus diesen Gründen erschien es zweifelhaft, ob die Knochenherde genug Tuberkelbacillen enthalten und die Knochenvenen gross genug sind zur Aufnahme des Giftes. Diese Bedenken sind verschiedene Male geltend gemacht worden, zuerst 1886 von Warthmann. Vor wenigen Jahren hat Hanau namentlich mit Entschiedenheit einen Widerspruch gegen die chirurgische Lehre veröffentlicht, indem er die Behauptung aufstellt, dass bei genau vorgenommenen Sectionen jedes Mal sich bei einer Gelenktuberculose oder Knochentuberculose ein von dieser Stelle entfernter Einbruchsherd finden muss.

Diese Behauptung ist insofern nicht ganz zutreffend, als wenigstens bei einigen Fällen von Knochentuberculose schon unmittelbare Einbrüche gefunden worden sind. Es sind das die Fälle von Hauser und Kossel, in denen ein Einbruch von cariösen Herden der Schädelknochen in die Sinus der Dura nachgewiesen wurde.

Ich hatte vor kurzem bei Gelegenheit meiner Untersuchungen über Einbruchsherde der acuten Miliartuberculose Veranlassung, dieser Frage auch näher zu treten, da sich unter meinem Material drei Fälle von Knochenerkrankungen fanden, denen sich acute Miliartuberculose angeschlossen hatte. In allen diesen Fällen ist es mir in der That gelungen, die Einbruchspforten des tuberculösen Giftes in das Blutgefässsystem fern von dem tuberculösen Knochenherde nachzuweisen. Die Fälle waren zwei Fälle von Coxitis tuberculosa, die beide mannigfaltigen Behandlungen unterworfen gewesen waren, das eine, ein zehnjähriges Kind, war einmal als gebessert entlassen worden; der dritte Fall, eine Caries der Wirbelsäule, kam erst einen Tag vor dem Tode in das Krankenhaus; hier ist die Caries wahrscheinlich im Leben nicht erkannt worden. Bei diesen drei Fällen fand ich das eine Mal einen typischen Weigert'schen Tuberkel der Lungenvene. Die beiden anderen Fälle zeigten eine bisher sonst noch nicht beschriebene tuberculöse Gefässerkrankung, nämlich eine ulceröse Endocarditis tuberculosa, das eine Mal der Aortenklappe, das andre Mal der Mitralklappe. Ich habe Zeichnungen und Photographien von diesen Fällen mitgebracht, ausserdem stehen mikroskopische Präparate mit Leitz'schen Mikroskopen im Bibliothekzimmer aus: ein Theil der Präparate ist ausserdem makroscopisch zur Stelle, es sind dies der Fall von Endocarditis tuberculosa der Aortenklappe und Lungenvenentuberkel. In den mikroskopischen Präparaten werden Sie sich überzeugen, dass es in diesen

Digitized by Google

Herden zu geradezu fabelhaften Wucherungen von Tuberkelbacillen kommt. Es wird kaum zweifelhaft sein, dass in diesen Fällen die betreffenden tuberculösen Gefäss-, resp. Herzherde die unmittelbare Eingangsstelle der acuten allgemeinen Miliartuberculose gewesen sind.

Nichtsdestoweniger wäre es übereilt, wenn ich mich ohne weiteres in die Hanau'sche Schlussfolgerung drängen liesse und den Zusammenhang dieser Herde mit Knochentuberculose für einen zufälligen hielte. Das würde sich schon durch meine Statistik verbieten. Ich habe im Ganzen 17 Fälle von Einbruchsstellen untersucht. Hierunter sind 10 Fälle von Tuberculosen des Ductus thoracicus, von denen sich kein einziger an eine Knochentuberculose angeschlossen hat. Dagegen ist von den 7 Fällen von Blutgefässtuberculose in 3 Fällen, also beinahe in der Hälfte der Fälle, die Haupt- und Primärerkrankung eine Knochentuberculose gewesen. Das giebt doch zu denken. Die Hanau'sche Beweisführung ist, streng genommen, nur stichhaltig, wenn man ohne weiteren Vorbehalt die genannte Auffassung Weigert's hinsichtlich der Genese der Gefässherde annimmt. Weigert glaubt, dass die tuberculösen Gefässherde durch die Einwucherung eines ausserhalb des Gefässes gelegenen Herdes in das Gefässlumen entstehen. In diesem Falle wäre es allerdings ein sehr merkwürdiger Zufall, wenn bei meinen 3 Fällen von Knochentuberculose zwei mal in das Herz und ein mal in die Vene, jedesmal weit entfernt von dem Hauptherd, von einem Herz- oder Lungentuberkelchen aus die Durchwucherung der Gefässwand erfolgt wäre. Meine Untersuchungen haben mich zu einer erheblichen Einschränkung der Weigert'schen Auffassung geführt. Ich habe nachweisen können, dass nur in einer kleinen Anzahl von Fällen die Durchwucherung der Gefässwand im Sinne Weigert's aufrecht zu erhalten ist. In der Mehrzahl der Fälle liegt der Ausgangspunkt der Erkrankung in der Intima des Gefässes resp. im Endocard, so besonders bei meinem Mitralistuberkel. Die unmittelbare Ursache der Erkrankung ist in Folge dessen mit Wahrscheinlichkeit auf eine Infection der Intima vom Blutkreislauf aus zu beziehen. Unter dieser Voraussetzung wird ein Zusammenhang zwischen der Knochentuberculose und den miliaren Allgemeintuberculosen verständlich werden. Wir werden die Gefässherde, also die Tuberkeln der Lungenvenen und der Endocards, als solitäre Metastasen der Primärerkrankung, das heisst in diesem Falle der Knochenerkrankung, ansehen können, die durch Einschiebung einzelner Bacillen oder eines kleineren tuberculösen Thrombus in die Blutbahn angeregt worden sind. Aus dieser Ansiedelung in der Gefässwand ist eine tuberculöse Wucherung hervorgegangen, die bei ihrer Verkäsung den Boden für jene mächtige Anreicherung der Bacillen, die Sie in meinen Präparaten sehen können, abgegeben hat. Bei der Ulceration des Gefässherdes bildet dann die Einschwemmung der Bacillen in das Blut den Ausgangspunkt für die Generalisation des tuberculösen Processes. Wir dürfen also annehmen, dass gelegentlich durch Vermittelung eines Gefässherdes die Knochentuberculose zur acuten Generalisation führen kann. Ich glaube, dass sich vorläufig nichts Schliessendes darüber sagen lässt, in wie vielen Fällen diese Art des Zusammenhangs, in wie vielen mit Hanau eine zufällige Coincidenz von Knochen- und Allgemeintuberculose angenommen werden muss, weil wir weder

University of California LIBRARY

für die Entwickelungsdauer der allgemeinen Tuberculose, noch für diejenige eines solchen Gefässherdes sichere Daten haben. Aber ich hoffe, durch meine Mittheilung die Anregung zu geben, dass in dieser Beziehung die klinische Beobachtung die vollständige Ergänzung der pathologischen Untersuchung bringen möge. Es wird sich darum handeln, auf das Genaueste festzustellen, in welcher Zeit nach etwaigen Eingriffen die ersten Symptome der allgemeinen Tuberculose aufgetreten sind, um Anhaltspunkte darüber zu gewinnen, wieviel Zeit ein Gefässherd zu seiner Entwickelung gebraucht, ehe er die Generalisation der Tuberculose veranlasst.

20) Herr Kuettner (Tübingen): „Die Osteomyelitis tuberculosa des Schaftes langer Röhrenknochen."

M. H. Gestatten Sie, dass ich Ihre Aufmerksamkeit auf die Tuberculose des Schaftes langer Röhrenknochen lenke und zwar auf diejenige Form, welche im Markkanal ihren Sitz hat, auf die tuberculöse Osteomyelitis.

So häufig die Tuberculose das Mark der kurzen Röhrenknochen befällt, so selten localisirt sie sich an gleicher Stelle bei langen Röhrenknochen; ich brauche mich nur auf König und Krause zu berufen, welche beide die grosse Seltenheit der Affection hervorheben.

Wenn ich Zahlen nennen soll, so kamen an der Bruns'schen Klinik auf 2100 Fälle von Knochen- und Gelenktuberculose an Extremitäten 6 Fälle von Osteomyelitis tuberculosa = $^1/_3$ %, doch muss dabei gewiss zugegeben werden, dass hie und da vielleicht eine solche Osteomyelitis nicht als tuberculös erkannt worden ist. Natürlich sehe ich hier vollständig ab von der acuten Miliartuberculose, bei der die Tuberkelknötchen, wie überall, so auch im Mark der langen Röhrenknochen gefunden werden, und ebenso müssen die Fälle unberücksichtigt bleiben, wo der Process sich in der Metaphyse lokalisirt, sei es dass er hier zur Entwicklung gekommen ist, sei es dass er von der Epiphyse herübergegriffen hat.

Man muss unterscheiden zwischen einer primären im Mark der Diaphyse entstandenen Tuberculose und einer secundären, die von erkrankten Gelenken oder von Spongiosaherden ausgehend sich auf den Markkanal fortsetzt. Einen praegnanten Fall von primärer tuberculoser Osteomyelitis hatte ich vor Kurzem Gelegenheit zu operiren.

Es handelte sich um ein 12jähriges, gut genährtes Mädchen, das weder erblich belastet war noch irgend welche Erscheinungen von Tuberculose darbot. Es war unter der Diagnose „Tibianekrose" geschickt worden. Das Leiden war subacut entstanden, und der Befund entsprach genau dem einer gewöhnlichen osteomyelitischen Necrose. Es bestand eine Verdickung der oberen Tibiahälfte und eine Verlängerung des Knochens um 1 cm, mehrere Fisteln führten auf Sequester. Namentlich aber musste das Röntgenbild, das ich mir herumzureichen erlaubte, im Sinne einer osteomyelitischen Nekrose gedeutet werden, denn man erkennt auf demselben in dem verdickten Schafttheil der Tibia eine 8 cm lange Höhle, in der mehrere allseitig gelöste Sequester liegen; die Epiphysen und die Spongiosa der Diaphyse sind vollständig intact. Erst bei der Operation, die ganz wie bei einer gewöhnlichen Tibianekrose ver-

Digitized by Google

lief, wurde der Verdacht auf Tuberculose rege, da die Sequester, welche ich ebenfalls herumreiche, auffallend porös waren und in allen Lücken und Poren sehr fest haftende Granulationen enthielten. In der That ergab die Untersuchung zweifellose Tuberculose.

Aehnliche Fälle sind mehrfach beschrieben worden, so von Krause, Reichel, Karewski u. A. Es ergiebt sich, dass die primäre tuberculöse Schaftosteomyelitis ausser, wie bei unserer Patientin, in circumscripten Herden auch als diffuse Markerkrankung und häufiger noch als tuberculöser Knochenabscess oder als eine Art Spina ventosa langer Röhrenknochen in Erscheinung treten kann. Stets handelt es sich um Kinder, eine weitere Analogie mit der Spina ventosa, und zwar sind die Kinder fast durchweg schwer tuberculös; dass das Leiden wie in unserem Fall ein erblich nicht belastetes, sonst vollständig gesundes Individuum befällt, ist ganz aussergewöhnlich. Das Hauptinteresse derartiger Fälle liegt in der Diagnose. Hilft das Vorhandensein anderweitiger Tuberculosen nicht auf die richtige Spur, so kann es vor der Operation unmöglich sein, die tuberculöse Natur des Leidens zu erkennen, und doch ist dies für die Prognose von grosser Bedeutung, wenn auch die Chancen für eine locale Ausheilung im Wesentlichen von der Ausdehnung des Processes abhängen und nicht ungünstig sind bei den umschriebenen Formen, die keine Gefahr für Epiphyse und Gelenk mit sich bringen.

Der primären steht die secundäre (fortgeleitete) Osteomyelitis tuberculosa gegenüber, die von erkrankten Gelenken oder spongiösen Nachbarherden aus das Mark des Schafttheiles langer Röhrenknochen befällt. Ich meine hier nicht die ziemlich häufigen und allen Chirurgen wohlbekannten Fälle, bei denen von einer Gelenktuberculose der Process auf Epiphyse und Spongiosa der Diaphyse übergreift, sondern nur die glücklicherweise sehr viel selteneren Formen, bei denen die progressive infiltrirende Tuberculose grosse Strecken des Markes diffus befällt und so zur eigentlichen secundären Osteomyelitis tuberculosa wird.

Wir haben an der Bruns'schen Klinik 5 derartige Fälle beobachtet, von denen einer den Humerus, einer die Tibia und 3 das Femur betrafen. Alle Patienten waren Männer in vorgeschrittenem Lebensalter, doch kommt die Affection auch bei jüngeren Individuen und sogar bei Kindern vor. Bei sämmtlichen 5 Patienten bildete eine Gelenkerkrankung den Ausgangspunkt des Processes; bei den 3 Fällen von Femurtuberculose ein schwerer Fungus genu, bei den beiden anderen Kranken eine Tuberculose des Fuss- bezw. Schultergelenks. Uebrigens kann, wie eine Beobachtung Volkmann's lehrt, von einem Gelenk, speciell vom Kniegelenk aus auch das Mark beider zugehöriger Knochen befallen werden. Die bei unseren Pat. erhobenen Befunde bestätigen die Erfahrung König's, dass die Gelenktuberculose meist mit Eiterung und zwar mit offener Eiterung einhergeht.

Anatomisch findet man das Knochenmark auf grosse Strecken hin in eine sulzige fungöse Granulationsmasse verwandelt, die von grösseren und kleineren Eiterherden durchsetzt ist, eine wahre Osteomyelitis tuberculosa purulenta wie König sie bezeichnet hat. Das Bild hat mitunter grosse Aehnlichkeit mit der trockenen Form der infectiösen Osteomyelitis, wie Sie

Digitized by Google

auf dieser Abbildung erkennen werden. Das dazugehörige Präparat, welches ich mir ebenfalls herumzureichen erlaube, zeigt sehr eigenthümliche Verhältnisse: Von einem in der Fossa intercondyloidea gelegenen Knorpeldefect zieht ein buchtiger, von einer pyogenen Membran ausgekleideter Gang nach aufwärts, derselbe durchsetzt in fast genau gerader Richtung die ganze Spongiosa und geht in den mit Granulationen und Eitermassen angefüllten Markkanal über. Ein ganz anderes Bild bietet ein Präparat, welches ich Ihnen hier zeigen möchte: Wir finden bei demselben nicht eine diffuse Markerkrankung, sondern nur eine Anzahl grösserer und kleinerer Knochenabscesse im Innern der Diaphyse, die mit käsigem Eiter erfüllt und von sklerotischem Knochen umgeben sind. Die Osteosklerose, die vielleicht eine Art Ausheilung des Processes documentirt, ist so hochgradig, dass in der Mitte des Schaftes überhaupt keine Markhöhle mehr existirt. Der anatomische Befund sprach für infectiöse Osteomyelitis, die Untersuchung ergab jedoch Tuberculose.

Von Bedeutung ist die secundäre progressive Osteomyelitis tuberculosa weniger für die Diagnose, als für Prognose und Therapie. Unsere Beobachtungen sind die besten Beweise dafür. In einem Fall mussten nach der tiefen Oberschenkelamputation noch 4 Scheiben des Femurschaftes abgetragen werden, weil die Markveränderungen sich 21 cm weit in die Diaphyse hineinerstreckten, aus der supracondylären wurde eine hohe Oberschenkelamputation. In einem zweiten Fall reichte die Erkrankung sogar 29 cm weit nach aufwärts bis nahe an die Spongiosa des oberen Femurendes, und in dem einzigen Fall, der sich noch zur Resection eignete, musste ausser dem Humeruskopf noch ein 8 cm langes Stück der Diaphyse abgetragen und eine 4 cm lange Strecke ausgelöffelt werden. Aus diesen Beispielen ergiebt sich, dass wir es bei der secundären Osteomyelitis tuberculosa mit einer ausserordentlich schweren Erkrankung zu thun haben, und das Wort König's besteht gewiss zu Recht: „Es ist ein Glück für conservative Chirurgie und Lebenserhaltung, dass solche Formen von Ergriffensein des Schaftes grosser Röhrenknochen nur sehr selten vorkommen."

21) Herr von Buengner (Hanau): „Ueber die Tuberculose der Symphysis ossium pubis."*)

Vorsitzender: Herr Dr. Thilo wird Sonnabend um 8 Uhr in der Bergmannschen Poliklinik seine Apparate zu Uebungsvorrichtungen demonstriren, und Herr Hoffa um $8^1/_2$ Uhr in der Klinik eine angeborene Hüftgelenksluxation einrenken.

22) Herr Sudeck (Hamburg): „Zur Anatomie und Aetiologie der Coxa vara adolescentium."**)

23) Herr Heusner (Barmen): „Ueber die Ursache und Behandlung des angeborenen Klumpfusses."***)

(Schluss der Sitzung 1 Uhr.)

*) S. Grössere Vorträge und Abhandlungen.
**) Desgl.
***) Desgl.

Digitized by Google

b) Nachmittagssitzung.

Eröffnung der Sitzung 2 Uhr.

Vorsitzender: Herr Dr. Wehr wird morgen um $8^1/_2$ Uhr seine neue Methode der Brustkorberöffnung und Präparate von Herznähten demonstriren, und Herr Dr. Schütz ist bereit, Sonnabend um 8 Uhr sein medico-mechanisches Institut, welches sich in der Wilhelmstrasse im Architectenhause befindet, den Herren zu zeigen.

24) Herr Krönlein (Zürich): „Traumatisches Magengeschwür."

K. demonstrirt ein durch circuläre Pylorusresection gewonnenes Präparat von einem ausgedehnten Ulcus des Magens mit hochgradiger Stenose, den unmittelbaren Folgen einer schweren Contusion der Magengegend. Da er über diesen Fall, sowie über einen zweiten ganz ähnlichen erst neulich in einer Arbeit in den „Grenzgebieten der Medicin u. Chirurgie" (Bd. IV. 1899) ausführlich berichtet hat, so beschränkt er sich auf die Erklärung des Präparates und knüpft daran die Bemerkung, dass seine beiden Fälle, deren traumatische Genese einwandsfrei festgestellt ist, für die Lehre von den Unfallerkrankungen von besonderer Bedeutung sein dürften.

25) Herr Freiherr von Eiselsberg (Königsberg i. Pr.): „Ueber Magen- und Duodenalblutungen im Anschluss an Operationen."*)

Discussion:

Herr Wagner (Königshütte): Ich wollte im Anschluss an den Fall, den Herr Krönlein erwähnt hat, einen Fall erwähnen, allerdings nur aus der Erinnerung — die näheren Daten fehlen mir —, der ebenfalls unzweifelhaft ein traumatisches Magengeschwür darstellt. Ein junger Mann, der früher nie an Magenbeschwerden litt, bekam eine schwere Quetschung des Bauches, unmittelbar nachher heftige Blutungen, die ihn ganz anämisch machten. Er lag längere Zeit im Shock, die Blutungen wiederholten sich mehrfach im Lazareth. Wie lange Zeit er da lag, weiss ich mich nicht mehr zu erinnern. Aber es sind jetzt im Ganzen etwa vier bis fünf Jahre. Seit dieser Zeit kehrt der Mann immer einmal wieder nach einem Viertel-, nach einem halben Jahre an einer erneuten Magenblutung, die ihn immer wieder herunterbringt, ins Lazareth zurück. Das Geschwür sitzt unzweifelhaft wohl nicht am Pylorus, sondern in der Magenschleimhaut drin. Ich bin aber fest überzeugt, denn die ganze Aetiologie spricht dafür, dass das auch ein unzweifelhafter Fall von acutem, durch ein Trauma entstandenem Geschwür ist, wenn ich es auch nicht beweisen kann.

Vorsitzender: Ich bitte den Herrn Schriftführer, die Namen der Neuaufgenommenen zu verlesen.

---

*) S. Grössere Vorträge und Abhandlungen.

Digitized by Google

Herr Körte (Berlin): Es sind neu aufgenommen die Herren:

86. Dr. Konrad Port (Nürnberg), 87. Dr. Alexander v. Szigett-Gyula (Budapest), 88. Dr. Gubalke, Vereinsarzt (Altona), 89. Dr. Engelbert Rudt (Hermannshütte i. Böhmen), 90. Dr. Purrucker (Magdeburg), 91. Dr. Paul Meissner (Leipzig), 92. Dr. Joseph Meyer (Trautenau, Böhmen), 93. Dr. Felix Geisböck (Linz), 94. Dr. Bail (Berlin), 95. Dr. Thilo (Riga, Russland), 96. Dr. J. A. Becher (Berlin), 97. Dr. Ilberg, Oberstabsarzt (Berlin), 98. Dr. Kreglinger (Koblenz), 99. Dr. Wilhelm Kammler (Nowawes b. Potsdam), 100. Dr. Eichel, Stabsarzt (Strassburg i. E.), 101. Dr. Evler, Stabsarzt (Strassburg i. E.), 102. Dr. Donalies (Stettin), 103. Dr. Möhring (Cassel).

Vorsitzender: Ich heisse die Neuaufgenommenen im Namen der Gesellschaft willkommen.

26) Herr Gersuny (Wien): „Ueber eine typische peritoneale Adhäsion.“*)

27) Herr Graser (Erlangen): „Das erworbene Darmdivertikel.“**)

28) Herr Rehn (Frankfurt a. M.): „Darmperforation von Gallensteinen, nebst Bemerkungen über Gallensteinileus.“***)

29) Herr Rehn (Frankfurt a. M.): „Darmverstopfung durch eine Mullcompresse.“†)

30) Herr W. Körte: „Demonstration eines Präparates von Achsendrehung des Ileums und Coecums“.

M. H. Auf dem vorigen Congresse berichtete Herr von Zoege-Manteuffel über 4 eigen beobachtete Fälle von Achsendrehung des Coecums, denen er 20 aus der Literatur entnommene hinzufügen konnte.

Ich bin in der Lage, Ihnen von der seltenen Form des Ileus einen neuen Fall — leider im Präparat — zeigen zu können.

Es handelte sich um ein $1^3/_4$jähriges Kind weibl. Geschlechts, welches am 9. 2. 99 sub No. 2540/98 in das Krankenhaus am Urban aufgenommen wurde. Dasselbe erkrankte am 4. 2. mit Erbrechen und Leibschmerzen; am 5. erfolgte noch Stuhlentleerung, seitdem nicht mehr. Der behandelnde Arzt schlug sehr bald die Ueberführung in ein Krankenhaus behufs Operation vor, drang damit aber nicht durch. Erst am 9. Febr., am 5. Tage der Erkrankung entschlossen sich die Eltern dazu.

Ich fand ein gutgenährtes Kind von lebhaftem Blick und ziemlich gutem

*) S. Grössere Vorträge und Abhandlungen.
**) Desgl.
***) Desgl.
†) Desgl.

Digitized by Google

Allgemeinbefinden. Dasselbe erbrach alles, was genossen wurde. Auf Eingiessung wurde Stuhlgang entleert. Auffallend war, dass trotz dessen und trotz anscheinend leidlichen subjektiven Befindens der Bauch ausserordentlich hart und gespannt blieb, schmerzhaft schien derselbe nicht zu sein. Die Palpation desselben ergab zunächst kein Resultat. Auf die bestimmte Angabe des vorbehandelnden Arztes hin und wegen der starken Spannung der Bauchmuskeln beschloss ich eine Untersuchung in der Narkose. Dabei fühlte man nun zwischen Nabel und linkem Rippenbogen eine fingerkuppengrosse, deutliche Resistenz. Entsprechend dem Quercolon fühlte man ab und zu einen querverlaufenden, sich contrahirenden Darm. Daraufhin stellte ich die Diagnose auf Intussusception und führte sofort den Bauchschnitt aus.

Nach Trennung der Bauchdecken in der Mittellinie vom Proc. ensiformis zum Nabel quollen zunächst geblähte Dünndarmschlingen vor, es entleerte sich etwas blutig seröse Flüssigkeit. Ein Griff nach der links vom Nabel gefühlten Resistenz zeigte, dass dort Coecum und Proc. vermiformis fixirt waren durch Torsion. Der Bauchschnitt musste bis unterhalb des Nabels verlängert werden, dann wurde es klar, dass Coecum und ein Theil des Dünndarmes eine rechtsspiralige Drehung gemacht hatten. Die Detorsion gelang von links nach rechts unter Eventration der Därme. Das Mesenterium der gedrehten Schlingen war stark geschwollen, enthielt sehr ausgedehnte Gefässe und geschwollene Lymphdrüsen. An der Grenze zwischen Coecum und Colon ascendens bestand eine gelblich verfärbte, necrotische Schnürfurche in der Darmwand. Die vorgefallenen Darmschlingen wurden nach Möglichkeit reponirt, alsdann die necrotische Darmpartie incidirt, und da die Necrose nur einen Theil der Circumferenz betraf, die Längswunde in der Quere vernäht. Nach reichlicher Ausspülung mit heissem sterilen Wasser wurde der Bauch durch Knopfnähte geschlossen. Das Kind hatte die Operation ziemlich gut überstanden; da es mehrfach gebrochen hatte, wurde der Magen ausgespült.

Das Befinden hielt sich zunächst gut; das Kind trank ohne zu erbrechen, hatte einen leidlich kräftigen Puls. In der Nacht jedoch collabirte es und starb 12 Stunden p. oper. Bei der Section (Dr. Benda) fand sich in der Bauchhöhle wenig seröses Exsudat. Die ca. 8 cm nach abwärts von der Spitze des Coecums entfernt liegende Naht schliesst gut. Es lässt sich Darminhalt vom oberhalb derselben gelegenen Abschnitt in den unteren durchstreifen.

Das Mesenterium des Dünndarms zeigte die hier am Praeparat sichtbare Abnormität. Dasselbe bildet eine von der Radix an 15 cm lange freie Platte, von der die zu den einzelnen Darmschlingen gehenden Falten als schmale Wellen abgehen. Dies Mesenterium ist von der Radix an nirgend an der hinteren Bauchwand adhärent, es misst an seiner schmalsten Stelle, am Jejunum, nur 3 cm. Das Coecum und der untere Theil des Colon ascendens besitzen ebenfalls eine freie Beweglichkeit am Mesocolon bezw. Mesocoecum. —

Man kann die Torsion mit Leichtigkeit wiederherstellen und sieht dann, wie das Coecum nach links hinüber kommt und am meisten gezerrt wird: diese am stärksten torquirte Partie hatte ich als feste Resistenz gefühlt. Der sich periodisch contrahirende Darmtheil ist das Ileum gewesen. Es besteht also die von Zoege-Manteuffel betonte Hemmungsmissbildung: ein Mesenterium-

ileo-coeci commune, indem die Verwachsung der Mesenteriumplatte des Dünndarms mit der hinteren Bauchwand ausgeblieben ist.

Ueber den Vorgang, welcher bei der abnormen Beweglichkeit des Darmes die Drehung herbeiführte, habe ich Specielles nicht erfahren. Das Präparat lässt erkennen, wie in Folge der abnormen Mesenterialbildung die Drehung leicht zu Stande kommen kann.

31) Herr Riese (Britz-Berlin): „Ueber einen durch Laparotomie geheilten Fall von Hernia ileo-coecalis incarcerata.“*)

32) Herr Prutz (Königsberg): „Mittheilungen über Ileus.“**)

33) Herr Kümmell (Hamburg): „Ueber Resection des Colon descendens und Fixation des Colon transversum in den Analring.“***)

34) Herr Ludloff (Königsberg): „Pathogenese und Therapie des Rectumprolapses.“†)

(Schluss der Sitzung 4 Uhr).

Dritter Sitzungstag

Freitag, den 7. April.

a) Vormittagssitzung.

Eröffnung der Sitzung $8^1/_2$ Uhr.

35) Herr Wehr (Lemberg): „Ueber Herznaht- und Herzwandresectionen (mit Demonstration von Präparaten).“††)

36) Herr Wehr (Lemberg): „Ueber eine Methode der Brustkorberöffnung zur Blosslegung des Herzens.“†††)

Discussion:

Herr Rehn (Frankfurt a. M.): Ich freue mich über die fleissige Arbeit des Herrn Wehr, der an Hunden die schwierigen Experimente angestellt hat. Bei dieser Gelegenheit kann ich mittheilen, dass der von mir seiner Zeit

*) S. Grössere Vorträge und Abhandlungen.
**) Desgl.
***) Desgl.
†) Desgl.
††) Desgl.
†††) Desgl.

Digitized by Google

operirte Patient gegenwärtig noch gesund ist. Bezüglich der Methode der Freilegung des Herzens bleibe ich bei meiner früheren Meinung stehen. Das Wesentliche ist, dass man die Rippen seitlich durchschneidet und nach innen umklappt. Man kann nach Bedürfniss eine, zwei, drei Rippen durchschneiden. Practisch von Wichtigkeit ist das klinische Symptom bei Füllung des Herzbeutels mit Blutflüssigkeit u. s. w. Der Herzbeutel liegt der vorderen Brustwand an und nicht, wie allgemein gelehrt wird, nach hinten.

Herr Eichel (Strassburg i. E.): Ich muss der Behauptung Rehn's, dass „in einem pericarditischen Exsudate das Herz nur durch eine minimale Flüssigkeitsschicht von der vorderen Brustwand getrennt sei" auf Grund einer eigenen Erfahrung widersprechen. Es handelte sich um einen 18jährigen Mann, der sich am 15. 8. 98 in der Mittellinie zwischen 5. und 6. Rippe mit einem 7 Millimeter Revolver in den Rumpf schoss. Erbrechen, Schmerzhaftigkeit des Leibes, Fieber zwangen 8 Stunden p. tr. zur Laparotomie, die jedoch keine Verletzung in der Bauchhöhle und keine Wunde am Zwerchfell feststellen konnte. Die Laparotomiewunde heilte aseptisch, die Temperatur wurde vom 3. Tage ab normal. Da traten Zeichen einer Pericarditis ein, am 8. Tage war ein grosses Exsudat nachweisbar, das am 25. 8. operirt wurde. Durch Resection des Brustbeins von der 4.—6. Rippe und der angrenzenden Rippenknorpel wurde der Herzbeutel breit freigelegt. Die Einschusswunde war an schmierigen Granulationen zu erkennen. Eine vorsichtig eingeführte Sonde entleerte sofort Eiter, das Loch im Herzbeutel wurde mit Kornzange und kleinem Finger erweitert. Es flossen etwa 250 Liter Flüssigkeit ab, ehe das Herz überhaupt an dem Finger gefühlt wurde. Auch bei den Verbandwechseln an den folgenden Tagen konnte man sich durch die mittelst eines Tampons offen gehaltene Herzbeutelwunde immer wieder überzeugen, dass erst eine grössere Menge Flüssigkeit abfloss, ehe das Herz zu fühlen und zu sehen war. In dem Falle lag also das Herz im pericarditischen Exsudat der bisherigen Ansicht entsprechend hinten und nicht der vorderen Brustwand genähert.

37) Herr Krönlein (Zürich): „Demonstration eines neuen Anschlussapparates an electrische Leitungen für alle chirurgischen Zwecke."

Kr. demonstrirt einen neuen chirurgischen Anschlussapparat zum directen Anschluss an electrische Lichtleitungen. Der Apparat ist in einem staubdicht verschlossenen, fahrbaren Glasschrank untergebracht und dient allen Zwecken der Chirurgie, bei welchen die Electricität zur Verwendung gelangt, d. h. für die Galvanisation, Faradisation, Electrolyse, Endoskopie, Galvanokaustik, Bottini's Prostata-Cauterisation, sowie als electromotorische Kraft für die Trepanation, Craniectomie u. s. w. Kr. hat auch neue Trepane herstellen lassen, welche electromotorisch betrieben werden.

Sämmtliche Einrichtungen sind auf seine Anregung hin von dem Electrotechniker Fr. Klingelfuss & Co. in Basel construirt worden und können von dieser Firma bezogen werden.

Digitized by Google

Discussion:

Herr v. Bergmann demonstrirt den in seiner Klinik angewendeten Apparat.

38) Herr Neuber (Kiel): „Zur Klumpfussbehandlung.“*)

39) Herr Sprengel (Braunschweig): „Demonstration eines nicht operirten und eines operirten Falles von Coxa vara traumatica.“**)

40) Herr R. Bunge (Königsberg i. P.): „Zur operativen Behandlung der veralteten Ellenbogengelenksluxation.“

M. H.! Während in der Frage, welche Fälle von veralteten Luxationen einer operativen Behandlung unterworfen werden sollen, eine einheitliche Auffassung insofern besteht, als der Grad der Functionsstörung das ausschlaggebende Moment bei der Indicationsstellung ist, gehen die Ansichten betreffs der Wahl der Operationsmethode, ob blutige Reposition oder Resection, noch auseinander. Es wird zwar zugestanden, dass die blutige Reposition, als die conservative Methode, die idealere ist; jedoch haben die häufig der blutigen Reposition sich entgegenstellenden Schwierigkeiten der Resection noch ein ziemlich weites Feld zugewiesen.

Es fragt sich, ob man darin nicht theilweise zu weit gegangen ist; und wenn ich heute, m. H., an der Hand der in der Königsberger Klinik behandelten Fälle versuchen werde, die Frage nach der Wahl der Operationsmethode für ein Gelenk, das Ellenbogengelenk, zu beantworten, so hoffe ich, den neueren Bestrebungen nach Einschränkung der Resection eine Stütze geben zu können. In der Königsberger Klinik kamen im Verlauf der letzten $2^1/_2$ Jahre 13 Fälle von veralteter Ellenbogengelenksluxation zur Behandlung. In einem Falle handelte es sich um eine isolirte Luxation des Radiusköpfchens nach vorn, dessen Reposition von einem vorderen Längsschnitt aus leicht gelang; in den übrigen Fällen lag Luxation beider Vorderarmknochen nach hinten vor, z. Th. mit Verschiebung nach den Seiten. Gerade bei den Luxationen nach hinten konnten einige für die Pathologie und Therapie dieser Luxationsform wichtige Befunde erhoben werden.

Auffallend war zunächst die ausserordentliche Häufigkeit der Absprengungen von Knochentheilen; nur in 3 Fällen wurden sie vermisst. Die meist erbsen- bis bohnengrossen, selten grösseren Knochenfragmente stammten meist von der Gegend der Epicondylen und waren nach den verschiedensten Theilen des Gelenkes dislocirt. Die Zahl der abgesprengten Stücke betrug in einem Falle 11; mehrfach gaben sie durch Einklemmung zwischen die Gelenkenden das Repositionshinderniss ab.

Wichtiger, weil für die Prognose bedeutungsvoller, war das gleichzeitige Vorkommen des supracondylären Querbruches, der in 4 Fällen beobachtet wurde. Vor allem dann, wenn die Anheilung mit Abknickung des unteren

*) S. Grössere Vorträge und Abhandlungen.
**) Desgl.

Digitized by Google

Humerusendes nach vorn erfolgt, bildet dieses Vorkommniss eine unangenehme Complication.

Einmal ist es leicht verständlich, dass bei dieser Abknickung selbst nach gelungener Reposition eine vollständige Streckung nicht möglich sein kann; diese Complication bedeutet also an und für sich schon eine Verschlechterung der Prognose für die Function des Gelenkes.

Ferner aber wird manchmal der Unterarm, zumal bei stärkerer Abknickung des unteren Humerusendes nach vorn an diesem nicht den nöthigen Halt finden, sondern bei Vornahme der ersten passiven Bewegungen nach hinten abgleiten können. Eine diesbezügliche Beobachtung ist unter unseren Fällen zu verzeichnen; es trat 18 Tage nach gelungener Reposition bei der Vornahme passiver Bewegungen Reluxation ein, die zu secundärer Resection des Gelenkes Veranlassung gab. In allen übrigen Fällen ist die blutige Reposition ausgeführt. Die Thatsache, dass in allen Fällen die blutige Reposition geglückt ist, steht in einem gewissen Widerspruche zu den anderwärts gemachten Erfahrungen. Von 91 in der Literatur aufzufindenden Fällen operativ behandelter Ellenbogengelenksluxationen, sind allein 60 mit Resection behandelt worden; bei der Mehrzahl ist ausdrücklich erwähnt, dass die Resection gewählt werden musste, weil die blutige Reposition nicht gelang.

Für das Gelingen der Reposition in unseren Fällen dürfte wesentlich die dabei angewandte Operationsmethode von Bedeutung gewesen sein. In zwei Fällen wurde von einem dorsalen Querschnitt aus mit temporärer Aufklappung des Olecranon nach Trendelenburg's Vorgang, in den übrigen Fällen von einem oder 2 lateralen Längsschnitten aus das Gelenk eröffnet, und Alles, was sich an Verwachsungen, Narbensträngen, interponirten Weich- und Knochentheilen fand, durchtrennt bezw. exstirpirt. Es wird dabei, und das ist das Wesentliche der Operation, eine ausgedehnte Freilegung, ja directe Skelettirung der Gelenkenden nothwendig, die mehrere Centimeter nach oben und unten vom Ansatz der Kapsel zu erfolgen hat. Sind die Gelenkenden einmal so weit freigemacht, so bietet die Reposition meist nicht mehr die geringsten Schwierigkeiten. Nach gelungener Reposition ist es jedoch wichtig, alle sich noch etwa spannenden Stränge zu durchschneiden, bis sämmtliche Bewegungen im Ellenbogengelenk frei ausgeführt werden können; nur dann kann man später auf eine gute Function rechnen. 3 mal musste das Radiusköpfchen resecirt werden, da es wegen Absprengungen an der Eminentia capitata keinen rechten Stützpunkt am Humerus fand. Das Bedenken, das man gegen eine so ausgedehnte Auslösung der Gelenkenden haben konnte, dass die neu auftretenden Verwachsungen eine gute Function des Gelenkes verhindern könnten, hat sich nicht bestätigt. Bei geeigneter Nachbehandlung ist es leichter ausgedehnte narbige Verwachsungen zu verhüten bezw. in den nöthigen Schranken zu halten, als alte feste Verwachsungen zu zersprengen.

Von einer richtigen Nachbehandlung hängt aber in der That ein grosser Theil des Erfolges ab; dieselbe hat sehr früh zu beginnen, muss energisch durchgeführt und lange fortgesetzt werden. Bei den ersten Fällen wurde meist erst nach 2—3 Wochen mit passiven Bewegungen begonnen; in neuerer Zeit wurden dagegen schon am 3.—5. Tage, aseptischer Verlauf vorausgesetzt, die

Digitized by Google

ersten passiven Bewegungen ausgeführt. Es gelingt auf diese Weise viel früher ein gut bewegliches Gelenk zu erzielen.

Die Nothwendigkeit einer frühzeitigen Nachbehandlung lässt auch die in den beiden ersten Fällen angewandte Methode der Eröffnung des Gelenkes von hinten mit temporärer Resection des Olecranon nicht zu, ganz abgesehen davon, das die Einsicht in das Gelenk und seine Umgebung von seitlichen Schnitten aus für unsere Zwecke vollkommener erschien.

Die auf die geschilderte Weise erzielten Resultate waren folgende: Der secundär mit Resection behandelte Fall hat eine Beschränkung in der Streckung zurückbehalten. 2 Fälle, bei denen der Widerstand der Patienten gegen die Nachbehandlung nicht zu überwinden war, sind mit schlechtem Resultate, d.h. einem nur um wenige Grade activ beweglichen Gelenke entlassen worden; bei den beiden zuletzt operirten und noch in Behandlung befindlichen Kranken ist die Beobachtungszeit noch zu kurz, doch lässt der bisherige Verlauf eine gute Function erwarten. Bei dem Rest, also 8 Fällen, ist das Resultat derartig, dass die Betreffenden in keiner Weise im Gebrauch des Armes gestört sind. In 5 Fällen, die allerdings Kinder betreffen, soll nach brieflicher Mittheilung der Eltern ein Unterschied gegen die normale Function kaum bestehen. Wir dürfen dabei freilich nicht vergessen, dass zu einer ausgezeichneten und für alle Verrichtungen ausreichenden Function eine Beweglichkeit von einer Beugung von 60° bis zu einer Streckung von 160° ausreicht.

Halten wir die erzielten Resultate gegen die durch Resection am Ellenbogengelenk erzielten, so glaube ich, ist man berechtigt, die blutige Reposition für alle Fälle veralteter Ellenbogengelenksluxationen als Normalmethode zu empfehlen. Scheut man sich nur nicht vor den durchaus unbedenklichen ausgedehnten Skelettirungen der Gelenkenden, so wird die Reposition wohl auch stets gelingen. Ob und inwieweit auch an anderen Gelenken dasselbe Operationsprincip am Platze ist und eine ausgedehntere Anwendung der blutigen Reposition als bisher ermöglichen wird, muss die Erfahrung lehren. Für das Hüftgelenk liegen vereinzelte diesbezügliche Beobachtungen von anderer Seite bereits vor.

41) Herr Gocht (Würzburg): „Ueber Blutergelenke und ihre Behandlung.“*)

42) Herr Hoffa (Würzburg): „Die Behandlung der chronischen, nicht tuberculösen Kniegelenksentzündung“ (mit Demonstrationen).

(Der angemeldete Vortrag ist aus Mangel an Zeit nicht gehalten worden, Protocoll nicht eingesandt. Red.)

43) Herr Hoffa (Würzburg): „Die habituelle Luxation der Patella und ihre Behandlung.“**)

---

*) S. Grössere Vorträge und Abhandlungen.
**) Desgl.

Digitized by Google

Discussion:

Herr Hofmeister (Tübingen): M. H., gestatten Sie mir eine ganz kurze Bemerkung zu dem interessanten Vortrag des Herrn Sprengel. Zweifellos vermag eine traumatische Epiphysenlösung ganz genau zu demselben anatomischen Effect zu führen, wie die allmälige Verschiebung der Epiphyse nach hinten und unten, die wir bei der statischen Coxa vara als anatomische Grundlage des Processes annehmen. Ich habe vor fünf Jahren die Ehre gehabt, hier den Satz aufzustellen, dass unter Umständen die Unterscheidung der Coxa vara von der traumatischen Epiphysenlösung nur möglich ist, wenn die Anamnese uns nicht im Stiche lässt. Ich glaube, das beweisen uns auch die Fälle des Herrn Sprengel. Uebrigens ist es ein ganz besonderes Verdienst der Herrn Sprengel, dass er uns darauf hingewiesen hat, dass das Trauma bei Zuständen, die unter dem Bilde der Coxa vara auftreten, ätiologisch offenbar eine viel grössere Rolle spielt, als wir bisher angenommen haben. Was die Unterscheidungsmerkmale der beiden Affectionen anbelangt, so bin ich durchaus mit Herrn Sprengel einverstanden. Ich möchte nur zu dem vorgestellten Falle bemerken, dass ich hier nach dem, was ich von statischer Coxa vara gesehen habe, doch wohl nicht auf die Vermuthung gekommen wäre, eine solche anzunehmen. Die colossale Adductionscontractur, die sehr starke Verkürzung, das sind doch Veränderungen, die wir in diesem hohen Grade bei der statischen Coxa vara wohl kaum zu sehen bekommen. Im Uebrigen werden wir aber auch in diesen Fällen zunächst nur darauf hingewiesen, die Anamnese so sorgfältig als möglich zu erheben, denn die Anamnese bringt schliesslich doch die Entscheidung.

Auf einen Punkt möchte ich mir noch gestatten, ganz kurz aufmerksam zu machen. Wenn Sie die Krankengeschichten der Fälle des Herrn Sprengel genau ansehen, so fällt Ihnen auf, dass schon, bevor das Trauma eingewirkt hat, Beschwerden in der Hüfte bestanden haben, und wenn Sie überhaupt die Krankengeschichten der publicirten Fälle von Coxa vara durchmustern, so finden Sie gleichfalls, dass das acute Schmerzstadium, von dem ich seiner Zeit gesprochen habe, keineswegs immer sich am Anfang des Processes entwickelt, sondern häufig im Verlauf des Processes, nachdem mehr oder weniger lange Zeit vorher schon Beschwerden bestanden haben. Ich habe einen Fall, der in dieser Beziehung, glaube ich, recht instructiv ist. Es ist ein Fall, in dem wir die Resection ausgeführt haben, und es hat die Untersuchung des Resectionspräparates mit Röntgenstrahlen dasselbe Bild ergeben, das Herr Sprengel in einem seiner vorjährigen Fälle zu demonstriren Gelegenheit hatte. Ich gebe hier ein Röntgenbild von diesem Präparat herum. Sie sehen, dass an diesem Präparat thatsächlich eine Fractur in der Nähe der Epiphysenlinie stattgefunden hat. Nun aber ist es interessant: Das Trauma bestand in einem einfachen Falle auf den ebenen Boden. Aber ich hatte schon anderthalb Jahre, bevor das Trauma stattfand, die Diagnose auf Coxa vara bei diesem Patienten gestellt. Also es ist hier wahrscheinlich die Fractur zu Stande gekommen bei einer schon vorhandenen Coxa vara.

Nun, was waren denn das für Beschwerden, welche in den beiden letzten von Herrn Professor Sprengel hier mitgetheilten Fällen schon vor dem Trauma

Digitized by Google

bestanden haben? Es ist doch wahrscheinlich, dass vielleicht in diesen Fällen auch vor dem Trauma schon der Process begonnen hatte, dass also das Trauma nur zu dem Process hinzugekommen ist. Ferner ist wichtig, das die Traumen, die hier stattgefunden haben, im Allgemeinen sehr leichter Natur waren, abgesehen von dem heute vorgestellten Fall, und es dürfte in dieser Verbindung doch interessant sein, sich an die Annahme Kocher's zu erinnern, wonach bei den Fällen von Coxa vara an der Stelle der Epiphysenlinie, bezw. in der Nachbarschaft ein Locus minoris resistentiae, eine Stelle von grösserer Nachgiebigkeit, vorhanden ist. Daraus dürfte es sich vielleicht erklären, dass gerade in den Fällen von Coxa vara eine Epiphysenlösung besonders leicht zu Stande kommt. Ich glaube also, wir werden künftig in den Fällen, wo bei der Resection sich herausstellt, dass eine Epiphysenlösung in der That vorhanden ist, zu prüfen haben, ob diese Epiphysenlösung zu der schon vorhandenen Coxa vara hinzugekommen ist.

Dass wir aus dem Röntgenbild nicht ohne Weiteres entscheiden können, ob es sich um eine traumatische Coxa vara oder um eine statische Coxa vara handelt, zum Beweise dafür möchte ich Ihnen hier ein Bild herumgeben, das von einem Patienten stammt, den ich vor sechs Jahren an einer frischen Epiphysenlösung des Oberschenkels behandelt habe, und von dem ich kürzlich die Aufnahme gemacht habe. Das Bild ist den von der Coxa vara publicirten Röntgenbildern so ähnlich, dass ich mir nicht getrauen würde, daraufhin eine Entscheidung zu treffen.

Herr Joachimsthal (Berlin). (Protocoll nicht eingesandt. Redner will seine Bemerkungen anderweitig ausführlich publiciren. Red.)

Herr Hoffa (Würzburg): M. H., zu der Frage, was man in einem solchen Falle thun soll, wie dem von Herrn Sprengel vorgestellten, möchte ich vorschlagen, die subtrochantere schiefe Osteotomie auszuführen. Ich habe drei derartige Fälle in den letzten Jahren auf diese Weise mit sehr gutem Erfolge operirt. Man bekommt sehr gute functionelle Resultate. Das kann man sowohl an dem Röntgenbilde, als an der Photographie der Patienten leicht nachweisen. Patienten, die an Coxa vara leiden, zeigen auch das Trendelenburg'sche Phänomen, wie wir es bei der angeborenen Hüftgelenksverrenkung finden, d. h. beim Stehen auf dem kranken Beine fällt die gesunde Beckenseite herab. Wenn man nun die subtrochantere schiefe Osteotomie macht, das Bein nachher in starke Abduction stellt, dazu ist es in der Regel nöthig, dass man auch die Adductoren subcutan tenotomirt —, wenn man weiterhin stark extendirt und das obere Femurende nach einwärts drückt, so stellt sich das obere Ende des Femur gegen den in der Pfanne stehenden Kopf fest an und dann bekommt man eine gute anatomische Heilung und gute functionelle Resultate. Die Patienten gehen nachher gut umher, und sie verlieren, wie Sie an den vorgezeigten Photographien sehen, vollständig das Trendelenburg'sche Phänomen, das heisst: sie können ihre gesunde Beckenseite hoch in die Höhe heben, wenn sie sich auf das operirte Bein stellen. Die Photographien sprechen für sich selbst, es handelt sich in allen Fällen um hochgradige Fälle von Coxa vara, die durch die Operation bedeutend gebessert worden sind.

Digitized by Google

Herr Sudeck (Hamburg): Ich verzichte.

Herr C. Lauenstein (Hamburg): Ich möchte keine allgemeinen Bemerkungen über das Thema der Coxa vara machen, sondern nur einige Zusätze zu dem geben, was Herr Sprengel hier gesagt hat. Da Herr Sudeck auf das Wort verzichtet hat, so möchte ich doch zunächst ihn gegenüber dem Vorwurf, dass er die Fragen confundirt, in Schutz nehmen. Herr Sudeck hat mir sein Präparat gezeigt kurz vor dem Chirurgencongress, und es gleicht wie ein Ei dem anderen dem Präparat, das ich in der Münchener medicinischen Wochenschrift beschrieben und im vorigen Jahre Herrn Mikulicz geschenkt habe. Es stammt von einem jungen Mann von 17 Jahren, der eine beiderseitige Verbiegung seines Schenkelhalses hatte, auf der einen Seite eine Verbiegung im Sinne der Coxa vara, wie sie Kocher geschildert hat, und auf der anderen Seite eine eigenthümliche Verbiegung nach hinten, ganz der Verbiegung bei Coxa vara nach hinten entsprechend, wie Kocher sie zuerst geschildert hat, aber ohne eine Verkleinerung des Schenkelhalswinkels. Es war vielmehr auf dieser Seite eine Streckung des Schenkelhalswinkels bis zu 151 Grad vorhanden. In diesem Falle hatte nie ein Trauma stattgefunden, und ich stimme mit Herrn Sprengel darin überein, dass es sehr wichtig ist, diesen Punkt ins Auge zu fassen, und nicht so zu argumentiren, nach Analogie des lucus a non lucendo, nämlich ein Trauma anzunehmen, wo es nicht stattgefunden hat, oder trotzdem es nicht stattgefunden hat. Dieses Präparat, das Herr Mikulicz besitzt, ist durchsägt und genau studirt worden nach allen Richtungen hin — keine Spur eines Callus hat sich an diesem Schenkelhals nachweisen lassen, vielmehr gingen alle Verbiegungsrichtungen nach abwärts und nach hinten ganz allmälig in einander über, und es war keine Spur einer winkligen Knickung vorhanden. Wenn ich das Bild von dem Präparat des Herrn Sprengel ansehe, das er uns da vorgelegt hat, so ist das Röntgogramm ja nicht ganz sicher für die Beurtheilung der Streckstellung des Winkels; für die Knickung ist es aber ziemlich sicher. Einen bestimmten Winkel kann ich sehr leicht durch Aussenrotation im Röntgogramm in einen stumpferen Winkel verwandeln, also vergrössern. Allerdings wird der Schenkelhals dadurch wesentlich dicker. Wenn ich aber eine solche Abknickung finde, wie sie Herr Sprengel hier in seinem Röntgenbild zeigt, dann glaube ich, dass auch da eine Abknickung in Wirklichkeit stattgefunden hat, weil sich die sehr schwer auf dem Wege der Projection durch Veränderung der Stellung des Beines erzielen lässt. Da ist sicher eine Verkleinerung des Winkels um 20 bis 25 Grad vorhanden, und ich glaube nicht bloss eine Abknickung des Kopfes in der Gegend der Epiphysenlinie.

Die Annahme, dass eine einseitige Coxa vara nur traumatisch oder vorwiegend traumatisch entstehen müsste, halte ich nicht für richtig. Sie kennen Alle den einseitigen Plattfuss und das einseitige Genu valgum, beide können sicherlich ohne irgend ein Trauma zu Stande kommen.

Herr Küttner (Tübingen): Ich möchte nur kurz zu der Frage der Blutergelenke bemerken, dass man bei solchen Patienten doch auch mit der einfachen Heftpflasterextension recht unangenehme Erfahrungen machen kann. Wir hatten einen Fall in der Bruns'schen Klinik, der hochgradige spitz-

Digitized by Google

winklige Contracturen beider Kniegelenke aufwies. Wir versuchten, dieselben mit Heftpflasterextension auszugleichen, es kam unter dem Heftpflasterstreifen zu einem geringfügigen Eczem, und aus diesem zu einer Blutung, die $1^1/_2$ Tage dauerte und den Patienten recht anämisch machte. Ausserdem möchte ich noch mittheilen, dass ich vor Kurzem Gelegenheit hatte, die Mutter dieses Patienten wegen Mammacarcinoms zu operiren. Trotzdem die Patientin selbst nicht Bluterin war, erwies sich die Blutung doch als ganz ungewöhnlich stark und schwer zu stillen.

Herr Kocher (Bern): M. H., trotz der vorzüglichen Arbeiten von Hofmeister und vielen Anderen sind wir über die Aetiologie der Coxa vara doch noch nicht genügend aufgeklärt, nnd ich glaube, es ist ein grosses Verdienst von Herrn Sprengel, dass er uns diese traumatischen Fälle vorgeführt und ihre Entstehung auseinandergesetzt hat. Wenn traumatisch in dieser Weise durch Bruch in der Epiphyse eine Coxa vara entstehen kann, so verstehen wir, wie auch nach der von mir aufgestellten Theorie unter dem Einfluss eines „chronischen Trauma", einer lang dauernden Belastung im Bereich der Epiphysenlinie, schliesslich ähnliche Veränderungen entstehen müssen. Man darf aber die einen und die anderen Fälle nicht zusammenwerfen. Das eine ist eine Coxa vara in Folge einer traumatischen Epiphysiolysis. Ich glaube, es ist nicht auszuschliessen, nach dem, was von Herrn Collegen Sudeck vorgetragen, dass eine Coxa vara in richtiger Form schliesslich entstehen kann durch Belastung des Callus einer subcapitalen Schenkelhalsfractur. Es müssen aber diese traumatischen Formen von der echten Coxa vara unterschieden werden. Als echte wird man immer diejenigen auffassen, welche auf langsamem Wege, als Belastungsdeformität, zu Stande kommen. Aber nach vielleicht noch unvollständiger Heilung einer durch ein plötzliches Trauma entstandenen Form kann auch eine echte Coxa vara entstehen. Ich habe noch letzthin einen derartigen Fall von Coxa vara gesehen, nämlich durch eine nicht erkannte traumatische Epiphysiolysis. Diese ist sehr schön zu controliren durch Röntgenaufnahme, und ich möchte die Herren noch aufmerksam machen auf die Eigenthümlichkeit meines Falles, insofern als der Betreffende, der auf das Knie gefallen war, vom ersten Augenblick an absolut keiner anderen Krankheitssymptome sich bewusst war, als Knieschmerzen. Er klagte unmittelbar nach dem Fall über sein Knie, hatte jedesmal, wenn er sich anstrengte, seinen Knieschmerz, hatte auch das eigenthümliche Phänomen, wenn er eine plötzliche Bewegung machte, dass sein Knie in einer gewissen Stellung steif blieb, und dass er es vorübergehend nicht bewegen konnte, wie bei einer Gelenkmaus im Kniegelenk. Es ist auch letztere Diagnose bei dem Mann gestellt worden, aber die genaue Untersuchung in der Klinik zeigte, dass es sich um Coxa vara und zwar in Folge traumatischer Epiphysiolysis gehandelt hat.

Wenn ich mir erlauben darf, noch ein Wort über die Operation zu sagen, so halte ich die Methode der Schenkelhalsdurchtrennung von Sprengel für einen grossen Fortschritt. Nur möchte ich doch eine kleine Modification anbringen. Ich habe seiner Zeit die subtrochantere Operation gemacht, weil der betreffende Patient, bei dem ich es zuerst machte, ein verhältnissmässig sehr wenig bewegliches Gelenk hatte. Bei dem Fall von Herrn Dr. Sprengel, der

Digitized by Google

also ungefähr so sich darstellt (Zeichnung), wenn ich es recht verstehe, hat Herr Dr. Sprengel die Durchtrennung in dieser Weise gemacht (Demonstration). Ich glaube, ich würde möglichst viel hier retten und die Operation so machen, dass ich mir eine Art Kopf zurechtschneide unter Erhaltung des Halses in ganzer Länge und Höhe, damit der neue Kopf resp. das abgerundete obere Halsende in die Pfanne gebracht werden kann. Ob man in einem gegebenen Falle reseciren oder die Osteotomia subtrochanterica machen soll, das hängt von der Steifigkeit des Gelenkes ab. Ist das Gelenk sehr steif, dann würde ich die Resection machen, um dem Patienten bei der Nachbehandlung einen sehr viel besseren Erfolg zu gewähren, als mit der Osteotomia subtrochanterica zu erzielen ist. Diese corrigirt die Stellung allein, wie Herr Hoffa auseinandersetzte, aber eine Resection giebt ein viel vollkommeneres Resultat, eine lange und gute Nachbehandlung vorausgesetzt.

Herr Sprengel (Braunschweig): M. H., ich freue mich ganz besonders über die Anerkennung, die ich sowohl seitens des Herrn Kocher, als auch seitens des Herrn Hofmeister gefunden habe. Ich möchte Herrn Hofmeister gegenüber die Auffassung richtig stellen, als hätte ich das Röntgenbild für die Diagnose der Coxa vara traumatica in Anspruch genommen. Das ist nicht meine Ansicht gewesen, sondern ich habe es lediglich für die Annahme im Kocher'schen Sinne in Anspruch genommen, und das Trauma habe ich aus der Anamnese festgestellt.

Herrn Lauenstein möchte ich doch sagen: Ich habe nicht etwa künstlich den Begriff des Trauma hineinconstruirt, sondern ein Trauma erst in der Anamnese gesucht und gefunden, nachdem die Präparate genau anatomisch untersucht waren. Ich habe mir dann die Patienten durch die Berufsgenossenschaft wiederkommen lassen, oder doch den einen Patienten, und habe es für meine Pflicht gehalten, nachträglich danach zu forschen, ob nicht doch ein Trauma vorhanden war. Ich hätte dem Mann zweifellos grosses Unrecht gethan, wenn ich das unterlassen hätte, denn durch die Untersuchungen des Herrn Prosector Beneke war mit Sicherheit festgestellt, dass ein Trauma stattgefunden hat. Also es ist nicht hineinconstruirt, sondern ist vorhanden gewesen, wenn es auch ein geringes Trauma gewesen ist.

(Herr Lauenstein: Mit Bezug auf den Fall Sudeck habe ich das gesagt, nicht mit Bezug auf Ihren Fall!)

Wenn Herr Lauenstein gesagt hat, dass der Schenkelhalswinkel auch verändert war, so möchte ich darauf hinweisen, dass diese Veränderungen des Schenkelhalses rein secundärer Natur sind. Ich kann das aus den Röntgenbildern, die von meinen Fällen genommen sind und zwar aus den anatomisch untersuchten Fällen genommen sind, mit Sicherheit beweisen. Ich habe sie mitgebracht für den Fall, dass das zur Sprache kommen sollte. Sie sehen hier die beiden Durchschnittsbilder von den Fällen, die ich im vorigen Jahre operirt habe. Da sieht man mit aller Deutlichkeit, dass in beiden Fällen die Lösung zu Stande gekommen ist und dass zwischen dem Kopf und dem Hals sich ein echter Callus befindet. Der Callus ist sicher anatomisch — auch mikroskopisch — nachgewiesen. Man sieht aber in beiden Fällen — und das halte ich für ausserordentlich wichtig —, dass im weiteren Verlauf der Affection

Digitized by Google

eine Art Sporn zu Stande kommt nahe der Epiphysenlinie an der unteren Circumferenz des Schenkelhalses. Dieser Sporn ist einfach ein Ausdruck der veränderten functionellen Belastung. Bei normalen Fällen steht der Kopf auf dem Schenkelhals, bei diesen Fällen steht der Kopf unter dem Schenkelhals. Es ist ganz zweifellos, dass dadurch ganz veränderte functionelle Bedingungen geschaffen werden, und diese finden ihren anatomischen Ausdruck in diesem Sporn, der sich hier gebildet hat. Dieser Sporn lässt sich als neu gebildetes Knochengewebe mit Sicherheit mikroskopisch nachweisen. Es ist ganz begreiflich, dass hier leicht die Annahme entstehen kann, als hätte sich der Schenkelhalswinkel verändert. Das ist nicht der Fall. Der Adam'sche Bogen ist vollständig intact. Ich habe die Ansicht, und ich glaube, aus anderen Beobachtungen schliessen zu dürfen, dass die Schenkelhalsfracturen auch bei jugendlichen Individuen viel häufiger sind, als wir bisher angenommen haben, und ich möchte glauben, dass bei jugendlichen Individuen in der Zeit, wo das Wachsthum noch nicht vollkommen beendet ist, wo also die Epiphysenlinie unter dem Kopf des Femur noch eine verhältnissmässig grosse Elasticität besitzt, und wo ihr zugleich verhältnissmässig grosse Belastungen und eventuell erhebliche Traumen zugemuthet werden, an dieser Stelle die Nachgiebigkeit zu Stande kommt. Ich möchte glauben, dass die Coxa vara traumatica ein Analogon, resp. ein Ersatz, möchte ich sagen, für die Schenkelhalsfractur ist. Was im späteren Lebensalter die Schenkelhalsfractur ist, das ist bei jugendlichen Individuen am Ende der Wachsthumsperiode die subcapitale Epiphysenlösung und Wiederanwachsen der Epiphyse an abnormer Stelle.

Herr Henle (Breslau): M. H., gestatten Sie mir noch einige Worte zur Therapie der Coxa vara, wie sie von meinem Chef, Herrn Geheimrath Mikulicz, in drei oder vier Fällen bisher ausgeübt ist.

Wenn wir uns fragen, wodurch die Störungen hervorgerufen werden, die bei Coxa vara auftreten, so können wir uns das aus dem von Herrn Professor Kocher gezeichnete Bild sehr leicht klar machen. Wenn wir uns die Pfanne andeuten (Demonstration), so würde sich ungefähr dieses Bild ergeben. Die

Bewegungshemmung tritt dadurch ein, dass der Knick, welchen der Hals bildet, an den Pfannenrand anstösst und zwar sowohl oben, als auch an der vorderen Seite. Die Therapie gestaltet sich nun sehr einfach, wenn man sich darauf

Digitized by Google

beschränkt, diesen Knick zu beseitigen, also wenn man sich darauf beschränkt, hier eine modellirende Abmeisselung vorzunehmen. Diese Operation ist, wie ich gesagt habe, in drei bis vier Fällen von Herrn Geheimrath Mikulicz gemacht, und der Effect war jedesmal ein ganz eclatanter. Sobald mit dem Meissel dieses vorspringende Knochenstück entfernt war, wurden die Bewegungen sofort frei oder wenigstens soweit frei, dass die Stellung corrigirt werden konnte, so dass insbesondere die Abduction wieder in ausreichendem Maasse möglich war.

44) Herr Felix Franke (Braunschweig): „Ueber Ostitis fibroplastica“*).

45) Herr v. Stubenrauch (München): „Experimentelle Untersuchungen über Phosphornekrose“**).

46) Herr v. Modlinski (Moskau): „Ueber zweizeitige Gastroenterostomie“.

Die Gastroenterostomie ist in der letzten Zeit zu einer öfters indicirten Operation geworden, deshalb scheint es mir wünschenswerth, dass eine Ausführungsmethode vorgeschlagen werde, mit deren Hülfe diese Operation auch solchen Chirurgen zugänglich werde, welche die bis jetzt erforderlichen Eigenschaften und Bedingungen zur gefahrlosen und erfolgreichen Ausführung derselben nicht besitzen.

Die Hauptbedingung für den guten Erfolg der in Rede stehenden Operation ist, wie bekannt, die Vorbeugung einer Verunreinigung des Cavum peritonei durch den Inhalt der Gedärme, welche sehr leicht bei der Anastomosenbildung passiren kann.

Selbstverständlich, meine Herren, ist es, dass die Schnelligkeit der Operationsausführung auch von sehr grossem Einfluss ist.

Um die Gefahr einer Verunreinigung der Peritonealhöhle zu verhüten, haben verschiedene Chirurgen versucht diese Operation zweizeitig zu machen, d. h. zuerst die Darmwand an die Magenwand zu fixiren und solche Bedingungen zu schaffen, dass die Oeffnung sich später spontan bildet.

Knie aus Moskau war der erste, welcher eine derartige Methode auf dem X. internationalen Congress in Berlin vorgeschlagen hatte; dieselbe Methode wurde später im Jahre 1892 von Postnikoff, seinem früheren Assistenten, als neu erfunden publicirt und in einer Modification vorgeschlagen, die noch weniger praktisch ist als die ursprüngliche Methode von Knie.

Dieselbe Idee wurde auch von Bastianelli im Jahre 1892 und von Souligoux im Jahre 1896 verfolgt.

Doch erst Podres ist es gelungen, zu einer praktisch ausführbaren Methode zu kommen, indem er die Idee von Simon ausnutzte, welche jener für die Harnleitermastdarmanastomose im Jahre 1851 vorgeschlagen hat.

Diese Idee besteht darin, dass man zwei sich kreuzende seidene Nähte

*) S. Grössere Vorträge und Abhandlungen.
**) Desgl.

Digitized by Google

anlegt, welche die Darmwand dicht an die Magenwand fixiren. Das umschnürte Gewebe wird von den Fäden durchschnitten und auf diese Weise bildet sich eine künstliche Oeffnung.

Die Einfachheit und Schnelligkeit bei der Ausführung dieser Operation hat viel Anziehendes. Aber die exacten Controlversuche über diese Methode, welche von Warneck und Kiseleff im Moskauer Institut für chirurgische Operationslehre angestellt wurden, haben keinen einzigen guten Erfolg ergeben; solche Misserfolge hat man auch an Patienten erlebt. Wenn man sich genau in den Vorgang bei dieser Operation hineindenkt, so stellt sich bald heraus, dass man auf guten Erfolg dabei nicht rechnen kann. Wenn wir in die sich kreuzenden Ligaturen soviel Gewebe einschnüren, dass sich später eine genügende Oeffnung bilden müsste, so entstehen unbedingt zwei Oesen, und bald nach Bildung einer kleinen Oeffnung in den Geweben hört die Zugkraft der Ligatur auf und die Oeffnung kann sich nicht erweitern und wächst sogar zusammen. Dieser Misserfolg, meine Herren, lässt sich ganz leicht vermeiden. Man braucht nur die Simon'sche Idee etwas zu vervollkommnen, um zu einer Methode zu gelangen, die es ermöglicht in ein paar Minuten Verhältnisse zu schaffen, welche nach 2 Tagen eine Anastomose beliebiger Grösse erzeugen.

Diese Vervollkommnung besteht in dem Ersatz der seidenen Ligatur durch eine elastische, welche die Rolle einer potentialen Energie spielt und allmählich alles durchschneidet, was sie eingeklemmt hat. Diese theoretischen Erwägungen habe ich experimentell geprüft. Ich habe 9 mal eine Gastroenterostomose an Hunden ausgeführt und habe jedesmal eine Oeffnung bekommen, welche grösser war, als die Pylorusöffnung.

Um die Beweiskraft meiner Versuche und die Exactheit der erzielten Resultate einwandsfreier zu machen, bin ich in meinen Versuchen noch weiter gegangen.

Ich habe 20 mal den Magen quer durchtrennt, in einer gewissen Entfernung vom Pylorus und jede von den zwei erhaltenen Oeffnungen besonders zusammengenäht. Dann habe ich eine Anastomose zwischen dem blinden Magensack und dem Darm angelegt. Ich habe dabei ganz ideale Resultate erzielt.

Beim Menschen wäre es wünschenswerth, zur Sicherheit noch eine continuirliche Naht anzulegen, um die mit den Gummifäden fixirte Stelle noch einmal zu sichern.

47) Herr Ledderhose (Strassburg): „Ein Fall von Gastroenterostomie wegen Stenose des unteren Duodenum.“*)

48) Herr Lexer (Berlin): „Magenschleimhaut im persistirenden Dottergang.“**)

Vorsitzender: Herr Gluck hat eine Reihe von Kranken bestellt, bei denen er Kehlkopfoperationen gemacht hat, die er den Herren demonstriren

*) S. Grössere Vorträge und Abhandlungen.
**) Desgl.

Digitized by Google

will. Die Kranken können nicht länger hier bleiben, da sie von ausserhalb sind. Diejenigen Herrn, die dafür Interesse haben, können die Kranken jetzt im Nebenzimmer ansehen und untersuchen. —

49) Herr Kelling (Dresden): „Physiologische Beiträge zur Gastro-Enterostomie."

Die Versuche wurden an Hunden angestellt, in der chirurgischen Klinik des Herrn Mikulicz in Breslau begonnen und im physiologischen Institut des Herrn Ellenberger an der thierärztlichen Hochschule in Dresden fortgesetzt. Es ergab sich:

1. Schnitte im Fundus verziehen sich bei der Contraction des Magens gleichmässig, im Pylorus überwiegt die Ringmuskulatur. Die Schleimhaut prolabirt stark und verstopft die Fistel. Sie muss deshalb bei der Naht berücksichtigt werden. Caustische Tabletten, welche die Scheimhaut in nicht controllirbarer Weise wegätzen, garantiren nicht einen genügenden Abfluss. Eine im Fundus angelegte Fistel entleert sich permanent und verstopft sich leicht durch grobe Speisetheile. Eine Fistel im Pylorustheil entleert sich periodisch und verstopft sich selten. Die Trennung von Festem und Flüssigem erfolgt schon im Magen selbst durch die Plica praepylorica.

2. Es besteht ein Zusammenhang zwischen der Grösse des Schnittes und der Spornbildung, da die kräftige Magenmuskulatur bestrebt ist, die schwache Darmmuskulatur wie eine Membran auszuspannen. Die Fistellänge darf nur 3—4 cm betragen, da dann eine Garantie gegeben ist, dass der Längsschnitt im Darm, wenn er durch die Ringmuskulatur des Magens zu einem queren Schlitz verzogen ist, von geringerer Dimension ist, als der ihm gegenüberliegende Theil der Darmwand.

3. Der Ausfluss des Speisebreies durch die Fistel erfolgt keineswegs nach den Gesetzen der Schwere. Es sind dafür maassgebend die physiologischen Druckdifferenzen zwischen Magen und Darm. In der Bauchhöhle herrschen hydrostatische Verhältnisse, sodass man die Bauchhöhle als mit Wasser gefüllt betrachten kann. Von diesem Gesichtspunkte ist es gleichgültig, ob man die Gastro-Enterostomie nach von Hacker oder Wölfler ausführt.

4. Pablow hat gefunden, dass Säuren und Fette vom Duodenum aus Erreger für den Fluss des Pankreassaftes sind. Von der abführenden Schlinge aus einer in 50 cm Entfernung beim Menschen ausgeführten Gastro-Enterostomie (proportional berechnet) ist es nicht mehr der Fall. Redner fand, dass Säuren im Duodenum exquisiten Gallenfluss hervorriefen, während sie dies von der abführenden Jejunumschlinge aus nicht mehr thun.

5. Bei normalem Pylorus und Gastro-Enterostomie ist für den Speisebrei der Weg durch den Pylorus mindestens ebenso bequem als durch die Fistel. Infolge dessen kann sich die Fistelöffnung wegen mangelnden Gebrauches mit der Zeit verkleinern. Daher wird Vernähen des Pylorus in geeigneten Fällen von Ulcus ventriculi vorgeschlagen. In Fällen von Hypersecretion beruht der Erfolg der Gastro-Enterostomie hauptsächlich in der Neutralisation des Magensaftes durch die zufliessende Galle und den Pankreassaft.

Digitized by Google

6. v. Mehring hat gezeigt, dass die Füllung des Duodenums die Entleerung des Magens verzögert. Von der, von der Gastroanastomose aus abführenden Schlinge erfolgt, wie Vortragender fand, eine Hemmung des Magens nicht mehr. Dies ist der hauptsächlichste Grund für die beschleunigte Entleerung des Magens in gewissen Fällen von Gastro-Enterostomie und ein weiteres Moment, bei Ulcus ventriculi den Pylorus zu vernähen.

7. Bei den Experimenten von Chlumsky, der die zuführende und abführende Schlinge circulär in den Magen einnähte, sind die Thiere nicht am Zufluss des Pankreassaftes zum Magen, sondern an dem in No. 6 erwähnten Hemmungsmechanismus zu Grunde gegangen.

8. Die Entfernung zwischen der Magen-Dünndarmfistel und einer noch dazu angelegten Entero-Anastomose darf nicht beliebig genommen werden. Antiperistaltisch eingeschaltete Darmtheile werden im obersten Theil des Dünndarms keineswegs ebenso gut vertragen wie im unteren Theil. Nach den Erfahrungen von Mikulicz kann man beim Menschen die zulässige Entfernung der beiden Anastomosen auf 20 cm annehmen.

9. Bei Individuen mit schlechtem Ernährungszustande und namentlich bei kleinen Frauen darf man die Länge der Dünndarmschlinge nicht zu lang nehmen. 50 cm, wie von Chlumsky vorgeschlagen, kann unter Umständen schon ein Sechstel bis ein Siebentel der gesammten Dünndarmlänge ausmachen, namentlich, wenn im contrahirten Zustande gemessen. Es zeigte sich nun, dass manche Thiere eine Ausschaltung eines so grossen Stücks im obersten Jejunum nicht vertragen und an acutem Darmkatarrh zu Grunde gingen, weil der Magensaft für den unteren Darmtheil zu scharf ist. Die Erfahrung hat auch nach Gastro-Enterostomie beim Menschen Todesfälle durch Darmkatarrh bedingt ergeben.

(Autoreferat: Ausführliche Veröffentlichung erfolgt in den Grenzgebieten für Medicin und Chirurgie.)

50) Herr Braun (Göttingen): „Demonstration eines Präparates einer 11 Monate nach Ausführung der Gastroenterostomie entstandenen Perforation des Jejunum“.*)

Discussion:

Herr Fritz König jun. (Berlin): M. H., ich wollte Ihnen eine Patientin hier vorstellen, die vor einiger Zeit in der Klinik des Herrn von Bergmann operirt wurde, und die Interesse hat für die Frage der Gastroenterostomie. Sie wissen, dass im Laufe der Jahre die ursprünglich von Wölfler angegebene Form der Gastroenterostomie abgeändert worden ist, da sich Missstände ergeben hatten, indem der Darminhalt regurgitirte, dass man so zu mehreren verschiedenen Arten der Verbindung des Magens und des Darms gekommen ist. Herr von Bergmann ist immer mehr im Laufe der Jahre darauf zurückgekommen, dass die beste Methode für die Gastroenterostomie die einfachste und natürlichste ist, so wie sie sich der Erfinder gedacht hat, die Gastroenterosto-

*) S. Grössere Vorträge und Abhandlungen.

Digitized by Google

mia anterior antecolica, und ich glaube, dass der Fall, den ich Ihnen hier zeigen will, verwerthet werden kann für die Frage, ob der einen oder der anderen Gastroenterostomie die Palme zuzuerkennen ist. Die 20jährige Patientin, die gleich hierher gebracht werden wird, ist seit ihrem 15. Jahre krank gewesen an Erbrechen, zuerst mit blutigen Beimengungen, dann fortwährend sich steigerndem Erbrechen, bis dass es zwei Jahre vor der Operation so vehement geworden war, dass es bis zur Inanition gekommen war, sodass also ein operativer Eingriff thatsächlich indicirt erschien. Derselbe ist dann in einer chirurgischen Klinik am 8. Juni 1898 ausgeführt, und nach den uns gewordenen Berichten wurde die Gastroenterostomia posterior retrocolica gemacht, und zwar wurde ein kleines Darmende nur genommen, das direct an den Magen angelegt und mit ihm vereinigt wurde. Nun der Erfolg war ein schlechter. Es stellte sich schon sehr bald nachher wieder unstillbares Erbrechen ein, und das ging so weit, dass sechs Wochen nach der Operation sich die Operateure zu einem zweiten Eingriff entschlossen, um die Function der Gastroenterostomie zu bessern. Sie machten eine Vereinigung der zu- und abführenden Darmschlinge, um das Uebertreten von Darminhalt in den Magen zu verhindern, nach Braun, mittelst des Murphy-Knopfes. Ich füge hinzu: Der Schnitt ist auf der linken Seite gemacht worden, aus welchem Grunde weiss ich nicht. Der erste Schnitt war in der Linea alba, der zweite auf der linken Seite. Der Erfolg war ein absolut unvollkommener. Das Erbrechen trat sofort wieder ein und es hat nun fortgedauert, bis die Patientin hier in die Klinik zur Aufnahme kam.

Nun, es war kein leichter Entschluss, zum dritten Mal die Bauchhöhle zu öffnen, weil man sich sagen konnte, dass sehr schwierige Verhältnisse vorlagen, ausserdem nicht gerade zu sagen war, was man nun eigentlich machen wollte. Nach langen Beobachtungen entschlossen wir uns aber doch dazu und fanden nun Verhältnisse, die ich Ihnen kurz zeigen möchte.

Also der Darm war nach hinten von dem Magen, den man erst sehr schwer fand — bereits bei der Incision in der Linea alba kam man auf den Magen, ohne die Bauchhöhle zu eröffnen, und musste ungefähr im Umkreise von einem Handteller die vordere Magenwand von den flächenhaften Adhäsionen der vorderen Bauchwand lösen, ehe man herumkommen konnte. Nachdem wir die hintere Magenwand erreicht hatten — ich will Sie mit den Adhäsionen nicht aufhalten — sahen wir, dass an die hintere Wand der Darm ganz kurz angenäht war, so dass er also spornförmig herunterging — hier (Demonstration) ist das zuführende Ende zu denken, das nach hier heraufging — dass zweitens hier eine Communication zwischen diesen beiden Schlingen von hier nach da herüber gemacht worden war. Die sollte das Uebertreten vom Darm in den Magen verhindern.

Nun, was sollte man thun? Die Darmenden waren so kurz, dass es sehr schwer war, da Veränderungen vorzunehmen, den Darm hier oben zu trennen und eventuell — hier lag ja doch noch eine Hauptursache für die mangelnde Function — das Darmende eine Strecke weit anzunähen, so dass die Passage allmählich am Magen vorüberging. Es war unmöglich und ich habe mich zu einem Eingriff entschlossen, der vielleicht beim ersten Blick etwas wunderbar

Digitized by Google

erscheint, nämlich ich habe eine andere Gastroenterostomie angelegt. Ich habe den Pylorus geprüft. Der Zeigefinger wurde von ihm umklammert. Jedenfalls wusste ich auch nicht, ob er functionsfähig war. Dass die hintere Magenöffnung functionsunfähig war, lag am Tage. Darauf habe ich die einfache Gastroenterostomie, wie wir sie zu machen pflegen auf der Klinik von Herrn von Bergmann, ausgeführt. Ich habe einfach ein tieferes Darmende herübergelegt über den Magen (hier kommt das zuführende Ende) und dort ein Stück breit angenäht, wie das ja jetzt üblich ist, bis hierher angenäht und dann an dieser Stelle hier die Vereinigung des Darms mit dem Magen gemacht, so dass das Darmende dann hier erst herunterging.

M. H., ich habe diese Operation auch noch aus einem anderen Grunde gemacht, den ich nachher noch besprechen möchte. Ich habe sie nämlich direct an die Stelle gelegt, wo der Magen flächenhaft mit der vorderen Bauchwand verwachsen war.

Der Erfolg war ein guter. Die Patientin hat an dem Tage hinterher erbrochen. Das Erbrechen hat aufgehört, sie hat jetzt seit Wochen das Haus verlassen, hat in der Zeit über 10 Pfund zugenommen, nährt sich gut. Der Magen, der also nun vier Löcher hat, einen Pylorus, eine Cardia, eine vordere Gastroenterostomie und eine hintere Gastroenterostomie, scheint seine Functionen vollkommen zu erfüllen.

M. H., ich glaube doch, dass das vielleicht beweisend ist dafür, dass hier die Lage der Gastroenterostomie etwas ausgemacht hat, wenn ich auch nicht bestreiten will, dass die Art der Annähung ihre Folgen hat.

Nun, ich möchte mir nur erlauben, im Anschluss an die Patientin noch mit ein paar Worten auf die Frage der Adhäsionen in der Bauchhöhle zurückzukommen, die gestern besprochen wurde. Sie wissen, nach solchen Operationen, aber auch abgesehen von Operationen, kommen ja Adhäsionen vor, die die allerschwersten Erscheinungen machen können, und es ist ebenso bekannt, dass wir therapeutisch eigentlich bis jetzt ziemlich machtlos ihnen gegenüber stehen, denn wenn Sie die Adhäsionen auch lösen, ebenso leicht kommen sie wieder, und es ist wohl keine Frage, dass eine Disposition des Individuums besteht, und es ist sehr möglich, dass das, was Herr Graser gestern ausgeführt hat, gerade dafür ein Beweis ist. Nun habe ich mir gedacht, dass man doch bei so vielen Sectionen peritoneale Adhäsionen sieht, die gar keine Erscheinungen machen. Jedenfalls hat das jeder, der viel Sectionen macht, gesehen, und ich habe deshalb Herrn Dr. Bendig gebeten, sich einmal auf diese Frage hin die Sectionen anzusehen und es ist ihm dann gelungen, in etwa 30 Fällen von denen, die er bis jetzt untersucht hat, Adhäsionen zu finden und zwar immer an bestimmten Stellen, Adhäsionen nur im Bereich des Dickdarms und des Magens.

Wenn Sie sich nun erinnern wollen, dass die Adhäsionen, die zu operativen Eingriffen und zu den schwersten Erkrankungen führen, in der Regel wohl dieselbe Stelle haben, so ist vielleicht nicht abzuweisen, dass ein Zusammenhang darin zu suchen ist, dass der Dickdarm und Magen grössere Functionen erfüllen beim Durchdrängen des Inhaltes als der Dünndarm, der nur den flüssi-

Digitized by Google

gen Inhalt hat und deshalb jene Verwachsungen mehr Erscheinungen machen. Wenn man sich nun weiter denkt, dass vielleicht die Verwachsungsmöglichkeit zwischen Bauchrand und Darmtheilen und unter diesen selbst variirt, dass sie sehr verschieden ist an den einzelnen Darmabschnitten, also am Dünndarm anders ist wie am Dickdarm und Magen, so wäre man vielleicht in der Lage, indem man eine Stelle von Magen oder Dickdarm, die zu Adhaesion neigt, mit dem Theil der Bauchhöhle überkleidet, welcher zu solchen Adhäsionen an die Bauchwand weniger disponirt ist, dem Auftreten jener, wegen ihrer Folgen mehr zu fürchtenden Verwachsungen vorzubeugen. Gerade daran habe ich gedacht, als ich hier die Gastroenterostomie an die vordere Seite das Magens und die flächenhafte Adhäsion, von der ja ganz gewiss eine Verwachsung wieder zu erwarten war, angelegt habe, und vielleicht hat das Vorlagern des Dünndarms vor den Magen — wenigstens bilde ich mir das ein — etwas dazu beigetragen, um die Verwachsung mit der vorderen Bauchwand zu verhüten. Es würde doch wenigstens eine Möglichkeit sein, den therapeutischen Erfolg so zu betrachten.

Herr Hahn (Berlin): Ich möchte erwähnen, dass ich einen ganz ähnlichen Fall erlebt habe, wie ihn College Braun mitgetheilt hat. Die Operation war wegen einer gutartigen Stenose des Pylorus vor einem Jahre gemacht. Der Kranke erfreute sich nach der Operation einer ausserordentlich guten Gesundheit. Er bekam dann plötzlich bei dem Wegschieben eines schweren Gegenstandes einen sehr heftigen Schmerz im Leib und bald Erscheinungen einer Perforations-Peritonitis. Wir konnten ihn noch Abends zur Operation nach dem Krankenhause Friedrichshain bringen; er starb jedoch innerhalb 24 Stunden an acuter Peritonitis. Die Section ergab ein Geschwür im Anfangstheil des Jejunum, ungefähr 1—2 cm entfernt von der Stelle, wo die Gastroenterostomia antecolica anterior ausgeführt war. Anfangs war ich zweifelhaft, ob nicht durch den auf die vordere Bauchwand erfolgten starken Stoss das hier angeheftete Jejunum geplatzt sei, jedoch die von Hansemann ausgeführte Section ergab unzweifelhaft, wie auch in dem eben mitgetheilten Falle von Braun, dass es sich um den Durchbruch eines — wahrscheinlich durch den Einfluss des Magensaftes entstandenen — Geschwürs im Jejunum handelte.

Herr Kausch (Breslau): Von den Ausführungen des Herrn Kelling war mir leider nur wenig möglich zu verstehen. Es schien mir, als ob Herr Kelling auf Grund seiner Experimente empfiehlt, in Fällen von Gastroenterostomie den Pylorus zu verschliessen, um den Rückfluss von Galle und Pankreassaft in den Magen zu verhindern. Nach den Erfahrungen der Mikulicz'schen Klinik erscheint ein solches Vorgehen doch nur in ganz besonderen und jedenfalls höchst seltenen Fällen angezeigt. Galle wird nach Gastroenterostomie sehr gewöhnlich im Magen gefunden, in geringen Mengen und ohne Schaden und Beschwerden zu verursachen. Nur bei grossen Mengen, erheblichen Beschwerden und wenn wir sicheren Grund zu der Annahme hätten, dass die Galle durch den Pylorus in den Magen fliesst und nicht etwa durch die Gastroenteroanastomose, würden wir den Pylorus verschliessen.

Zu dem Fall von Herrn Ledderhose wollte ich mir zu bemerken erlauben, ob wirklich Galle und Pankreassaft vollständig durch den Pylorus in

Digitized by Google

den Magen geflossen sind, oder ob nicht doch ein Theil der Säfte die Stenose passirt hat, vor wie nach der Operation. Soviel ich weiss, war der Magensaft stets sauer, was dafür spricht, dass nicht zu viel alkalisches Secret in den Magen gelangt ist.

Nach Versuchen, welche Herr Dr. Chlumsky auf der Mikulicz'schen Klinik an Hunden angestellt hat, ist das Hineinfliessen grösserer Mengen von Pankreassaft in den Magen ausserordentlich schädlich. Alle Hunde, bei denen der Pankreassaft mit oder ohne die Galle in den Magen floss, gingen zu Grunde, anscheinend durch Schädigung des Magens, nicht durch Ausfall des Pankreassecretes; die Hunde, bei denen nur die Galle in den Magen gelangte, blieben munter und am Leben.

Von dem Vortrage des Herrn Modlinski habe ich leider auch nur einen Theil verstanden. Nach unseren Erfahrungen liegt ein Grund, zu einer zweizeitigen Gastroenterostomie zu schreiten, nicht vor. Austritt von Darminhalt auf das Peritoneum und nachfolgende Peritonitis — die den Grund zur Empfehlung der zweizeitigen Operation gegeben haben — sind nicht zu fürchten bei guter Assistenz, sorfältigem Tupfen und ausreichender Abtamponirung des Operationsgebietes von dem übrigen Peritoneum. Wir haben wenigstens in dieser Beziehung nie Ungünstiges erzielt.

Was die Adhäsionen nach Laparotomien anbetrifft, so haben wir früher nach Relaparotomien häufig solche und ausgedehnte gesehen. In letzter Zeit, in welcher wir häufiger Relaparotomien hatten, in den verschiedensten Stadien, Tage, Wochen und Monate nach der ersten Operation, haben wir keine oder unbedeutende Adhäsionen gesehen. Wir sind geneigt, dies auf die absolut strenge Durchführung der Aseptik, besonders auch auf das aseptische trockene Betupfen des Peritoneums zurückzuführen.

Einen interessanten Fall von Gastroenterostomie erlaube ich mir noch kurz anzuführen. Einem Patienten war wegen narbiger Pylorusstenose durch Herrn Dr. Tietze eine Gastroenterostomia anterior antecolica angelegt worden. Nach kurzer Besserung Rückfall, nach 4 Monaten Relaparotomie durch Herrn Geheimrath Mikulicz. Es fand sich in der Vorderwand der Anastomose ein Ulcus von $1^1/_2$ cm Durchmesser, mit der vorderen Bauchwand verwachsen und perforirt. Nach Abwägung der in Betracht kommenden Momente neigen wir dazu, dies Ulcus als ein Ulcus rotundum, bedingt durch die verminderte Widerstandsfähigkeit der Nahtstelle, anzusehen.

Was die Art der Gastroenterostomie anlangt, so sind wir, nachdem wir längere Zeit hindurch der retrocolica posterior den Vorzug gegeben haben, seit einiger Zeit wieder ganz zur antecolica anterior zurückgekehrt, führen dieselbe mittelst Naht aus und haben sehr zufriedenstellende Resultate. Ich schliesse mich hierin dem von Herrn König Gesagten an.

51) Herr Kader (Breslau): „Zur Frage des Circulus vitiosus bei der Gastroenterostomie und über die „prophylactische" Nahrungszufuhr während der Operation bei den am Magen Operirten."

Gelegentlich der Mittheilungen des Herrn Dr. König und der übrigen

Digitized by Google

Erörterungen über Gastroenterostomie gestatte ich mir auf eine für uns Chirurgen ganz besonders wichtige Frage, den sogen. Circulus vitiosus bei der Gastroenterostomie einzugehen.

Die Ursache der Störung der Wegsamkeit zwischen dem Magen und dem Darm nach der Gastroenterostomie ist in mehreren Momenten zu suchen. Für die normale Function der letzteren darf die motorische Kraft des Magens nicht unter ein gewisses Minimum sinken, denn der Circulus vitiosus entsteht um so eher, je grösser die motorische Insufficienz des Magens (Mikulicz).

Von Einfluss ist auch die Länge der zur Anastomose benutzten Schlinge; je kürzer der Darmtheil zwischen dem Pylorus und der Fistel, desto eher kann

Fig. 1.

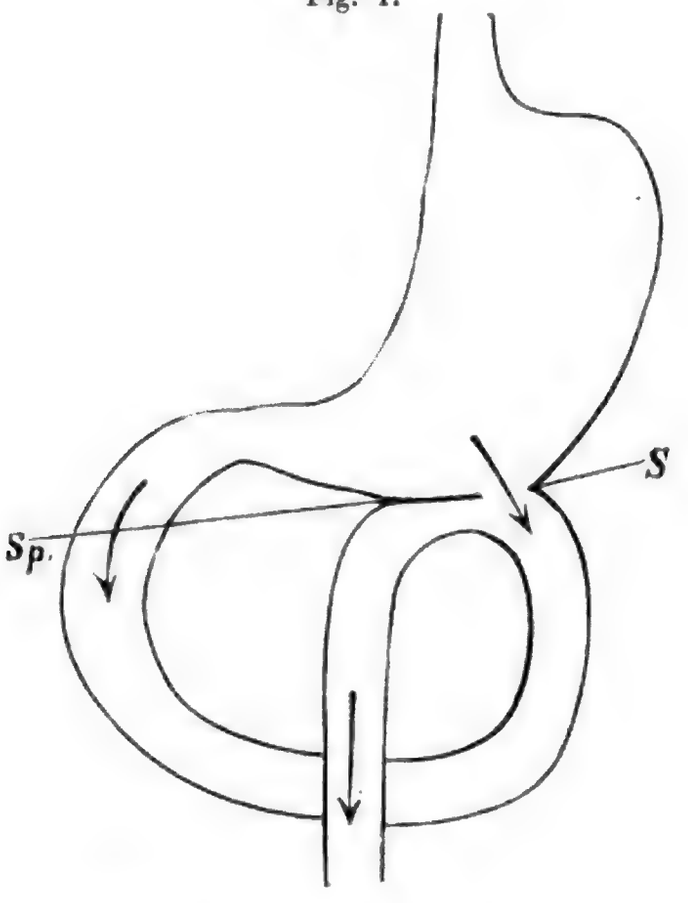

Sp = Spornartige Klappe, gebildet durch Vernähen breiter Flächen des Darms und des Magens mit einander (links). Rechts: S = Schmale Adaptation.

es zur Unwegsamkeit kommen, ein längerer Darmtheil erlahmt nicht so rasch und überwindet die sich in der Beförderung des Inhalts bietenden Schwierigkeiten leichter als ein kurzer. Ueber eine gewisse Länge darf jedoch dieser Dünndarmtheil nicht hinauskommen; 60 bis 80 cm scheinen das Optimum zu sein (Chlumsky).

Die Hauptursache der Unwegsamkeit ist aber meiner Meinung nach in dem mechanischen Moment, welches durch die hier abgebildete spornartige Klappe gegeben wird, zu suchen (Fig. 1, Sp.)

Ich setze voraus, dass die Anheftung der Schlinge am Magen in der jetzt

Digitized by Google

wohl allgemein üblichen Weise geschieht, dass die Richtung der Peristaltik der Schlinge dieselbe ist wie im Magen. Wird die Vereinigung des Magens mit dem Darm durch einen schmalen Saum gebildet, der gleichmässig die Fistel umrandet, etwa wie es in Fig. 2 auf einem Frontalschnitt gezeichnet ist, so ist keine Gefahr vorhanden. Je breiter jedoch der Darm an den Magen adaptirt ist, d. h. je breiter der erwähnte Saum, desto grösser die Gefahr, dass sich der verhängnissvolle Sporn bildet, welcher den Circulus vitiosus veranlasst. Erstrebt man eine möglichst sichere Heilung, so werden recht breite Flächen des Magens mit dem Darm vernäht. Es ent-

Fig. 2.

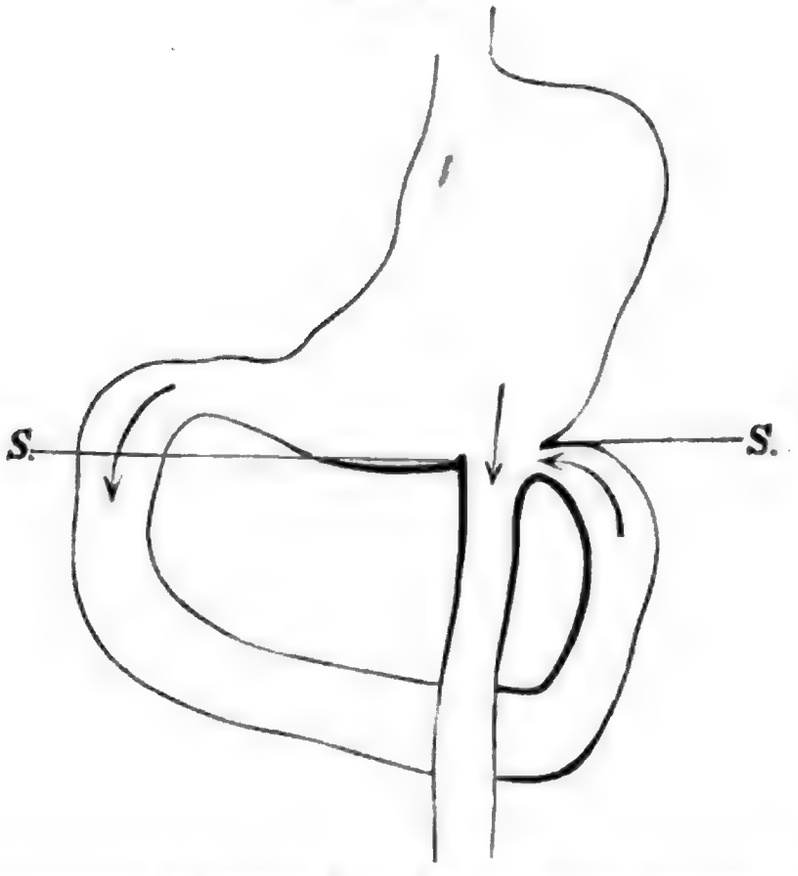

S = Vereinigungssaum des Magens mit dem Darm bei schmaler Adaptation des Darms an den Magen.

steht dann folgende Störung: der Magen füllt sich durch Zufuhr von aussen und durch seine eigene Secretion. Da die Passage durch den Pylorus nur äusserst selten völlig aufgehoben ist, so gelangt ein Theil des Mageninhalts nicht blos durch die gebildete Fistel, sondern auch durch den Pylorus in den zuführenden Theil der Gastroenterostomieschlinge. Letztere füllt und bläht sich. Die Entleerung des Mageninhalts durch die Fistel in den abführenden Darmtheil ist aber wesentlich erschwert, vielleicht schon von vorneherein gänzlich aufgehoben, weil der klappenartige Sporn die Eingangsöffnung in diesen Darmtheil überdeckt. Es entsteht der in Fig. 3 abgebildete verhängnissvolle Zustand.

Der in Bezug auf die Fistel nach dem Pylorus zu liegende Theil des

Digitized by Google

gefüllten und gedehnten Magens drückt auf den Sporn (Sp.) in der Richtung des Pfeiles (a) nach unten zu, der stark dilatirte und gefüllte zuführende Schenkel der Anastomosenschlinge (Z) drückt in der Richtung des Pfeiles (b). Je grösser die Füllung und die Dilatation der erwähnten Magendarmtheile, desto absoluter ist der Abschluss der Communication zwischen dem Magen und dem zuführenden Schenkel der Anastomosenschlinge (M u. Z) einerseits

Fig. 3.

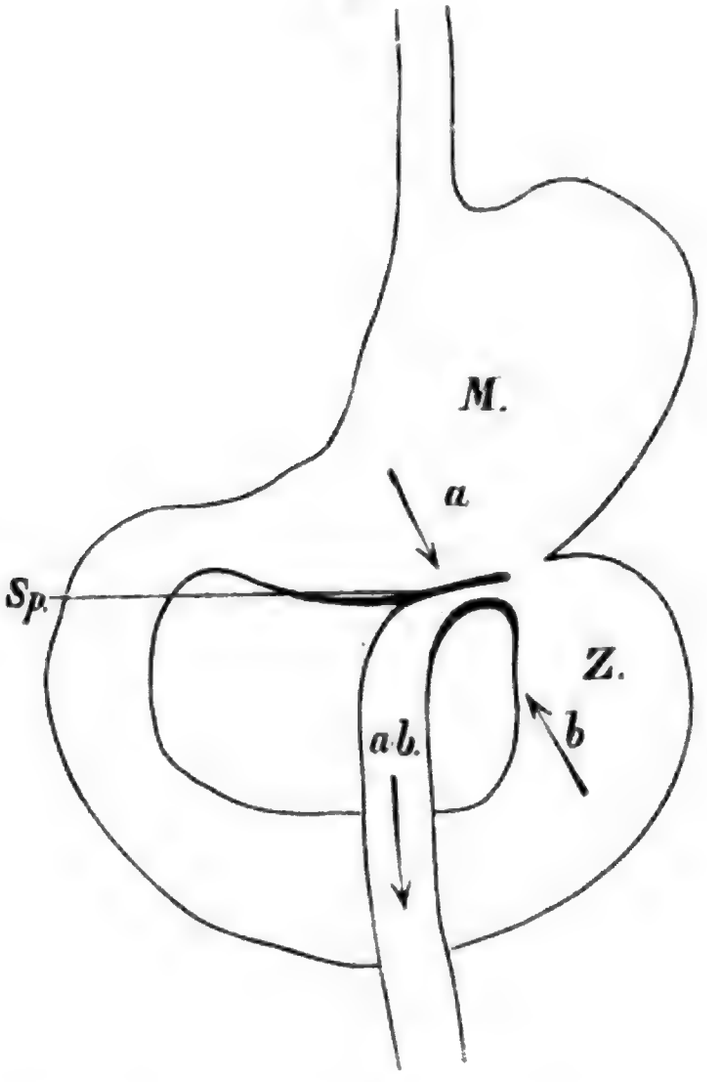

M = Magen. Sp = Sporn.
a) Der Pfeil a zeigt die Richtung des Druckes des Mageninhaltes auf den Sporn Sp. b) Der Pfeil b zeigt die Richtung des Druckes des Inhaltes des prall gefüllten zuführenden Schenkels der Gastroenterostomieschlinge (Z). z) Der zuführende Schenkel der Gastroenterostomieschlinge in dilatirtem Zustande. ab) Abführender Schenkel der Gastroenterostomieschlinge.

und dem abführenden Theil der letzteren (ab)andererseits. Die Communication zwischen dem Magen und dem zuführenden Schenkel derselben steht dagegen breit offen. Bei Carcinom wie auch bei acut entzündlicher Infiltration des Pylorustheiles des Magens und der narbigen Schrumpfung desselben beim Ulcus ist die Contractilität dieser Theile des Magens von vorne herein entweder hochgradig beeinflusst oder gänzlich aufgehoben. Es ist ein starrwandiges Reservoir des Mageninhaltes, welches unter dem Druck des ursprüng-

Digitized by Google

lich krankhaft sich contrahirenden später immer mehr erlahmenden Fundus steht. Die Dilatation des zuführenden Darmtheiles hat zur Folge zunächst Parese, schliesslich völlige Lähmung desselben. Der prall gespannte zuführende Darmtheil hat die Tendenz sich gerade zu strecken soweit es das Mesenterium gestattet. In der Gegend des Duodenum und des Pylorus ist er fixirt, an der Vereinigungsstelle mit dem Magen dagegen frei beweglich. Der Magen wird daher mehr oder weniger nach links unten verzogen. Die Folge davon ist desto vollkommenere Ueberdeckung der Oeffnung in den abführenden Darm, durch den beschriebenen klappenartigen Sporn. Jede Möglichkeit der Beförderung des Inhalts aus den überfüllten Magendarmtheilen in den abführenden Theil des Darmes ist aufgehoben. Schafft man nicht alsbald Abhilfe durch Anlegung einer Enteroanastomose, zwischen dem zu- und abführenden Schenkel der zur Gastroenterostomie benutzten Schlinge, so gehen die Operirten unweigerlich zu Grunde an Inanition und Intoxication, nicht selten erst nach tagelangen Qualen. Eine Störung des Wundverlaufes tritt nur dann ein, wenn ein Verstoss gegen die Asepsis vorlag. Sonst findet man bei der Autopsie die Darmnaht, das Peritoneum und die Bauchdeckenwunde in Ordnung.

Durch die zeitweise Besserung nach Magenausspülung darf man sich nicht beirren lassen und mit der Relaparotomie und Enteroanastomose soll man nicht zu lange zögern. Die Diagnose des Circulus vitiosus ist nur in der allerersten Zeit schwierig. Dauern die Erscheinungen, reichliches galliges Erbrechen, beträchtlichere Füllung des Magens, Gefühl des Vollseins, Schmerzen in der Magengegend und links von der Mittellinie u. s. w., länger als 3 Tage, so muss eingegriffen werden. Besteht der Zustand noch länger, so ist nicht viel Aussicht auf Erfolg vorhanden. Ich verlor zwei Patienten, bei denen ich die Enteroanastomose am fünften Tage machte, einzig an der nicht mehr zu behebenden Erschöpfung. Ein dritter Patient starb mir plötzlich, im Moment, als ich bei etwas unsicheren Syptomen und jedesmaliger wesentlicher Besserung nach Magenausspülung erst 7 Tage nach der Operation zur Relaparotomie und Anlegung der Enteroanastomose schreiten wollte. Bei keinem von diesen war auch nur die geringste Spur von Wundstörung oder Adhäsionen vorhanden. Eine Patientin, bei welcher ich die Braun'sche Operation erst am neunten Erkrankungstage ausführte, ist es mir allerdings gelungen zu retten. Erfolge bei so späten Eingriffen gehören aber zu den Ausnahmen. Bisweilen ist der Verlauf viel acuter. Es sind Fälle bekannt, wo der Exitus bereits nach kaum zweitägigem Bestehen des Circulus vitiosus eintrat.

Eine Schädigung der Circulationsverhältnisse in der zur Gastroenterostomie benutzten Schlinge während der Operation etwa durch Torsion, kann die Unwegsamkeit begünstigen. Wir wissen ja, dass die Verminderung des venösen Rückflusses und unter Umständen auch die des arteriellen Zuflusses u. A. eine rasch eintretende Lähmung und Dehnung der betreffenden Darmtheile verursacht.

Zu erwähnen ist noch, dass links von der Fistel der Darm an den Magen in beliebiger Ausdehnung adaptirt werden kann, ohne einen Einfluss auf die Enstehung der Unwegsamkeit auszuüben. Eine weitgehende linksseitige Adap-

Digitized by Google

tirung kann eher dem Circulus vorbeugen (Kappeler). Die geschilderten Verhältnisse können sowohl bei der Gastroenterostomia ant. wie post. eintreten.

Beweise für die Richtigkeit meiner Ausführungen liefern die Erfahrungen welche wir mit der Gastroenterostomie mit dem Murphyknopf gemacht haben. Bei Anwendung des Murphyknopfs in der Breslauer Klinik erlebten wir kein einziges Mal eine nennenswerthe Störung der Communication zwischen Magen und Darm. Die um den Murphyknopf adaptirten Magen-Darmflächen sind überall gleichmässig und vor Allem nicht breit. Es fehlen somit die Bedingungen für die Bildung des besprochenen klappenartigen Sporns, es sei denn, dass der Knopf aus irgend welchen Gründen noch umnäht wird. Durch Adaptirung von neuen Flächen des Magens resp. des Darmes an einander werden die fehlenden Bedingungen für die Bildung der Klappe gegeben. Persönliche Erfahrung steht mir nach dieser Richtung nicht zur Verfügung, in unserer Klinik ist ein derartiges ausgiebiges Umsäumen nicht angewandt worden. Einige wenige Nähte zur Sicherung der schwächeren Stellen, wie sie auch bei uns in einzelnen Fällen angelegt wurden, störten den Verlauf keineswegs.

Einen weiteren Beweis glaube ich in dem Umstand sehen zu dürfen, dass die Störung der Passage in den ersten Stunden und Tagen nach der Operation entsteht, d. h. zu einer Zeit, wo der Sporn am grössten ist, später schrumpft er ja. Nur sehr selten tritt die Occlusion später auf, in den nächsten Wochen nach der Operation; an dem Uebel sind dann meist die inzwischen entstandenen Adhäsionen schuld, die ähnliche oder ebensolche Verhältnisse zwischen dem Magen und Darm schaffen, wie sie beschrieben sind. Die Störungen der Wegsamkeit unterhalb der Magendarmfistel im Gebiet des abführenden Darmtheils sind sehr selten, entstehen bisweilen 10—14 Tage und später nach der Operation, sind ausschliesslich durch Adhäsionen bedingt.

Auch in solchen Fällen kann nur ein rechtzeitiges Eingreifen die Operirten am Leben erhalten. Herr Geheimrath Mikulicz rettete durch partielle Lösung solcher Adhäsion und Anlegung der Enteroanastomose zwei bereits gänzlich erschöpfte Patienten. In einem der Fälle musste die Enteroanastomose sogar an zwei Stellen gemacht werden. Der Erfolg war um so erfreulicher, als beide Fälle gutartige Magenerkrankungen betrafen.

Wir besitzen mehrere experimentelle Arbeiten über die Ursache der Bildung des uns interessirenden Uebels. In den meisten dieser Arbeiten sind zugleich verschiedene Methoden vorgeschlagen, bei denen der Eintritt des Circulus ausgeschlossen sein soll und deren einige sich durch besondere Einfachheit auszeichnen.

Die Erfahrungen, welche sich aus dem Thierexperiment ergeben, dürfen jedoch nur mit grosser Vorsicht auf den Menschen übertragen werden, besonders wenn dieselben beim Hunde gemacht worden sind. Das Peritoneum des Hundes ist nämlich gegen verschiedene Infectionen sehr wenig empfänglich und besitzt in viel höherem Maasse als das der übrigen Thiere die Eigenschaft, Fremdkörper und Infectionsherde durch Bildung von sehr festen Adhäsionen in allerkürzester Zeit einzukapseln und unschädlich zu machen. Die Wunden des Darmkanals heilen daher bei den Hunden oft unter den schwierigsten Ver-

Digitized by Google

hältnissen in allerkürzester Zeit. Die mechanischen Störungen der Wegsamkeit werden mit Leichtigkeit überwunden, auch unter Verhältnissen, die für den Menschen und anderen Thierarten tödtlich sind. Bei totaler Obturation des Darmlumens durch eine circuläre Umschnürung des Darmes, auch bei Strangulation einer ganzen Schlinge sammt Mesenterium mit einem Faden, Gummischnur oder Drain sah ich unter Umständen sehr bald feste Adhäsionen entstehen, welche den Fremdkörper völlig überdeckten und von der übrigen Peritonealhöhle ausschlossen. Unter dem Schutz dieser Adhäsionen bildeten sich neue Wege zwischen dem zu- und abführenden Darmtheil, die Fort-

Fig. 4.

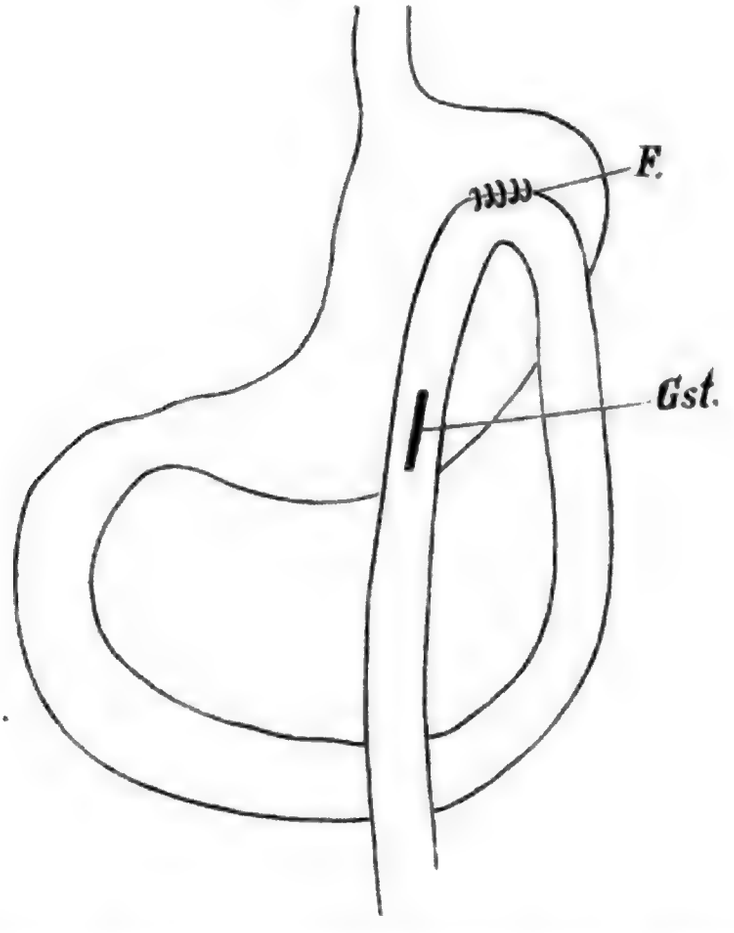

F = Fixation der zuführenden Schlinge oben am Fundus des Magens.
Gst. = Gastroenterostomiefistel.

bewegung der Darmcontenta vollzog sich ungestört, der Fremdkörper gelangte in den Darmtractus und wurde entleert oder, was seltener der Fall war, blieb in der Peritonealhöhle eingekapselt liegen.

Die Erfolge, welche die Herren Podrez und Modlinski mit ihren Verfahren erzielten, sind einzig nur auf die geschilderte Eigenschaft des Hundedarmes und Peritoneums zu beziehen.*) Ich bin fest überzeugt, dass bei

*) Anmerkung: Auch bei Hunden entsteht nicht immer die gewünschte Enteroanastomose (Warneck und Kissilew. Chirurgie. 1899. Febr. Russisch).

Digitized by Google

anderen Thieren, speciell bei Kaninchen Misserfolge zu verzeichnen wären. Vor der Anwendung des Verfahrens von Dr. Modlinski beim Menschen muss dringend gewarnt werden, auch dann, wenn man die durch die Drains eingefasste Partie umnäht. Wird Letzteres nicht gethan, so ist das Verfahren für den Operirten gleich dem Todesurtheil.

Von den practisch beim Menschen erprobten Verfahren zur Vermeidung der Störung der Wegsamkeit kommen nur wenige ernstlich in Betracht. Das Kocher'sche Klappenverfahren und die Sagittalstellung der Fistel mit verschiedenen Schnittmodificationen und Klappenbildungen scheinen weniger un-

Fig. 5.

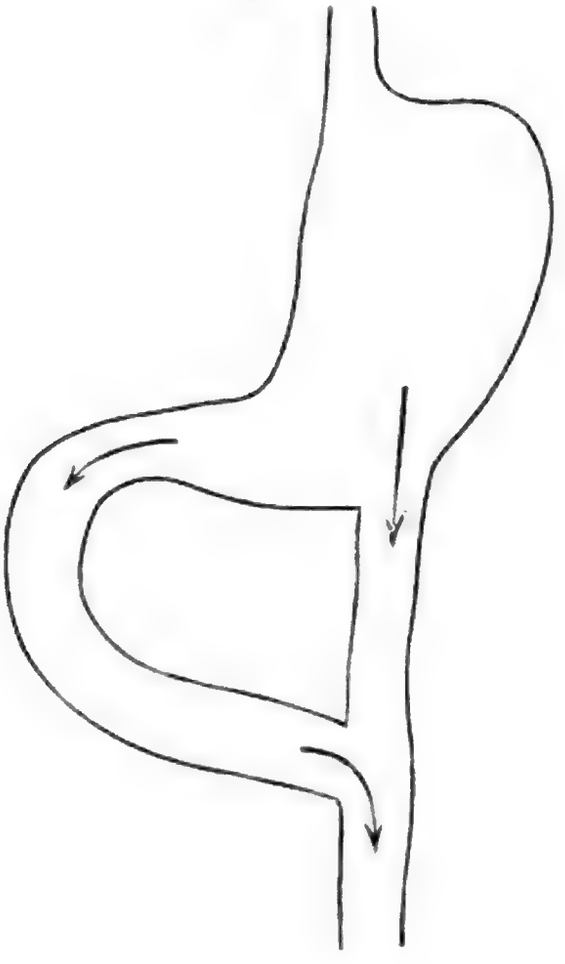

günstige Resultate zu liefern, als die einfachen horizontal angelegten Oeffnungen, desgleichen die Methode Kappeler's. Alle diese Methoden bieten jedoch keinen absoluten Schutz, weil auch hier die geschilderten Zustände eintreten können.

Vor mehreren Jahren machte ich in zwei Fällen die Gastroenterostomie in der Weise, dass ich die zuführende Schlinge hoch oben am Magen, (wie in Fig. 4) mit ein paar Lembert'schen Nähten fixirte und die Fistel tiefer (cf. Fig. 4) anlegte. Es traten keine Passagestörungen auf. Ich glaube, es ist ein zuverlässiges Verfahren, dem Circulus vitiosus aus dem Wege zu gehen. Entschieden unangenehm ist jedoch die Knickung der Schlinge an der

Digitized by Google

Fixationsstelle. Durch dieselbe muss eine gewisse Stauung im zuführenden Darm entstehen.

Völlig ausgeschlossen ist jede Störung der Durchgängigkeit bei der verschiedenerseits auch jüngst empfohlenen, in Fig. 5 abgebildeten Methode. Das Jejunum wird ca. 20—40 cm unterhalb des Duodenums quer durchtrennt. Das Ende des abführenden Darmtheiles in den Magen eingenäht.

Einige Centimeter nach abwärts wird der zuführende Theil in den abführenden eingepflanzt (Fig. 5). Die Methode wird trotz ihrer sonstigen Vortheile wenig geübt. Sie ist zu complicirt und empfiehlt sich nur bei besonderen Indicationen.

Fig. 6.

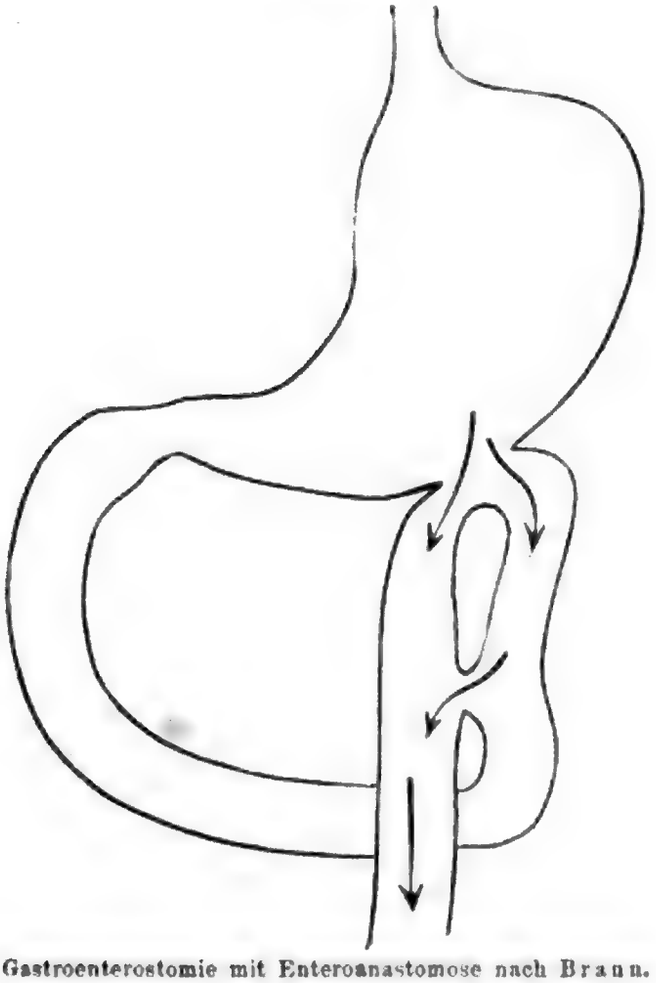

Gastroenterostomie mit Enteroanastomose nach Braun.

Ebenso sicher, aber viel einfacher ist das Verfahren von Braun, der Bildung der Enteroanastomose zwischen dem abführenden und dem zuführenden Schenkel der Gastroenterostomieschlinge (Fig. 6). Man thut gut, meiner Meinung nach, dieselbe möglichst tief anzulegen. Sie braucht nicht gross zu sein. Um unnöthige Ausschaltungen eines grösseren Darmtheiles zu vermeiden, lege man die Gastroenterostomieöffnung im Darm nicht zu weit vom Duodenum an. In der letzten Zeit wurde in der Breslauer chirurgischen Klinik der längere Zeit gebrauchte Murphyknopf, aus hier nicht zu erörternden Gründen ver-

Digitized by Google

lassen. Nur ausnahmsweise kommt er in Anwendung. Es wird in der Regel jetzt die Gastroenterostomia ant. antecolica gemacht, der Magen mit dem Darm vermittelst der typischen doppelreihigen Naht vereinigt und die Braun'sche Enteroanastomose hinzugefügt. Bei keinem einzigen der in dieser Weise Operirten traten irgend welche Störungen der Wegsamkeit auf. Die 5—7 Minuten, welche die Operation beim Hinzufügen der Enteroanastomose länger dauert, beeinträchtigen die sonstigen Resultate keineswegs.

Ich gestatte mir hier noch einen zweiten bei den Gastroenterostomirten, wie überhaupt bei allen am Magen Operirten wichtigen Punkt zu berühren, es ist dies die Ernährung der Pat. in den ersten Stunden und Tagen nach der Operation. Die allbekannten und hier näher nicht zu erörternden Gründe verbieten uns in diesem Zeitraum eine regelmässige Zufuhr (auch flüssiger) Nahrung per os. Wir ersetzen dieselbe durch die Ernährung per rectum und evtl. die intravenösen Kochsalzinfusionen. Damit dürfen wir aber nicht zu weit gehen und müssen sobald als möglich auf die Ernährung per os zurückkommen. Sind die Klysmata aus irgend einem Grunde nicht anwendbar und ist auch die Zufuhr der Flüssigkeiten per os etwa durch andauernden Brechreiz durch mehrere Tage hindurch nach der Operation ausgeschlossen, so laufen wir Gefahr, unsere Pat. trotz der Kochsalzinfusion an Entkräftung zu verlieren, besonders, wenn dieselben von vorneherein geschwächt waren. Ich versuchte in mehreren Fällen bei heruntergekommenen Pat. durch die Operationswunde während der Operation flüssige Nahrung in den Darm einzuführen, dieselben gewissermaassen prophylactisch mit Nahrung zu versorgen*).

Beim Anlegen der ersten Etage der Nähte, der Verschlussnähte, wurde eine kleine Oeffnung frei gelassen und durch dieselbe ein circa 3—4 mm dickes ausgekochtes, die Oeffnung fest obturirendes Drain recht tief in den abführenden Darmtheil eingeführt. Durch dieses wurde 1 bis 2 Liter vorher sterilisirter Nahrungsflüssigkeit, aus sterilen Gefässen, langsam eingegossen. Das Drain war so lang, dass das Eingiessen ausserhalb des Operationstisches geschah. Durch mässige Compression mit dem Finger und Tupfer wurde gesorgt, dass neben dem Drain nach aussen nichts herausfliessen konnte. Nachdem schliesslich auch der noch im Drain sich befindende Inhalt in den Darm entleert war, wurde letzteres vorsichtig herausgezogen, und die kleine Oeffnung durch Knüpfen der bereits vorher angelegten Nähte rasch verschlossen. Die das Operationsfeld überdeckenden Compressen wurden gewechselt und die Operation weiter geführt. Ich hatte den grossen Vortheil in den ersten zwei drei Tagen der Ernährungssorge enthoben zu sein.

Ich habe diese prophylactische Ernährung während der Operation in Fällen von Pylorusresection, Gastroenterostomie, Gastroplastik und Pyloroplastik angewandt, und glaube Grund zu haben, mit den Erfolgen zufrieden zu sein. Die einzige Gefahr des Verfahrens, die Infection der Operationswunde, kommt, sobald man in obiger Weise verfährt, wohl gar nicht zustande. Einmal erlebte ich jedoch einen sehr unangenehmen Zwischenfall. Ich machte bei einem jungen Mädchen, welches an einer bedeutenden Pylorusstenose in Folge

*) Deutsche med. Wochenschr. 1895. V. B. No. 31.

Digitized by Google

einer alten Ulcusnarbe und gleichzeitig an hochgradigem Sanduhrmagen infolge eines frischen Ulcus in der Nähe der Cardia litt, zunächst die Gastroplastik, exstirpirte dabei das Ulcus und schloss sofort die Pyloroplastik an. Ich liess der sehr geschwächten Pat. in der beschriebenen Weise ca. $1^1/_2$ Liter Milch mit Brühe und Eigelb eingiessen. Ein Theil der Flüssigkeit gerieth in den Magen. Es trat heftiges Erbrechen ein. Glücklicherweise war die Narkose sehr oberflächlich und es kam nicht zur Aspiration des Mageninhaltes in die Lunge. Die Operation wurde glücklich zu Ende geführt und die Pat. verliess geheilt die Klinik.

Um solche Zufälle zu vermeiden, ist es entschieden empfehlenswerther, das Eingiessen der Nahrung von einer anderen Stelle als von der Magendarmwand zu besorgen. Man führt die Operation zu Ende, wechselt die die Bauchhöhle auskleidenden Tücher, zieht dann eine 50—70 cm weit nach unten von der Operationsstelle gelegene Darmschlinge vor, überdeckt das ganze Feld mit Compressen, legt an der Schlinge eine kleine Oeffnung an, führt das Drain ein und verfährt im Uebrigen wie oben. Die Gefahr des Rückflusses nach dem Magen hin wird durch eine mässige Compression der Schlinge über der Oeffnung beseitigt. Nach Entfernung des Drains wird die kleine Oeffnung durch Knüpfen der ebenfalls schon vorher angelegten Nähte verschlossen und mit Lembert'schen Nähten in typischer Weise übernäht. Nach eventueller Desinfection wird die Schlinge reponirt. Von Bedeutung ist es, dass der ganze Akt im Gegensatz zum Eingiessen durch die Operationswunde ausserhalb der Bauchhöhle sich vollzieht. Ferner ist es von Vortheil, dass die eigentliche Operation schon beendet ist und in keiner Weise beeinträchtigt werden kann. Praktische Erfahrungen mit diesem letzten Verfahren fehlen mir. Nichts destoweniger scheint mir dasselbe durchaus empfehlenswerth. Bedenken gegen das Eingiessen der Nährflüssigkeiten direkt in den Dünndarm ein, können ja nicht bestehen. Eingegossen dürfen werden nur reizlose Substanzen, kein Alkohol, keine gesalzenen Flüssigkeiten. Vor allem muss für möglichst nahrhafte und leicht verdauliche Nahrung gesorgt werden; evtl. kann man einen der modernen concentrirten Eiweissstoffe verwenden. Ich gebrauchte Milch, Brühe, Eigelb, auch Wasser. Bei den in dieser Weise behandelten Fällen wurden vom zweiten Tage nach der Operation Wasser- und Kochsalzklystiere verabfolgt und erst vom vierten bisweilen erst fünften Tage an mit Nahrungszufuhr per os begonnen.

Discussion (zu dem Vortrag des Herrn Graser, Erlangen):

Herr Hansemann (Berlin). M. H. Ich glaube, dass wir pathologischen Anatomen doch in der Kenntniss der Darmdivertikel weiter gekommen sind, als Herr Graser zu vermuthen scheint. Ich weiss nicht, wie er gerade auf die Jahreszahl 1894 gekommen ist. Es sind in der Litteratur, wie ich in meiner Arbeit angeführt habe, die Divertikel schon seit dem Jahre 1820 beschrieben. Klebs, Hanau und ich haben die Verhältnisse der Divertikel zu den Gefässen ausführlich beschrieben.

Nun kann ich leider Herrn Graser nicht in allen Punkten beipflichten, die er angegeben hat. Dass die Affection eine recht häufige ist, ist zweifellos.

Digitized by Google

Ich habe in den letzten 4 Jahren über 50 Fälle von unechten Darmdivertikeln in der verschiedensten Ausbildung zu untersuchen Gelegenheit gehabt und muss sagen, dass unter diesen 50 Fällen nicht mehr Herzfehler vorhanden waren, als wir sonst auch unter einigen 50 Sectionen Herzfehler finden. Ich habe aber ausserdem eine grosse Reihe von Därmen, die zufällig sich darboten, auf die Disposition zur Divertikelbildung untersucht, und unter diesen Fällen habe ich ganz genau nachgeforscht, was früher mit den Leuten los gewesen ist, ob sie an Obstipation oder Meteorismus oder sonst etwas gelitten haben. Ich habe nicht irgend eine Erkrankung, speciell auch keine Herz- oder Stauungserkrankung gefunden, die irgendwie von Einfluss auf diese Disposition gewesen wäre. Ich muss also sagen: es existirt eine Disposition bei gewissen Individuen, aber auf welcher Basis sie existirt, können wir bisher nicht sagen. Jedenfalls muss ich verneinen, dass sie auf der Basis von solchen Stauungserscheinungen beruht.

Was nun die Divertikel des S romanum speciell betrifft, so glaube ich, dass Herr Graser zu anderen Anschauungen kommen würde, wenn er weitere Fälle untersucht. Er würde dann finden, dass die Divertikel im S romanum durchaus nicht häufiger sind als in anderen Abschnitten des Darms. Zuweilen sind sie im S romanum localisirt, zuweilen auch an andern Stellen des Dickdarms oder auch des Dünndarms. Ich habe schon in meiner Arbeit darauf aufmerksam gemacht, dass im ganzen Dickdarm die Divertikelentwicklung etwas anders liegt wie im Dünndarm. Während man bei der Divertikelentwicklung im Dünndarm stets die Beziehungen zu Gefässen findet, so findet man im Dickdarm, dass neben diesen zu den Gefässen bezugnehmenden Divertikeln auch noch solche vorhanden sind, die nicht eine Beziehung zu den Gefässen haben, und das sind dann nicht unechte, sondern wahre Divertikel, die aus allen Bestandtheilen der Darmwand sich zusammensetzen und die auch Musculatur haben. Diese Divertikel kommen gleichzeitig mit denjenigen vor, die man als unechte bezeichnet und die also als Hernien zu betrachten sind, die durch die Gefässscheiden hindurchgehen.

Nun ist es allerdings richtig, dass wir solche Entzündungserscheinungen, wie sie Herr Graser geschildert hat, finden. Ich habe vor längerer Zeit schon Vergleiche darüber angestellt, die ich allerdings noch nicht publicirt habe, wie sich diese Verhältnisse im Dünndarm und Dickdarm verhalten, und da findet man im Dünndarm durchweg leichtere Entzündungserscheinungen, manchmal fehlen sie vollständig, während im Dickdarm überall diese entzündlichen Erscheinungen sind, sowohl in den unechten, wie in den echten Divertikeln, die neben einander vorkommen. Diese Entzündungen sind zweifellos secundärer Natur, und man kann leicht nachweisen, wie sie entstehen. Denn während man in den Dünndarmdivertikeln fast immer nur ganz geringe Mengen von flüssigen Kothmassen findet, sind die Dickdarmdivertikel mit festem Koth angefüllt. Ja ich habe gelegentlich in diesen Divertikeln richtige Kothsteine gefunden von recht harter Consistenz. Ich habe nie gefunden, dass sich Perforationszustände gezeigt haben ähnlich wie bei Epityphlitis, aber es könnte so etwas doch einmal vorkommen.

Was die Adhäsionen betrifft, die Herr Graser in den Vordergrund ge-

Digitized by Google

stellt hat, so passt das nur für einige Fälle. Es giebt Fälle, wo Adhaesionen vorhanden sind und sich solche Divertikel finden und zweifellos ein Zusammenhang zwischen den Divertikeln und den Adhaesionen besteht. Es giebt aber andere Fälle, wo Divertikel vorhanden sind und die Adhaesionen oder entzündlichen Erscheinungen in der Umgebung vollständig fehlen, wo sich die Entzündung nur auf die nächste Wand des Divertikels selbst beschränkt, Fälle, wo mehrere hundert solcher Divertikel vorhanden sind, ohne dass sich Adhaesionen entwickeln.

Meine Herren, ich habe mir erlaubt, Ihnen im Bibliothekssaale eine kleine Sammlung von Darmdivertikeln aufzustellen. Es ist das lange nicht das, was ich in den letzten Jahren beobachtet habe. Aber Sie werden dort alle Verhältnisse sehen können, wie ich sie seit 2 Jahren ungefähr in meinen Vorlesungen in diesem Sinne vortrage und wie ich glaube, dass ich sie vom anatomisch-wissenschaftlichen Standpunkte vertreten kann.

Herr v. Beck (Karlsruhe): M. H., ich habe auch einen Fall von zweifacher Gastroenterostomie zu erwähnen, der dadurch zu einem zweiten Eingriff Veranlassung gegeben hatte, dass ich zuerst eine hintere Gastroenterostomie mit Murphyknopf gemacht, dabei aber den Fehler begangen hatte, einen zu kleinen Knopf zu wählen, dessen Feder nicht stark genug war, die Schleimhaut durchzupressen. Es handelte sich um ein junges Mädchen mit Ulcus ventriculi und spastischer Stenose des Pylorus. Der Knopf ging nicht ab. Nach 3 Monaten konnte ich durch Röntgenstrahlen nachweisen, dass der Knopf noch an der Anastomosenstelle lag. Ich machte deshalb eine Gastrotomie und sah nach dem Knopf; derselbe sass fest in der Magenwunde eingekeilt. Ich suchte ihn mit der Zange zu entfernen. Das ging nicht. Darauf legte ich eine vordere Gastroenterostomie an nach der Methode Wölfler, mit einer Modification, wie sie eben Herr König gezeigt hat, und schloss den Leib wieder. Nach 14 Tagen ging der Knopf ab und jetzt functioniren beide Gastroenterostomiestellen gut.

Ferner möchte ich zu dem Vortrage des Herrn Gersuny einige Bemerkungen machen. Ich habe im verflossenen Jahre unter 10 Fällen von Ileus 3 Fälle gehabt, welche durch Volvulus der Flexura sigmoidea bedingt waren, infolge Adhäsionen an der Flexura sigmoidea. Der eine Fall war dadurch entstanden, dass die eine Adhäsion an der hinteren Wand, an der typischen Stelle, die Gersuny geschildert hat, lag und eine andere ausserdem von der Spitze des Wurmfortsatzes hinüberragte zur Convexität der Flexura sigmoidea. Es handelte sich um einen Patienten, der 20 Jahre alt war, als er zur Operation kam, aber im 8. Lebensjahr eine leichte Perityphlitis durchgemacht hatte. Als Folge der Perityphlitis trat bis zum 20. Lebensjahre 10 mal Ileus auf, der nach der Angabe des behandelnden Arztes immer wieder am 4. bis 5. Tag durch hohe Einläufe zurückging. Der 11. Anfall zeigte keinen Rückgang trotz Magenausspülungen und hohen Einläufen. Ich wurde zugezogen, stellte die Diagnose auf Volvulus der Flexur, operirte und fand nun die Flexur ausgedehnt von der Form eines ectatischen Magens, die Ectasie reichte bis zum Colon ascendens, die Darmwand war hochgradig hypertrophisch verdickt, im Bereich des Ileum Perforation. Ich legte eine Kothfistel im Ileum an. Der Mann ging

Digitized by Google

aber zu Grunde; die Section ergab eine typische Adhäsion nach Gersuny-scher Angabe an dem Colon descendens mit Abknickung des Darmes.

In dem zweiten Falle hat es sich um einen Mann gehandelt, bei welchem früher nie Perityphlitis vorhanden war, bei welchem aber Coprostase bestanden hatte. Der Fall kam mir am 5. Tage seiner Ileuserscheinungen zu. Ich machte die Laparotomie, fand eine Abknickung an der Flexura sigmoidea durch Adhäsionsbildung, die bis zur Flexura lienalis hinaufreichte. Das Colon transversum war stark ektasirt und an einer Stelle perforirt. Der Mann ging an seiner Perforationsperitonitis zu Grunde, die Section ergab die Gersuny'sche typische Adhäsion entlang dem Colon descendens, im Darm keine Geschwürsbildung.

Ein weiterer Fall bedingt durch Cholelithiasis und Cholecystitis hatte durch Adhäsionsbildung den Ileus bewirkt; die Frau hatte nur kurze Zeit in ihrem jugendlichen Alter Gallensteinbeschwerden. Wie ich gerufen wurde, war sie 50 Jahre alt und litt seit 5 Tagen an Ileus. Die Operation ergab eine Abknickung des Colon transversum an der rechten Flexur durch Verziehen des Colons und Adhäsion an der geschrumpften Gallenblase. Die Frau starb ebenfalls durch ihre Peritonitis, die schon bei der Operation vorhanden war, und die Section ergab einen Durchbruch eines wallnussgrossen Steins in das Leberparenchym mit Abscessbildung und starken pericholecystitischen Verwachsungen und vollkommener Obliteration der Gallenblase.

Ich möchte dann noch einen Fall von Ileus erwähnen, der acut bedingt war durch Fremdkörper im Mastdarm. Es kam ein Mann im vergangenen Februar zu mir und gab an, dass ihm vor 4 Tagen durch einen Sturz auf eine Wasserflasche ein Glasscherben in den Mastdarm eingedrungen sei. Bei der Rectaluntersuchung fand ich ein Trinkglas hoch oben im Mastdarm sitzen, und zwar so, dass der Boden des Glases nach oben sah, das ganze Rectum verschlossen war. Am Sphincter bestanden nur einige oberflächliche Einrisse. Der ganze untere Abschnitt des Rectums aber war gangränös. Ich spaltete den Sphincter nach hinten, schob zwischem dem Glas und der Mastdarmschleimhaut an der rechten, linken und hinteren Seite je einen gynäkologischen Seitenhebel ein, ging entlang der vorderen Wand zwischen Mastdarmwand und Glaswand mit einem stumpfen, ziemlich grossen, aber schmalen Haken vor, drehte den Haken hinter dem Trinkglasboden vertical und hebelte nun auf den als Schienen wirkenden Seitenhebeln das Glas in toto heraus. Naht der hinteren Sphincterwunde. Einlegen eines Mastdarmrohres. Der Mann ist genesen. Hier ist das Glas (Demonstration).

Das Trauma ist folgendermaassen entstanden: Der Mann stand auf einem Stuhl um sich seine Hose anzuziehen. Neben dem Stuhl stand auf dem Boden eine Wasserflasche mit übergestülptem Trinkglas. Während des Hosenanziehens kippte der Stuhl um und der Mann stürzte hinterrücks mit der Aftergegend senkrecht auf die Wasserflasche, welche mit dem Halstheil sammt Trinkglas in den After eindrang. Das Trinkglas blieb im Rectum stecken, der Flaschenhals fiel wieder sofort heraus.

Vier Tage beherbergte der Mann das Trinkglas im Mastdarm, ging seiner Arbeit nach, bis ihn Ileuserscheinungen zwangen, ärztliche Hülfe nachzusuchen.

Digitized by Google

Herr Eichel (Strassburg): M. H.! Bei einer Reihe von Laparotomirten haben wir, um den bestehenden oder drohenden Collaps zu bekämpfen, Transfusionen von Kochsalzlösung nothwendig. Ich will über die Vortheile und Nachtheile der einzelnen Transfusionsmethoden mich nicht des weiteren auslassen und verweise in der Beziehung auf meine Arbeit im 1. Heft des 58. Bandes von Langenbeck's Archiv.

Meine Methode der permanenten tropfenweisen intraperitonealen Kochsalztransfusion wird mit Hülfe des beifolgend demonstrirten Apparates ausgeführt.

Der Apparat besteht aus einer Flasche mit doppelt durchbohrtem Gummistopfen, durch den 2 Glasröhren gehen. Die eine derselben ist mit einem Gummischlauch versehen, der seinerseits mit einem Nélaton in Verbindung steht. In den Gummischlauch ist ein Tropfglas eingeschaltet, das so graduirt ist, dass 20 seiner Tropfen 1 ccm ausmachen. Der Zufluss zu dem Tropfglas wird durch eine Mikrometerschraube regulirt.

Soll der Apparat in Thätigkeit treten, so wird, nachdem die Flasche im Trockenschrank, die übrigen Theile durch Auskochen sterilisirt sind, der Nélaton etwa 5 cm tief in die Bauchhöhle nach vollendeter Operation eingeführt und die Bauchhöhle in der gewohnten Weise exact geschlossen. Das freie Ende des Nélatons wird durch eine Metallcanüle hindurchgezogen, deren Schild mit 2 Nähten an der Bauchhaut des Pat. befestigt wird, und ragt, durch die Canüle vor jedem Druck seitens des Verbandes geschützt, aus demselben hervor. Der Nélaton wird sodann, nachdem die Kochsalzlösung durch Ansaugen mit einem besonderen Stück Schlauch ins Fliessen gebracht, mit dem Schlauch in Verbindung gesetzt. Ich empfehle zunächst eine grössere Menge, etwa 200 ccm auf 37,5° erwärmter Kochsalzlösung in die Bauchhöhle einfliessen zu lassen und darnach mit der Tropfmethode zu beginnen. Ich lasse in der Minute 20 Tropfen = 1 ccm, in 24 Stunden demnach etwa 1500 ccm einträufeln, und fahre mit der permanenten tropfenweisen intraperitonealen Transfusion je nachdem bis zu 48 Stunden fort.

Eine erneute Anwendung nach dieser Zeit habe ich noch nicht nöthig gehabt, dieselbe liesse sich mit Leichtigkeit ausführen, da der Nélaton ja bis zum 1. Verbandwechsel 8—14 Tage liegen bleibt.

Die Kochsalzlösung wird in sehr vollständiger Weise resorbirt, das zeigen die abgesonderten Urinmengen, die 800, 900, 1000 und 700, 900, 1100 in den ersten 3 Tagen in meinen beiden Fällen, in denen ich das Verfahren angewandt (subcutane Leberzerreissung und Darmresection wegen incacerirter, gangränöser Hernie), betrugen.

Die Kochsalzlösung wird im Behälter auf etwa 60° erwärmt, um etwaige trotz aller Cautelen, hineingelangende Keime zu vernichten. Da dieselbe, wie ausgedehnte Temperaturmessungen ergeben haben, wenn sie in der oben angegebenen Schnelligkeit tropft, gänzlich von der Aussentemperatur abhängig ist und ebenso warm wie diese den Nélaton verlässt, so ist dicht vor dem Nélaton noch ein Nachwärmer angebracht, der nach dem Princip der japanischen Wärmebüchsen construirt ist und die Kochsalzlösung unmittelbar vor der Bauchhöhle noch einmal auf ca. 40° C. erwärmt.

Digitized by Google

Herr Körte (Berlin): M. H., ich wollte zu der Mittheilung des Herrn Collegen Krönlein über traumatisches Magengeschwür nur kurz erwähnen, dass ich auch einen Fall von Pylorusstenose operirt habe, den ich auf Trauma zurückführen musste.

Ein kräftiger, 34jähriger Mann fiel 1—2 Meter hoch mit der rechten Seite auf eine scharfe Kante. Trotz heftiger Schmerzen arbeitete Patient weiter. Etwa vier Wochen später stellte sich täglich mehrmals copiöses Erbrechen ein. Drei Jahre darauf kam er wegen heftiger Magenschmerzen und hartnäckiger Verstopfung ins Krankenhaus (April 1895). Am 5. Mai 1895 wurde wegen der starken Gastrectasie die Gastroenterostomie gemacht. Dabei fanden sich um den Magen herum, besonders am Pylorus, sehr reichliche Adhäsionen, ebenso zwischen Leber und Zwerchfell. — Heilung. Es ist anzunehmen, dass in Folge seines Falles die narbige Verengerung des Pylorus entstanden ist.

Dann wollte ich zu dem Vortrage des Herrn Collegen Rehn über Gallensteinileus ganz kurz meine Erfahrungen mittheilen. Ich verfüge über sieben derartige Operationsfälle: Darmverschluss durch Gallenstein. Sechs Operationen sind von mir gemacht, eine von meinem Oberarzt, Herrn Dr. Brentano. Es sind von diesen Patienten fünf geheilt und zwei gestorben. Eine 72jährige Patientin ist kurz nach der Operation collabirt, und eine zweite Patientin, bei der mit der Operation etwas gezögert wurde, weil die Diagnose nicht ganz klar war, ging an Peritonitis, welche bei der Operation bereits vorgefunden wurde und durch Gallensteindurchbruch erfolgt war, zu Grunde. Die Operationszeit schwankte vom dritten bis sechsten Tage nach dem Auftreten des Darmverschlusses. In fünf Fällen waren die Erscheinungen ganz acute, so dass die Diagnose auf eine Strangabklemmung oder eine innere Einklemmung gestellt wurde. Zweimal waren die Symptome mehr subacut, so dass man an einen Tumor dachte, eventuell auch vielleicht an einen Gallenstein. Mit einiger Wahrscheinlichkeit habe ich ein einziges Mal die Diagnose stellen können. Das war die letzte Patienten, die ich operirte, und welche ich gestern den Herren im Krankenhause Am Urban vorgestellt habe. Bei dieser Patientin war nämlich sechs Monate vorher eine Erkrankung vorangegangen, bei welcher eine Anschwellung in der rechten Seite des Bauches constatirt wurde. Sie war damals in einem anderen Krankenhause behandelt worden, und der Fall war dort mit Wahrscheinlichkeit als eine Nierengeschwulst gedeutet worden. Diese Geschwulst ging jedoch vorüber, und sie verliess das Krankenhaus. Sechs Monate später kam sie mit einem Darmverschluss zu mir. Die Geschwulst war nicht mehr zu fühlen. Ich habe vor der Operation den Herren, die dabei zugegen waren, gesagt, ich glaube, es handelt sich entweder um einen Tumor im Colon, ein kleines Carcinom, welches den Darm verengt, oder um einen Gallenstein im Darm. Keineswegs wäre es mir aber möglich gewesen, die Diagnose mit solcher Sicherheit zu stellen, dass ich etwa hätte sagen können: Hier ist ein Gallensteinileus, ergo können wir abwarten, ob die Patientin den Gallenstein nicht von selbst zu Tage fördert. Insofern glaube ich auch, dass Naunyn's Ansicht, man solle bei Darmverschluss durch Gallenstein zunächst abwarten, nicht richtig ist. Wir können eben die Diagnose nicht mit solcher Sicherheit stellen, dass wir sagen, weil wir Gallen-

Digitized by Google

stein diagnosticiren, können wir abwarten. Ferner thun einem die Gallensteine auch nicht immer den Gefallen, nach dem Anus abzugehen, sondern es sind eine ganze Anzahl Fälle bekannt, wo sie Peritonitis erzeugt haben, wie in dem von mir erwähnten Fall. Herr Kocher führt in seiner letzten Arbeit unter Ileus einen gleichen Fall an.

Ein Patient, bei dem ein über wallnussgrosser Stein nach unsäglichen, 14tägigen Qualen per anum abgegangen war, consultirte mich später wegen sehr heftiger Beschwerden, welche durch narbige Veränderungen im Colon bedingt waren.

Die Grösse der Steine, welche ich heute im Krankenhause Am Urban gezeigt habe, war meist keine excessive.

Die Steine sassen meist im Dünndarm, nur einer im Colon — und in diesem Falle bestanden gerade besonders heftige Einklemmungserscheinungen.

Der Darm war stets oberhalb des Steines gebläht, unterhalb desselben contrahirt und eng. Die Steine liessen sich nicht leicht verschieben.

Die Ansicht Czerny's, dass der Stein durch seine Schwere den Darm nach unten ziehe und abknicke, halte ich nicht für richtig. Die Gallensteine sind sehr leicht, auch liegen die unteren Dünndarmschlingen ja meist im kleinen Becken.

Als Grund der Einklemmung kann ich immer nur festhalten, dass entzündliche Reizung der Darmwand besteht. Geschwüre der Schleimhaut habe ich in meinen sieben Fällen nicht gefunden, obwohl ich stets darauf geachtet habe und auch zweimal Gelegenheit hatte, durch Section den Sachverhalt zu verificiren.

Dann wollte ich zu dem Vortrage des Herrn Riese bemerken, dass ich einen Fall von Hernie des Recessus ileo-coecalis 1896 operirt habe, der 1897 von Herrn Dr. Aschoff in der Berliner Klinik No. 100 mitgetheilt worden ist. Der Fall ist geheilt. Ferner sind in der genannten Arbeit noch drei Fälle von Darmeinklemmung in inneren Hernientaschen beschrieben, die sich inzwischen auf vier vermehrt haben. Auch diese Patienten sind hergestellt worden.

Herr Kredel (Hanover): Ich möchte zu dem Vortrage von Herrn Ludloff sprechen. Dass die Colopexie bei schweren Formen von Prolaps und Invagination des Rectums im Allgemeinen vorzuziehen ist der queren Resection des vorgefallenen Darms, ist ja sehr einleuchtend. Sie ist ungefährlicher und conservativer zugleich, und deshalb wird sie wohl immer da in Frage kommen, wo sich der Prolaps überhaupt reponiren lässt. Ich habe zweimal dieselbe machen müssen bei kleinen Kindern. Hier ist es ja recht selten, dass man zu grossen Eingriffen genöthigt wird. Aber es kommen auch hier die schweren Formen vor, und ich habe z. B. einen Säugling gesehen, bei welchem der ganze Prolaps gangränös war, als er eingeliefert wurde. Nun, in beiden Fällen ist der Erfolg sehr prompt gewesen. Ich habe die Operation in der Weise gemacht, dass ich nicht den Darm selbst, sondern das Mesocolon mit einigen Nähten an das parietale Peritoneum fixirt habe, natürlich so, dass die Nähte senkrecht zum Darm stehen, parallel dem Verlauf der Gefässe. Der Zufall hat es gefügt, dass eines der operirten Kinder etwa zwei Monate später an Brech-

Digitized by Google

durchfall gestorben ist, und wir haben uns überzeugt, dass die Adhäsion damals noch ganz solide war und also wahrscheinlich auch eine solide geblieben sein würde.

52) Herr Kader (Breslau): „Beitrag zu den Beobachtungen über die bei der Laparotomie in der Bauchhöhle vergessenen Fremdkörper".

Ich kann zu der Mittheilung des Herrn Professor Rehn über die Patientin, bei welcher ein Tuch aus der Peritonealhöhle in den Darm gelangte, einen ähnlichen, wenn auch nicht so interessanten Beitrag liefern.

Die 25jährige A. P. wurde im Febrar 1894 auswärts an einer Ovarialgeschwulst per laparotomiam operirt. Die Laparotomiewunde heilte nur sehr schwer, erst nach Verlauf von 6 Wochen zu. Im August 1894 erkrankte Pat. an Abdominalbeschwerden. Sie litt an colikartigen Schmerzen in der Bauchhöhle, vorübergehenden, aber lästigen Auftreibungen derselben und tagelangen Stuhlverstopfungen, welche wiederholt mit Durchfällen wechselten. Ende August 1894 verschlimmerte sich der Zustand. Nach mehrtägiger Verstopfung bemerkte sie gelegentlich einer schliesslich eingetretenen Stuhlentleerung, dass ihr aus der Analöffnung ein Fremdkörper heraushänge. Derselbe wurde als ein Stück Gaze erkannt und herausgezogen. Das Stück soll circa einen halben Meter lang und fast ebenso breit gewesen sein. Zunächst besserte sich der Gesundheitszustand der Patientin. Die Ileusanfälle kehrten aber zurück und wiederholten sich immer öfter, gingen jedoch vorüber. Patientin verlor aber viel an Kräften und Körper. Fünf Tage vor ihrer Aufnahme in die Klinik erkrankte Patientin an stärkeren Leibschmerzen als sonst, Erbrechen und absoluter Stuhlverstopfung.

Am 25. 3. 95 Abends wurde Pat. in höchst desolatem Zustande in die Klinik gebracht. Die Diagnose wurde auf innere Einklemmung mit Peritonitis und allgemeiner Sepsis gestellt. Trotz der pneumonischen Veränderungen in beiden Lungen entschloss ich mich zur Laparotomie. Ich eröffnete die Bauchhöhle und fand im kleinen Becken ein grösseres Convolut von Dünndarmschlingen, welche theils direct, theils vermittelst narbiger Stränge untereinander und mit dem Uterus verwachsen waren. Es fanden sich auch Verwachsungen mit der Flexura sigmoidea und dem grossen Netz. Einer der Stränge strangulirte ein kleines Convolut von mehreren Schlingen. Das Mesenterium derselben war stark geschrumpft, der zu- und abführende Schenkel lagen dicht neben einander. Das Convolut der Schlingen war um die Mesenterialachse gedreht. Die Schnürfurchen gangränös. Es bestand ferner ein serös-fibrinöser, blutig gefärbter Erguss im kleinen Becken und eine allgemeine Röthung und Trübung der Serosa der Gedärme. Der gangränöse Darmtheil wurde resecirt. Patientin starb eine Stunde nach dem Eingriff. Die Autopsie ergab u. A. zahlreiche lobuläre pneumonische Herde in beiden Lungen, wohl septischen Ursprungs und Aspiration von Magendarminhalt. Genauere Untersuchung des Darms ergab an einer Stelle eine deutlich kenntliche strahlige Narbe in der Darmwand mit Verengerung des Darmlumens an dieser Stelle. Nachfragen bei den Zugehörigen bestätigten die Angabe der Patientin über das

Digitized by Google

Tuch. Der Befund in der Bauchhöhle sprach ebenfalls für die Glaubwürdigkeit dieser Angaben.

Auf welche Weise die Fremdkörper aus der freien Peritonealhöhle ins Darminnere gelangen, beobachtete ich bereits vor ca. 10 Jahren an Hunden und sah den Process in seinen verschiedensten Stadien, als ich, damals noch in Dorpat als Assistent und Schüler des weiland Prof. v. Wahl und des Prof. Zoege v. Manteuffel, an verschiedenen Thieren experimentirte, zwecks Erforschung der Ursachen, welche bei inneren Darmeinklemmungen den Meteorismus und die Lähmung des Darmes bedingen. Ich erzeugte unter Anderem auch folgende Darmeinklemmungen: Eine vor die Laparotomiewunde vorgezogene Darmschlinge wurde am Fusspunkte in der Weise vermittelst einer elastischen Gummischnur mässig stark strangulirt. Die Lumina des zu- und abführenden Schenkels wurden dadurch verschlossen, das Mesenterium bis zur Hemmung, aber nicht Aufhebung der Circulation geklemmt. Die Schlinge wurde reponirt, die Bauchdeckenwunde vernäht. Die Thiere starben ausnahmslos nach einigen Tagen. Zu meiner grossen Ueberraschung bildeten aber die Hunde eine Ausnahme. Einige derselben überlebten den Eingriff und waren nach 6 bis 10 Tagen wieder völlig gesund. Die Gummischnur wurde hier durch Bildung von festen, mit zahlreichen Blutgefässen versehenen bindegewebigen Hüllen überbrückt und von der übrigen Peritonealhöhle völlig abgeschlossen. Vielfach geschah die Einkapselung unter Zuhülfenahme der benachbarten Schlingen, indem diese mit der strangulirten feste, die Schnur überbrückende Verwachsungen eingingen. Der Faden schnitt die Darmwand durch und gelangte ins Darmlumen. In einigen Fällen wurde er per vias naturales entleert, in anderen fand ich ihn noch an einem Theil der Darmwand hängen. Bisweilen schnitt er den Darm völlig durch und lag eingekapselt in der Peritonealhöhle. Das Darmlumen fand sich in allen diesen Fällen, wenn auch bisweilen verengt, so doch wieder hergestellt. Dort, wo zahlreiche Adhäsionen der strangulirten mit den benachbarten Schlingen vorlagen, fanden sich bisweilen eine oder auch mehrere Enteroanastomosen zwischen den verwachsenen Schlingen.*)

In derselben Weise gerieth wohl auch das Tuch aus der freien Peritonealhöhle in den Darm bei meiner Patientin, wohl auch im Falle von Herrn Professor Rehn, vorausgesetzt, dass das Tuch hier nicht verschluckt wurde. Sehr auffallend ist es ja, dass am Darm keinerlei abnorme Veränderungen nachweisbar waren, welche auf das Hineindringen des Tuches aus der Peritonealhöhle durch die Darmwand hindurch ins Innere schliessen liessen. Auf analoge Weise gelangt beim Menschen auch ein Lithopaedion aus der Peritonealhöhle in den Darm.

Um solche verhängnissvolle Ereignisse, wie das Vergessen eines Tuches, wie überhaupt eines Fremdkörpers in der Bauchhöhle zu vermeiden, möchte ich aufs Wärmste das Verfahren empfehlen, welches in unserer Klinik

---

*) Einige dieser Beobachtungen finden sich in den Protokollen der Experimente in meiner Arbeit über den localen Meteorismus bei innerer Darmocclusion erwähnt. (Deutsche Zeitschr. f. Chir. Bd. 33.)

Digitized by Google

geübt wird. Sobald die Peritonealhöhle eröffnet ist, wird der Rand des Peritoneums mit langen, am Schnabel gebogenen „Peritonealklemmen" gefasst, dieselben werden radiär zur Wunde auf die Bauchdecken gelegt. Die Bauchhöhle wird dann, soweit es nöthig ist, mit Tüchern ausgestopft, die mit einem langen Faden versehen sind, dessen Ende eine Perle führt. Der Faden wird aus der Bauchhöhle herausgeführt und liegt frei auf den Bauchdecken. Er dient als Handhabe zum Auffinden des Tuches. Vielfach ist es vorgekommen, dass uns das Tuch zwischen den Gedärmen völlig verschwand, nur dank dem Faden konnten wir dasselbe finden. Der Faden muss stark sein, damit er beim Zug nicht reisst, geschieht dieses, so ist das Auffinden des Tuches bisweilen sehr schwierig. Das Operationsfeld wird durch solche Tücher noch vor dem Beginn der eigentlichen Operation von der übrigen Bauchhöhle völlig abgeschlossen. Wo es möglich ist, wird der zu operirende Theil des Darmes, die zu exstirpirende Geschwulst u. s. w. auf ein oder auch mehrere derartige Tücher gelegt. Die ganze Operation wird sozusagen ausserhalb der Peritonealhöhle ausgeführt. Die Gefahr, dass man bei solchen Vorsichtsmassregeln einen Fremdkörper in der Bauchhöhle vergisst, ist eine minimale. Jedes Zählen der Tücher, Pincetten u. s. w. ist überflüssig. Zu erwähnen ist noch, dass zum Tupfen nur auf besondere Indication kleinere und dann auch womöglich gestielte Tupfer gebraucht werden, sonst benutzen wir bei Eröffnung der Bauchhöhle nur grössere Gazetücher, die ja nicht so leicht unbemerkt bleiben. Wir haben im Laufe von vielen Jahren bei zahlreichen Laparotomien, die in unserer Klinik aus verschiedensten Ursachen ausgeführt wurden, dank der erwähnten Massregeln nicht ein einziges Mal etwas in der Bauchhöhle vergessen.

Herr Marwedel (Heidelberg): M. H., nur kurz ein paar Worte zu dem Vortrage des Herrn Professor Rehn über das Vorkommen des Gallensteinileus. Herr Professor Rehn hat dabei die Arbeit von Lobstein erwähnt, nach welcher Geheimrath Czerny in einem Falle einen Gallenstein in einer unteren Ileumschlinge gefunden hat, und zwar einer Ileumschlinge, die in dem kleinen Becken lag. Damals hat Professor Czerny den Gedanken aussprechen lassen, dass wohl das Herabsinken des Gallensteines in das kleine Becken eine Verlagerung des Lumens und damit einen Knickungsileus zu Stande kommen lasse. Dass es sich bei diesem Modus nicht um so ganz seltene Ausnahmefälle handelt, wird dadurch bewiesen, dass wir in den letzten drei Jahren noch zwei weitere Fälle von Gallensteinileus beobachtet haben, mit ganz genau dem gleichen Verhalten. In beiden Fällen war der Stein in einer unteren Ileumschlinge, beide Male der Schwere nach in das kleine Becken gesunken; Professor Czerny stellt sich die Sache so vor, dass beim Herabsinken der Ileumschlinge mit dem Stein wohl der letztere unten in dem kleinen Becken aufstösst und nun der Schwere nach umkippt und vielleicht hier auf diese Weise den abführenden Schenkel verlegt (Zeichnung).

Herr Graser (Erlangen): M. H., nur ein paar Worte. Warum Herr Hansemann sich eines etwas gereizten und ironischen Tones bedient hat, kann ich eigentlich nicht begreifen. Ich glaube nicht, dass ich in irgend

Digitized by Google

einer Weise unbescheiden gewesen bin mit dem, was ich gestern vorgetragen habe.

Was nun die sachlichen Einwände betrifft, so meinte ich mit dem Jahre 1894 eine Arbeit aus Virchow's Archiv Bd. 138 von Max Edel, die Herrn Hansemann gewiss bekannt ist. Dort ist wörtlich zu lesen: „Die Diverticula spuria sind im Allgemeinen eine seltene Erscheinung; dafür spricht ausser den spärlichen Mittheilungen von derartigen Bildungen der Umstand, dass seit Jahrzehnten im ersten anatomischen Institut zu Berlin kein, im pathologisch-anatomischen nur ein Fall zur Section gekommen ist.“ In einer Anmerkung steht: Neuerdings ist noch ein Fall beobachtet worden, den mir Herr Dr. Hansemann zeigte.

Ich habe gestern ausdrücklich betont, dass ich alle Literaturangaben weglasse, um die Zeit für den Congress zu sparen. Ich hätte die ganze vorhandene Literatur über die falschen Divertikel in ihren wichtigsten Punkten aus der Erinnerung vorbringen können; ich habe mich seit anderthalb Jahren intensiv genug mit der Frage beschäftigt.

Hätte ich gestern einen theoretischen Vortrag gehalten unter Vorführung einiger schematischer Zeichnungen, dann wären die Vorhaltungen, die mir Herr Hansemann gemacht, vielleicht erklärlich und berechtigt. Ich habe aber eine grosse Anzahl von Photogrammen und Originalpräparaten vorgelegt. Auf Grund derselben ist die Gesellschaft selbst in der Lage, zu beurtheilen, ob ich etwas Neues gebracht habe.

Herr Hadlich (Kassel): Meine Herren, zu den Mittheilungen über die merkwürdigen Vorkommnisse in der Bauchhöhle möchte ich mir erlauben, einen kleinen Beitrag zu liefern. Die Mittheilung ist vielleicht eigenartig genug, um es zu rechtfertigen, wenn ich Ihre Zeit einige Minuten in Anspruch nehme.

Es handelt sich um einen Ileusfall, den ich vor einer Reihe von Jahren zu beobachten und zu behandeln Gelegenheit hatte. Er betraf eine Patientin in den Dreissigern, Mathilde Mehlan, die in das Krankenhaus geliefert wurde, nachdem sie bereits länger als eine Woche an sehr schweren Ileuserscheinungen gelitten hatte. Sie hatte sich nicht entschliessen können, in das Krankenhaus zu gehen und war in einem derartig desolaten Zustande, dass zunächst von nichts anderem als von der Anlegung eines Anus praeternaturalis die Rede sein konnte. Da der Sitz des Hindernisses gänzlich unbekannt war, so wurde derselbe in der rechten Seite angelegt. Ich fand die geblähten Schlingen nun auch bereits adhärent durch frische peritonitische Verklebung und legte an einer derselben den Anus an. Die Patientin erholte sich, und es handelte sich nun also nach einiger Zeit weiterhin darum, durch Beseitigung des vorhandenen Hindernisses die natürliche Darmpassage wieder herzustellen. Zu dem Ende machte ich die Laparotomie in der Mitte. Ich fand ausserordentlich stark verwachsene, sehr verengte Darmschlingen, die namentlich nach dem kleinen Becken zu in einer Weise adhärent waren, dass die Lösung sehr grosse Schwierigkeiten machte und lange Zeit darüber hinging, bis ich mich vorwärts gearbeitet hatte. Ich kam dabei auch an den Processus vermiformis, der im Zustande chronisch ulceröser Entzündung übrigens durch Adhäsionen ab-

Digitized by Google

geschlossen war, und den ich entfernte. Aber es gelang mir nicht, das Hinderniss zu finden, vielmehr musste ich die Operation abbrechen, weil der Allgemeinzustand der Patientin das zunächst nöthig machte. Sie überstand auch diesen zweiten Eingriff, und ich sagte mir nun, dass es in Anbetracht der Schwierigkeit, das Hinderniss zu finden, wohl richtiger wäre, darauf zu verzichten und eine Enteroanastomose anzulegen, und zwar sagte ich mir, dass ich, wenn ich in der Nähe des Anus praeternaturalis einginge, mich unschwer über das zuführende Ende würde orientiren können und wohl auch die Gelegenheit haben würde, einen geeigneten leeren, unterhalb des Hindernisses gelegenen Darmtheil zu finden, mit dem ich den zuführenden in Verbindung bringen könnte. In dieser Absicht schritt ich, nachdem ich den Anus praeternaturalis zunächst provisorisch zugemacht hatte, zu der dritten Operation, indem ich oberhalb des Anus den Bauch in der eben bezeichneten Absicht eröffnete. Und nun, m. H., fängt das Interessante des Falles an. Indem ich mich orientirte über die Verhältnisse, fand ich zu meiner nicht geringen Ueberraschung, dass wenige Zoll unterhalb des Anus praeternaturalis der Darm vollständig blind endigte. Eine Fortsetzung desselben — es war Dünndam — war zunächst überhaupt nicht zu finden, er endigte, ähnlich wie ein Coecum gestaltet, vollständig abgeschlossen. Indem ich nun weiter suchte, fand ich zwischen den durch ziemlich zahlreiche strangförmige Adhäsionen mit einander verbundenen Schlingen nahe dem Rande des kleinen Beckens schliesslich das andere Darmende derart vollständig von dem oberen getrennt, dass die beiden Darmenden wohl handbreit von einander entfernt und auch nicht mehr durch ein von einem zum andern direct hinüberleitendes Mesenterialstück verbunden waren. Das abführende Ende war hochgradig verengt und endigte spitz zulaufend. Abgesehen von den bereits erwähnten ziemlich zahlreichen, meist fadenförmigen Adhäsionen fanden sich in dem durchsuchten Gebiete im übrigen keine weiteren abnormen Verhältnisse.

Ich vereinigte nun die beiden Darmenden, nachdem ich von dem stark verengten unteren d. h. abführenden Darmende noch ein Stück resecirt hatte und schloss die Bauchhöhle. Die Heilung kam zu Stande, begünstigt jedenfalls durch das Vorhandensein des Anus praeternaturalis, der für eine genügende Entlastung des vernähten Darmes sorgte. Die Patientin überstand das Ganze ohne besonderen Zwischenfall; der Anus praeternaturalis wurde später geschlossen; sie befindet sich seitdem in gutem Zustande.

Das Eigenthümliche und das in der That, wie Sie sich denken können, zunächst im höchsten Maasse Ueberraschende war also die vollständige Durchtrennung des Darms, die sich hier innerhalb der Bauchhöhle ganz heimlicher Weise, so zu sagen vollständig hinter den Kulissen, vollzogen hatte, und von der man keine Ahnung gehabt haben würde, wenn man nicht aus Veranlassung der folgenden Operation den Bauch wieder eröffnet hätte.

Ich fragte mich natürlich, wie ist das zu verstehen, wie ist es zu deuten, dass in dieser Weise eine vollständige Durchtrennung des Darms bis tief in das Mesenterium hinein zu Stande kommen konnte. Ich denke mir den ganzen Vorgang folgendermassen. Zunächst hatte bei der Patientin offenbar eine chronische Appendicitis bestanden, die zur Bildung von Adhäsionen, insbesondere

Digitized by Google

auch von strangförmigen Adhäsionen geführt hatte. Unter einer solchen, vermuthlich unter einen in das kleine Becken hinabziehenden Strang war nun das betreffende Darmstück gerathen und hier eingeklemmt. Die Einklemmungserscheinungen hatten, wie ich bemerken will, plötzlich im Anschluss an eine körperliche Anstrengung eingesetzt. Man könnte sich auch — vielleicht noch richtiger — vorstellen, dass die Darmschlinge sich mit einer halben Umdrehung über einen ausgespannten Strang hinübergeschlagen hatte und durch die Umgebung so in dieser Lage gehalten wurde, dass der gespannte Strang sofort einen Verschluss und eine Einklemmung des Darmes in hinreichend straffer Weise zu Stande brachte. Die Einklemmung war jedenfalls nicht gleich eine so starke, dass etwa schon in den nächsten Tagen eine lineäre Necrose eingetreten wäre, vielmehr dürfte die Einklemmung wohl erst mit der zunehmenden Blähung des Darmes einen so hohen Grad erreicht haben, dass die Necrose eintrat. Nun setzte, wie ich mir denke, glücklicherweise gerade zu der Zeit, wo im Bereich der Linearnekrose die Perforation gewiss nahe bevorstand, die Anlegung des künstlichen Afters ein. Die Oeffnung im Darm fiel so nahe oberhalb des Hindernisses, dass eine vollständige Entlastung der gefährdeten Stelle eintrat. Der Koth entleerte sich frei durch den künstlichen Anus, und es konnte nun, durch Verklebung in Folge adhäsiver Peritonitis geschützt, die Demarcation an der eingeklemmten Stelle sich vollziehen. Die getrennten Darmstücke, zunächst durch diese Verklebung in provisorischer Weise verschlossen, verheilten dann vollständig solide. Und da die mit der Demarcation einhergehende Durchtrennung auch bis tief in das Mesenterium hineinreichte, so hinderte Nichts die beiden getrennten Darmstücke, nach ihrem narbigen Verschluss dem auf sie einwirkenden Zuge zu folgen und sich so vollständig und so weit von einander zu entfernen, wie das thatsächlich der Fall war. — In dieser Weise erklärt sich, wie ich glaube, dieser höchst eigenartige Fall, der mir der Mittheilung werth schien.

Herr Krause (Altona): M. H., Herr Kader hat darauf aufmerksam gemacht, dass die Spornbildung, wie er sie beschrieben, ein Hinderniss dafür abgeben könne, dass der Magensaft in den Dünndarm läuft. Das wird ja sicher für gewisse Fälle zutreffen. Von dieser Anschauung ausgehend hat neuerdings Kappeler in der Deutschen Zeitschrift für Chirurgie eine ausführliche Arbeit veröffentlicht und ein Verfahren angegeben, um dieses Hinderniss zu vermeiden. Er näht an der grossen Curvatur die Dünndarmschlinge in beträchtlicher Ausdehnung an — ich habe in einem Fall 12 cm angenäht und in einem anderen 10 — und glaubt nun, die Spornbildung könne nicht zu Stande kommen; denn der Darm fällt an den beiden Enden mehr oder weniger senkrecht herunter (Zeichnung). Gewiss ist in den meisten Fällen, die Herr Kader erwähnt hat, die Spornbildung ähnlich wie beim Anus praeternaturalis, wogegen wir früher die Dupuytren'sche Klemme angewandt haben.

Was nun meine beiden nach Kappeler Operirten betrifft, so ist der erste Fall vorzüglich verlaufen: ich hatte allen Grund, mit dem Erfolg zufrieden zu sein. In dem zweiten Fall handelte es sich um eine Frau, die infolge narbiger Pylorusstenose eine gewaltige Magenectasie hatte. Bei dieser Kranken trat schon fünf Stunden nach der Operation sehr profuses, galliges Erbrechen auf,

Digitized by Google

welches während der ersten acht Tage anhielt, so dass ich drauf und dran war, die Laparotomie zu wiederholen und eine Entero-Anastomose anzulegen. Das Erbrechen liess aber schliesslich nach und hat allmählich ganz aufgehört. In solchen Fällen, wo der Magen ausserordentlich stark dilatirt ist, besitzt er wegen seiner Schlaffheit keine Contractionsfähigkeit, während der Darm sich normal zusammenzieht. Infolge dessen wird der Darminhalt und besonders die Galle nach dem Orte des geringsten Widerstandes, also in den obersten Magensack gepresst. Bei diesen Fällen wird auch die Kappeler'sche Operation vor dem gefährlichen Regurgitiren nicht schützen, sondern nur die Braun'sche Enteroanastomose.

Dass Tücher in der Bauchhöhle zurückgeblieben sind, ist mir glücklicherweise nie passirt. Ich verwende nie etwas anderes, wie 5—8 m lange Binden zum Tamponiren, die man beliebig breit nehmen kann, 25—30 cm, und stets lasse ich ein grosses Ende heraushängen. Dann kann man selbst bei schwierigen Operationen, die Stunden lang dauern, nichts vergessen, da es sich um Binden von 5 m Länge und mehr handelt.

Herr Herczel (Budapest).*)

Herr Felix Franke (Braunschweig): M. H., ein paar Worte über den Mechanismus des Circulus vitiosus! Schon seit 1892 habe ich die Methode, die Kappeler jetzt beschrieben hat, angewandt. Ich bin sogar noch weiter gegangen als Kappeler. Ich hefte den Darm links hoch oben an und leite ihn im Bogen links herunter, ausserdem nähe ich ihn rechts nicht nur im absteigenden Bogen an den Magen an, sondern unterhalb des Magens noch mit zwei Nähten an das Netz, und trotzdem kommt der gefürchtete Circulus vitiosus noch vor. Die zwei letzten derartigen Fälle haben mir einen Einblick in die Verhältnisse verschafft. Es handelte sich da um eine Vermehrung der physiologischen Drehung des Magens, durch die dieser Circulus vitiosus zu Stande gekommen war. Auf diese vermehrte Drehung ist bisher nicht genug Werth gelegt worden. Der Magen dreht sich physiologischerweise so bei der Füllung, dass die untere längere Curvatur nach vorn oben rückt. Bei einem dilatirten schwachen Magen wird die Drehung natürlich vermehrt werden, weil der Patient gewöhnlich liegt, entweder flach oder halb sitzend. Dabei wird die hintere Magenwand, auf der die Flüssigkeitsmasse hauptsächlich lastet, direct nach unten gezogen und die vordere Magenwand dreht sich in die Höhe. Als ich bei dem einen Patienten die Braun'sche Operation vornahm, fand ich die ganze operirte Partie nach oben gezogen und in der Nähe des Processus ensiformis fixirt.

Durch die Braun'sche Anastomose ist der Patient besser geworden. Neuerdings habe ich ein Kind von sechs Jahren wegen Duodenal-Stenose operirt. Da trat auch wieder Erbrechen auf mit vorhergehenden Schmerzen. Ich vermuthete dasselbe, wie bei jenem Kranken, habe aber die Braun'sche Operation nicht gemacht. Das Kind war so elend, dass ich sie nicht versuchen konnte. Ich habe das Kind einfach, nachdem ich die Nahtlinie durch breite weitfassende Heftpflasterstreifen gesichert hatte, auf den Bauch und die rechte

*) Correctur des Stenogramms trotz dreimaliger Aufforderung nicht eingesandt. D. Red.

Digitized by Google

Seite gelegt, jeden Tag ein paar Stunden. Von da an hörten die Schmerzen auf oder wurden mässiger und das Erbrechen hat sich allmählich gegeben. Dass der Magen einfach dilatirt und überfüllt war, dass es sich nicht um eine Darmschlinge handelte, liess sich genau durch die Percussion u. s. w. feststellen. Das Kind ist soweit munter. Ich habe die Verhältnisse noch dadurch controlliren können, dass ich wegen Ileus 14 Tage später den Leib noch einmal öffnen musste; es war durch Verklebung benachbarter Schlingen eine Abknickung des Ileums eingetreten. Auch bei diesem Kranken fand ich, dass die Gastroenterostomiestelle nach oben gedreht war. Also dürfte es sich vielleicht für ähnliche Fälle empfehlen, mit der zweiten Operation nicht ohne weiteres bei der Hand zu sein, sondern durch Bauchlage oder Ellenbogenlage dafür zu sorgen, dass der überfüllte Magen sich nach dem Darm zu durch die vordere Oeffnung entleeren kann. Allmählich wird seine Muskulatur sich kräftigen und die Stagnation der Speisen und Galle in ihm wird geringer werden und schliesslich aufhören.

53) Herr von Büngner (Hanau): „Aufruf zu einer Sammelforschung über die Entstehung von Geschwülsten im Anschluss an Verletzungen."

Meine hochverehrten Herrn Collegen! Wenn ich heute mit dem Aufruf zu einer Sammelforschung über die Entstehung von Geschwülsten im Anschluss an Verletzungen an unsere Gesellschaft herantrete, so veranlassen mich dazu folgende Erwägungen:

Die Frage nach der traumatischen Enstehung der Geschwülste hat uns Chirurgen seit dem Inkrafttreten der Unfall-Versicherungs-Gesetzgebung fortgesetzt beschäftigt. Leider aber fehlt es bis jetzt, wie allerseits zugegeben wird, noch vollkommen an einer ausreichenden Unterlage für die Beurtheilung solcher Fälle.

Daraus erklärt es sich, dass in Gutachten, Obergutachten und gutachtlichen Aesserungen für das Reichsversicherungsamt der Einfluss von Traumen auf die Entstehung von Geschwülsten bald überschätzt, bald zu gering angeschlagen wird. Daher kommt es ferner, dass in den Gutachten die practisch wichtigsten bösartigen Geschwülste, die Carcinome und Sarcome, welche wir doch sonst sowohl vom wissenschaftlichen Standpunkt aus mit Rücksicht auf ihre Histogenese, als auch in klinischer Beziehung mit Rücksicht auf ihre verschiedene Erscheinungsweise und ihren verschiedenen Verlauf streng auseinander zu halten pflegen, unterschiedslos zusammengeworfen werden. Und dieses, obschon nach mancherlei Erfahrungen, z. B. nach denjenigen Richard von Volkmann's und auch nach meinen eigenen seit Jahren auf diesen Punkt gerichteten Beobachtungen, Sarcome, besonders Knochensarcome verhältnissmässig häufig, Carcinome dagegen niemals oder fast niemals auf traumatischer Grundlage entstehen, wenn man, den Bedürfnissen der Praxis folgend, nur Traumen in berufsgenossenschaftlichem Sinne, d. h. einmalige heftige Traumen, nicht chronische geringfügige traumatische Reizungen in Betracht zieht.

Digitized by Google

Im vorigen Jahre suchte der Züricher pathologische Anatom Ribbert*) der uns hier beschäftigenden Frage näher zu treten. Seine Darlegungen geben ein interessantes Resumé über den gegenwärtigen Stand derselben vom pathogisch-anatomischen Standpunkt aus, sie werden aber den Bedürfnissen der Klinik nur in geringem Maasse gerecht. Letzteres kann meines Erachtens auch nur erwartet werden, wenn in erster Linie die zur Entscheidung dieser Frage berufenen Chirurgen, besonders die eine umfangreiche Unfallspraxis ausübenden Chirurgen, derselben ihre Aufmerksamkeit zuwenden. Ribbert kommt zu dem Schluss, dass wir auf Grund theoretischer Erwägungen und der bisherigen thatsächlichen Befunde zwar dem Trauma eine gewisse Rolle bei der Genese der Neubildungen werden zuerkennen müssen, dass wir aber noch keineswegs wissen, wie weit wir im Allgemeinen und wie weit wir im Besonderen in Anbetracht der verschiedenen Geschwulstformen in der Annahme eines solchen Zusammenhanges gehen dürfen. Seiner Ansicht nach — und diese Ansicht ist vorläufig auch die meinige — werden wir nicht gerade viele Tumoren aus einem Trauma im eigentlichen Sinne d. h. einem einmaligen Stoss, einer Quetschung und dergleichen, ableiten dürfen. Etwas anders verhält es sich nach Ribbert mit dem indirecten Zusammenhang, wenn er durch eine an die Verletzung sich anschliessende Entzündung vermittelt wird. Ihm kann man wahrscheinlich eine grössere Rolle für die Genese der Tumoren vindiciren, doch fehlt es uns noch an geeigneten Grundlagen, um uns über die Häufigkeit solcher Vorkommnisse auszusprechen, und erst weit besser als bisher fundirte klinische Beobachtungen können uns darüber aufklären.

Mit diesen Schlussfolgerungen des neuesten Autors auf diesem Gebiete, meine Herren, werden Sie Alle übereinstimmen. Dieselben beweisen uns auf's deutlichste die Nothwendigkeit zur Gewinnung einer sicheren Basis für die Beurtheilung solcher Fälle bei Ausübung der ärztlichen Sachverständigenthätigkeit. Natürlich kann aber eine derartige Kenntniss auf breiterer Unterlage nur auf dem Wege einer Sammelforschung unter Betheiligung möglichst sämmtlicher Fachgenossen gewonnen werden.

Von Volkmann hielt denn auch gerade eine Sammelforschung über diese Frage für besonders erstrebenswerth und angezeigt. Er ist aber leider durch den Tod aus unserer Mitte gerissen worden, noch ehe er zu derselben die Anregung geben konnte. Jetzt veranlassen mich, seinen Schüler, verschiedene einschlägige gutachliche und obergutachtliche Fälle, welche im Laufe der letzten Jahre an mich herangetreten sind und das weite Auseinandergehen der Meinungen selbst namhafter Chirurgen bekunden, den Gedanken einer Sammelforschung aufzunehmen und Sie, meine Herren, zu ersuchen, vollzählig an derselben mitzuwirken. Zu diesem Behufe bringe ich die Angelegenheit zuvörderst an dieser Stelle zur Sprache, zu gleichem Behufe werde ich Ihnen binnen kurzem einen Fragebogen zustellen. Endlich habe ich die Absicht, Ihnen etwa nach Jahresfrist über das Ergebniss der Forschung zu berichten.

Und nun noch Eins. Man hat mich gefragt, ob ich die Absicht habe,

*) Ribbert, In wieweit können Neubildungen auf traumatische Einflüsse zurückgeführt werden. Aerztl. Sachverst.-Zeitung. Verlag von R. Schoetz. Berlin 1895. No. 19 u. 20.

University of California LIBRARY

Digitized by Google

eine Geschwulststatistik im Grossen in die Wege zu leiten, und mich dabei darauf aufmerksam gemacht, dass solches bereits in früherer Zeit von unserer Gesellschaft angestrebt, aber nicht von Erfolg begleitet gewesen sei.

Dazu bemerke ich Folgendes: ich verkenne keineswegs, dass eine Sammelforschung im grossen Stile über das umfangreiche und schwierige Capitel der Geschwülste, falls eine grosse Reihe specialisirter Fragen aufgeworfen werden, über welche die Krankengeschichten keine genügende Auskunft zu geben pflegen, ausserordentlichen Schwierigkeiten begegnet, und ich verstehe es sehr wohl, wenn sie ebendeshalb ergebnisslos im Sande verläuft. Hier aber handelt es sich um etwas ganz Anderes, um die Beantwortung lediglich der einen, rein practischen und klar formulirten Frage, ob Beobachtungen vorliegen, welche erweisen, oder mit Wahrscheinlichkeit annehmen lassen, dass die Entwickelung einer Geschwulst gegebenen Falles an ein Trauma sich angeschlossen hat. Diese Frage lässt sich nach den Krankengeschichten in den Kliniken und Krankenhäusern, sowie nach den Aufzeichnungen der einzelnen Aerzte sehr wohl und unschwer beantworten. Auf die Beantwortung dieser Frage werden wir zudem durch die Unfallversicherungsgesetzgebung selbst hingedrängt, und derselben würden wir bei der heutigen Bedeutung und dem heutigen Umfange der letzteren überhaupt nicht mehr lange aus dem Wege gehen können. Bei einer Sammelforschung über diese Frage muss meiner Ansicht nach auch schon deshalb etwas herauskommen, weil nicht nur die positive, sondern auch die negative Antwort, dass einschlägige Beobachtungen nicht vorliegen, für die künftige Beurtheilung derartiger Fälle von Wichtigkeit ist.

So bin ich denn gern bereit, meine Herren, keine Arbeit und Mühe zu scheuen, um die Beantwortung dieser Frage zu ermöglichen, das Material zu sammeln und zu sichten und Ihnen nach Prüfung und Zusammenstellung desselben über die Ergebnisse Bericht zu erstatten, Sie aber, und besonders diejenigen Fachgenossen, welche vermöge ihrer Stellung vielfach mit der berufsgenossenschaftlichen Beurtheilung solcher Fälle zu thun haben, fordere ich hiermit auf, mich in meinen Bestrebungen zu unterstützen, denn dass in dieser Frage allendlich Klarheit geschaffen werde, ist gewiss unser Aller Wunsch!

54) Herr Rehn (Frankfurt a. M.): „Weitere Mittheilungen über Blasengeschwülste bei Anilin-Arbeitern.“*)

55) Herr Gluck (Berlin): „Kehlkopfchirurgie und Laryngoplastik.“

Die Kehlkopfexstirpation, 1854 von Langenbeck inaugurirt, 1870 von Czerny und Gussenbauer experimentell begründet, 1873 von Billroth in die practische Chirurgie eingeführt, hat bis zum Jahre 1881 eine Mortalität unmittelbar oder in den ersten Tagen post operationem von etwa 53 pCt. veranlasst, bis zum Jahre 1891 sank diese Mortalität auf 46,5 ca. herab, ebenso traurig waren die Dauerresultate bei den die Operation überlebenden Patienten, so dass die Operation, nachdem sie mit Begeisterung aufgenommen war, in

*) Der Vortrag ist nicht gehalten. Das Protocoll nicht eingesandt. D. Red.

Digitized by Google

Misscredit zu gerathen begann; von Bergmann, Kocher, Mikulicz haben in den letzten Jahren durch ihre Publicationen und Resultate das Vertrauen zu der Operation mächtig gefördert. Von Bergmann hatte 1896 bereits eine Statistik von etwa 11 pCt. Mortalität, Kocher meldet kürzlich, dass er bei 15 Fällen nur 1 Todesfall zu verzeichnen habe, also 8,3 pCt. Mortalität.

Gluck hat in einer Serie von 22 wegen maligner Geschwülste ausgeführten Kehlkopfexstirpationen einen Todesfall gehabt, also eine Mortalität von 4,5 pCt., im Ganzen hat Gluck 46 Kehlkopfresectionen ausgeführt. Durch spätere Operationen ist die Mortalität von 4,5 auf etwa 11 pCt. im Ganzen angestiegen, entspricht also etwa der von Bergmann'schen Statistik. Gluck's ältester Patient, der erfolgreich wegen Carcinom mit totaler Laryngectomie behandelt und geheilt wurde, stand im 76. Lebensjahre; es gelang Gluck auch Dauerheilungen zu erzielen in Fällen, wo ausser dem Kehlkopfe und Trachealringen das Zungenbein, Pharynx und Oesophagus resecirt, carcinomatöse Drüsentumoren beider Halsseiten mit der durchwachsenen Haut und sogar der Zungengrund entfernt werden mussten. 17 von Gluck's geheilten Fällen leben noch ohne Recidive, viele derselben gehen ihrem Berufe nach; das Nähere darüber ist in der Original-Arbeit nachzulesen.

Das Herabsinken der Mortalität nach der Operation von 53 und 46 pCt. auf 11 pCt., 8,3 pCt., ja auf 4,5 pCt. in einer Reihe von 22 Operationen ist zu verdanken:

1. Der sorgfältigen Asepsis und der vorsichtigen Technik, Vermeidung von Zerrungen und gewaltsamen Achsendrehungen des Larynx und der anliegenden Gewebe, um die Vagusstämme, die N. recurrentes und die Rami cardiaci u. s. w. des Sympathicus nicht schwer zu lädiren und eine Neuritis derselben respective ein acutes Delirium cordis mit drohender Herzinsufficienz post operationem zu vermeiden.

2. In der sicheren Vermeidung der acut infectiösen Aspirationspneumonie.

   a) Bei der totalen Laryngectomie durch die präliminare quere Resection der Trachea und Vornähen des unteren Trachealstumpfes circulär in die Haut. (Von Gluck und Zeller 1881 angegeben).

   b) Bei der halbseitigen Laryngectomie durch Laryngoplastik id est Implantiren eines gestielten Hautlappens mit der Basis auf der Seite der Erkrankung über die Wundhöhle und sorgfältiger Anheftung desselben mit Hilfe von Suturen und Jodoformtampons einmal an die stehengebliebene Kehlkopfhälfte, dann aber auch an den im Pharynx oder Oesophagus durch den Act der Operation entstandenen Defect, wodurch ein völliger Abschluss der Wundhöhle und ihrer Secrete von den Athemwegen zu Stande kommt.

3. Bei totalen ausgedehnten Operationen in der sofortigen Pharyngo- oder Oesophagoplastik mit gestielten Doppellappen, deren erster mit der Epidermisfläche gegen die Schlundhöhle blickt und Combination dieses complicirten oder eines einfacheren Verfahrens mit der vorsichtigen (Jodoform-) Tamponade des intermediären Wundraumes und theilweiser Vernähung der äusseren Haut über demselben.

4. In der sorgfältigen, ständigen Ueberwachung, und in der musterhaften Ernährung der Kranken.

5. In der guten Ventilation der Räume, Anwendung von Inhalationen (feuchte Dämpfe, Sauerstoff u. s. w.), endlich Ueberwachung der Verdauung und der Herzthätigkeit.

Herzinsufficienz, Pneumonie, septische Aspirations-Zustände mit Bronchopneumonie, Mediastinitis, Phlegmone colli, Nachblutungen u. s. w. werden durch diese Methode mit einiger Sicherheit vermieden. Sowohl bei der totalen Laryngectomie, als auch bei der halbseitigen mit Laryngoplastik kann der provisorische Abschluss der Athemwege von Schlund und Mundhöhle secundär in einfachster Weise wiederhergestellt werden; bei den Totalexstirpationen mit circulär eingeheiltem Trachealstumpfe ist dies jedoch weder nothwendig noch erwünscht, da die nach diesem Verfahren geheilten Fälle ohne Canüle athmen und wie Gesunde schlucken. Bisher hatten diese Kranken allerdings eine nur unvollkommene Flüstersprache zur Verfügung, Gluck hat jedoch für diese Verhältnisse einen neuen, einfachen Phonationsapparat ersonnen.

Der Apparat besteht im Wesentlichen aus zwei Gummischläuchen, welche durch eine Metallolive, in deren Inneren sich eine Gummistimme befindet, mit einander verbunden sind; führt sich Patient das Schlauchende a von einem Nasenloche aus bis hinter die Uvulaspitze, so vermag er, wenn von dem Schlauchende b aus ein Luftstrom die Gummistimme zum Tönen bringt, laut und anhaltend zu sprechen. Am zweckmässigsten ist es, wenn die Lungen des Patienten als Ballon wirken und durch einen Willensimpuls Phonation und Articulation in Action gesetzt werden; die Wirkung dieser einfachen Vorrichtung ist eine geradezu überraschende. Jedes Individuum, welches an Aphonie leidet, resp. eine Trachealcanüle trägt, kann sofort nach Einführung der beiden Schlauchenden in Nase und Trachea laut und anhaltend sprechen; für besondere Verhältnisse ist der Apparat an seinem trachealen Ende mit einer Metallvorrichtung und Canüle armirt, welche ein Ventil trägt, das sich bei der Inspiration öffnet und bei der Exspiration zum Theil schliesst, so dass der Exspirationsstrom dann die Gummistimme zu lautem Tönen bringt. In jüngster Zeit ist es Gluck auch gelungen, den Apparat vom Munde aus in Thätigkeit zu setzen, eine Modification, welche hier aus naheliegenden Gründen des Beifalles der Patienten sich erfreut. Die guten Resultate der Kehlkopfoperationen bei malignen Tumoren legten nun den von anderer Seite inaugurirten Gedanken nahe, auch z. B. bei Lues, Tuberculose u. s. w. mit Laryngofissur und Plastik, sowie mit atypischen oder typischen Resectionen vorzugehen. Auch in dieser Hinsicht hat Gluck einzelne Dauerresultate zu verzeichnen. Hat auf der einen Seite die Frühdiagnose des Kehlkopfcarcinoms die intralaryngeale Methode und die Behandlung mit einfacher Laryngotomie für einzelne Fälle ermöglicht, so hat auf der anderen Seite Forschung und Technik Methoden ersonnen, welche Patienten mit bis dahin für unheilbar geltenden diffusen Geschwulstbildungen des Kehlkopfes und Pharynx durch Radicaloperationen zu retten und zu erhalten vermochten und denselben die Functionen des Schluckens conservirten und die Sprache durch einen einfachen und sinnreichen Apparat wiedergaben. Laryngologen wie Chirurgen haben diesen Fortschritt zu begründen in gleicher Weise beigetragen.

Digitized by Google

56) Herr Braatz (Königsberg): „Zur Wundbehandlung."

B. spricht, nachdem er seinen vor 8 Jahren construirten und jetzt verbesserten (Modell M. Waarentrop) aseptischen Waschtisch erwähnt, über die Wichtigkeit der Händedesinfection, nicht nur, weil gegen diesen Punkt am meisten gefehlt wird und Wunde und Verbandsstoffe nicht selten noch mit unreinen Händen angefasst werden, sondern auch deshalb, weil die neuerdings entstandenen Operationshandschuhe die Bedeutung der Händereinigung in den Hintergrund zu drängen geeignet sind.

Die Stelle des Alkohols bei der Händedesinfektion ist noch nicht aufgeklärt. Die fettlösende Eigenschaft desselben kann es nicht sein, sonst müssten die Waschresultate mit Aether noch bessere sein. B. ist auf einen anderen Punkt aufmerksam geworden und das ist der Umstand, dass der Alkohol die in den Hautporen und Hautschuppen befindlichen Luftbläschen besser und leichter entfernt als wässerige Lösungen. Einige Versuche, welche diese Ansicht zu stützen geeignet sind, werden ausgeführt.

Es herrscht jetzt eine Strömung gegen die „Aseptik" und es wird gerathen, wieder zur Antiseptik zurückzukehren. B. hält diese Richtung für bedenklich, weil die neueren Grundsätze der Wundbehandlung noch selbst lange nicht genug verbreitet sind. Solche Warnungen werden von solchen, die den neuen Weg noch nicht betreten, gern vernommen und Andere kehren um so lieber zur alten Antiseptik um, je weniger weit sie auf dem neuen Wege gekommen waren.

Jetzt, da für die Wundbehandlung die fundamentale Bedeutung der praeventiven Maassnahmen feststeht, kann man sagen, dass die gegen früher besseren Resultate der Antiseptik von Anfang an unter falscher Flagge gesegelt sind, denn jene Erfolge beruhten ebenfalls nur auf den präventiven Maassnahmen, d. h. derart, dass die Verbandstoffe und Instrumente (Hände) durch das Behandeln mit Carbol und Sublimat und die mechanische Reinigung **keimärmer** geworden war.

Gegenüber jenen Warnungen vor der Aseptik hält es B. für didaktisch zweifellos richtiger, dass der angehende Arzt so ausschliesslich wie möglich in der Aseptik ausgebildet werde. Je mehr das geschehen, desto mehr wird er dann die praktischen Schwierigkeiten überwinden lernen und desto mehr wird er sich von dem Gebrauch der Antiseptica frei machen. An der Antiseptik hat er dann zum Schluss nicht viel zu lernen.

(Schluss der Sitzung 1 Uhr).

---

b) Nachmittagssitzung.

Eröffnung der Sitzung 2 Uhr.

General-Versammlung.

Vorsitzender: Ich bitte zunächst den Herrn Schriftführer, die neu Aufgenommenen zu verlesen.

Herr Körte (Berlin): Es sind seit der letzten Sitzung 8 neue Mitglieder aufgenommen, die Herren:

Digitized by Google

104. Dr. Lenzmann (Duisburg), 105. Dr. Immelmann (Berlin), 106. Dr. Fritz Ruhr (Berlin), 107. Dr. Alexander Jäckh (Cassel), 108. Dr. Eugen Zeile (Berlin), 109. Dr. Hattwich (Berlin), 110. Dr. Opitz (Stettin), 111. Dr. Burdach (Dresden), 112. Dr. Robert Füth (Metz).

Vorsitzender: Naturgemäss ist die heutige Nachmittagssitzung Generalversammlung. Es ist zunächst der Kassenbericht zu erstatten und dann die Wahl des Vorsitzenden vorzunehmen. Ich bitte zunächst Herrn Körte, den Kassenbericht zu erstatten.

Herr Körte (Berlin): M. H. Der Stand der Finanzen unserer Gesellschaft, welche ich interimistisch in Vertretung unseres Herrn Vorsitzenden verwaltet habe, ist ein durchaus günstiger, insofern die Einnahmen die Ausgaben überwogen haben, sodass wir einen Baarbestand von 7186,14 M. als Ueberschuss des verflossenen Jahres (1898/99) besitzen. Die folgenden Zahlen geben Ihnen einen Ueberblick über unsere Geschäftslage:

Einnahmen vom 12. April 1898 — 1. April 1899	M. 21894,74
Ausgaben „ „ „ „ „ „ „ „	„ 19356,55
Kassenbestand 1. 4. 99	M. 2538,19
Dazu Bankier-Guthaben bei Hammer und Mack	M. 4647,95
Baarbestand	Sa. M. 7186,14

Der Besitz der Gesellschaft an Werthpapieren (im Depot der Reichsbank) beträgt:

9500 M.	Dtsch. R.-Anl. $3^1/_2\%$
25000 „	Pr. Cons. $3^1/_2\%$
62100 „	Pomm. Pfdbr. $3^1/_2\%$
7500 „	Ostpr. „ „
900 „	Westpreuss. Pfdbr. $3^1/_2\%$
3600 „	Dtsch. R.-Anl. $3^1/_2\%$, dazu gekommen im 1. Jahr.
108600 M.	in Sa.

Die Summe des Baarbestandes	M. 7186,14
und der Werthpapiere	„ 108600,00
beträgt	M. 115786,14
Dazu kommt: Der Werth des Langenbeck-Hauses	„ 530000,00
ferner: Werth des Mobiliars und der Bibliothek	„ 20000,00
Also beträgt das Gesammtvermögen der Gesellschaft zur Zeit:	M. 665786,14

Dem gegenüber stehen die Schulden der Gesellschaft in folgenden Beträgen:

Hypothek auf das Langenbeckhaus	M. 200000,00
Antheilscheine	„ 13000,00
Nicht verzinsliches Darlehen der Berliner med. Gesellschaft .	„ 64000,00
In Summa	M. 277000,00

Nach Abzug der Schulden beträgt also das Vermögen der Gesellschaft 388786,14 M.

Digitized by Google

Vorsitzender: Dann bitte ich die Herren Schuchardt und Hoffa, die Entlastung dem Ausschuss zu ertheilen.

Herr Schuchardt (Stettin): Im Namen des Herrn Hoffa habe ich zu erklären, dass wir die Revision der uns vorgelegten Jahresrechnungen vorgenommen und alles für richtig befunden haben. Wir beantragen, dem Ausschuss Decharge zu ertheilen.

Vorsitzender: Da die Herren Schuchardt und Hoffa im Namen der Gesellschaft die Revision vorgenommen und alles für richtig befunden haben, so erkläre ich die Entlastung für ertheilt. Ich spreche Herrn Koerte für alle Mühen bei Verwaltung der Kasse im Namen der Gesellschaft den verbindlichsten Dank aus.

Dann wäre die Wahl des Präsidenten für das Jahr 1900 vorzunehmen. Ich bitte Herrn Wagner, wie bisher die Wahl zu leiten und möchte mir erlauben als Stimmzähler die Herren Graser, Schlange und Barth vorzuschlagen. Ich bitte, die Stimmzettel zu vertheilen und bitte diejenigen Herren, die nicht Mitglieder sind, sich auf die Bänke nach hinten zurück zu ziehen, damit die Abnahme der Stimmzettel erleichtert wird.

57) Herr Renvers: „Die Behandlung der Blinddarm-Erkrankung.“*)

58) Herr Ewald (Berlin): „Appendicitis larvata“.**)

59) Herr Sonnenburg (Berlin): „Die Indicationen zur chirurgischen Behandlung der Appendicitis.“***)

60) Herr Riese (Britz): „Ueber Pyelitis bei Appendicitis chronica.“†)

61) Dührssen (Berlin): „Ueber gleichzeitige Erkrankung des Wurmfortsatzes und der weiblichen Beckenorgane.“††)

62) Herr Karewski (Berlin): „Klinische Beiträge zur Perityphlitis.“

Meine Herren, die Ausführungen des Herrn Prof. Renvers und des Herrn Prof. Sonnenburg haben ja gezeigt, dass wir mit der Zeit in Deutschland zu einer erfreulichen Uebereinstimmung zwischen den inneren Klinikern und den Chirurgen in der Perityphlitis-Frage kommen. Indessen glaube ich nicht, dass in dem einzelnen Falle der Practiker so ohne weiteres aus diesen

*) S. Grössere Vorträge und Abhandlungen.
**) Desgl.
***) Desgl.
†) Desgl.
††) Desgl.

Digitized by Google

allgemeinen Grundsätzen eine Richtschnur für sein Handeln entnehmen kann. Denn, wenn auch in vielen Fällen es möglich sein mag, zu entscheiden, ob man es mit einem serösen Exsudat oder mit einem eitrigen Exsudat zu thun hat, wenn auch in vielen Fällen nach 4—5 Tagen die Krankheit abgelaufen ist, so behalten wir doch immerhin noch Fälle übrig, in welchen uns später gezeigt wird, dass selbst der erfahrenste Specialist in der Diagnose sich getäuscht hat, dass es sich um kein seröses Exsudat, sondern um ein eitriges gehandelt hat, und dass auch nach anfänglich ausgezeichnetem Verlauf, sei es durch unzweckmässiges Verhalten des Patienten, sei es durch irgendwelche anderen Zufälle die scheinbar abgelaufene Appendicitis zum Tode führt. Wenn in einer Arbeit, wo von unzweckmässigem Verhalten gesprochen wird, eine rasche Bewegung im Bett oder eine heftige Gemüthsbewegung darunter verstanden wird, so glaube ich, sind das Dinge, die allerdings bei den Kranken meist vermieden werden können. Ich glaube deswegen, dass man versuchen muss, dem Arzt noch genauere Hinweise über die Natur der einzelnen Fälle zu geben. Ich glaube, dass wir versuchen können, die Differentialdiagnose der Appendicitisfälle unter sich noch genauer zu gestalten, und ich denke, dass das vielleicht möglich sein wird, wenn jeder Einzelne seine speciellen Erfahrungen dem grossen ärztlichen Publicum mittheilt. Dasjenige, z. B. was Herr Sonnenburg in seinem classischen Buche als Latenzstadium der Perityphlitis bezeichnet, was heute Herr Ewald die Appendicitis larvata genannt hat, ich selbst bei früherer Gelegenheit als Prodromalerscheinungen characterisirte, scheint mir eine recht bedeutende Rolle zu spielen für die Beurtheilung des ersten Anfalles. Ich habe in einer grösseren Reihe von Beobachtungen gefunden, dass diese Prodromalerscheinungen in der That nicht selten sind und dass alle die Symptome, welche Herr Ewald genannt hat, in einer grossen Anzahl von Beobachtungen den echten Anfällen vorangehen, und es ist die Frage, ob man vielleicht aus diesen Symptomen, die die Krankheit eingeleitet haben, schliessen kann, wie nun dieselbe enden wird. Es sind genannt worden Flatulenz, Verstopfung, Bauchkrämpfe — gerade diese Bauchkrämpfe haben eine sehr wesentliche Bedeutung; ich glaube, dass sie dieselbe Bedeutung haben, wie die Magenkrämpfe bei Leuten, die an Gallenstein leiden, dann hat man leichtes Erbrechen nach Diätfehlern beobachtet. Nicht seltene Prodromalerscheinungen sind Blasenerscheinungen, das, was die Engländer irritable bladder nennen oder Fälle von Ischuria paradoxa sind manches Mal der Ausdruck dafür, dass es sich um larvirte Appendicitis handelt.

Es fragt sich nun, kann man aus solchen Peritoneal-Symptomen schliessen, in welchem Zustande die Peritonealhöhle ist. Mir scheint — mit Bestimmtheit kann ich es natürlich nicht behaupten — dass diejenigen Fälle, bei denen Blasenerkrankungen vorgekommen sind, eine bessere Prognose geben, weil sie auf frühere Affection des Blasenperitoneums hinweisen. Bei denen handelt es sich also nicht um einen ersten Anfall, sondern das sind Fälle, in denen bereits peritonitische Zustände vorhanden gewesen sind, und da wir wissen, dass die Prognose beim wiederholten Anfall besser ist, als beim ersten Anfall, so glaube ich, dass man darauf hin vielleicht die Prognose besser stellen kann. Hingegen sind diejenigen Fälle, bei denen langwierige Erscheinungen voran-

Digitized by Google

gegangen sind, ohne dass man eine wirkliche peritonitische Erkrankung gefunden hat, glaube ich, besonders ungünstig zu beurtheilen, deswegen, weil das sehr virulente Material aus dem hochgradig veränderten Appendix mit einem Mal in die jungfräuliche Bauchhöhle einfliesst. Wenn es auch gewiss richtig sein mag, dass die nicht inficirte Bauchhöhle bei Operationen angenehmer ist, als die in gereiztem Zustande, so ist es auf der andern Seite ganz unzweifelhaft, dass die jungfräuliche Bauchhöhle auf den Durchbruch von infectiösem Material viel heftiger antwortet, als die bereits vorher erkrankte.

Eine ganze Anzahl von solchen Fällen mit Prodromalerscheinungen kommt aber gar nicht dazu, an einem eigentlichen Anfall zu erkranken. Das sind diejenigen Fälle, die die Chirurgen nachher als subphrenische Abscesse in Behandlung bekommen, oder es sind solche Fälle, die lange Zeit unter der Diagnose einer Ischias, einer Lumbago von einem Arzt zum andern laufen, bis eines Tages ein Abscess sich manifestirt. Das sind ja im Allgemeinen gutartig verlaufende Fälle, weil in ihnen die Eiterung retroperitoneal vor sich geht. Aber nicht immer kann der retroperitoneal gelegene Appendix als ein harmloser angesehen werden, sondern er kann eventuell besonders bösartige Erscheinungen machen, nämlich dann, wenn er, wie ich es wiederholt gesehen habe, nur partiell ausserhalb der Bauchhöhle liegt, wenn das Ende oder die Mitte des Wurmfortsatzes extraperitoneal fixirt ist und der übrige Theil in der Bauchhöhle beweglich ist.

Ich habe hier schematische Zeichnungen, nach Beobachtungen, die ich gemacht habe, genau angefertigt nach kleinen Skizzen, die bei der Operation aufgenommen sind. Dieser Fall (Demonstration) zeigt ein Empyem des Processus vermiformis mit Durchbruch an der Einmündungsstelle in's Coecum. Es handelte sich um einen Soldaten, der einen Appendicitisanfall gehabt hatte, gesund geworden war, wieder Dienst gethan hatte, dann unter allgemeinen Krankheitserscheinungen von neuem erkrankte, schliesslich aus dem Dienst entlassen wurde und nach 5 Monaten in meine Behandlung kam. Es fand sich weiter nichts, als ein diffuses Infiltrat der Inguinalgegend. Bei der Operation zeigte sich, dass ein Stück des Wurmfortsatzes, und zwar sein freies Ende extraperitoneal gelagert war, so zwar, dass es die Arteria iliaca kreuzte, und von dem Beckenperitoneum in dieser Lage festgehalten wurde. Dieser Theil des Appendix war gesund, der extraperitoneale war zu einer apfelgrossen Eiterhöhle erweitert, an deren Grund — d. h. am Uebergang zu dem fixirten Theil — ein grosser harter Kothstein lag. Dort aber wo der Wurmfortsatz in's Coecum übergeht, war der Abscess geplatzt und hatte eine 10 Pfennigstückgrosse Ulceration am Blinddarm verursacht.

Ein zweiter Typus von theilweise extraperitonealer Lage ist der, in welchem die bekannte henkelförmige Insertion des Wurmfortsatzes vorhanden ist, so zwar, dass der convexe Theil der Krümmung ausserhalb des Bauchfelles befestigt ist, die Einmündungsstelle in's Coecum aber und die Insertion des Wurmfortsatzendes am Blinddarm in der Bauchhöhle liegen. (Demonstration.) Auch in diesem Falle geschah die Perforation wie in dem erstgezeigten.

Es scheint, dass für diese Fälle, die zum Theil fixirt sind, die Perforationsstelle an der Einmündungsstelle des Coecums charakteristisch ist, und

Digitized by Google

dieser Umstand ist in der That deswegen nicht gering anzuschlagen, weil es da sehr schwer zu heilende Kothfisteln giebt. Natürlich kann derselbe Zustand entstehen, auch wenn der Wurmfortsatz nicht primär extraperitoneal gelegen hat, sondern wenn eine Appendicitis stattgefunden hat und diese eine extraperitoneale Lage durch Adhäsionen gebildet hat, während der übrige Processus vermiformis in der gesunden Bauchhöhle liegen bleibt. Ich glaube, dass gerade derartige Zustände eine ganz gebieterische Indication zur Operation geben, und zwar dann, wenn nach Ablauf der acuten Appendicitis bei Bestehenbleiben von allgemeinen Symptomen eine kleine Resistenz im Becken die Stelle der Fixation anzeigt.

Ich möchte bei dieser Gelegenheit auf retroperitoneale Eiterungen aufmerksam machen, welche bisher wenig beachtet worden sind, allerdings auch nicht häufig vorkommen. Das ist die Vereiterung von retroperitonealen Drüsen im Gefolge der Perityphlitis. Ich habe sie viermal beobachtet, und zwar dreimal bei Kindern, einmal bei einer Erwachsenen. Es handelt sich da um entzündliche Veränderungen, welche sich in den Drüsen der Beckenschaufel oder denjenigen der Kreuzbeinhöhlung abspielen. Diese können natürlich dadurch entstehen, dass ein Abscess das Peritoneum parietale durchbricht und nun eine Lymphangitis entsteht. Aber ich habe auch einmal einen Fall gesehen von chronischer Perityphlitis, wo der Wurmfortsatz nur verdickt war, keine Eiterung oder Adhäsionen und dergleichen bestanden, und das vermeintliche retroperitoneale Exsudat, wie ich mich bei der Operation überzeugen konnte, sich schliesslich nur als vergrösserte Drüsen erwies, die nach der Entfernung des Appendix einfach zur Resorption kamen.

Es ist natürlich eine wichtige Frage, inwiefern die Prognose der Operation respective überhaupt des Falles abhängig ist davon, wohin die Appendicitis durchgebrochen ist. Die schlimmsten Fälle sind diejenigen, wo es sich um Abscesse unter der Leber handelt, und so gar selten sind diese nicht. Ich habe selbst drei solcher Fälle gesehen. Zwei sind gestorben, einer mit einem Befund, der überaus selten ist. Es handelte sich um einen Knaben, der nach Radfahren Erscheinungen von Peritonitis bekam. Bei der Operation zeigte sich, dass er eine subhepatische Eiterung und eine Totalnekrose des Netzes hatte. Ich hätte noch über eine ganze Anzahl von wichtigen Einzelbeobachtungen zu berichten, die ich leider hier nicht auseinandersetzen kann mit Rücksicht auf die kurze Zeit. Ich möchte aber noch einmal wiederholen, dass ich glaube, man ist im Stande, durch genaue Erwägung der klinischen Symptome, nicht des Fiebers, des Pulses allein, die, wie wir wissen, uns keine sicheren Anhaltspunkte geben, sondern auch durch Berücksichtigung derjenigen Symptome, welche vorangegangen sind, ferner durch Beurtheilung der Lage des Herdes, ob er von Darmschlingen umgeben ist oder nicht, ob er ganz oder partiell retroperitoneal liegt, besser die Prognose zu stellen, als einfach auf Grund der Idee, dass es sich um seröse oder eitrige Appendicitis handelt. (Ausführliche Publication erfolgt anderweitig.)

Discussion:

Herr Gussenbauer (Wien): M. H., da die Frage der Nomenclatur der

Digitized by Google

Appendicitis berührt wurde, so möchte ich Folgendes sagen: Unter allen den Vorschlägen, die gemacht sind, um den durchaus irrig gebildeten Ausdruck „Appendicitis" zu eliminiren, ist der von Nothnagel ausgegangene gewiss der richtigste. Er heisst „Skolikoiditis" und da der Vorschlag dem vorausging, welchen Herr College Küster gemacht hat, so glaube ich, sollte man auf diesen Ausdruck eingehen, um den irrig gebildeten „Appendicitis" ein für allemal aus der medicinischen Literatur zu eliminiren, und zwar mit derjenigen Begründung, welche Nothnagel in seiner Abhandlung niedergelegt hat.

Dann möchte ich mir erlauben, zu bemerken, dass wir keine Ursache haben, den Ausdruck „Appendicitis larvata" oder auch mit der richtigen Bezeichnung „Skolikoiditis larvata" getrennt zu führen, und zwar aus folgendem Grunde: Der Ausdruck „larvata" bezieht sich nicht auf eine Eigenschaft, auf ein Merkmal der Skolikoiditis, sondern er will nur eine Relation zu dem Erkenntnissvermögen des betreffenden Untersuchers aussagen. Besteht einmal eine Skolikoiditis, so ist sie da, und dann bedarf es des Ausdrucks „larvata" nicht, und wenn ich sie nicht zu diagnosticiren vermag, so geht daraus nicht hervor, dass das Prädicat „larvata" das richtige ist.

Endlich sage ich Folgendes. Es giebt Fälle von Skolikoiditis, wo die Veränderungen an dem Processus vermiformis so gering sind, dass sie nur eine abgelaufene Entzündung anzeigen, aber für sich genommen nicht mehr die Schmerzen verursachen. Die Schmerzen hängen ab von Adhäsionen. Hat man diese getrennt und einen solchen etwas, aber nicht sehr bedeutend veränderten Processus vermiformis in situ gelassen, so können die Symptome schwinden, wie ich das mehrfach erfahren habe.

Herr Rotter (Berlin): M. H., ich wollte mir einige Worte erlauben, zunächst dazu, dass Herr Sonnenburg das heute noch aufrecht erhalten hat, dass er im Stande wäre, im acuten perityphlitischen Anfall die einzelnen Formen, die gangränösen, perforativen und einfachen, von einander zu trennen. Ich glaube, dass der Kliniker, wenn er vor den Kranken gestellt ist, nur entscheiden kann: hier handelt es sich um circumscripte oder eine diffuse Peritonitis. Durch welche Veränderung des Wurmfortsatzes dieselbe inducirt ist, sicher zu bestimmen, sind wir nicht im Stande, wie eine ganze Reihe hervorragender Kliniker erklärt haben.

Zweitens wollte ich mir ein Wort dazu erlauben, dass nunmehr Herr Sonnenburg seinen extrem operativen Standpunkt aufgegeben hat und sich für jene Indicationen erklärt, welche ich 1896 aufgestellt habe, und die wohl so ziemlich allgemein von den deutschen Chirurgen gehandhabt worden sind. Ich habe seit jener Zeit die von mir angegebenen Indicationen, die Ihnen wohl meistens bekannt sind, auf 2—300 Fälle angewandt und kann versichern, dass ich bei circumscripter Perityphlitis nicht ein einziges Mal mit meinem Eingriff zu spät gekommen bin, obwohl wir etwa zwei Drittel der Fälle unter interner Therapie ohne Operation haben ausheilen können.

Dann möchte ich bemerken, dass ich mit der Ansicht des Herrn Sonnenburg, dass der Chirurg, wenn er während des Anfalles operirt, immer den Processus vermiformis exstirpiren soll, nicht übereinstimme. Herr Son-

Digitized by Google

nenburg meint, dass man mit der Exstirpation des Wurmfortsatzes nur dann schaden kann, wenn die Bauchhöhle eine allgemeine peritonitische Reizung zeigt. Nun, m. H., es ist wohl ganz selbstverständlich, dass wir auch bei einer circumscripten Peritonitis den gesunden Theil der Bauchhöhle inficiren können. Wenn wir nur genug virulentes Material in die Bauchhöhle hineinbringen, dann wird selbstverständlich die Eiterung progredient werden. Wenn wir uns die Sonnenburg'schen Krankheitsgeschichten darauf hin ansehen, so muss ich sagen, dass mir doch eine Reihe von Fällen unter den Todesfällen aufgefallen sind, wo der Tod erst durch die Entfernung des Wurmfortsatzes verursacht wurde. Herr Sonnenburg sagt: die incomplicirten Fälle sind sämmtlich durchgekommen. Wenn Jemand stirbt, wird er wohl immer eine Complication haben; dann kommt er in die Gruppe der complicirten Fälle. Zum Beispiel ein Fall, bei dem durch Versehen ein Drainrohr durch die freie Bauchhöhle geleitet wurde, und der zwei Tage nachher an diffuser Peritonitis gestorben ist, muss doch eigentlich die incomplicirten Fälle belasten. Bei einem anderen Fall mit circumscripter Peritonitis, wo ein Adnextumor angenommen worden war, floss beim Auslösen Eiter in die Bauchhöhle. Dieser Fall war vor der Operation incomplicirt und ist erst durch die Operation complicirt worden, müsste also in die Gruppe der incomplicirten Fälle gerechnet werden. Ich erinnere mich noch an einige Fälle von Exstirpation des Processus vermiformis von der Eiterhöhle aus, wo vorher die Symptome circumscripter Peritonitis vorhanden waren und hinterher der Tod an diffuser Peritonitis eintrat. Aus diesen Gründen halte ich die Exstirpation des Processus vermiformis von der Eiterhöhle aus auch bei circumscripter Peritonitis nicht immer für unschädlich, sondern sie kann öfters Gefahren bringen, und deshalb möchte ich den Grundsatz, den die meisten Chirurgen in Deutschland haben, wieder aussprechen, dass wir von der Eiterhöhle aus im acuten Anfall nur dann den Processus vermiformis exstirpiren sollen, wenn er ohne Eröffnung der Bauchhöhle und ohne besondere technische Schwierigkeiten herausgenommen werden kann.

Herr von Eiselsberg (Königsberg i. Pr.)*)

Herr Kümmell (Hamburg): M. H., das Resultat unserer heutigen Verhandlungen scheint ja ein recht erfreuliches zu sein, insofern, als wir dem Ziele immer näher kommen, eine gewisse Einigkeit zu erzielen. Auch Herr Sonnenburg scheint nun in das conservative Lager übergegangen zu sein. Mit ihm kann ich nun auch nicht ganz darin übereinstimmen, dass wir die pathologische Anatomie zu sehr in den Vordergrund stellen. Wir können im Allgemeinen nicht feststellen, wenigstens nach meinen Erfahrungen nicht, in welchem Zustande sich der Wurmfortsatz befindet, wenn wir operiren. Das ist auch meiner Ansicht nach für die Indication zur Operation nicht von Bedeutung; die Hauptsache sind die klinischen Bilder. Ich habe Perityphlitiden operirt, die ohne jedes Fieber verlaufen sind, und wo die Wurmfortsätze perforirt waren. Ich habe andererseits jauchige Wurmfortsatz-Peritonitis operirt, bei dem der Appen-

*) S. auch IV. Sitzungstag.

Digitized by Google

dix nicht perforirt war. Bei diffuser Peritonitis ist allerdings meistens Perforation des Wurmfortsatzes oder Gangrän die Ursache.

Mein Standpunkt ist der, dass ich in leichten Fällen nicht operire und in mittelschweren nur dann, wenn das anfangs abfallende Fieber wieder ansteigt oder wenn ernstere Erscheinungen dazu nöthigen. Bei diffuser Peritonitis operiren wir stets sofort und wir haben ja auch in letzter Zeit die Freude, auch bei dieser schwersten Form einige Patienten genesen zu sehen. Die Resultate, die wir in den letzten Jahren erreicht haben, berechtigen uns, diesen Standpunkt conservativer Therapie einzunehmen. Ich habe das Material des N. Allg. Krankenhauses und das meiner Privatpraxis der letzten Jahre zusammengestellt. Es handelt sich um 850 Patienten. Davon fallen 150 aus, bei denen die recidivirende Appendicitis behandelt wurde. Diese 150 sind sämmtlich ohne Todesfall geheilt. Es spricht das dafür, dass das anfallsfreie Stadium für die Operation ein recht günstiges ist, und dass, wenn es möglich ist, man die acuten Erscheinungen vorübergehen lassen und diesen Zeitpunkt abwarten soll. Von den übrig bleibenden sind 56 operirt mit 34 Todesfällen. Dagegen sind von den 644 Nichtoperirten bloss 24 gestorben und zwar waren davon 19 mit diffuser Peritonitis, von denen allerdings 8 geheilt sein sollen, 11 starben. Die pathologische Diagnose ist bei den Todesfällen festgestellt, bei den anderen nur klinisch und glaube ich, dass die Diagnose der diffusen Peritonitis oft da gestellt wird, wo eine solche nicht vorhanden ist, wo es sich um abgegrenzte, circumscripte Peritonitiden mit schweren Erscheinungen handelt. Ich glaube nicht, dass ohne operativen Eingriff eine diffuse Peritonitis heilen kann.

Was dann das von Herrn Karewski erwähnte Moment anbetrifft, dass Puls und Temperatur keine Anhaltspunkte geben, so kann ich dem nicht ganz beistimmen. Wenn man auch auf das Fieber keinen hohen Werth legen will, so ist der Puls für mich jedenfalls stets der wichtigste Maassstab gewesen um zu entscheiden, wann der operative Eingriff erfolgen soll.

Was die larvirte — mit dieser Bezeichnung soeben nicht anerkannte Form — anbetrifft, so ist dieselbe viel häufiger, als man gewöhnlich annimmt. Ich habe sie in meiner Arbeit als chronische Form bezeichnet und eine grössere Anzahl von Fällen mit anfangs unsicherer Diagnose als solche erkannt, operirt und geheilt. Meist handelt es sich um einen chronisch entzündlich veränderten Wurmfortsatz, in meinem Falle fand ich einen Traubenkern, um welchen sich ein geschwüriger Process entwickelt hatte, bei einer anderen Patientin war sogar ein Eiterherd vorhanden. Der kleine palpable Tumor hatte, da er nur acute Erscheinungen veranlasst hatte und Patientin eine ältere Dame war, sogar zur Annahme eines Carcinoms geführt. Vielfach waren Nieren- oder Gallenleiden, oft Hysterie angenommen. Der localisirte örtliche Schmerz ist für die Diagnose ein sehr wichtiger Anhaltspunkt.

Vorsitzender: Ich theile Ihnen das Wahlresultat mit. Abgegeben sind 328 Stimmen, 323 giltige, 5 ungiltige. Die absolute Majorität beträgt 162. Herr v. Bergmann hat 187 Stimmen erhalten, 25 über die absolute Majorität. Es ist demnach Herr v. Bergmann gewählt, und ich frage ihn an, ob er die Wahl annimmt.

Digitized by Google

Herr v. Bergmann erklärt, dass er die auf ihn gefallene Wahl zum Präsidenten dankbar annimmt.

Vorsitzender: Ich proklamire somit Herrn v. Bergmann zum Vorsitzenden der Gesellschaft für das Jahr 1900.

Herr Rehn (Frankfurt a. M.): M. H.! Sie haben gesehen, wie allgemein die Stimmung über die Behandlung der Appendicitis für meinen Collegen Rotter ist. Ich bekenne aber, dass ich mehr mit Herrn Sonnenburg übereinstimme, und meine Erfahrungen zwingen mich zu diesem Bekenntniss. Ich muss auf der einen Seite fragen: Wer ist im stande, bei abwartender Behandlung einen schlimmen Ausgang abzuwenden? Auf der andern Seite steht die Frage: Können wir durch rechtzeitigen operativen Eingriff einen sichern Erfolg garantiren? Ich kann die letztere Frage mit gutem Gewissen bejahen.

Man muss sich erst von der Anschauung frei machen, dass man bei einer Eiteransammlung in der Bauchhöhle unter keiner Bedingung die freie Peritoneal-Höhle eröffnen dürfe. Ich öffne bei meinen Frühoperationen der A. stets die freie Bauchhöhle und habe noch nie Schäden davon gesehen. Ich gehe vermittelst eines vorderen Schnitts, welcher zwischen Nabel und Spina ant. sup. von hinten oben nach vorn unten verläuft, direct auf den Entzündungherd los. Es giebt nichts Leichteres, als auf diese Weise einem erkrankten Wurmfortsatz beizukommen, wenn man in den ersten Tagen operirt. Ich füge hinzu, dass von allen denjenigen Patienten, welche zu einem Zeitpunkt operirt wurden, wo noch der Eiter localisirt war, d. h. in der Coecalgegend oder im Becken lag, nicht ein einziger Pat. gestorben ist.

Vorbedingung für einen günstigen Ausgang ist, dass man den oder die Eitersecrete gründlich freilegt und drainirt. Ich betone nochmals, dass die Eröffnung der freien Peritoneal-Höhle gar nicht zu scheuen ist. Wenn wir die mehr oder minder diffuse Peritonitis immer mit steigendem Erfolg bekämpfen, so müssen wir doch gewiss einer umschriebenen Eiterung mit einer ganz andern Zuversicht entgegentreten und sie sammt ihrer Quelle, dem Appendix, eliminiren.

Schwierig wird die Behandlung der Erkrankung, wenn wir nach wochenlangem Bestand derselben zu einem radicalen Vorgehen gezwungen sind. Die Frühoperation ist ungefährlich.

Herr Rose (Berlin): M. H.! Sie haben sich einstimmig dafür erklärt, dass man in der Behandlung der Perityphlitis conservativer geworden ist. Sie sind alle der Meinnng, dass man lieber beim zweiten Anfall operiren soll als im ersten, jedenfalls solle man die fünf Tage abwarten, bis sich die Erscheinungen gemässigt haben. Ich bedauere dagegen — nicht protestiren zu müssen, aber zu constatiren, dass ich nicht der Meinung bin. Wenn der Appendix zerstört und die Bauchhöhle überschwemmt ist, werden Sie mir zugeben, ist es die höchste Zeit, dass man man operirt. Nun haben wir draussen im Osten von Berlin — fast, scheint es, die Krankheit verläuft im Osten von Berlin anders als im Westen — gerade im vorigen Jahre 1898 eine ganze Reihe von Fällen erlebt, wo das bereits in den ersten Tagen der Woche der Fall war bei Menschen, die vorher absolut gesund. Ich habe so Leute,

Digitized by Google

schon 24, 48 Stunden, nachdem sie krank geworden, operirt. Für diese acuten Fälle, oder nennen Sie sie meinetwegen Appendicitis acutissima, bin ich der Meinung, man kann im ersten Anfall nicht früh genug operiren. Das habe ich wenigstens aus einer Reihe von Fällen, wo ich mit Erfolg operirt habe, gelernt. Jeden Tag, wo Sie zuwarten, wird der Verlauf ein schlechterer. Ich behalte mir vor, die Krankengeschichte, wie ich schon einmal die Absicht hatte, zu veröffentlichen.

Herr Ewald (Berlin): Meine Herren, ich möchte zunächst vom Standpunkt der innern Medicin aus sagen, dass auch wir dem Verhalten des Pulses eine hohe Werthschätzung, ja eine grössere, wie dem Verhalten der Temperatur bei den acuten Fällen von Perityphlitis beilegen. Meine Erfahrungen wenigstens sprechen ganz in diesem Sinne und sie stimmen überein mit einer grossen Reihe von Erfahrungen, die besonders auch aus Amerika veröffentlicht worden sind, wo schon seit langem der Satz aufgestellt worden ist, dass der Puls sehr viel wichtiger bei Beurtheilung der Perityphlitis wie die Temperatur sei. Zum wenigsten sind Fälle mit hoher Temperatur und kräftigem vollem Puls sehr viel weniger bedenklich wie solche, bei denen bei mittlerer Fieberbewegung der Puls abnorm schnell und klein ist.

Dann aber, meine Herren, möchte ich diese Gelegenheit ergreifen, um die Ausstellungen die an meiner Appendicitis larvata gemacht worden sind, mit einem Worte zu berühren. Der Ausdruck ist gewählt nach der Analogie der Intermittens larvata. Er soll angeben, dass die Symptome des Krankheitsverlaufes nicht dem entsprechen, was man dem Sitz der Krankheit entsprechend nach der landläufigen Ansicht zu erwarten hätte. Wenn ein Name das ausdrückt, was klinisch vorliegt und wenn er das gegenseitige Verständniss anbahnt, dann glaube ich, dass der Name nicht schlecht gewählt ist. Uebrigens kann ich kaum sagen, dass ich ihn gewählt oder gesucht habe, er hat sich mir als die natürlichste Bezeichnung des fraglichen Processes geradezu aufgedrängt. Indess will ich auch den andern Namen — Skoliokoiditis occulta könnte man es ja auch nennen — anerkennen. Mit der diagnostischen Fähigkeit hat das ja nur eine sehr entfernte Beziehung. Die Thatsache können Sie nicht ändern. Nennen Sie es Skoliokoiditis occulta oder Appendicitis larvata, das soll mir gleich sein.

Herr Sonnenburg (Berlin): Meine Herren, ich spreche Herrn Rotter meinen Dank dafür aus, dass er mit so grosser Sorgfalt mein Buch durchgelesen hat. Nur hätte er sich die Mühe insofern etwas erleichtern können, als die sämmtlichen Fälle, die er angeführt hat und die garnicht in den Rahmen unserer heutigen Discussion hineingehören und zum Theil garnicht von mir selber operirt wurden, in einer ganz besonderen Tabelle in meinem Buche S. 359 verzeichnet stehen. Ich habe mir stets die grösste Mühe gegeben, alle Fälle zusammenzustellen, wo die Operation als solche den Eindruck gemacht hat, dass sie den Tod herbeiführte und das sind die Fälle, die Herr Rotter anführt. Uebrigens betreffen diese Fälle, wie erwähnt, garnicht die Gruppe von Erkrankungen, von denen heute vorwiegend die Rede war, sondern einzig und allein mit multiplen Abscessen, allgemeiner Peritonitis oder sonst complicirte Fälle.

Digitized by Google

Ich freue mich, dass Herr Rehn auf meinem Standpunkt steht und sich nicht scheut, wenn er es für richtig hält, auch im Anfalle zu operiren. Er beherrscht eben die Technik, daher auch seine vorzüglichen Resultate. Ich habe noch nie bereut, im Anfalle operirt zu haben, wohl aber habe ich oft die Erfahrung gemacht, dass ich zu spät kam, dass der Anfall zulange exspectativ behandelt worden war und operative Hülfe nicht mehr möglich war.

Herr Körte (Berlin): Ich kann nach dem Vortrag des Herrn Sonnenburg eigentlich keinen grossen Unterschied mehr zwischen uns erkennen. Da Herr S. anerkannt hat, dass man nicht in jedem Falle von Perityphlitis operiren müsse, und dass man im acuten Anfalle zunächst abwarten solle. Das stimmt allerdings nicht ganz mit dem, was er eben in der Discussion gesagt hat. Er hat im Vortrage gesagt, er wolle im acuten Anfall nicht operiren. (Herr Sonnenburg: In den ersten Tagen). Mein Grundsatz ist der, bei dem acuten Perityphlitis-Anfalle unter Opiumbehandlung abzuwarten, und wenn Eiterung nachweisbar ist, den Eiter herauszulassen. Den Wurmfortsatz nehme ich im frischen Anfall in der Regel nicht heraus, weil ich immer gefunden habe, es ist schwierig. Derselbe ist oft mürbe, die Naht hält schlecht, es giebt Fisteln. Nach Entfernung des Eiters wird tamponirt und ausserdem ein Drain hineingesteckt, evtl. wird eine Gegenöffnung zur besseren Secret-Ableitung gemacht. Unter dieser Behandlung heilt der Abscess aus. Wenn der nicht geheilte Wurmfortsatz eine Fistel bildet, oder wenn nach Abheilung des acuten Anfalles ohne chirurgischen Eingriff Rückfälle eintreten, so ist die Entfernung des erkrankten Wurmfortsatzes nöthig. Wir alle wissen, dass diese Operation im freiem Anfall eine durchaus günstige Prognose giebt.

Dann kommt die Frage der allgemeinen Peritonitis. Dieselbe kann gleich im Beginne der Erkrankung auftreten, da sie entsteht, später im Verlaufe der Erkrankung. Die Prognose derselben ist bei jeder Behandlung eine sehr ernste. Durch Operation heilen wir etwa ein Drittel (38 pCt.) Ich glaube nicht, dass bei innerer Behandlung so viel herauskommt.

Bricht der Wurmfortsatz gleich beim Beginne der Erkrankung in die freie Bauchhöhle durch — was jedenfalls selten ist — so könnte allerdings nur die Frühoperation etwas helfen; darunter kann man nur verstehen, dass innerhalb der ersten 24 Stunden operirt wird. Dahin kriegen wir in Deutschland weder die Aerzte, noch die Patienten, weil ganz im Beginne der Erkrankung oft Erscheinungen von allgemeiner Peritonealreizung bestehen, die unter Opium und Eis zurückgehen, so dass nur eine circumscripte Peritonitis bleibt. Wollte man alle Patienten, die mit stürmischen Anfangssymptomen erkranken, sofort operiren, so würde man eine grosse Anzahl von Kranken einer — wie ja auch Herr Sonnenburg zugiebt — gefährlichen Operation unterwerfen, während beim Abwarten bei weitaus den Meisten derselben nachher nur die Eröffnung eines localen Eiterherdes nöthig ist. — Auch sieht man nicht selten, dass ein sehr stürmisch einsetzender Perityphlitisanfall unter Eis und Opium zurückgeht, ohne dass Eiterung entsteht. —

Dass man in jedem Falle, oder auch nur in der Majorität der Fälle eine „anatomische" Diagnose stellen kann auf die Art der Erkrankung des Wurm-

Digitized by Google

fortsatzes — das glaube ich nicht. Nach den klinischen Erscheinungen kann man sagen, ob eine schwere, oder leichte, eine circumscripte oder eine diffuse Entzündung vorliegt.

Wenn Herr Sonnenburg zugiebt, dass nicht bei jeder Perityphlitis sofort operirt werden müsse, sondern nur nach Individualisirung des Falles, so ist er auf den Standpunkt gekommen, welchen ich seit Jahren ihm gegenüber vertreten habe, und den auch die Herren Roux, Rotter, Kümmell u. A. einnehmen.

Herr Jordan (Heidelberg): Zur Frage der Heilungsmöglichkeit einer diffusen acuten Peritonitis möchte ich folgende Beobachtung mittheilen. Ein 7jähr. Mädchen aus der Umgegend Heidelbergs erkrankte an einer acuten Perityphlitis, welche nach etwa 6tägigem Bestehen in eine diffuse Peritonitis überging. Als ich am 9. Tage nach Beginn der Erkrankung das Kind sah, bestand das ausgesprochene Bild einer schweren, stürmischen Bauchfellentzündung: hohes Fieber, Pulsfrequenz bis 140; täglich mehrmals Erbrechen, aufgetriebener, sehr druckschmerzhafter Leib; Facies peritonitica. Ich musste die Prognose sehr schlecht stellen, rieth aber trotzdem zur Incision, die indessen von den Eltern verweigert wurde. Ich hielt das Kind für verloren und war daher äusserst überrascht, als dasselbe 10 Tage später, also 19 Tage nach Beginn der Erkrankung, in die Klinik gebracht wurde. Das Fieber war fast vollständig zurückgegangen, das Erbrechen hatte aufgehört, der Puls war normal, es bestand subjectives Wohlbefinden. Die Untersuchung des Leibes ergab den Befund einer exsudativen Peritonitis, die man ohne Kenntniss der Anamnese für eine chronische, tuberculöse angesprochen hätte. Die Temperatur fiel nach weiteren 2 Tagen zur Norm ab, der Appetit nahm zu, das Kind befand sich in voller Reconvalescenz. Erst nach 10tägiger Beobachtung nahm ich eine Incision in der Unterbauchgegend vor (über 4 Wochen nach Beginn der Krankheit): es entleerten sich 2—3 Liter reinen Eiters, der das kleine Becken und die untere Hälfte der Bauchhöhle ausgefüllt hatte. Nach oben zu lagen die Därme unter einander verklebt und zwischen den verklebten Schlingen gingen Eitergänge bis zur Leber, dem Magen und der Milz nach oben: es war das Bild der diffusen eitrigen Peritonitis. Ich machte Gegenöffnungen und legte Drains nach verschiedenen Richtungen ein.

Patient konnte nach 3 Wochen geheilt entlassen werden und ist jetzt, wie ich bei einer kürzlichen Nachuntersuchung feststellte, blühend und gesund.

Die bacteriologische Untersuchung des Eiters ergab Reincultur des Staphylococcus aureus. Ueber die Virulenzverhältnisse sind leider keine Untersuchungen gemacht worden; vermuthlich war die Virulenz eine sehr abgeschwächte.

In dem mitgetheilten Falle handelte es sich also um eine von einer Perityphlitis ausgegangene diffuse eitrige Peritonitis, welche spontan in ein chronisches Stadium überging und damit eine Neigung zu natürlicher Ausheilung bekundet hat.

Herr Sprengel: Ich möchte bedauern, dass Herr Sonnenburg seine früheren Indicationen etwas eingeschränkt zu haben scheint. Er hat heute gesagt, er wäre conservativer geworden. Ich finde, es ist das Hauptverdienst von Sonnenburg in dieser Frage, dass er betont hat, nicht bloss die Fälle

Digitized by Google

zu operiren, bei denen Abscesse sind, sondern, dass wir die Indication zur Operation unter Umständen früher stellen müssen, als bis ein deutlicher Abscess vorhanden ist. Wir haben bei diesem Congress die Pflicht, wenn wir die operative Indication zur Discussion stellen, dem practischen Arzt eine Formel zu geben, nach der er sich richten kann. Für mich würde diese Formel lauten: Es giebt drei Symptome, welche für unser Handeln maassgebend sind, das sind der Schmerz, das Fieber, der Puls. Wenn eins von diesen Symptomen decidirt schlechter wird, sollen wir operiren.

(Schluss der Sitzung 4 Uhr.)

Vierter Sitzungstag.

Sonnabend, den 8. April.

a) Vormittags-Sitzung.

Eröffnung der Sitzung $8^1/_2$ Uhr.

63) Herr von Mangoldt (Dresden): „Ueber Knorpelübertragung in den Kehlkopf zur Heilung schwerer Stenosen und Defecte (mit Krankenvorstellung).“*)

64) Herr Krause (Altona): „Die operative Behandlung der schweren Occipital-Neuralgien.“**)

65) Herr Garrè (Rostock). „Ueber Nervenregeneration als Ursache recidivirender Trigeminus-Neuralgie.“***)

Discussion über Nervenregeneration.

Herr Krause (Altona): Ich wollte nur bemerken, dass nach unseren jetzigen physiologischen Anschauungen eine Regeneration der Nervenstämme, wenn die Ganglien wirklich völlig entfernt sind, nicht anerkannt ist. Die Beobachtung von Herrn Garrè würde etwas völlig Neues bringen. Ich habe mich ja mit der Physiologie dieses Gegenstandes eingehend beschäftigt. Soviel ich die Literatur im Augenblick übersehe, ist das nie beobachtet. Ich habe 18 mal das Ganglion exstirpirt, bisher nur mit einem Todesfall in Folge der Operation, und bis jetzt — es sind in 2 Fällen über 6 Jahre her — kein Recidiv erlebt.

*) S. Grössere Vorträge und Abhandlungen.
**) Desgl.
***) Desgl.

Digitized by Google

66) Vorsitzender: Herr Dr. Wachsmann ist bereit, im Nebenzimmer einen Sohlenbügel zur Anlegung von Gipsverbänden zu demonstriren. Ausserdem wünscht Herr Stabsarzt Martens im Auftrag von Herrn Geheimrath Koenig einen Fall von Lungenhernie vorzustellen.

67) Herr Martens (Berlin) stellt einen Patienten aus der Koenig'schen Klinik vor, bei welchem sich zwischen den Ansätzen des r. Musc. sternocleidomastoideus beim Pressen eine kleinapfelgrosse weiche Geschwulst hervortritt, welche bei Inspiration wieder verschwindet. Differentialdiagnostisch kommt ein Angiom und eine Lungenhernie in Frage, für letztere spricht das Verhalten des Tumors. (Bei der bald nach der Vorstellung vorgenommenen Operation erweist sich die Geschwulst als ein wahrscheinlich mit der Vena subclavia in Verbindung stehendes cavernöses Angiom. Der Fall wird anderweitig genauer beschrieben werden.)

68) Herr Fritz Koenig (Berlin): „Multiple Angiosarkome. Beitrag zur Geschwulstlehre".

M. H.! Die folgenden Bemerkungen sollen einen Beitrag geben zur Anatomie und klinischen Geschichte der Geschwülste.

Bei einem 61 jährigen Manne stellten sich unter lebhaften Schmerzen am linken Fusse Hautveränderungen ein, auf dem Nagelgliede der zweiten, dann der vierten, endlich der fünften Zehe, welche als leichte Gangränherde des Altersbrandes aufgefasst wurden. Es kam unter empfindlichen Schmerzen zu Verfärbung der Haut, Entzündung, Schorfbildung. Unbedeutende Eingriffe — Incision an der zweiten Zehe, verbunden mit Nagelextraction an der vierten Zehe, wobei sich nur Blut entleerte — führten unter Entwicklung einer pigmentirten Narbe zur Heilung in einigen Wochen. An der fünften Zehe aber blieb an Stelle des extrahirten Nagels ein braunschwarzer Schorf, der sich nicht abstossen wollte, dabei war die ganze Zehe bläulichgrau verfärbt. Es trat keine Demarcation ein.

Da wurden — ca. 5 Monate nach Auftreten der ersten Krankheitszeichen — zwei Tumoren in der Wadenmusculatur und tief in der Kniekehle desselben Beines constatirt, von der Grösse einer Wallnuss, von harter Consistenz.

Bei der Operation fand man kirsch- bis wallnussgrosse dunkelrothbraune Geschwülste, im Muskelfleisch gelegen, ihre Kapsel aufs innigste mit dem Muskelzwischengewebe zusammenhängend — ohne Beziehung zu grösseren Gefässen oder Nerven. Die Schnittfläche glatt, röthlichgrau, scheckig. Beim Umschneiden der fünften Zehe gerieth das Messer in einen dritten gleichartigen Tumor, der in der Tiefe des Musc. interrosseus zur Seite des Metatarsus V. lag und auf dessen Capitulum überging. Es wurde daher die ganze fünfte Zehe, mit diesem Tumor, im Metatarsus amputirt. Erst einige Wochen später wurden auch die zweite und vierte Zehe entfernt.

Bei der Durchsägung des Knochens ergab es sich nun, dass das Endglied der fünften Zehe zum guten Theil ein Tumor einnahm, der, dem oben geschilderten gleichend, die Endphalanx und den Beginn der zweiten Phalanx ersetzte, in die Umgebung sich ausdehnte und oberflächlich bis zu jenem

Digitized by Google

Schorf an der Stelle des Nagels reichte, der also den blossliegenden Tumor darstellte. Ein schön dunkelrother Tumor von etwa Erbsengrösse lagert weiter in der Substanz des Capitulum metatarsi V. und steht — Periost durchbrechend — in Zusammenhang mit jener Muskelgeschwulst im Interosseus.

Im Endglied der zweiten Zehe, wo neben dem Nagel eine pigmentirte Einziehung an der Haut geblieben war, findet sich gleichfalls ein rothbrauner Tumor von etwa Linsengrösse, die Knochensubstanz ersetzend bis nahe an die Gelenklinie. Die Endphalanx der vierten Zehe fehlt, das Endglied ist verkrüppelt, an der Stelle neben der Nagelextraction findet sich im Gewebe eine etwa stecknadelkopfgrosse pigmentirte Stelle als Ueberrest.

Weitere Tumoren wurden bei dem Patienten nicht gefunden, der am 8. XI. 98 bezw. 18. I. 99 operirt worden war und geheilt das Haus verliess. (Er hat sich um Mitte April 99 nochmals gesund vorgestellt.)

Alle eingehenderen Bemerkungen einer ausführlichen Bearbeitung überlassend, gehe ich auf die Structur der Tumoren ein. Sie entstammen durchweg den Zellen der Bindesubstanz und zwar genauer der Endothelien der Blutgefässe und, zum grössten Theile, der Saftcanälchen. Es handelt sich um Endotheliome, oder Angiosarkome, wie man sie auch genannt hat.

Den letzteren Namen bevorzuge ich für unsere Geschwülste. Es existirt durchaus noch kein einheitlicher Maassstab bezüglich ihrer Prognose, da es zweifellos gutartige Tumoren dieser Art giebt. Aber es liegt mir daran, gerade für unseren Fall zu betonen, dass der Charakter der Malignität ausgesprochen ist. Unser Angiosarkom respectirt keine Gewebsschranken, bricht aus dem Muskel in den Knochen oder umgekehrt durch. Es ist auch histologisch an einzelnen Stellen der Typus des Spindelzellensarkoms vorhanden. Wie aber steht es mit der Metastasenbildung? Wie hängen unsere Tumoren zusammen, ist einer primär und der andere metastatisch? Nur von einem weiter centralwärts gelegenen Geschwulstknoten könnten embolisch — wie Narath am vorigen Congress in einem Fall multipler Angioendotheliome annahm — die Neubildungen verbreitet sein.

Ich möchte glauben, dass sie alle, unabhängig von einander, einer gemeinsamen Ursache entstammen. Nehmen wir an, dieses uns unbekannte Agens kreist im Blut, streift die Oberfläche der Gefässbahnen, und regt an einem bestimmten Bezirk (hier das linke Bein), die Endothelien der Blut- und Saftwege zu der specifischen Erkrankung an, die sich durch localisirte Geschwulstbildung ausdrückt. Damit kommen wir auf Anschauungen, die bei den entzündlichen Processen Geltung haben, wie man bei der Tuberculose einmal Aehnliches sieht.

Es ist nun wesentlich, eine wie hervorragende Rolle in unseren Geschwülsten die entzündlichen Processe spielen — auch in den fern der Haut gelegenen abgekapselten Tumoren. So sehr wird stellenweise das histologische Bild von den entzündlich exsudativen Processen beherrscht, dass wir Mühe haben, die grossen blassen Endothelkerne unter der Infiltration zu erkennen. Auch in die Nachbarschaft, Muskeln u. s. w. greift die lebhafte Entzündung über.

Nun ist ja gewiss Anlass dazu geboten durch die Lage des wachsenden Tumors in Muskeln und Knochen der Extremität; nicht zum wenigsten durch

Digitized by Google

die ausgedehnten Blutungen, die wir finden und von denen die rothe Farbe zum Theil herrührt. Durch die entzündliche Reaction werden diese Blutdepots weggeführt oder eingekapselt. Aber woher diese Blutungen? Wir sehen viele und weite Bluträume; wir sehen, dass die Innenwand dieser Räume eben die Bildungsstätte der Geschwulstzellen sind. Hier gehen die grossen, lockeren Endothelien aus, hier ist die Zellschicht pathologisch, hier die Gefässwand pathologisch verändert. Und aus dieser veränderten Gefässwand werden Blutextravasate wie entzündliche Exsudate in gleicher Weise ausgestossen: derselbe Process, der die Neubildung anregt, bringt die entzündliche Exsudation in Gang.

Und nun bedenke man die Beziehungen dieses Processes zur anatomischen Rückbildung und Ausheilung! Es ist ja bekannt, wie der Tuberkel, durch eine starke zellige Infiltration eingeengt, überwuchert wird, wie schliesslich die bindegewebige Schrumpfung folgt, die die Heilung bringt. So sehen wir bei der in Rückbildung begriffenen Tumorbildung an der zweiten Zehe die wallartig aufgehäuften Zellmassen in der Umgebung. Dann bleibt schliesslich die — pigmentirte — Narbe, die Tumorbestandtheile schwinden, sodass man an dem stecknadelkopfgrossen Rest an der vierten Zehe nur noch die veränderten Endothelzellen von 3—4 grossen Gefässdurchschnitten erkennt.

Wir sehen also hier multiple Tumoren der Bindesubstanz, die sich durch klinische Merkmale zweifellos als maligne erweisen, sich spontan bis zum Verschwinden zurückbilden, heilen. Wir glauben, dass dieser Process durch ein Ueberwuchern der entzündlich exsudativen Vorgänge erklärt werden muss, die ihrerseits auf dieselbe Ursache zurückzuführen sind, wie die Neubildung: nämlich eine Erkrankung der Elemente der Gefässwand. Wir suchen diese Ursache als wirksames Agens im Blut.

Wir sind gezwungen, unsere Tumoren den Sarkomen zuzurechnen, jedenfalls den Angiosarkomen. Aber wir sehen, wie weit sie von dem Typus so vieler anderer Sarkome entfernt sind, und schliessen daraus, dass in dieser Gruppe vieles vereint wird, was aetiologisch wie prognostisch nicht zusammengehört. Viele der Knochensarkome sind Angiosarkome: es wird nothwendig sein, ihre Eigenthümlichkeiten genauer festzustellen. Es wird gelten, die wahrhaft malignen Tumoren auszusondern; und so mag vielleicht der Ihnen vorgeführte Fall zu Ausblicken in die Geschwulsteintheilung Anlass geben, die prognostisch und therapeutisch von Wichtigkeit werden können.

69) Herr König (Berlin): „Ueber Angiom im Knochenmark.“*)

70) Herr Borchardt (Berlin): „Sarcom der Fusswurzelknochen.“**)

Vorsitzender: Herr v. Eiselsberg ist bereit, ein Magenpräparat im Nebenzimmer zu zeigen.

Herr Schuchardt (Stettin): M. H., zu dem Vortrage des Herrn König möchte ich mir das Wort erbitten. Ich habe vor einigen Jahren einen Fall von

*) S. Grössere Vorträge und Abhandlungen.
**) Desgl.

Digitized by Google

inoperabler Blasengeschwulst beschrieben, der nach Laparotomie vollkommen spontan ausheilte. Ich will bemerken, dass dieser Fall dauernd gesund geblieben ist.

Zu dem zweiten Vortrag möchte ich mir die Bemerkung erlauben, dass ich vor Kurzem ein haselnussgrosses, primäres Riesenzellensarcom des Talus operirt habe. Auf die Einzelheiten des Falles will ich nicht eingehen.

71) Herr Küttner (Tübingen): „Zur Verbreitung und Prognose des Peniscarcinoms.“*)

72) Herr Most (Breslau): „Ueber die Lymphgefässe des Magens und ihre Beziehung zur Verbreitung des Magencarcinoms.“**)

Vorsitzender: Herr Professor Silex wird im Nebenzimmer eine Patientin vorstellen, bei der die Augenlider hergestellt sind aus stiellosen Lappen.

73) Herr Kraske (Freiburg): „Zur Verbreitung des Magencarcinoms.“

M. H., ich habe mir das Wort erboten zu der kurzen Mittheilung eines Falles, der mir für die Frage nach den Verbreitungswegen des Carcinoms von Bedeutung zu sein scheint und der auch sonst recht lehrreich ist.

Mir ist vor ein paar Wochen ein Kranker zugeschickt worden, der längere Zeit schon von einem unserer bekanntesten und anerkanntesten Magenspecialisten an einem Magenulcus behandelt worden war. Das Ulcus, das damals schwere Erscheinungen gemacht hatte, war anscheinend geheilt. Der Kranke hatte auch gar keine Beschwerden mehr davon gespürt. Es traten aber anderweitige Erscheinungen auf, die auf eine Erkrankung des Darmes hinwiesen, und der Kranke wurde mir zugeschickt, nachdem der College bei der Untersuchung vom Rectum aus einen sehr hoch sitzenden Tumor diagnosticirt hatte. Ich fand diesen Tumor ebenfalls. Er war mit dem Finger kaum zu erreichen. Man musste annehmen, dass er nicht mehr im Rectum, sondern in der Flexur sass. Es fand sich gar keine Spur einer Invagination, sondern der Tumor war oben im Rectum fixirt. Mir schien es ganz unmöglich zu sein, eine Exstirpation dieses Tumors allein vom sacralen Wege aus zu machen, und ich nahm eine combinirte Operation in Aussicht. Ich eröffnete zunächst die Bauchhöhle in der Inguinalgegend und fand einen Tumor, der in der That in der Flexura sigmoidea sass. Die schweren Erscheinungen waren offenbar weniger die Folge einer wirklichen, durch den Tumor hervorgerufenen Verengerung, als vielmehr einer starren, omegaartigen Schleifenbildung der Flexur, die durch eine Infiltration im Mesenterium bedingt war. Es gelang mir, die veränderte erkrankte Partie der Flexur zu exstirpiren und die Darmenden aneinanderzufügen. Als ich nun den exstirpirten Theil des Darmes aufschnitt, war ich sehr erstaunt, ein Bild zu finden, welches von dem gewöhnlichen Bilde eines Darmcarcinoms

*) S. Grössere Vorträge und Abhandlungen.
**) Desgl.

Digitized by Google

sehr abwich. Zunächst waren zwei durch einen schmalen Streifen gesunder Schleimhaut getrennte erkrankte Stellen zu finden. Dann war nichts zu sehen von jenen beetartigen Erhebungen, wie sie für die Darmcarcinome doch sonst so charakteristisch sind. Es zeigte sich im Gegentheil eigentlich eine Einsenkung. Die Schleimhaut war darüber verdünnt und atrophisch, aber kaum an einer Stelle ulcerirt.

Ich zeige Ihnen hier das Präparat und eine Abbildung, die recht gut gelungen ist.

M. H., dieser Darm sah so aus, dass ich auf den ersten Blick mir sagte: das kann kein gewöhnliches Carcinom sein. Ja, ich zweifelte sogar, dass das überhaupt ein Carcinom sei.

Ehe die genauere Untersuchung dieses Tumors gemacht werden konnte, starb der Kranke. Es ging ihm in den ersten Tagen ganz gut, er hatte kein Fieber. Aber am vierten, fünften Tage, da traten die Erscheinungen auf, die bei dem Kranken schon früher vorhanden gewesen waren: sehr starke krampfartige Schmerzen im Leib, Erbrechen. Acht Tage nachher starb der Kranke. Ich vermuthete nun nach den Erscheinungen, dass noch weitere Stenosen im Darm vorhanden sein müssten, und als die Section gemacht wurde, die sich leider nur auf die Bauchhöhle beschränken konnte, fand man in der That im Darm eine Anzahl beträchtlicher, der in der Flexura sigmoidea liegenden ganz ähnlicher Stenosen. Ich habe die Präparate hier mitgebracht. Sie sind leider nicht sehr gut conservirt. Den Herren, die sich dafür interessiren, will ich sie nachher demonstriren. Ausser der Verengerung in der Flexura sigmoidea fanden sich im Ganzen noch 5 Stenosen, und zwar eine im Dickdarm in der Mitte zwischen Coecum und Flexura coli hepatica; die anderen vier im Dünndarm und zwar in seiner unteren Partie. Die unterste lag etwa 30 cm von der Klappe entfernt. Ausserdem ergab die Section ein im Fundus liegendes, tief ulcerirtes und mit dem Pankreas verwachsenes Magencarcinom.

Die mikroskopische Untersuchung dieser Tumoren hat nun ganz zweifellos ergeben, dass es sich in der That um drüsige Carcinome handelte, und zwar war das mikroskopische Bild bei allen Tumoren das gleiche. Nur fand man, dass die Carcinome am Darm, im Gegensatz zu dem des Magens, im Wesentlichen unter der Schleimhaut gelegen waren. Man konnte nirgends eine Stelle finden, wo das Carcinom mit der Schleimhaut des Darmes zusammenhing.

Schon aus diesem merkwürdigen Verhalten geht wohl zweifellos hervor, dass in diesem Falle die multiplen Carcinome des Darmes als secundäre, vom primären Magencarcinom abhängige Tumoren angesehen werden müssen, und es fragt sich nur, welches die Wege sind, auf denen hier die so ungewöhnliche Verbreitung stattgefunden hat.

Man konnte zunächst daran denken, dass es sich möglicher Weise um Implantationscarcinome durch Inoculation von abgelösten, im Darmkanal abwärts geführten Keimen entstandene secundäre Tumoren handele. Dagegen sprachen aber die Details der mikroskopischen Untersuchung, und vor Allem der Umstand, dass, was ich vorher nicht besonders betont habe, die Tumoren des Darms sämmtlich an der Stelle lagen, an der sich das Mesenterium ansetzt und die Gefässe eintreten.

Digitized by Google

Und gerade dieser Punkt, m. H., scheint mir für die richtige Erklärung des Zustandekommens der secundären Carcinome von Bedeutung zu sein. Ich halte es nämlich für zweifellos, dass in unserem Falle die Keime, die die secundäre Krebsbildung verursacht haben, auf dem Blutwege direct durch die Mesenterialgefässe nach dem Darm zu gelangt sind. Wir würden danach hier eine Verbreitung des Carcinoms haben, die nicht auf dem Lymphwege zu Stande gekommen ist, die aber auch nicht in der gewöhnlichen Weise auf dem Blutwege in der Art erfolgt ist, dass das Seminium in die Venenbahnen eingebrochen und in den allgemeinen Kreislauf gelangt ist. Ich glaube vielmehr, dass hier ein directer Einbruch von dem primären Magencarcinom aus in die Mesenterialgefässe stattgefunden hat, und wenn man sich die Gefässverhältnisse im Unterleib ansieht, so wird man diese Annahme auch ganz plausibel finden. Es giebt nämlich einen Weg, auf dem die Verbreitung in der Weise, wie ich es oben andeutete, zu Stande gekommen sein kann. Das Carcinom, das ich als das primäre betrachte, das Magencarcinom, sass bei dem Kranken im Fundus. Diese Stelle liegt im Gebiet der Arteria gastro-epiploica sinistra, die in directer offener Verbindung mit der Arteria gastro-epiploica dextra steht. Diese, ein Zweig der Art. gastro-duodenalis, steht wieder in offener Communication mit dem anderen Hauptzweige der Art. gastro-duodenalis, der Art. pancreatico-duodenalis superior, die ihrerseits wieder breit mit der Art. pancreatico-duodenalis inferior, einem Aste der Arteria mesenterica superior anastomosirt. Es besteht also ein offener Weg zwischen der Art. gastro-epiploica sinistra und der Art. mesenterica superior, auf dem sehr wohl eingebrochene Geschwulstpartikelchen als Emboli in die Gefässe des gesammten Dünndarms und des oberen Colonabschnittes gelangen können, und wenn man sich weiter daran erinnert, dass auch zwischen der Art. mesenterica superior und der inferior eine grosse Anastomose besteht, so erklärt es sich leicht, dass Geschwulstkeime auch in die Gefässe der Flexura sigmoidea kommen können. Die Erklärung, die ich mit diesem Hinweise auf die anatomischen Verhältnisse der Unterleibsgefässe für die merkwürdige Geschwulstverbreitung in dem geschilderten Falle gebe, ist freilich nur annehmbar unter der Voraussetzung, dass die Richtung des Blutstromes in den Bauchartérien keine constante, sondern je nach dem Füllungszustande des Magen-Darmcanals, je nach den Druckverhältnissen im Unterleibe etc. eine sehr wechselnde ist. Ob in dieser Hinsicht anatomisch-physiologische Untersuchungen vorliegen, ist mir nicht bekannt. Dass aber ein häufiger Wechsel in der Stromrichtung des Bluts in den Unterleibsarterien stattfinden muss, darf man wohl a priori annehmen. Die auffallende Einrichtung der breiten Anastomosen würde doch sonst kaum verständlich sein.

Die geschilderte Beobachtung, m. H., war mir, als ich sie machte, vollständig neu. Ich hatte damals Aehnliches nie gesehen, auch von etwas Aehnlichem nie gehört. Es ist mir allerdings nachher ein Fall bekannt geworden, der wohl zu dem meinigen in Analogie zu setzen ist. Vor etwa zwei Jahren, wenn ich nicht irre, im Jahre 1896, hat Herr O. Israel in einer der Berliner medicinischen Gesellschaften das bei der Section gewonnene Präparat eines Falles gezeigt, in dem es sich um eine ähnliche Verbreitung des Carcinoms

Digitized by Google

handelte, wie in meinem Falle. Es ist dieser Vortrag von Israel auch in einer der ersten Nummern (No. 4) der Berliner klinischen Wochenschrift vom Jahre 1897 veröffentlicht worden. Eine befriedigende Erklärung für das Zustandekommen der ungewöhnlichen Localisation der secundären Krebsgeschwülste hat Israel nicht gegeben.

Discussion:

Herr Kader (Breslau): „Drüsenmetastasen beim Carcinom des Magens." Als Ergänzung zur Mittheilung des Herrn Dr. Most über Lymphgefässe und Lymphdrüsen des Magens gestatte ich mir über Erfahrungen, welche in der Breslauer Klinik des Herrn Geheimrath Mikulicz über die Metastasen in den Lymphdrüsen beim Magencarcinom gemacht worden sind, zu berichten.

In unserer Klinik werden die Lymphdrüsen in jedem Fall von Exstirpation des Magencarcinoms aufs Genaueste mit entfernt. Mit ganz besonderer Sorgfalt verfahren wir nach dieser Richtung seit circa $4\frac{1}{2}$ bis 5 Jahren. Fälle, in denen die Radicaloperation nicht mehr ausführbar ist, sind für die Erforschung der Topographie der Metastasen der Magencarcinome im engeren Sinne des Wortes nicht gut verwendbar. Das Leiden ist hier bereits zu weit vorgeschritten und die engeren Grenzen der Metastasen durchbrochen. Jeder neue Herd bildet eine neue Infectionsquelle für einen weiteren Bezirk, dessen Zusammenhang mit dem Magentumor nicht mehr zu eruiren ist. Einen ziemlich guten Ueberblick konnten wir dagegen bei den operablen Magentumoren bekommen.

Was zunächst die Verbreitung des Magencarcinoms in der Magenwand selbst anlangt, so stimmen unsere Erfahrungen völlig mit den Befunden des Herrn Dr. Most überein. Die Carcinome an der Schleimhautseite, in der Submucosa nehmen grössere Gebiete ein als an der Serosafläche. Auch sind an der ersteren flächenhaft zerstreute regionäre Metastasen vom Haupttumor durch gesunde Partien getrennt, im Gegensatz zu den Befunden an der Serosafläche in einigen wenigen Fällen beobachtet worden.

Die Lymphdrüsenmetastasen an der kleinen und der grossen Curvatur fehlen kaum je. Bald sind sie ziemlich gleichmässig an beiden, bald an einer der Curvatur in der Mehrzahl, an der anderen in der Minderzahl vorhanden. Irgend etwas Gesetzmässiges lässt sich nach dieser Richtung nicht feststellen. In einigen Fällen war der Unterschied zwischen den beiden Curvaturen in der Zahl der carcinomatösen Drüsen sehr auffallend.

Meine eigene Erfahrung ist nicht gross. Ich habe im Ganzen 11 Magenresectionen wegen Carcinom gemacht, 8 in der Klinik, 3 ausserhalb derselben. In keinem von diesen Fällen reichten an der kleinen Curvatur die Lymphdrüsen so weit hinauf, wie es uns Herr Dr. Most hier auf dem Bilde zeigte. In einigen der Fälle waren die Tumoren sehr gross; ich musste über $\frac{3}{4}$ des Magens fortnehmen, aber auch in diesen Fällen hörten die Drüsen an der kleinen Curvatur circa $2\frac{1}{2}$—3 cm weit von der Cardia plötzlich auf.

An der grossen Curvatur finden sich die Drüsenmetastasen meist auf grössere Strecken um die Curvatur herum verbreitet. Soweit mein Gedächtniss

Digitized by Google

mich nicht trügt, waren jedoch in keinem einzigen der in der Klinik mit Exstirpation behandelten Fälle die Drüsen in der ganzen Ausdehnung der grossen Curvatur carcinomatös entartet. Der obere Theil des Fundus war immer frei.

Oft fanden sich Metastasen in dem Theil des Ligamentum gastrocolicum, welches als dem Colon und nicht mehr dem Magen angehörig betrachtet werden musste. Diese Drüsen gehören wohl nicht mehr dem Lymphgefässsystem des Magens im engeren Sinne des Wortes an. Trotzdem kommen sie nicht selten bei durchaus operablem Magencarcinom vor.

In der weitaus überwiegenden Mehrzahl der Fälle fanden wir ferner in dem Kniewinkel des Duodenum carcinomatöse Drüsen. Nach den Untersuchungen des Herrn Dr. Most gehören diese Drüsen bereits dem duodenalen und nicht mehr dem eigentlichen Magenlymphgefässsystem. Ich aber sah Fälle, wo das Carcinom, soweit man es auf dem Operationstisch beurtheilen konnte, bestimmt nicht einmal die Schleimhautgrenze des Pylorus überschritt und erst recht streng an der Serosaseite auf den Magen beschränkt blieb, und wo nichts destoweniger zahlreiche carcinomatöse Drüsen in dem erwähnten Kniewinkel vorhanden waren. Auf welche Weise die Infectionskeime hierher gelangten, ist schwer zu sagen. Vielleicht auf dem retrograden Wege durch die Lymphgefässe des Ligamentum gastrocolicum. Vielleicht aber waren Keime bereits ins Duodenum versprengt und blieben hier nur wegen der Kleinheit unbemerkt. Letztere Annahme erscheint weniger wahrscheinlich, weil einige der Fälle noch mehrere Jahre nach der Operation recidivfrei gefunden worden sind.

Schliesslich kommen noch Drüsenmetastasen in dem Lig. hepatogastricum und hepatoduodenale, an dem Ductus choledochus und der Vena portae vor. Ausnahmsweise fanden sich Metastasen in Lymphdrüsen, die zwar räumlich nicht vom Magen entfernt waren, wohin jedoch das Virus erst auf complicirten Umwegen durch die benachbarten Organe durch gelangen konnte und wo letztere nicht inficirt wurden. Sehr überraschend war für mich z. B. ein Fall, in welchem carcinomatöse Lymphdrüsen retroperitoneal hinter der V. portae allerdings erst auf dem Sectionstisch gefunden wurden. Der Fall betraf einen Mann mit ausgedehntem über die Hälfte des Magens einnehmendem Carcinom. Ich machte die Radicaloperation. Der Tumor und die Drüsen wurden exstirpirt, das Duodenum blind zugenäht und eine Gastroenterostomie in der bekannten von Herrn Geheimrath Mikulicz vielfach in der letzten Zeit geübten Methode angelegt, bei der für die Communication mit dem Dünndarm die durch die Exstirpation des Tumors entstandene Oeffnung des Magens nach entsprechender Verkleinerung benutzt wird. Bei der Ausräumung der Drüsen musste zugleich ein grosses Stück des Ligamentum gastrocolicum weggenommen und wegen der Gefahr der Gangrän ein circa 20 cm langer Theil des Colon transversum resecirt werden. Die Darmenden wurden vernäht. Statt zu tamponiren nähte ich leider die Bauchwunde zu. Ursprünglich schien sich Alles günstig zu gestalten, leider wurden je eine Naht am Magen und am Colon insufficient. Es entstand locale Peritonitis mit Kothabscess und septische Pneumonie. Der Pat. ging in der zweiten Woche zu Grunde. Die Autopsie ergab, dass alles Carcinomatöse radical entfernt war. An der erwähnten Stelle retro-

Digitized by Google

peritoneal an der V. portae fanden sich aber zwei kleine carcinomatöse Drüsen. Am allerwahrscheinlichsten wurden dieselben durch die pankreatischen Lymphgefässe dahin verschleppt, ohne Infection unterwegs gesetzt zu haben. Anders lässt sich der Befund kaum erklären.

Die Zahl und die Verbreitung der Lymphdrüsenmetastasen ist beim Carcinom des Magens von der Grösse des primären Tumors und der Dauer der Krankheit, wie es scheint, nur wenig abhängig. Man erlebt jedenfalls nach dieser Richtung ganz grosse Ueberraschungen. Ich erinnere mich lebhaft zweier das so eben Gesagte sehr gut characterisirender Patientinnen, welche Herr Geheimrath Mikulicz jetzt vor fast 6 Jahren an einem Tage operirte. Bei der Einen, die seit vielen Monaten krank, und in den letzten Wochen wegen Schwäche fast dauernd bettlägerig war, fand sich ein ziemlich grosser präpylorischer Tumor vor, welcher das Lumen des Magens bereits in hohem Grade obturirte. Carcinomatöse Drüsen waren zwar vorhanden, aber nicht besonders zahlreich und liessen sich ohne allzu grosse Schwierigkeiten sammt Tumor entfernen. Pat. genas und ist, wie es scheint, radical geheilt. Ich sah sie nämlich zuletzt vor ca. $1^1/_2$ Jahren, kurz nachdem sie bereits ein zweites gesundes Kind seit der Operation gebar. Sie wies keine Spur von Recidiv auf. Der Fall ist umso interessanter, als die vor der Operation fehlende freie Salzsäure im Magen jetzt vorhanden war.

Die zweite Patientin klagte erst seit einigen wenigen Wochen über unbedeutende Magenbeschwerden. Klinisch schien alles für die Möglichkeit einer radicalen Operation zu sprechen. Die Pat. war sehr kräftig und robust. Die Laparotomie ergab einen kleinen Tumor mit zahlreichen weit disseminirten Drüsenmetastasen. Für einen radicalen Eingriff war es zu spät.

Ich habe selbst zwei Fälle mit Erfolg operirt, die bereits seit über einem Jahr krank waren und wo die Tumoren so gross waren, dass weit über $^3/_4$ des Magens weggenommen werden musste. Auch hier waren Lymphdrüsen an all den erwähnten Stellen vorhanden, jedoch nicht in übermässiger Zahl und liessen sich alle, wie es scheint, radical entfernen.

Das Missverhältniss zwischen der Grösse des Tumors und der Dauer der Krankheit beweist uns mit aller Evidenz von Neuem, dass die Frage der Operabilität eines Magentumors nur vom Chirurgen und nur auf dem Operationstisch entschieden werden kann. Selbstverständlich kommen hierbei die Fälle mit klinisch leicht nachweisbaren Metastasen in anderweitigen Organen, die jedes Eingreifen verbieten, hier nicht in Betracht.

Die Ausräumung der Drüsen ist meist eine schwierige, unter Umständen sogar eine sehr schwierige und zeitraubende Arbeit. In einzelnen Fällen nimmt sie 1—$1^1/_2$ Stunden und noch darüber Zeit in Anspruch. Am schwierigsten ist und die meiste Vorsicht verlangt die Ausräumung der Drüsen im Kniewinkel des Duodenums wegen der schwer zu stillenden Blutung besonders bei Pankreasverletzungen; desgleichen muss man sehr vorsichtig am Choledochus und V. portae sein wegen der Gefahr der Läsion derselben. Ueber unsere Dauererfolge lässt sich vorläufig nichts Endgiltiges sagen. Die Beobachtungszeit ist zu kurz.

Einen gewissen Aufschluss darüber, ob es möglich ist und wie oft, das Carcinom und Metastasen radical zu entfernen, giebt uns die Autopsie der un-

Digitized by Google

glücklich verlaufenden Fälle. In einer Anzahl von Fällen ist die radicale Entfernung alles Krankhaften auch auf dem Sectionstisch bestätigt worden. In einer weiteren Anzahl von Fällen fanden sich aber bei der Section noch vereinzelte carcinomatöse Drüsen auch dort, wo wir fest überzeugt waren, bei der Operation alles Krankhafte entfernt zu haben. Die Zahl der Fälle ist zu gering, um aus denselben Schlussfolgerungen über die Aussichten für eine radicale Heilung der Magencarcinome auf operativem Wege zu machen. Es unterliegt jedoch keinem Zweifel, dass letztere durchaus möglich ist, und dass das Magencarcinom auch noch dann radical operabel ist, wenn das Virus das eigentliche Gebiet des Magenlymphgefässsystems, dessen Topographie uns hier Herr Dr. Most demonstrirte, bereits überschritt. Sind aber ausser den erwähnten Lymphdrüsen in dem Kniewinkel des Duodenums in den Lig. hepatogastricum, hepatoduodenale, an der V. portae, Ductus choledochus und dem Lig. gastrocolicum noch anderweitige Drüsenbezirke inficirt, so ist eine radicale Operation kaum möglich.

Unsere unmittelbaren Erfolge haben sich seit der Zeit, wo wir die carcinomatösen Drüsen so systematisch entfernen, verschlechtert; nicht um Vieles, aber immerhin verschlechtert. Dieses muss auf mehrere Momente zurückgeführt werden: Längere Dauer der Operation, grösserer Blutverlust, Erweiterung der Indicationen u. s. w. Sehr viel hängt dabei auch von der veränderten Technik und Methode des Operirens ab, die an die neuen Forderungen erst angepasst werden musste. Trotzdem ist die Bestrebung, die Metastasen radical gleich dem Haupttumor zu entfernen, das einzig rationelle Verfahren bei der Exstirpation auch des Magencarcinoms. Am rationellsten wäre es, glaube ich, alle hier in Frage kommenden Lymphdrüsen (die des eigentlichen Magenlymphgefässsystems, des Kniewinkels, des Duodenum u. s. w.) also auch die völlig normal erscheinenden in weitester Ausdehnung mit auszuräumen.

Um sich den Eingriff leichter zu gestalten, muss der Zugang zum Operationsfeld, d. h. die Bauchdeckenöffnung möglichst gross sein. Ganz besonders wichtig ist es, dass letztere soweit als irgendwie möglich, bis zum Processus ensiformis, ja um denselben herum noch weiter nach oben heraufreicht. Die Ausräumung der Drüsen muss selbstverständlich der Eröffnung des Magenlumens vorausgehen.

Sind die Drüsen entfernt und der zu resecirende Magen resp. Magenduodenumtheil genügend mobilisirt, so lege man duodenalwärts, genügend weit von der äusseren Grenze des Tumors je zwei fest angezogene circa 3 cm von einander entfernte Ligaturen um das Duodenum, welche dessen Lumen völlig verschliessen, und durchtrenne zwischen denselben den Darm. Jetzt wird der Magen nach links umgeklappt und das hinter dem Magen gelegene Gebiet noch einmal auf Drüsen untersucht. Bisweilen findet man noch welche, besonders an der A. coeliaca. Dies Verfahren erleichtert in hohem Grade die Exstirpation des Tumors. Das Weitere ergiebt sich von selbst.

Auf eine radicale Heilung können wir auch bei sorgfältigstem Vorgehen leider, wie wir sahen, nicht immer rechnen. Dagegen sind die unmittelbaren Erfolge bei diesem Verfahren schlechter.

Nichtsdestoweniger müssen wir in jedem einzelnen Fall von Resection

Digitized by Google

uns alle Mühe geben, sämmtliche in Frage kommenden, wie gesagt nicht blos verdächtigen, sondern alle Drüsen überhaupt mit zu entfernen. Denn dies ist der einzige Weg, Dauerheilungen zu erhalten.

Die bisherigen Dauerresultate der Resection auch in Fällen von relativ raschem Recidiv, sind andererseits fast durchweg unvergleichlich viel besser als die der Gastroenterostomie und der anstatt letzterer jüngst von Maydl so warm empfohlenen Jejunostomie. Wir thun daher, glaube ich, gut, wenn wir unter Umständen auch dort reseciren, wo wir auf eine radicale Heilung kaum noch rechnen können, wo aber die Bedingungen zur Entfernung des Haupttumors günstig sind. Selbstverständlich darf man nach der Richtung nicht zu weit gehen und bei disseminirten Lymphdrüsen oder Serosacarcinose, Metastasen in anderweitigen Organen u. s. w. reseciren.

Herr Most (Breslau): Bezüglich des von Herrn Kader beobachteten Befundes der Drüsen möcht ich ein Injectionsergebniss noch erwähnen. Bei Injection der Schleimhautfläche des Pylorusabschnittes des Magens ist es mir in einem Falle gelungen, ohne weiteres auch diese am Duodenum gelegenen Drüsen zu füllen, und zwar so, dass die Injectionsmasse von der Magenschleimhaut über den Pylorus hinweg auf die Duodenalschleimhaut hinüberging und alsdann die genannten Drüsen füllte. Soweit auch sonst meine Injectionserfahrungen reichen, sind diese Drüsen regionäre Drüsen vom Duodenum.

Es sind ja auch Fälle bekannt, wo der Krebs an der Schleimhautseite den Pylorus überschreitet und ich selbst kenne Fälle von Pyloruskrebs, wo mikroskopisch Carcinomnester in der Submucosa des Duodenum zu finden waren. Die Möglichkeit der Infection dieser zum Duodenum gehörigen Drüsen ist wohl auf diese Weise gegeben.

74) Herr von Eiselsberg (Königsberg i. Pr.): „Zur Frage der Secretion aus ausgeschalteten Darmpartien längere Zeit nach der Operation."

Die totale Darmausschaltung kommt in praxi nur sehr selten zur Anwendung, da man in der partiellen (lateralen oder end to side apposition) ein fast ebenso sicheres und viel leichteres Hilfsmittel besitzt. Ganz besonders interessirt das spätere Schicksal dieser Kranken mit Rücksicht auf das Verhalten der ausgeschalteten Partie. Das ausgeschaltete Darmstück kann für seinen Träger dadurch unangenehm, ja sogar gefährlich werden, dass die Secretion aus demselben fortbesteht, oder dass es Verwachsungen mit normalen Darmschlingen eingeht (Klecki's, Narath's und meine Beobachtungen). Auch die Thierversuche haben noch nicht mit Sicherheit die Frage zu klären versucht, insofern, als das eine Mal das ausgeschaltete Darmstück prall voll von kothartiger Masse sich fand (Hermann) welche sogar zu Decubitus-Geschwüren und Perforation Veranlassung gaben, das andere Mal wieder leer war (Salzer). Jedenfalls folgt aus den Versuchen Hermann's, Salzer's sowie auch jenen von Baracz, dass stets ein Ventil offen bleiben muss, durch welches das Secret aus der ausgeschalteten Partie sich entleeren kann. Indem ich mit Bezug auf die 12 bisher von mir gemachten totalen Darm-

Digitized by Google

ausschaltungen (nach Salzer) auf meinen in Moskau gehaltenen Vortrag*) verweise und mein 13. Fall von Ludloff**) beschrieben ist, möchte ich einen dieser Patienten vorstellen, der vor fast zwei Jahren operirt wurde. Es ist dies Fall VI meiner oben citirten Publication.

Der vorgestellte 24jährige Mann erkrankte im Mai 97 an Symptomen von Perityphlitis mit Bildung eines Abscesses. Der Arzt incidirte, worauf sich Eiter und jauchige Massen entleerten. Einlegen eines Drains, nach 14 Tagen entwickelte sich eine Kothfistel, nach weiteren 2 Wochen ein totaler Anus präternaturalis coecalis. In diesem Zustande erfolgte die Aufnahme in die Klinik. Es fand sich ein totaler Anus präternaturalis. (Selbst Winde passirten den Mastdarm nicht).

16. Juni 97 1. Operation zwecks Heilung der Kothfistel. Tamponade. Schnitt im Gesunden. Das Coecum und eine Reihe von Dünndarmschlingen sind in der Schwiele aufgegangen. Es finden sich kleine Abscessreste zwischen den Darmschlingen. Endlich gelangt man auf freien Dünndarm und das freie Colon transversum. Doch gelingt die Orientirung nicht mit Sicherheit, welches das zu-, welches das abführende Dünndarmende ist, weshalb die laterale Ileocolostomie (partielle Darmausschaltung) ausgeführt wird. Besserung, doch keine Heilung des Anus, der sich in eine sehr stark secernirende Kothfistel umwandelte.

7 Wochen nachher totale Darmausschaltung. Bei der Laparotomie fällt man sofort auf die Ileocolostomiestelle. Eine Exstirpation ist wegen vieler Verwachsungen ganz unmöglich, daher wird die Abtrennung des Colon transversum proximalwärts und des Ileum distalwärts von der Ileocolostomie vorgenommen und die 4 Lumina (jedes für sich) wurstartig abgenäht. Ein Herausnähen des distalen oder proximalen Schnittendes der ausgeschalteten Partie war nicht nöthig, da die grosse coecale Kothfistel für den Abfluss des Kothes aus dem ausgeschalteten Stücke sorgte. Tamponade. Erst etwas stürmische Reaction, nach Entfernung des Tampons verschwand dieselbe und erfolgte glatte Heilung.

Nach 6 Wochen wurde nur mehr wenig klarer Schleim aus der Fistel secernirt.

Das Gewicht des Patienten $1^3/_4$ Jahre nach der Darmausschaltung ist dasselbe wie vor der Krankheit; er ist Leiter eines Colonialwaarengeschäftes und kann seinem Beruf vollkommen nachkommen. Stuhlgang erfolgt regelmässig, 2 mal täglich. Der Patient klagt nur etwas über Brustbeschwerden. Die Untersuchung ergiebt eine Caverne in der rechten Lungenspitze. Aus der kaum stecknadelkopfgrossen Fistel enleert sich innerhalb 24 Stunden nur wenig Tropfen einer klaren Flüssigkeit und behauptet der Kranke, davon garnicht belästigt zu sein. Es ist also hier das unterste Ileum, das Coecum und die Flexura hepatica ausgeschaltet. Die Stelle des Anus coecalis ist im Uebrigen ganz vernarbt, ihr entsprechend findet sich ein ovaler über Thalergrosser Bauch-

*) Ueber die Behandlung von Kothfisteln und Stricturen des Darmcanales mittelst totaler Ausschaltung. Arch. f. klin. Chirurgie. Bd. 56. Heft 2.

**) Zur operativen Behandlung der Darm-Invagination. Mittheilungen aus den Grenzgebieten der Medicin u. Chirurgie. III. Bd. 1898.

Digitized by Google

bruch. Inspicirt man denselben, so fühlt man, entsprechend dem ausgeschalteten Coecum eine harte Resistenz. (Keinerlei Druckempfindlichkeit). In dem untersten Winkel der Laparotomienarbe findet sich eine für eine Zeigefingerkuppe durchgängige Bruchpforte.

Der durch den Lungenbefund nahe gelegten Vermuthung, dass es sich um einen tuberculösen Process im Coecum gehandelt habe, bezw. jetzt handele (welche durch die Resistenz der Coecalgegend nur wahrscheinlich gemacht wird), widerspricht der nahezu gänzliche Mangel der Secretion.

75) Herr M. Wilms (Leipzig): „Bau, Wachsthum und Ursprung der Mischgeschwülste der Niere."

Die Nierenmischgeschwülste befallen fast ausnahmslos das kindliche Alter, eine Thatsache, die mit Bestimmtheit dafür spricht, dass die Tumoren angeboren sind.

Der Bau der Geschwülste scheint nach der auffallend wechselnden Benennung und den variirenden Befunden in den einzelnen Präparaten kaum für eine Zusammengehörigkeit der Neubildungen zu sprechen. Unter der Bezeichnung: Sarcome, Myxosarcome, Adenome, Rhabdomyome sind solche Geschwülste beschrieben worden, aber trotz dieser verschiedenen Benennung fällt doch bei allen Beschreibungen eine gewisse Aehnlichkeit der Befunde auf, indem die Beobachtung verschiedener Zellformen und das Auftreten heterologer Gewebe, wie quergestreifte Muskulatur, Knorpel, Drüsenbildungen etc. in diesen Tumoren bei fast allen Fällen erwähnt wird.

Die quergesteifte Muskulatur hat seit langem die Aufmerksamkeit der Untersucher auf sich gelenkt und ihre Entstehung durch Versprengung aus der Urwirbelplatte ist schon von Cohnheim angenommen worden.

Waren quergestreifte Muskelfasern in den Geschwülsten vorhanden, so wurden die übrigen Gewebe meist vernachlässigt, waren drüsige Bildungen vorhanden, so nahmen diese das Interesse der Autoren für sich in Anspruch. Durch die etwas einseitige Untersuchung erklären sich die scheinbaren Differenzen in der Beschreibung und Bezeichnung der Tumoren nicht schwierig.

Bei exacter Untersuchung aber ist die Zusammengehörigkeit der Nierenmischgeschwülste, auf welche Birch-Hirschfeld zuerst aufmerksam gemacht hat, unabweislich.

Es lässt sich bei ausgiebiger Untersuchung der kindlichen Mischtumoren der Niere nachweisen, dass in ihnen vorkommen erstens: drüsige Bildungen, die genetische Beziehung zu einem rundzellensarcomartigen Gewebe haben, zweitens quergestreifte Muskelfasern, die aus einem myomatösen Korngewebe sich herausbilden, drittens Schleimgewebe, fibröses und elastisches Bindegewebe, Fettgewebe und zuweilen Knorpel, also fast alle Abkömmlinge des Mesenchyms.

Alle diese Gewebe wachsen aber nicht, wie die Annahme für die Mischgeschwülste im Allgemeinen lautet, als fertige Gewebe weiter und werden auch nicht als solche in die Niere versprengt. Wäre dieses der Fall, so müssten die Mischtumoren sich aus Knoten von verschiedenem, für sich gelagerten Gewebe

Digitized by Google

aufbauen. Dem ist jedoch nicht so. Vielmehr differenziren sich alle diese Gewebs- und Zellformen aus einem gemeinsamen Keimgewebe heraus; welches an der Peripherie des Tumors, in den jüngsten Wachsthumszonen immer noch nachweisbar ist und weiter wuchert.

In dem Keimgewebe trennt sich sehr früh ein Spindelzellgewebe von einem Rundzellengewebe. Dieses letztere, von den Rundzellen alveolär eingeschlossen, wuchert zu Rundzellenmassen heran, die einem Sarcom äusserlich ähneln. Das vermeintliche Sarcomgewebe aber beweist reinen epithelialen Charakter dadurch, dass die Rundzellen sich ordnen und gruppiren, ein Lumen zwischen sich lassen und damit zu Drüsenbildungen sich umwandeln. Aus dem spindelzelligen Keimgewebe entwickelt sich mittlerweile eine Reihe der verschiedensten Gewebsformationen. Das Spindelzellgewebe wird zu einem myxomatösen Schleimgewebe. In diesem treten elastische Fasern auf, glatte Muskulatur, oft Fettzellen, fibröses, sclerosirtes Bindegewebe und zuweilen schön ausgebildete Knorpelinseln. Endlich entwickeln sich an den verschiedensten Zonen der Geschwulst ausser dem jungen Keimstrang lange Spindeln oder Bänder quergestreifter Muskelfasern.

Dem Keimgewebe der Geschwulst wohnt also, unerkennbar für unsere Hülfsmittel, die Fähigkeit inne, alle die genannten Gewebe aus sich heraus zu differenziren.

Es fragt sich nun, welcher Art muss das Keimgewebe sein, welches solche Gewebsfasern bildet. Hier geben uns entwicklungsgeschichtliche Studien die einfachsten Aufklärungen.

Fragen wir, welcher Art sind die in den Nierenmischtumoren vorkommenden Gewebe, so ist zunächst voll berechtigt, für die genannten Drüsenbildungen eine Abstammung aus der Urniere anzunehmen. Die Aehnlichkeit der mikroskopischen Bilder spricht mit Bestimmtheit für eine derartige Abstammung. Diese Ableitung aus dem Wolff'schen Körper ist speciell von Birch-Hirschfeld im einzelnen begründet worden. Lassen sich die Drüsen aus der Urniere ableiten, so muss für die anderen Gewebe, im besonderen quergestreifte Muskulatur und Knorpel ein anderer Mutterboden gesucht werden, denn diese können nicht aus einer Organanlage stammen, welche normaler Weise auch solche Gewebe nicht enthalten.

Auf Grund der von den Embryologen festgestellten Thatsache, dass alle quergestreiften Muskelfasern des Körpers aus dem Ursegment sich ableiten, müssen wir die Muskelfasern der Nierenmischtumoren auf das Ursegment zurückführen.

Wir haben also in unseren Mischtumoren Gewebe aus dem Wolff'schen Körper, der Urniere und dem Ursegment. Ferner wissen wir, dass aus dem Ursegment Mesenchymkeime, und zwar das Sclerotom mit seiner knorpelbildenden Eigenschaft, entstehen.

Der Wolff'sche Körper und das Ursegment sind Producte des Mesoderm. Damit sind die leitenden Thatsachen gegeben.

Erinnern wir uns, dass in unseren Mischgeschwülsten ein Keimgewebe wächst, aus dem sich Gewebe der Urniere, des Ursegments und die Producte

Digitized by Google

des Mesenchyms heraus differenziren, so ist klar, dass wir diesem Keimgewebe die gleiche Fähigkeit beilegen müsen, wie dem Mesoderm der Urnierenregion, denn aus beiden Zellformen entstehen die gleichen Gewebsarten.

Die Nierenmischtumoren sind also wegen dieser Eigenschaft als Mesodermale Geschwülste anzusehen und zu bezeichnen.

76) Herr Silex (Berlin): „Ueber Blephoroplastik, mit Krankenvorstellung."

Die Ihnen, m. H., hier vorzuführende 20jährige Patientin ist zuerst im Alter von 12 Jahren erkrankt. Die behandelnden Aerzte diagnosticirten Lupus und gingen gegen denselben mit Aetzmitteln und mit dem Glühdraht vor. Das

Leiden verbreitete sich weiter und weiter und schliesslich ward ein Zustand, schlimmer noch, wie Sie ihn hier vor sich sehen, erzielt. Es ist das eine Entstellung, wie sie fürchterlicher kaum gedacht werden kann. Das ganze Gesicht, die Seitentheile des Kopfes bis hinter den Ohren und mehr als die vordere Hälfte des Schädels sind in eine weissglänzende Narbenmasse umgewandelt. Die Augen konnten nicht geschlossen werden, die Bulbi rollten als feurige Kugeln im Kopfe umher. Die Hornhäute waren von einem dicken Pannus überzogen, das Mädchen war im practischen Sinne blind. Die Nasenwurzel ist tief eingesunken, durch eine ulcerirte Partie an der rechten Seite der Nase (im Bilde durch Pflaster verdeckt) überblickt man die eine Hälfte des Nasenraumes. Der Mund kann nur ca. 3 mm weit geöffnet werden. Aus der Anamnese und aus der günstigen Beeinflussung einiger unter meinen Augen exulcerirenden

Digitized by Google

Theile durch Jodkali kam ich zu der Ueberzeugung, dass die obige Diagnose falsch war und dass es sich um Lues hereditaria tarda handelte.

Heut ist das Mädchen nicht mehr blind und es ist vielmehr eine zum Lesen und Schreiben ausreichende Sehschärfe vorhanden. Dieses Resultat habe ich dadurch erzielt, dass ich der Patientin beiderseits neue Oberlider gebildet habe und zwar durch stiellose Lappen aus der ganzen Dicke der Haut von den Oberarmen her genommen. Dadurch dass die Lider jetzt im Schlaf die Hornhäute decken, ist die Entzündung zur Ausheilung gekommen und eine Klärung derselben eingetreten. Der Zustand ist, da jetzt 5 Jahre seit der Operation verflossen sind, als ein dauernder zu bezeichnen.

Die Kranke ist jetzt von auswärts hierher geeilt in der Hoffnung, dass einer der Herren Chirurgen sich ihrer annehmen und ihr die durch die Narben bedingte Kieferklemme operiren würde. Ein von mir vor Jahren in dieser Richtung eingeschlagener Versuch ist gescheitert.

77) Herr Heidenhain (Worms): „Ueber einen Fall von geheilter Mediastinitis postica (mit Krankenvorstellung)."*)

Discussion:

Herr Borchard (Posen): M. H.! Ich möchte noch auf einen anderen Ausgang der Mediastinitis posterior hinweisen, den ich vor Jahren beobachtet habe, nämlich den in einen subphrenischen Abscess. Ich operirte einen Patienten wegen einer tief in das Mediastinum gehenden Phlegmone. Trotz breiter Eröffnung setzte nach einigen Tagen wieder Fieber ein, das erst aufhörte, als ich durch wiederholte Punctionen einen Abscess zwischen Leber und Zwerchfell nachweisen und nach Resection mehrerer Rippen entleeren konnte. Patient wurde geheilt.

78) Herr Gerulanos (Greifswald): „Ein Beitrag zur Behandlung alter Empyeme mittelst Thoracoplastik (mit Krankenvorstellung)."**)

79) Herr Krause (Altona): „Erfahrungen über therapeutische Verwendung der überhitzten Luft."***)

Discussion:

Herr Bier (Greifswald): M. H.! Ich habe auch über die Anwendung der heissen Luft einige Erfahrungen; ich glaube, die ältesten. Denn ich habe seit 1891 die im Princip gleichen Apparate angewendet, wie sie Herr Krause soeben gezeigt hat und welche im Grunde genommen ein locales Quincke'sches Schwitzbett nur mit erheblich höherer Temperatur darstellen. Ich habe nur da, wo Herr Krause Asbest anwendet, einen einfachen Holzkasten verwandt. Ich halte entschieden den Ersatz des Holzes durch Asbest für zweckmässig.

---

*) S. Grössere Vorträge und Abhandlungen.
**) Desgl.
***) Desgl.

Digitized by Google

Aber ich wende doch noch vorzugsweise die einfachen Holzkästen an, denn sie sind viel einfacher und Sie können sie für arme Patienten jederzeit selbst herstellen. Ihre Anwendung ist ungeheuer einfach, sodass ich glaube, dass es Jeder ohne weiteres nachmachen kann. Ich nehme einen Holzkasten je nach der Grösse des kranken Gelenks und schneide ein oder zwei Löcher hinein, bei den peripheren Gelenken ein Loch, und lasse das Gelenk hineinstecken; bei den mehr nach dem Centrum gelegenen zwei Löcher, so dass das Gelenk im Kasten steckt und das Glied auf beiden Seiten oberhalb und unterhalb heraussieht. Die Glieder werden mit einem Bindenzügel im Kasten aufgehangen. Für Schulter und Hüfte lässt sich ebenfalls leicht ein passender Kasten herstellen. Meine früheren Kästen hatten den Nachtheil, dass sie leicht unter der Hitze platzten und feuergefährlich waren. Jetzt bestreiche ich innen die Kästen mit Wasserglas und überziehe sie aussen mit Wasserglasbinden, damit sind jene Uebelstände vermieden. Zum Einführen der heissen Luft gebrauche ich grössere Röhren als Krause und auch eine andere Stellvorrichtung für Lampe und Schornstein. Wenn die Luft nicht heiss genug wird, braucht man nur mehr Löcher in den Kasten zu bohren. Denn je mehr Löcher, desto besser heizt der Apparat. Ich habe an einzelnen Kästen eine Regulirvorrichtung angebracht, welche der Kranke selber bedient; sie besteht aus einem Schieber, den der Kranke in der Hand hat. Wird es zu heiss, dann schiebt er den Schieber zu; dann wird der Zug geringer. Ist es nicht heiss genug, dann zieht er den Schieber auf und es giebt mehr Zug und die Hitze wird grösser.

Ich kann die guten Erfolge des Herrn Krause bestätigen. Sie werden sich erinnern, dass ich, noch ehe ich Stauungshyperämie anwandte, aus theoretischen Gründen die heisse Luft benutzte. Ich wollte damit Hyperämie erzeugen und ich glaube auch heute noch, dass nicht das Schwitzen das Wirksame ist, wie Herr Krause meint, sondern die Hyperämie. Nehmen Sie zwei Gelenke desselben Menschen, welche an chronischem Gelenkrheumatismus erkrankt sind und behandeln Sie das eine mit heisser Luft und das andere mit Stauungshyperämie — Sie bekommen genau die gleichen Erfolge, nur dass die Stauungshyperämie sehr viel schneller nach meinen Erfahrungen zum Ziele führt. Ferner habe ich, als ich 1891 mit heisser Luft anfing, sie in übertriebener Weise angewandt. Ich habe damals 8—10 Stunden tuberculöse Gelenke in gegen 100° heisser Luft stecken lassen. Dabei schwollen sie an, ähnlich als hätte ich Stauungshyperämie angewandt. Die Gelenke wurden ödematös.

Ich habe bei Tuberculose neben einzelnen guten, sehr schlechte Erfolge darnach gesehen und warne deshalb vor der Anwendung der heissen Luft bei dieser Krankheit. Ich möchte Ihnen besonders für chronischen Gelenkrheumatismus — darauf beziehen sich hauptsächlich meine Erfahrungen — angelegentlichst die Hyperämie in beiderlei Formen empfehlen, besonders aber die Stauungshyperämie. Sie werden schneller damit zum Ziele kommen, als mit heisser Luft. Ich habe sie schon vor 5 Jahren gegen chronischen Gelenkrheumatismus empfohlen und habe auch zu meiner Freude auf diesem Congresse gehört, dass eine ganze Reihe von Herren sie angewandt haben und mit dem Erfolge recht zufrieden sind. Bei Tuberculose sind die Erfolge sehr viel

Digitized by Google

schwerer zu beurtheilen. Wollen Sie sich einmal von der Wirkung der Hyperämie überzeugen, so nehmen Sie schmerzhaften chronischen Gelenkrheumatismus. Die Erfolge sind sehr in die Augen springend. Ich habe es erlebt, dass Jemand, der ohne Krücke nicht gehen konnte, nach zweitägiger Anwendung der Stauungshyperämie die Krücke weglegte und einen grösseren Marsch machte; das ist überzeugend. Trotzdem wende ich heisse Luft immer noch beim chronischen Rheumatismus an. Ich bitte die Herren, welche sich dafür interessiren, meine Abhandlungen nachzulesen, die ich vor zwei Jahren in der Münchener medicinischen Wochenschrift habe erscheinen lassen, über Heilwirkung der Hyperämie und vor einem Jahre über die Behandlung des chronischen Gelenkrheumatismus.

Ich will nur noch eine neue Beobachtung hinzufügen, welche ich in letzter Zeit gemacht habe: Wenn Sie ein Jahr oder länger beim chronischen Gelenkrheumatismus des Kniegelenkes Stauungshyperämie anwenden, so kommt es vor, dass dieselbe sich am Knie überhaupt nicht mehr herstellen lässt. In solchen Fällen rathe ich zu combinirtem Verfahren. Wenn man mit der Stauungshyperämie nicht weiter kommt, nimmt man heisse Luft, und gerade jetzt habe ich einen Fall so behandelt, wo sehr viele Gelenke von chronischem Gelenkrheumatismus befallen waren. Der Mensch war absolut arbeitsunfähig. In den meisten Gelenken trat nach Stauungshyperämie die Bewegungsfähigkeit wieder ein und sie wurden sehr brauchbar; aber im Knie konnte ich die Stauungshyperämie nicht mehr hervorrufen, da habe ich heisse Luft angewandt und darauf trat eine erhebliche Besserung ein.

Ich wollte hier noch einmal auf meinen Antheil bei dieser Behandlung und auf meine Arbeiten darüber hinweisen: ich glaube, meine früheren Veröffentlichungen haben sehr wenig Beachtung gefunden. Ich habe lange vor Tallermann und Krause, etwa gleichzeitig mit dem Franzosen Clado, die heisse Luft angewandt; Clado hat etwas früher angefangen, er in der Absicht, Bacterien zu tödten, ich in der Absicht, Hyperämie hervorzurufen, das weiss heut zu Tage kaum Jemand, denn wenn jetzt von der Anwendung der heissen Luft die Rede ist, schreibt man sie dem Laien Tallermann in England zu.

Discussion:

Herr Löwenhardt (Breslau): Auf meinen Vortrag in Düsseldorf verweisend, bitte ich diejenigen Herren, welche sich für den von mir verwendeten Heissluft-Apparat interessiren, denselben sich hier anzusehen (s. Fig.). Ich habe besonders die Einwirkung der heissen Luft auf die gonorrhoischen Gelenkentzündungen untersucht. Es scheint auch nach den vorherigen Bemerkungen, dass die heisse Luft doch eine gewisse Bedeutung hat und man sie näher studiren muss in Bezug auf die einzelnen Erkrankungen. Sie haben gehört, dass bei Tuberculose davor gewarnt worden ist. Bei Gonorrhöe kann man bei richtiger Auswahl in verschiedenen Stadien, besonders zur Nachbehandlung recht gute Resultate erzielen; natürlich nur als eins der vielen Mittel. Das eigenthümliche ist, dass die Gonorrhöe besonders während der hohen Fieberzustände spontan ausheilen kann, auch ganz schwere Fälle, welche sonst

Digitized by Google

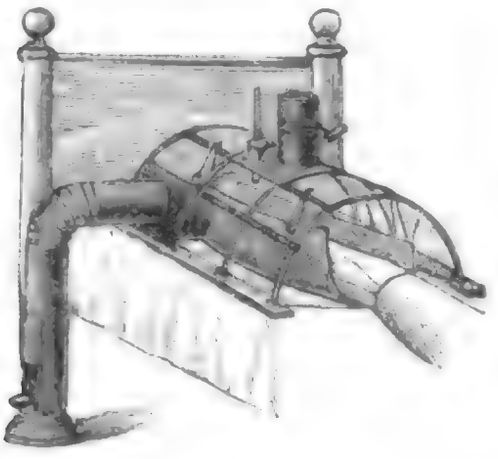

nicht spontan auszuheilen pflegen. Ich will nicht etwa behaupten, dass nun die Patienten künstlich in Fieber versetzt worden sind, aber es ist verständlich, dass die erhöhte Allgemeintemperatur (bis 1°), wie experimentell längst festgestellt, die Ursache sein kann, dass die Gonokokken im Wachsthum behindert werden. Dieser empfindliche Microorganismus wird z. B. bei 39° erheblich beeinflusst. Auch bei anderen intercurrenten Fieberzuständen wurde hin und wieder Spontanheilung festgestellt (cf. Welander's Behandlungsmethode). Es wird weiter nöthig sein, die Einwirkung der heissen Luft resp. Steigerung der Körpertemperatur auf die verschiedenen Erkrankungen differenziell zu untersuchen.

80) Herr Braun (Altona): „Histologische Untersuchungen über die Anheilung Krause'scher Hautlappen."*) (Mit Demonstration).

Discussion:

Herr Henle (Breslau): Ich habe mich seit einer Reihe von Jahren mit ähnlichen Untersuchungen beschäftigt, wie sie der Herr Vorredner mitgetheilt hat. Ich habe versucht, das Thierexperiment für die Frage der Anheilung von Krause'schen Hautlappen brauchbar zu machen. Es ist das nicht ganz leicht, da sich die Thiere den Verband abreissen und da die Haut gewöhnlich sehr stark verschieblich ist und in Folge dessen sich die Lappen auch mit verschieben. Erst nach längeren Versuchen bin ich zu einem Object gekommen, bei dem man die Anheilung mit absoluter Sicherheit zu Wege bringen kann. Ich habe die Transplantation in das Innere von Kaninchenohren vorgenommen. Das Kaninchenohr ist in toto durch den Knorpel gewissermaassen geschient und der Verband lässt sich leicht anbringen, indem man das Ohr der Länge nach über der Transplantation zunäht. Auf diese Weise ist es mir mit Sicherheit gelungen, Transplantationen vorzunehmen. Ich habe deswegen das Thierexperiment herangezogen, da es naturgemäss nicht immer leicht ist, menschliches Material zu gewinnen, und da man Experimente ja wohl auch an Menschen nicht immer ausführen kann. Ich habe die Arbeit bereits seit mehreren Monaten abgeschlossen; sie ist im Druck. Ich möchte nur einiges Wenige aus derselben mittheilen.

*) S. Grössere Vorträge und Abhandlungen.

Digitized by Google

Ich habe hier zunächst ein Präparat, welches ich herumgeben möchte. Es ist eine Carmin-Injection vorgenommen. Es handelt sich um eine Transplantation vom vierten Tage. Sie sehen hier im Wesentlichen nur den Lappen eingestellt, der nach oben hin vom Mutterboden noch abgetrennt ist durch eine Diastase. Sie werden hier kaum einen Unterschied in der Gefässfüllung wahrnehmen zwischen dem Lappen und dem Mutterboden. Ja, ich habe hier und da beobachtet, dass die Lappengefässe stärker sind, als die des Mutterbodens, was wohl daher kommt, dass die Lappengefässe zunächst paralytisch sind und in Folge dessen sich stärker bei der Injection ausdehnen; ebenso auch bei der Circulation. Ich glaube nun, dass für normale Anheilung des Lappens gerade die rechtzeitige Füllung der Gefässe die wesentliche Rolle spielt. Ich habe beobachten können, dass dies in der Weise zu Stande kommt, wie es vor Jahren schon Garrè angab. Es werden nämlich die Gefässe des Lappens mit denen des Mutterbodens durch Sprossen verbunden, welche aus den Mutterbodengefässen hervorwachsen, vielleicht auch aus denen des Lappens; doch habe ich Letzteres nie beobachtet. Auf diese Weise werden einfach die alten Gefässe in Benutzung genommen. Ich habe beobachten können, dass die Gefässe durchaus intact bleiben, dauernd weiter functioniren, und dass der Lappen in kürzester Zeit, schon nach drei Tagen wieder in die Circulation vollständig eingeschlossen ist.

Das Uebrige, was passirt nach der Wiederfüllung der Gefässe, kann ich mit wenigen Worten auseinandersetzen. Es tritt nunmehr eine prima intentio ein zwischen Lappen und Mutterboden; da, wo eine Diastase zwischen Lappen und Mutterboden vorhanden ist, wird diese entweder durch Granulationen zunächst ausgefüllt und dann von Epithel überbrückt, oder das Letztere durchzieht den Spalt in seiner Tiefe. An dem Zustandekommen der Anheilung betheiligen sich auch mit Sicherheit die Gebilde des Lappens. Ich habe hier ein Präparat vom vierten Tage, wo Sie sehr schöne Epithelwucherungen sehen, welche von dem Lappen ausgehen. Die Grenze des neuen gegen das alte Epithel ist durch einen Epithelzapfen angedeutet, wie man es an solchen Stellen sehr oft sieht. Es hat das Epithel des Lappens in diesem Falle eine längere Zunge gebildet, wie das Epithel des Mutterbodens. In den meisten Fällen verhält es sich allerdings umgekehrt, ist die Neubildung von Seiten des Mutterbodenepithels grösser als die vom Lappen ausgehende.

Dann zeige ich Ihnen hier noch ein Präparat, welches vom 28. Tage stammt. Dieses ist insofern von Interesse, als es sich auf etwas Aehnliches bezieht, wie es Herr von Mangoldt beschrieben hat. Ich habe bei Kaninchenohren öfter den Knorpel mit entfernt und in der Weise wieder aufgepflanzt, dass ich den rechten Lappen auf das linke Ohr und umgekehrt implantirt habe. Sie sehen hier sehr schön, wie der Knorpel des Lappens sowohl, wie der des Mutterbodens in Wucherung geräth und auf diese Weise ein Callus entsteht, der nach kurzer Zeit zur vollständigen Vereinigung des Knorpels führt. Interessant ist zu beobachten, dass der Callus mit einer gewissen Zweckmässigkeit gebildet wird. Es passirt oft, dass die Knorpelenden nicht mit den Schnittflächen aneinander stossen, sondern eine Strecke weit parallel liegen. In diesen

Digitized by Google

Fällen tritt die Callusbildung nicht an den Schnittflächen ein, sondern an den einander zugekehrten Flächen beider Knorpel.

Ich gebe Ihnen ferner hier ein Präparat herum, welches mit Orcein-Thionin gefärbt ist. Es stammt vom Ende der 7. Woche; der Lappen zeigt durchweg erhaltene elastische Fasern. Der Beweis, dass diese elastischen Fasern erhalten und nicht etwa neugebildet sind, ist dadurch gegeben, dass die Narbe frei ist von elastischen Fasern. In der Narbe finden wir nach langer Zeit keine elastischen Fasern, wogegen in dem Lappen elastische Fasern vorhanden sind. Dieser Lappen entstammt der Rückenhaut. Diese ist erheblich reicher an elastischen Fasern als die Ohrenhaut; es ist im höchsten Grade unwahrscheinlich, dass die reichlichen elastischen Fasern dieses Lappens von den spärlichen Fasern der benachbarten Ohrhaut neugebildet sein sollten. Wir haben also auch darin einen Beweis für das Erhaltenbleiben der elastischen Fasern. Nun könnte Herr Enderlen mir vorhalten, dass unsere Methoden vielleicht andere sind, oder dass unsere Deutung der Vorgänge bei der Anheilung des Lappens sich unterscheidet. Ich möchte diesem Einwand begegnen insofern, als ich die Angabe kenne, dass ich die Bilder, die Enderlen beschrieben hat, auch gesehen habe. Es handelte sich aber da jedesmal um Anheilungen, die durch irgend etwas gestört waren und zwar dadurch, dass die Circulation nicht in der richtigen Weise zu Stande gekommen war, dass die provisorische plasmatische Circulation zu lange im Betriebe bleiben musste. Ich denke an das Zustandekommen der Erscheinungen, die Enderlen beobachtet hat, so dass das Epithel, welches ja bekanntlich am leichtesten sich transplantiren lässt, insofern es seine embryonale Natur am längsten bewahrt, dass das Epithel also intact bleibt, während die Bindegewebssubstanz zu Grunde geht. Dadurch aber, dass das Epithel eine continuirliche Decke über dem Lappen bildet, kommt die Nekrose des Bindegewebes in aseptischer Weise zu Stande, und es kommt auf diese Weise zu der langsamen Nekrose, wie sie Enderlen beobachtet hat und wie ich sie auch gesehen habe, und zu dem allmählichen Ersatz des Lappens durch Narbe.

Was die Transplantation von Haaren anlangt, so haben wir in der Breslauer Klinik auch eine Reihe von bezüglichen Fällen beobachtet. Geheimrath Mikulicz hat in einem Falle die Augenbrauen aus Kopfhaut gebildet mit demselben Erfolge, wie ihn Herr Krause gehabt hat. Ich habe in einem Falle von Alopecie, die bei einem jungen Manne in Folge einer Verbrennung der Stirn und des Scheitels entstanden war, versucht, ein intactes Hautstück, welches ich aus dem Hinterkopf entnommen hatte, vorn in die Narbe zu transplantiren: es ist dies auch ganz wohl gelungen. Ich habe zunächst an einer kleinen Stelle den Versuch gemacht. Leider hat sich der Patient den Versuch nicht fortsetzen lassen. Besonders beweisend aber dafür, dass der Lappen seinen Charakter dauernd beibehält, ist die Beobachtung, dass man unter Umständen Haare an Stellen verpflanzen kann, die normaliter überhaupt keine Haare besitzen, nämlich an die Fusssohle. Wir haben an die Fusssohle Haut transplantirt, die wir aus dem Oberschenkel entnommen hatten. Der Lappen behielt seine normalen Haare.

Herr von Esmarch (Kiel): M. H.! Die Mittheilungen, die soeben von

Digitized by Google

dem Herrn Vorredner gemacht worden sind, sind ja gewiss sehr interessant und wichtig. Ich möchte aber, dass dabei auch der Geschichte der Chirurgie ihr Recht werde. Diese Methode ist schon vor mehr als zwanzig Jahren von Professor Julius Wolfe in Glasgow beschrieben worden*); ich habe sie in meiner „chirurgischen Technik" (Seite 52) beschrieben und abgebildet und habe sie in meiner Klinik sehr häufig ausgeführt. Es ist darüber im Jahre 1888 eine sehr fleissige Dissertation von Dr. Hahn veröffentlicht worden**), in welcher auch die in meiner Klinik vorgekommenen Fälle mitgetheilt worden sind.

Dies nur zur Steuer der Wahrheit.

Herr Enderlen (Marburg): Ich möchte mir nur die Bemerkung erlauben, dass ich den klinischen Effekt der Krause'schen Lappen nicht bestritten habe. Mit Herrn Braun bin ich in Uebereinstimmung über die Dauerhaftigkeit des Epithels, dass die oberen Schichten zu Grunde gehen und von den basalen Schichten die Regeneration ausgeht, ebenso von den Haarbälgen und den Schweissdrüsen. (Demonstration). Bei Letzteren habe ich auf Serienschnitten nachgewiesen, dass das Epithel nach oben zu geht und die Decke bildet. Zuerst habe ich bei Läppchen nach Thiersch nachgewiesen, ebenso Herr Garrè und Andere, dass das Bindegewebe zu Grunde geht und durch neues, das vom Mutterboden herkommt, ersetzt wird und habe auch gesehen, dass die elastischen Fasern zu Grunde gehen.

Was die Gefäss-Versorgung des Lappens betrifft, so möchte ich Herrn Henle antworten, dass sie bei mir oft zu Stande gekommen ist. Es ist die einzige Differenz mit Herrn Braun, dass er annimmt, dass das Bindegewebe erhalten bleibt, und ich muss nach meinen Untersuchungen sagen: das Bindegewebe geht zu Grunde.

(Anmerkung bei der Correctur: In meiner Arbeit: „Deutsche Zeitschrift für Chirurgie" Bd. 45. pag. 503 ist der langsame Ersatz des Bindegewebes hervorgehoben und betont, dass ein wesentlicher Unterschied im Vergleiche mit einer gewöhnlichen Narbe besteht.)

Herr Krause (Altona). M. H.! Ich pflege bei allen meinen Arbeiten geschichtliche Studien zu machen. Die Methode stammt auch nicht von Wolfe. Ich habe in meinem klinischen Vortrage, der in der Volkmann-Bergmann'schen Sammlung 1896, No. 143, erschienen ist, die Geschichte genau angegeben. Die Methode ist vor mehr als 100 Jahren schon in Italien versucht worden und vorher bereits in Indien. Den Namen Krause'sche Lappen habe ich nicht eingeführt, den hat Herr Geheimrath Mikulicz eingeführt und, wie ich glaube, mit Recht. Es handelt sich nicht um das Herausschneiden der Lappen allein, sonst hätte Herr Enderlen dieselben Resultate wie wir von vorn herein erzielen müssen, es handelt sich zugleich um die gehörige Präparirung des mit der neuen Haut zu bedeckenden Bodens. Es giebt ja noch eine Methode, die von Hirschberg in Frankfurt a. M. herrührt,

*) Julius Wolfe, A new method of performing plastic operations. Med. Times und Gazette. 1876. 3. Juni. p. 608.

**) Johannes Hahn, Ueber Transplantation ungestielter Hautlappen nach Wolfe, mit Berücksichtigung der übrigen Methoden. Kiel 1888.

Digitized by Google

die aber praktisch nicht zu verwerthen ist. Da Herr Geheimrath Mikulicz mir das Verdienst zugesprochen hat, eine brauchbare Methode auch für die schwersten Fälle geschaffen zu haben, so hat er offenbar aus diesem Grunde den Namen Krause'sche Lappen eingeführt (Mikulicz sagt in den Verhandlungen des IV. Deutschen Dermatologen-Congresses, Breslau 1895, in seinem Vortrage: Ueber den Ersatz von grösseren Hautdefecten durch Transplantation ungestielter Hautlappen nach der Methode von Krause: „Es gebührt Krause das grosse Verdienst, die Methode so ausgebildet zu haben, dass sie nicht nur mit den früheren concurriren, sondern sie zum Theil ganz verdrängen wird." Anmerkung bei der Correctur). Mir ist es gleich, ob Sie die Lappen ungestielte heissen oder Wolfe'sche, oder ob Sie sie mit dem italienischen Namen benennen. Der Zweck der Braun'schen Demonstration war, Ihnen zu zeigen, dass bei richtiger Ausführung der Ueberpflanzung alle Theile der Haut, besonders aber die physiologisch wichtigen, erhalten bleiben und nicht dem Zerfall, der Nekrobiose unterliegen.

81) Herr Krönlein (Zürich): „Cystenniere."

Herr Krönlein demonstrirt einen ausserordentlich umfangreichen Nierentumor, welchen er durch Exstirpation der linken Niere bei einer 38jährigen Frau, die im 3. Monate der Schwangerschaft sich befand, gewonnen hat. Die Operation fand am 9. August 1898 statt und verlief glücklich; Pat. ist seither gesund geblieben. Der Tumor nimmt bis auf einen ganz kleinen Theil die ganze Niere ein und wog unmittelbar nach der Exstirpation über 17 Pfd.; er nahm mehr als die Hälfte der ganzen Bauchhöhle ein, so dass schon wegen seiner enormen Grösse die Operation angezeigt erschien. Auf dem Durchschnitt erwies er sich als aus zahllosen kleinen und grossen Cysten bestehend, welche mit einer trüben serösen Flüssigkeit von starkem Eiweissgehalt erfüllt waren. Die mikroskopische Untersuchung ergab, dass es sich um ein eigentliches Neoplasma der Niere handelt, welches am besten als multiloculäres Fibro-Kysto-Adenom zu bezeichnen ist. — Krönlein hebt hervor, dass diese Bildung, welche jedenfalls ausserordentlich selten ist, nicht verwechselt werden dürfe mit der sogenannten Cystenniere der Kinder und der Erwachsenen, welche wohl immer congenitalen Ursprungs sei und meist beidseitig vorkomme. Im Gegensatz zu diesem Leiden, das wegen seines beidseitigen Vorkommens eine radicale operative Therapie ausschliesst, ist die von Krönlein demonstrirte Nierengeschwulst, weil sie einseitig vorkommt und nicht recidivirt, für die operative Behandlung sehr geeignet. Krönlein beschränkt sich an dieser Stelle auf diese wenigen Bemerkungen, weil eine ausführliche Bearbeitung dieses Gegenstandes und eine genaue Mittheilung der Krankengeschichte und des histologischen Befundes des Tumors demnächst aus seiner Klinik erscheinen wird.

82) Herr Jordan (Heidelberg): „Die Entstehung perirenaler Eiterung aus pyämisch-metastatischen Nierenabscessen."

Die Entstehung der sogenannten primären acuten eitrigen Paranephritis

Digitized by Google

aus pyämisch-metastatischen Nierenabscessen wurde neuerdings als wahrscheinlich angenommen, ist aber bis jetzt nicht sicher bewiesen. Vortragender war in der Lage, drei Beobachtungen zu machen, aus denen ein solcher Zusammenhang unzweifelhaft hervorgeht. Der 1. Fall betraf einen 36jährigen Mann, der im Anschluss an einen Carbunkel der Glutealgegend unter hohem continuirlichem Fieber und schweren Allgemeinerscheinungen an beiderseitiger, etwas schmerzhafter Nierengeschwulst erkrankte. Die rechterseits vorgenommene Nephrotomie ergab einen taubeneigrossen Abscess an der Hinterseite im Nierenparenchym; Nierenfettkapsel dabei intact. Nach der Eiterentleerung rascher Rückgang des Fiebers und Verschwinden des linksseitigen Nierentumors, bei dem es sich darnach nur um eine entzündliche Schwellung gehandelt haben kann. Der Urin enthielt weder vor noch nach der Operation Eiter, war vielmehr stets völlig klar. Ohne weitere Complicationen trat vollständige Heilung ein.

Im 2. Falle handelte es sich um eine 24jährige Frau, die nach Abheilung eines Panaritiums des Mittelfingers von hohem continuirlichem Fieber und unbestimmten Schmerzen in der rechten Seite befallen wurde. 14 Tage nach Beginn liess sich eine beträchtliche Vergrösserung und Druckempfindlichkeit der rechten Niere constatiren. Bei der Incision zeigte sich eine Verwachsung und entzündliche Infiltration der Nierenfettkapsel und an dieser Stelle im Nierenparenchym ein kleinapfelgrosser Abscess, dessen Eiter eine Reincultur von Staphylococcus pyogenes aureus enthielt. Der Urin war stets klar. Glatte Heilung. Es lag also ein metastatischer Nierenabscess mit Uebergreifen auf die Fettkapsel vor.

Im 3. Falle stellten sich bei einem 27jährigen Manne nach Heilung einer Fingerquetschwunde, die mehrere Wochen geeitert hatte, Fieber und Schmerzen im linken Hypochondrium ein. Trotz der Wahrscheinlichkeit der Existenz eines Eiterherdes in der linken Niere wurde exspectativ behandelt, da die Krankheitserscheinungen keine sehr intensiven waren. 10 Wochen nach Beginn des Leidens entwickelte sich ein paranephritischer Abscess, der in der Lumbalgegend nach der Oberfläche sich ausdehnte. Nach der Eröffnung desselben erfolgte Heilung. Der Eiter enthielt den Staphylococcus aureus in Reincultur. Obwohl keine directe Inspection der Niere bei der Operation vorgenommen wurde, sprach doch der klinische Verlauf mit grösster Wahrscheinlichkeit für eine primäre Localisation der Eitererreger in der Niere selbst. Der Urin war stets normal. Aus den Beobachtungen des Vortragenden ergeben sich folgende Schlussfolgerungen:

1. Neben den multiplen, als Theilerscheinung allgemeiner Pyämie auftretenden kleinen Eiterherden kommen im Nierenparenchym isolirte grössere Abscesse als alleinige Folge einer pyogenen Allgemeininfection vor, die als solche ein charakteristisches Krankheitsbild erzeugen.

2. Derartige Nierenabscesse können sich nach aussen entwickeln, in die Nierenfettkapsel durchbrechen und zu eitriger Paranephritis führen. Ist die Infection keine sehr stürmische,

Digitized by Google

dann kann die Nierenmetastase selbst dem Nachweis entgehen und der paranephritische Abscess als scheinbar primärer in den Vordergrund treten.

3. Durch frühzeitige Nephrotomie kann man der Entwickelung der Paranephritis vorbeugen.

83) Herr Müller (Berlin): „Demonstration eines durch Operation aus der Niere entfernten Steines von kohlensaurem Kalk“ (nebst dem vorher aufgenommenen Röntgenbilde).

Herr Lauenstein, der gestern telegraphisch von Berlin abberufen ist, hat mich gebeten, der Gesellschaft dieses Röntgogramm vorzulegen. Es handelt sich um ein Concrement der rechten Niere bei einem 47jährigen männlichen Patienten, der 10 Jahre lang an localen Beschwerden gelitten hatte. Die Operation erfolgte im November vor. Jahres. Den Stein gebe ich herum. Das Concrement besteht aus kohlensaurem Kalk und geringen Beimengungen von oxalsaurem Kalk und Harnsäure.

84) Herr Ringel (Hamburg): „Die Diagnose der Nierensteine mit Röntgenphotographien“*).

85) v. Samson-Himmelstjerna (Pless). Demonstration von Cystinsteinen. M. H. Die Nierensteine, welche ich mir erlaube, Ihnen vorzulegen, sind deshalb von Interesse, weil sie aus Cystin bestehen, dem Producte einer seltenen Stoffwechselanomalie. Bis zum Jahre 1890 waren in der Literatur nur 60 Fälle von Cystinurie bekannt. Im genannten Jahre haben die Herren Brieger und Steinthal in der Berl. Med.-Ges. eine neue Auschauung über das Wesen der Cystinurie vertreten, indem sie fanden, dass Cystin und gewisse Ptomaine wie Cadaverin und Putrescin stets zusammen im Harn vorkämen; sie führten die Krankheit auf eine Darmmycose zurück, da Ptomaine nur durch Thätigkeit von Bacterien entstehen. Ob es ihnen gelungen ist den Cystinbacillus aus seiner dunklen Heimath ans Licht der Wissenschaft zu ziehen, ist mir nicht bekannt.

Die Trägerin dieser Steine, eine 41jährige Frau, leidet seit 15 Jahren an linkseitigen Nierensteincoliken und ebenso lange an Cystinurie. Die Zahl der abgegangenen Steine ist sehr gross. Merkwürdig ist, dass die Coliken immer zur Zeit der Menses auftraten, die ersten nach dem ersten Wochenbett. Mit zunehmender Erweiterung des Harnleiters, sind die Steine allmählich von der Grösse eines Hirsekornes bis zu der einer Erbse gewachsen. Vor einem Jahre versiegte die Steinquelle auf der linken Seite, um nun auf der rechten einzusetzen. Die rechte Niere, eine Wanderniere, soll in den Entwicklungsjahren grosse Schmerzen verursacht haben, derart, dass Patientin nur in gebückter Stellung mit scoliotischer Wirbelsäule sich halten konnte. In späteren Jahren bestanden keine Beschwerden, bis zum letzten Sommer, wo mit dem Aufhören

*) S. Grössere Vorträge und Abhandlungen.

Digitized by Google

der linksseitigen Coliken sich solche auf der rechten Seite einstellten. Zu dieser Zeit konnte ich in der, der Betastung leicht zugänglichen Wanderniere einen Stein fühlen. Seitdem hatten die Nierenschmerzen so zugenommen, dass Patientin sich im Frühjahr zur Operation entschloss. Der Urin war trübe geworden, zeigte einen starken Bodensatz von Cystintafeln, Eiterkörperchen, Platten- und Spindelepithelien, bei schwachsaurer Reaction und Neigung in alcalische Gährung umzuschlagen. Jetzt konnte man die Steine nicht mehr abtasten, da sich ein Ovarialtumor entwickelt hatte, welcher durch Druck auf den Darm eine Aufblähung des aufsteigenden Colonastes hervorgerufen hatte.

Am 6. Februar cr. habe ich diese 6 Steine im Gewicht von 15 g durch Sectionsschnitt der Niere entfernt, sie sassen in den erweiterten Kelchen, tief in der Nierensubstanz und liessen sich nur mit Hülfe eines Raspatoriums heraushebeln. Der eine grosse Stein hatte die Nierensubstanz bis zur drohenden Perforation verdünnt. Nierenbecken und Ureter waren frei.

Die durch einige Catgutnähte geschlossene Niere verheilte primär, die Beschwerden hörten auf, der Urin aber blieb trübe und zeigte denselben Bodensatz wie zuvor. Nach 5 Wochen mit Eintritt der Regel stellten sich wieder colikartige Schmerzen in der Niere ein. Dabei hatte sich das eigenthümliche Verhalten gezeigt, dass bei bestehender Stuhlverstopfung, und damit Hand in Hand gehender Auftreibung des aufsteigenden Colon die Urinmenge bis zu 800 ccm herunterging, nach erfolgter Stuhlentleerung durch künstliche Mittel, auf die dreifache Höhe bis über 2000 ccm stieg. Zugleich mit dieser Polyurie hörten die Nierenschmerzen auf. Der noch bestehende Ovarialtumor, welcher sich in Kindskopfgrösse vor die Gebärmutter gelagert hatte und letztere gegen das Rectum presste, verlegte den Dickdarm und übte wohl indirect einen Druck auf den rechten Harnleiter aus.

Mit der sechs Wochen nach dem Nierenschnitt erfolgten Entfernung der Eierstocksgeschwulst, es war eine Dermoidcyste — hörten alle Nierenbeschwerden auf, zugleich trat eine bedeutende Aufhellung des Urins ein, bei abnehmendem Bodensatz, doch blieb er cystinhaltig. Bei Gelegenheit des Bauchschnittes überzeugte ich mich, dass die operirte Niere keine Steine enthielt, sich aber sehr derb anfühlte und noch kleiner zu sein schien, als vor der Operation.

Die Theorie, dass Cystin auf Grund abnormer Darmgährung entstehe, würde im vorliegendem Falle, wo chronische Kothstauung bestand, eine Stütze finden.

86) Herr Zondek. Das arterielle Gefässsystem der Niere und seine Bedeutung für die Nierenchirurgie.*)

87) Herr v. Modlinski (Moskau). Ueber die Totalexstirpation der Harnblase. Es dauerte nicht lange bis die Behandlung der Neubildungen der Harnblase, welche von Billroth erst auf den modernen Weg ge-

*) S. Grössere Vorträge und Abhandlungen.

Digitized by Google

richtet worden ist, nicht mehr den Bestrebungen der Chirurgen entsprechen konnte.

Gluck und Zeller waren die ersten, die im Jahre 1881 ihre Stimme dafür erhoben, dass die Entfernung einer Neubildung aus der Harnblase vor einem Recidiv nicht immer sichert und dass die totale Exstirpation der Harnblase, sammt Geschwulst, als ein weiterer Fortschritt angesehen werden müsste. Was die Ausführbarkeit dieser Operation anbetrifft, so haben die ebengenannten zwei Autoren den Beweis dafür hauptsächlich auf experimentellem Wege glänzend geliefert. Jedoch die erste klinische Ausführung der totalen Harnblasenexstirpation datirt erst vom Jahre 1887, zu welcher Zeit sie von Bardenheuer gemacht wurde. Von dieser Zeit bis zum heutigen Tage (das heisst im Laufe von 11 Jahren) sind in der Litteratur im ganzen nur 12 Fälle publicirt worden.

Die Statistik dieser Fälle würde sich folgendermassen gestalten:

Bei Männern: Bardenheuer †, Küster †, Lindner †, Wasiljeff, Tuffier, Winiwarter, Turetta †.

Bei Frauen: Pawlik, Kosinski, Trendelenburg, Kümmell †, Albarran †.

Wie wir sehen, ergab diese Operation 6 Fälle mit glücklichem Erfolg, ebensoviel mit tödtlichem Ausgang. Im Allgemeinen 50 pCt. Todesausgänge, welche aber nicht ganz gleichmässig zwischen dem männlichen und weiblichen Geschlechte vertheilt sind. Die Männer haben einen Procentsatz von 50 pCt. auf ihre Rechnung zu tragen, während auf die Frauen nur 40 pCt. entfällt. Meine Erfahrung beruht auf 3 Fällen. Einmal habe ich beigewohnt und mitgeholfen bei einer totalen Harnblasen-Exstirpation, welche Prof. Kosinki ausführte. Zweimal habe ich diese Operation in meiner eigenen Praxis ausgeführt, wobei der erste Fall nach einem 8tägigen vollständig befriedigenden Verlauf, am 9. Tage fatal endete, der zweite ist nach ebenso glattem Verlauf genesen und in der Moskauer chir. Gesellschaft am 1. December 1898 demonstrirt worden.

Auf Grund dieser Erfahrung und gestützt auf theoretische Ueberlegungen, erlaube ich mir folgende Meinung auszusprechen:

Ich halte für die radicale Operation der vollständigen Harnblasenentfernung jene Fälle geeignet,

1) welche entweder schon nach anderen Methoden operirt, zu schnell recidivirt sind, oder wo die Harnblasenwand zu dicht von Tumoren besetzt ist.

Wie wir wissen, kommen solche Fälle mit weitgehenden multiplen Tumoren auch gutartiger Natur, wie Papillome, Myome, auch Cysten, nicht selten vor.

Die ebengenannten Fälle geben nach einer gelungenen vollständigen Exstirpation die beste Prognose.

2) Ich halte für diese Operation noch jene Fälle geeignet, in welchen es sich um eine maligne, mehr oder weniger stark ausgedehnte, besonders in der Gegend der Ureterenmündungen sitzende Geschwulst handelt, die aber die Grenzen der Blase noch nicht überschritten hat und auf die benachbarten Organe und Gewebe noch nicht übergegangen ist.

Digitized by Google

Man muss zugeben, dass in den zuletzt besprochenen Fällen die Prognose viel schlechter ist.

Endlich ist die vollständige Harnblasenexstirpation dort indicirt, wo ein Neoplasma, welches vom Uterus stammt, auf die Blase übergegangen ist, und diese beiden Organe in eine krankhafte Masse verschmolzen hat.

Die Schmerzen, welche durch solche Vorgänge hervorgerufen werden, sind so schrecklich, dass das Leben solcher Patienten zu einer Qual wird, die nur durch einen Ausgang gelindert oder auch ganz gehoben werden kann; dieser Ausgang ist die totale Exstirpation der erkrankten Organe.

Wenn wir uns jetzt die Frage stellen, wodurch soll die weggenommene Blase ersetzt werden? — so werden wir gestehen müssen, dass diese Frage noch lange nicht genügend erläutert ist, und dass in dieser Hinsicht noch eine weitere Vervollkommnung nothwendig ist. Was die Frauen anbelangt, so haben wir den besten Ersatz für die Harnblase in ihrer Scheide. Bei Männern aber kann man sich so ein passendes Reservoir durch eine Operation bilden, indem man den unteren Theil des Rectum, 12—15 cm vom Anus entfernt, durchschneidet, die obere Oeffnung des untersten Theiles, der für die Ersatzblasenbildung bestimmt ist, durch Sero-serosa-invagination vollkommen schliesst, und in die neu gebildete Ersatzblase die Ureteren einnäht. Das untere Ende der Flexura sigmoidea wird um seine Längsaxe gedreht, durch die Operationswunde hinausgezogen und an die Haut fixirt.

Die Technik der totalen Harnblasenexstirpation macht im Allgemeinen viel weniger Schwierigkeiten, als eine schwere Harnblasenresection, besonders wenn selbe in der Gegend der Basis oder im peritonealen Theile der Blasenoberfläche ausgeführt werden muss. Diese Operation wird bei Männern am leichtesten von hinten her, durch die Kreuzbeingegend ausgeführt, weil dabei die Ersatzblasenbildung sehr erleichtert wird. Der weibliche Organismus erlaubt es, dass die totale Harnblasenexstirpation auch mit einer vollständigen Castration verbunden, durch die Scheide gemacht wird. Höchstens kann es vorkommen, dass ein Schnitt über der Symphyse nothwendig wird. Nur in den schwersten Fällen dürfte es auch bei Frauen zur Operation durch das Kreuzbein kommen. Der gute Erfolg bei dieser Operation hängt hauptsächlich davon ab, wie schnell die Operation ausgeführt wird. Lage des Patienten mit hochgehobenem Becken, nach unten hängendem Kopfe, stark zum Körper anliegenden Beinen ist die zweckmässigste. Die Haemostase während der Operation wird durch trockene sterile Tamponade erzielt. Die ganze Operation soll fast ganz ohne haemostatische Pincetten ausgeführt werden. Dieselben werden erst nach Beendigung der Operation angelegt.

Bei Frauen kann man ganz sorglos die Ureteren ihrem eigenen Schicksal überlassen, man muss sich nur Mühe geben die Wundtoilette so sorgfältig als möglich auszuführen.

88) Herr Loewenhardt (Breslau): „Ueber einige Hülfsmittel bei der Litholapaxie (Demonstration)."

Die Litholapaxie ist eine abgeschlossene Operationsmethode. Ich ver-

Digitized by Google

zichte daher, ausführlich darauf einzugehen, um nicht Bekanntes zu wiederholen.

Wer aber die Technik der Steinzertrümmerungen mit ihren grossen Vorzügen vor den Blasenschnitten länger geübt und schätzen gelernt hat, wird die Indicationen möglichst zu erweitern suchen. Die ausgezeichneten Resultate, welche diese conservative Methode bei einiger Uebung fast ausnahmslos giebt, machen den Entschluss schwer, einzugestehen, dass man nach einer Anzahl glücklicher Fälle wieder einmal gelegentlich aus technischen Schwierigkeiten zum Messer greifen muss. Um so mehr sucht man nach Hülfsmitteln, noch bei solchen Situationen mit der Zertrümmerung zum Ziele zu kommen, wo anscheinend nur ein blutiger Eingriff übrig blieb. Dazu kommt, dass bei uns das Material, besonders nach einzelnen Richtungen, den Vergleich mit der Fülle anderer Länder, wenigstens nach den Publicationen zu urtheilen, nicht zulässt: wer vermöchte wohl solche Serien von Lithotripsieen bei Kindern, wie Keegan, Freyer u. A., aufzustellen! Es nimmt daher kein Wunder, wenn die Seltenheit der Eingriffe bei Kindern viele Chirurgen schon deshalb zur Sectio alta führt, weil die nöthigen Instrumente bisher bei unseren inländischen Bezugsquellen entweder gar nicht, oder auf besondere Requisitionen nicht zweckmässig zu erhalten sind. Ich habe wenigstens in dieser Beziehung unbequeme Erfahrungen gemacht und erst von Collin-Paris ein brauchbares Instrument, Charrière 14—15, erlangt, später sah ich auch bei Weiss-London ähnliche Lithotriptoren, mit denen ohne Befürchtung, Verletzungen der Schleimhaut zu setzen, auch noch die nöthige Handlichkeit und Widerstandsfähigkeit gewahrt war. Während ich bei diesem kleinen Kaliber auf eine Evacuation gänzlich verzichtete, war naturgemäss eine recht genaue Zerkleinerung nothwendig, um die Entleerung beim Urinirakt zu erzielen. Ich will noch erwähnen, dass mir dieses kleine Instrument auch bei anderen Situationen gute Dienste leistete, so z. B. um es neben dem Kinder-Cystoskop ohne Dilatation der Harnröhre in die weibliche Harnblase einzuführen und eine Haarnadel unter dauernder Controle des Auges bei gefüllter Blase bequem so umzudrehen, dass der Fremdkörper leicht herausgezogen werden konnte. Die vollständige Klarheit der Flüssigkeit nach diesem Eingriff bewies, dass diese Methode, bei der kein Tropfen Blut sich zeigte, jedenfalls ungleich zarter ist, als die mehrfach publicirte Entfernung solcher Befunde nach Dilatation der Harnröhre bei ungefüllter Blase. Ferner kann das Instrument noch bei der später zu erwähnenden Lithotripsia supra-pubica gebraucht werden.

Eine weitere Bemerkung zum Instrumentarium bei der Evacuation soll nur auf eine zu wenig beachtete Abhandlung von Otis K. Newell („New York med. Record", 28. März 1891) hinweisen. Ich habe mir vor mehreren Jahren nach dem Vorschlage dieses Autors gerade Tuben von Aluminium anfertigen lassen, welche ich direct an den Evacuator steckte. Aus physikalischen Gründen ist ersichtlich, dass bei directen Saugwirkungen bedeutend erfolgreicher aspirirt werden kann. Voraussetzung ist natürlich, dass die Prostata die Anwendung dieser Instrumente gestattet. Die Saugkraft wird umso intensiver sein, je kürzer die Distanz vom Auge der Tube bis zum Ballon ist.

Digitized by Google

Diese Entfernung kann aber in der That erheblich verkürzt werden, wenn man die Tuben nicht nach der anatomischen, sondern nach der „chirurgischen" Länge der Harnröhre arbeiten lässt. Letztere ergiebt sich auf höchstens 6 Zoll, gemessen, wenn man eine gewöhnliche Metallsonde einführt, die Prostata anhakt und die Glans möglichst heraufschiebt. Die Messung dieser „chirurgischen Länge" führt dazu, die Tuben höchstens 6 Zoll lang anfertigen zu lassen. Die Verstärkung der Saugkraft auf diesem Wege hat ausser erheblicher Verkürzung der Aspiration noch den Vortheil, dass es nicht nothwendig ist, das Auge so dicht wie früher an die Blasenwand zu bringen und dadurch Hämorrhagien vermieden werden.

Das ungleich geringere Gewicht der Aluminiumtuben wird gleichzeitig mit einer festen Verbindung mit dem Aspirator — ich verwende deshalb den Ultzmann — die Handlichkeit erhöhen. Dadurch, dass man gewissermaassen bei dieser Verbindung nur ein Instrument führt, bleibt die Controle und Uebertragung jeder Bewegung für das Gefühl am besten erhalten. Newell verkürzt die Distanz der Saugwirkung noch mehr dadurch, dass er jede Einschaltung von Klappe zwischen Tube und Ballon verwirft und den Aspirator Bigelows direct mit der Tube verbindet.

Dass die Cystoskopie noch Steine entdecken lässt, wenn die Sondirung negativ ausfiel, ist mehrfach schlagend bewiesen worden. Solche z. B. hinter einer sehr grossen Prostata liegenden Steine sind dann auch für den Lithotriptor schwer oder gar nicht erreichbar und man hilft sich durch starke Beckenhochlagerung, um die Steine in den Fundus fallen zu lassen.

Trotzdem gelingt Letzteres nicht in allen Fällen, weil der Stein durch irgend welche Verhältnisse fixirt ist.

Ich kann deshalb nicht unterlassen darauf hinzuweisen, dass man in solchen Fällen versuchen soll, dadurch zum Ziele zu kommen, dass der Assistent mit dem Finger in das Rectum hineingeht, den Blasenboden hebt und so dem Operateur ermöglicht, den Stein zu fassen. Die Berechtigung zu dieser Bemerkung entnehme ich daraus, dass es auf diesem Wege gelang, bei einem 72 jährigen Patienten die Lithotripsie auszuführen, welche von anderer Seite für nicht angängig erklärt war. Die Hebung des Beckenbodens unter solchen Verhältnissen ist, wie ich mir wohl bewusst bin, so nahe liegend, und sicher so oft ausgeführt worden, dass weitere Bemerkungen, wie vortheilhaft diese Manipulation auch zu diagnostischen Zwecken werden kann, sich erübrigen. Besonders bei den Schwierigkeiten, welche die Differenzirung eines Tumors bei Hämaturie in dem trüben Medium bieten kann — von Membranen, Coagula, Ulcerationen u. s. w. — ist es vortheilhaft, den Blasenboden, an dem sich grade die meisten pathologischen Processe abspielen, dem Fenster des Cystoskopes näher zu bringen. Auch Newell („New York med. Record" 4. März 1893) macht darauf aufmerksam, dass die Configuration und Consistenz dadurch klarer wird. So angenehm und bei empfindlicher Blase unentbehrlich die allgemeine Narkose sein mag, kommt es doch nicht selten bei dem hohen Alter der Patienten darauf an, jede Störung der Vitalität des Organismus möglichst zu vermeiden. Der Zustand der Nieren, etwaige Katarrhe der

Digitized by Google

Fig. 2.2 Illustration of the Cauchy integral theorem

weise Complicationen vermuthen liessen, welche die Boutonnière und die Sectio alta nothwendig machen konnten. Zur Klarlegung dieser Verhältnisse wurde von dem behandelnden Arzte Dr. Pinkert die Punctionswunde durch Einlegen stärkerer Katheter in wenigen Tagen erweitert. Es gelang dann Nitze's Kindercystoskop auf diesem Wege einzubringen, und die Blase von oben zu besichtigen. Ich konnte mich auch überzeugen, dass die Einführung des oben erwähnten Kinderlithotriptors durch die Punctionswunde keine Schwierigkeiten machte.

Wenn auch in diesem Falle von einer Steinzertrümmerung nicht die Rede sein kann — die kleinen Harnsäure-Concremente liessen sich ohne Weiteres herausspülen — so dürfte doch ein derartiger Zustand wie der vorliegende, den, wenn auch seltenen Fall, des Hülfsmittels der Cystoscopia resp. Lithotripsia supra-pubica, wie Figur zeigt, demonstriren. (Siehe Figur.)

Diskussion:

Herr Küster (Marburg): M. H. Wenn ich mir das Wort zu dem Thema der Cystenniere erbeten habe, so geschieht es nicht deshalb, weil ich eine besonders grosse Erfahrung auf diesem Gebiete habe — ich gestehe vielmehr, dass ich nicht einen einzigen Fall der Art operativ behandelt habe — sondern nur deshalb, weil ich infolge meiner Beschäftigung mit der Nierenchirurgie Gelegenheit gehabt habe, auch die Literatur der Cystenniere besonders sorgfältig zu durchforschen.

Ich möchte nun bemerken, dass ich zunächst einen Unterschied zwischen der angeborenen und der erworbenen Cystenniere nicht anerkennen kann, sondern dass ich durch das Studium der Literatur, durch Untersuchung einer Anzahl von Präparaten und durch Vergleichung verschiedener Verhältnisse die Ueberzeugung gewonnen habe, dass in der That sämmtliche Cystennieren angeboren sind. Ich unterlasse es aber, die Sache hier näher auszuführen, sondern muss auf meine nach vielleicht nicht ganz kurzer Zeit erscheinende Veröffentlichung des II. Theiles meiner Nierenchirurgie verweisen.

Ob die Beobachtung, welche Herr Krönlein heute mitgetheilt hat und die wirklich so ungewöhnlich ist, dass ich sie als ein Unicum bezeichnen möchte, etwa anders zu deuten ist, das kann ich natürlich im Augenblick nicht sagen. Ich möchte nur ganz besonders betonen, dass aus diesem Fall, an welchem ich die Berechtigung zur Operation in keiner Weise bezweifele, ich doch nicht den Schluss ziehen möchte, als ob die Nephrectomie bei der Cystenniere eine zulässige Operation wäre, sondern ich möchte vielmehr nach genauer Untersuchung der Casuistik mich dahin entscheiden, dass unter allen Umständen bei der Cystenniere die Nephrectomie verworfen werden muss. Das kann sehr sonderbar erscheinen, da die Casuistik an sich keine so ungünstige ist, denn es sind eine ganze Reihe von Heilungen verzeichnet. Allein, wenn man sich die Fälle etwas genauer ansieht, so zeigt sich, dass in den meisten diese Heilung doch nur eine scheinbare ist, dass entweder an der anderen Niere eine Geschwulst übrig blieb, oder dass eine mässige Albuminurie bestand,

Digitized by Google

oder dass gar von Zeit zu Zeit urämische Zustände eintraten; genug, dass die Heilung eine sehr zweifelhafte war und dass wahrscheinlich nach kürzerer oder längerer Zeit die Kranken zu Grunde gegangen sind. Dabei sehe ich natürlich von denjenigen Fällen ab, bei welchen unmittelbar nach der Operation der Tod erfolgte. Der vorstehend geschilderte Verlauf ist auch durchaus begreiflich; denn bei den meisten Sectionen der Cystenniere, welche gemacht worden sind, hat sich gezeigt, dass die Krankheit keineswegs eine ganz einseitige war, sondern dass in den meisten Fällen die andere Niere wenigstens einige kleinere oder grössere Cysten enthielt; und da wir den progredienten Charakter dieser Krankheiten kennen, so ist eben nicht gesagt, ob nicht, falls die Kranken am Leben geblieben wären, hier eine weitere Entwickelung des Zustandes stattgefunden haben würde.

Was soll nun geschehen? Wir stehen beispielsweise einem Falle gegenüber, in welchem der Kranke von den heftigsten Schmerzen, von den grössten Unbequemlichkeiten geplagt wird, ich erinnere an einen solchen Fall, wie ihn Herr Bardenheuer z. B. veröffentlicht hat. Der Kranke fleht und bittet um Hilfe. Wir können unter solchen Umständen einen operativen Eingriff nicht gut abweisen; aber es fragt sich, wie wir denselben zu machen haben. Zunächst einmal, wenn wir eine Nierengeschwulst freilegen und wir eine Cystenniere finden, so würde ich für meinen Theil nicht weiter gehen, sondern durch einen zweiten Lendenschnitt auch die andere Niere freilegen und erst, wenn ich mich überzeugt hätte, dass diese gesund sei, weiter vorgehen. Aber wie? Den Weg, welchen man zu beschreiten hat, hat uns die Natur gewiesen und dieser Weg ist wenigstens einmal bereits durch Herrn Lauenstein beschritten worden. Wir sehen nämlich, dass vielfach die schlimmen Erscheinungen, wie sie bei der Cystenniere vorhanden sind, gemildert werden, wenn plötzlich der Urin mit abnormen Substanzen überschwemmt wird, mit eitrigen, fettigen, chylusähnlichen Massen und dergleichen. Dann hören die Schmerzen auf, dann können auch die Blutungen nachlassen. Diese Besserung erfolgt nur dadurch, dass einige der Cysten platzen und ihren Inhalt in das Nierenbecken hinein ergiessen. — Herr Lauenstein nun ging in der Weise vor, dass er die oberflächlich gelegenen Cysten aufschnitt und entleerte. Das passte natürlich nur für einzelne Fälle; aber ich sehe nicht ein, weshalb man nicht in allen operativen Fällen in der Weise vorgehen soll, dass man einen grossen Theil der Cysten, sobald sie leicht zugängig sind, eröffnet, oder dass man selbst den von Neuem empfohlenen Sectionsschnitt der Niere macht, um so viel Cysten wie nur möglich, zu entleeren, dann aber die Niere wieder zunäht. Ich wiederhole, ich halte die Exstirpation der Niere unter solchen Umständen nicht für gerechtfertigt, stelle mich damit aber freilich in einen Gegensatz zu den bisher geltenden Anschauungen.

Einige Worte noch zu den Cystinsteinen. Es ist vielleicht immerhin von Interesse, wenn ich Ihnen mittheile, dass ich vor einigen Jahren einen Fall operirt habe, und zwar mit doppelseitiger Nephrolithotomie, bei einer Dame, welche einer cystinurischen Familie angehörte. Nicht weniger als vier Familienmitglieder litten an Cystinurie. Auch sie selbst hatte jahrelang Cystinurie ge-

Digitized by Google

habt; zu der Zeit aber, als ich sie sah, fand sich kein Cystin mehr vor. An der Thatsache ist aber nicht zu zweifeln, da ich den Bericht des Arztes habe und da der Fall anderweitig als Cystinurie veröffentlicht worden ist. Mit dem Augenblick, wo Pyurie eintrat, hörte die Cystinurie auf. Es waren auf beiden Seiten die Steine in der Niere gut zu fühlen. Als ich aber auf der einen Seite einen kinderfaustgrossen Stein aus der Niere entfernte, da zeigte sich, dass der Stein auch im Innern kein Cystin mehr enthielt, sondern ganz und gar aus Phosphaten zusammengesetzt war. Als dann nach einiger Zeit die andere Niere einer gleichen Behandlung unterworfen wurde, fand sich auch hier ein reiner Phosphatstein. — Die Deutung dieser Verhältnisse erspare ich mir, um so eher, als ich eine alles erklärende Deutung doch nicht zu geben vermöchte.

Herr Braatz (Königsberg): M. H., ich möchte mir eine kurze Bemerkung gestatten zur Expositionszeit bei Röntgenaufnahme bei Nierensteinen, auf welche schon in letzterer Zeit von anderer Seite in der Literatur aufmerksam gemacht worden ist. Ich hatte aber einen Fall von Steinniere, wo ich die Nierenexstipation machen musste, der in dieser Beziehung interessant ist. Ich machte vorher zwei Aufnahmen. Die erste Aufnahme war insofern total misslungen, als die Knochenconturen nur äusserst schlecht zu sehen waren. Es war ein schlechtes Röntgenbild; dagegen war der Stein — es war ein kleiner Oxalstein — in vorzüglicher Weise zu sehen. Es waren sogar die feinen Conturen zu sehen, die durch die Athembewegung entstanden waren. Dann machte ich eine zweite Aufnahme. Da waren die Knochen brillant, aber der Nierenstein war total verschwunden durch Ueberbelichtung. Ich wollte kurz darauf hinweisen, dass man gut thut, darauf zu achten, und aus einem negativen Resultat bei Oxalatsteinen, die sich sonst für Röntgenaufnahmen gut eignen, keinen negativen Schluss zu ziehen, sondern dann die Expositionszeit zu verändern.

Herr Steiner (Berlin): Zur Discussion über „Cystenniere". M. H.! Herr Prof. Krönlein hat bereits ausgeführt, dass die grosscystische Nierendegeneration gewöhnlich eine doppelseitige Erkrankung ist. – Dieser Thatsache, welche durch die pathologische Anatomie und die ganze einschlägige Literatur bestätigt wird, kann ich einige Beobachtungen Prof. Israel's und mehrere eigene Erfahrungen hinzufügen. Dieselben haben das praktisch gewiss beachtenswerthe Resultat ergeben, dass der cystische Degenerationsprocess sich nicht zu gleicher Zeit bei beiden Nieren bemerkbar machen muss, vielmehr mit der einen Seite viel früher in Erscheinung treten kann in Gestalt des hier demonstrirten grossen vielhöckrigen harten, nicht fluctuirenden Tumors, als auf der anderen.

Als Beispiel möge folgender Fall dienen: Der 15jährige Sohn eines circa 50jährigen Patienten, bei welchem ich die Diagnose auf die in Frage stehende Erkrankung stellen konnte, hat heute schon eine höckrige rechte Niere, während die linke Niere, welche ebenfalls palpabel ist, vorläufig weder eine Vergrösserung, noch Höcker erkennen lässt. Die Schwester des erkrankten Vaters dieses Patienten war ebenfalls an doppelseitigen Cystennieren erkrankt und ist bereits gestorben: die Präparate ergaben das bekannte Bild. Ein weiteres

Digitized by Google

Kind dieser Familie leidet an intermittirender Hämaturie, ohne dass vorläufig die Nieren bei Palpation verdächtig erscheinen. Auch in der Familie des Patienten, den ich im vorigen Jahre in der Berliner Chirurgenvereinigung demonstrirt habe, sind mehrere Kinder verdächtig, die krankhafte Anlage ererbt zu haben. — Ohne auf die Diagnostik der Erkrankung einzugehen — ich habe bereits gelegentlich der erwähnten Demonstration über diesen Punkt ausführlich gesprochen und werde nächstens Gelegenheit haben, an anderer Stelle darauf zurückzukommen —, möchte ich zur Therapie bemerken, dass angesichts der erwähnten Thatsachen und Beobachtungen eine Nephrectomie, wenn die Krankheit als solche erkannt ist, nicht in Frage kommen kann. — Aber auch dem von Herrn Geheimrath Küster gemachten Vorschlag, die Nephrectomie bezw. den Sectionsschnitt der Niere zu machen, kann ich aus drei Gründen nicht zustimmen: 1. Bei den Tausenden der gegen einander vollkommen abgeschlossenen Cystensysteme kann der Sectionsschnitt und jeder andere Schnitt in die Niere stets nur einen Theil der Hohlräume eröffnen, wobei es fraglich bleibt, ob man das Glück gehabt, gerade diejenigen eröffnet zu haben, welche dem Patienten die meisten Schmerzen verursachten. 2. Aus der Literatur ist nur ein Fall bekannt, in welchem nach Incision der Cystennieren Dauerfisteln entstanden, welche die Qualen der ohnedies schwer Leidenden nur noch vermehren. 3. Es darf nicht ausser Acht gelassen werden, dass sich diese Patienten durch den Eiweissverlust und die erhebliche Störung in ihrem Stoffwechsel — zwei meiner Kranken haben einen Hämoglobingehalt zwischen 30 und 40 pCt. — sich in einem solch labilen Gleichgewicht befinden, dass der Eingriff sowohl, wie das von demselben angestrebte Resultat ausser Proportion stehen zu der Gefahr, welche jede Operation bei ausgesprochener Cachexie bedingt.

Herr Heidenhain (Worms). M. H.! Dass paranephritische Abscesse mit Abscessen in der Niere zusammenhängen können, habe ich zweimal, zuletzt vor $1^1/_2$ Jahren in ganz exquisiter Weise gesehen. Der letzte Patient war ein junger Schlosser von 25 oder 26 Jahren, der nach einem bronchitischen oder broncho-pneumonischen Process fieberhafter Natur einen paranephritischen Abscess bekam, der ihm ausserhalb des Krankenhauses incidirt wurde. Der Mensch fieberte aber weiter, wurde deshalb in mein Krankenhaus geschickt, und als ich ihm die Abscesshöhle weiter eröffnete und die Niere freilegte, fand ich in der Oberfläche der Niere, ganz dicht unter der Rinde, zwei kleine Abscesschen vor, vielleicht erbsengross, und dann eine etwas grössere, fluctuirende Stelle, die auf Einschnitt rahmigen Eiter entleerte Auf Tamponade heilte die Wunde. Der Mensch hat aber, als die Wunde schon längst gut granulirte, fortdauernd noch gefiebert unter Entleerung von Eiter mit dem Urin. Erst allmählich ist die Pyurie vollständig geschwunden und der Kranke ist ganz gesund geworden. Vor ein paar Jahren habe ich in der Helferich'schen Klinik einen Fall gesehen, dessen Details mir nicht mehr so ganz gegenwärtig sind. Aber wir hatten die Diagnose gestellt auf eine eben beginnende paranephritische Eiterung, und bei der Incision fand sich das Fettgewebe am unteren Pol der Niere erweicht und ein Zerfallsherd im unteren Pol der Niere, eben im Durchbruch in das paranephritische Fettgewebe begriffen.

Digitized by Google

89) Vulpius (Heidelberg): „Weitere Erfahrungen über die Sehnenüberpflanzung bei Lähmungen und Krampfzuständen."

Die 80 Ueberpflanzungen, welche seit 1896 in meiner Heilanstalt ausgeführt wurden, gaben Gelegenheit, das Verfahren in verschiedener Hinsicht zu studiren.

Die Technik wurde allmählich vervollkommnet. Unter strengster Asepsis (Handschuhe, Haube) wurden lange Incisionen gemacht, um die Muskeln freizulegen. Die Transplantation geschieht nach der absteigenden Methode. Völlige Opferung von Sehnen ist möglichst zu vermeiden, da der Ausfall anscheinend wenig wichtiger Muskeln bisweilen sehr empfunden wird (z. B. Extensor hallucis). Die Sehnennähte werden unter Anwendung eines Kreuzstiches mit Seide ausgeführt. Zweckmässig ist oft die Combination mit Sehnenverkürzung. Die Fixation geschieht am besten nicht nur im Gipsverband, sondern auch im Bett.

Die Indicationen haben sich gemehrt:

1. Traumatische Verluste von Muskeln, Sehnen, Nerven.

2. Schlaffe Lähmungen, besonders die spinale Kinderlähmung, und zwar sowohl die theilweise, wie die totale Parese einer Extremität. Hierher gehören auch einige seltene Krankheiten, wie die Dystrophia muscul. progress.

3. Spastische Lähmungen, die cerebrale Kinderlähmung, die Little'sche Krankheit u. s. w.

4. Congenitale Deformitäten, besonders der Klumpfuss.

Die Resultate wurden durch möglichst wiederholte Nachuntersuchungen controlirt. Das Gesammtergebniss ist ein durchaus befriedigendes. Natürlich ist der Erfolg ein wechselnder, je nach dem Zustand vor der Operation. Man erhält Besserung der Stellung der Gelenke nicht nur, sondern auch Besserung der Beweglichkeit, die in günstigen Fällen der Norm sehr nahe kommt.

Bei spastischen Lähmungen ist es auffallend, dass manchmal die Krampfzustände nach der Ueberpflanzung verschwinden.

Jedenfalls haben wir in der Transplantation eine Methode gewonnen, die schöne Erfolge auf einem bisher wenig dankbaren Gebiet liefert.

(Schluss der Sitzung 1 Uhr.)

---

b) Nachmittagssitzung.

Eröffnung der Sitzung 2 Uhr.

90) Herr Ringel (Hamburg): „Ueber Gallenblasenpapillom."*)

91) Herr Jordan (Heidelberg): Demonstration eines Präparates von primärem Carcinom des Ductus choledochus.

---

*) S. Grössere Vorträge und Abhandlungen.

Digitized by Google

Das hühnereigrosse papilläre Cylinderzellencarcinom, das klinisch nicht diagnosticirt worden war, ging vom mittleren Drittel des Choledochus aus und führte zu einer Metastase an der Mündung des Cysticus in den Hepaticus communis. Der metastat. Knoten bewirkte einen Ventilverschluss des Cysticus, der zu sehr eigenthümlichen klinischen Erscheinungen Veranlassung gab, die erst nach der Autopsie auf Grund der anatomischen Präparation richtig gedeutet werden konnten.

Wegen Hydrops der Gallenblase und Icterus wurde bei der 65jährigen Patientin eine Cholecystostomie und — 5 Wochen später — eine Cholecystoenterostomie mit Murphyknopf ausgeführt, da sich enorme Mengen von Galle ausschliesslich durch die Fisteln entleerten. Bei der Ablösung des zungenförmig über die Blase ausgezogenen Leberlappens wurde im Verlauf der 2. Operation ein stark erweiterter Gallengang eröffnet, welcher weiterhin zu einer Fistelbildung Anlass gab. Aus der Fistel entleerte sich bald Galle, bald dünner Koth, während trotz geheilter Anastomose der Stuhl acholisch blieb. Die Geschwulstmetastase am Cysticus verhinderte das Einfliessen von Galle in die Gallenblase und Darm, gestattete aber eine rückläufige Kothströmung durch die Anastomose in den Duct. hepaticus, von welch' letzterem aus die Entleerung durch den dilatirten angeschnittenen Gallengang nach aussen erfolgte.

Bei einer 3. Operation wurde der fistulöse Gallengang sammt umgebendem Lebergewebe in den Darm eingenäht, in der Absicht durch diese 2. Anastomose die Fistelbildung definitiv zu beseitigen. Patient erlag indessen bald nach dem Eingriff einer Peritonitis.

92) Herr Nötzel (Königsberg): „Ueber die bactericide Wirkung der Stauungs-Hyperämie.“*)

Vorsitzender: Herr Braatz wünscht seinen aseptischen Operationstisch und Herr Hollaender seine Lupus-Kranken im Nebenzimmer zu demonstriren.

93) Herr Fritz Cahen (Köln): „Ueber einen Fall von Oesophagotomie verbunden mit Strumectomie.“

M. H. Die Indicationen und die Technik der Oesophagotomie bilden Dank den zahlreichen Beiträgen der beiden letzten Jahrzehnte ein wohlausgearbeitetes Capitel der Chirurgie. Wenn ich heute Ihre Aufmerksamkeit für einen casuistischen Beitrag zu diesem Thema erbitte, so glaube ich, dass der nachfolgende Fall weniger nach der operativen als nach der diagnostischen Seite hin ein erhöhtes Interesse verdient.

M. H. Die vorliegenden Präparate stammen von einer 30jährigen im 5. Monat schwangeren Frau, die beim Mittagessen, 5 Tage vor der Aufnahme in's Krankenhaus ihre Gebissplatte verschluckt hatte. Das Gebiss war in der Speiseröhre stecken geblieben und alle Versuche der Aerzte dasselbe zu entfernen

*) S. Grössere Vorträge und Abhandlungen.

Digitized by Google

waren gescheitert. In den ersten Tagen war die Pat. noch im Stande flüssige Nahrung zu sich zu nehmen, in den beiden letzten Tagen war auch dies nur unter grossen Schmerzen möglich.

Bei der Aufnahme fanden wir eine etwas heruntergekommene Frau mit beiderseits vergrösserten Schilddrüsenlappen; im untersten Theil des rechten Lappens fühlte man in der Tiefe einen knochenharten, an einer Stelle spitz hervorragenden Körper. Mit der Sonde stiess man in der Speiseröhre 19 cm von der Mundöffnung entfernt auf ein unüberwindliches Hinderniss. Diese unwegsame Stelle der Speiseröhre entsprach demnach in ihrer Lage der von aussen durch das Schilddrüsengewebe hindurch tastbaren Härte und alles schien dafür zu sprechen, dass diese letztere von der im Oesophagus eingekeilten Gebissplatte hervorgerufen würde. Bei den voraufgegangenen Extractionsversuchen hatten sich die Aerzte vergeblich bemüht, den Fremdkörper durch Entgegenschieben von aussen mittelst langer Schlundzangen zu fassen.

M. H. Wenn man den Fall ohne Voreingenommenheit betrachtete, musste man sich die Frage vorlegen, ist die Deutung, welche dem Untersuchungsbefund bisher gegeben wurde, die richtige oder besteht neben der Verstopfung der Speiseröhre eine Verkalkung der Schilddrüse. Die Verschiebung welche die Struma mitsammt der beschriebenen Härte bei Schluckbewegungen erlitt, war nicht im Stande weitere Aufklärung zu geben, denn man konnte sich sehr wohl vorstellen, dass eine Gebissplatte, welche die vordere und seitliche Wand der Speiseröhre stark verwölbte, bei Schluckbewegungen von der Struma mit nach aufwärts geschoben würde.

Bei der eigenthümlichen Form der Resistenz, welche auch einer wenig entwickelten Phantasie als Gebiss mit Zahn sich aufdrängen musste, sahen wir die nächstliegende Deutung als die richtige an und entschlossen uns ohne Zögern zur Operation. — Eine Roentgen-Aufnahme, welche die Diagnose vielleicht mit Sicherheit klargestellt hätte, musste aus äusseren Gründen unterbleiben.

Nach den ersten die Struma rechterseits freilegenden Schnitten wurde es klar, dass unsere Diagnose falsch war und dass die beschriebene Härte durch eine Verkalkung im Schilddrüsengewebe erzeugt wurde. Um Raum zu gewinnen wurde der rechte Lappen der Struma entfernt; die Speiseröhre konnte alsdann ohne Schwierigkeit frei präparirt werden. Dicht unterhalb des Ringknorpels ragte aus der Speiseröhre ein Zahn des Gebisses hervor, welcher die Wandung theilweise durchbohrt hatte. Es gelang leicht die Oeffnung zu erweitern und das Gebiss zu entfernen. Die Schleimhaut der Speiseröhre war an dieser Stelle grauschwarz verfärbt, die Wandung ungemein brüchig, sodass an einen primären Verschluss nicht zu denken war. Wir legten für die ersten 3 Tage eine Schlundsonde an, tamponirten die Wunde und die Heilung kam per granulationem ohne Störung zu Stande.

Sie sehen hier m. H. das Gebiss, das sich mit den vielen spitzen Zacken seiner Kautschuckplatte sowohl als auch mit dem einen Zahn fest in die Speiseröhre verhakt hatte, hier den rechten Lappen der Struma mit der eigenthümlich gestalteten Verkalkung, welche zur Verwechselung mit dem Gebiss Veranlassung gegeben hatte.

Digitized by Google

Herr Woerner (Gmund): Zur Behandlung von schweren complicirten Fracturen des Ober- und Unterschenkels.*)

94) Herr Woerner (Gmund): „Drei Fälle von ungewöhnlich grossen Ovarialcysten“**).

95) Herr Borchardt (Berlin): Demonstration von Aneurysmen.

Gestatten Sie, m. H., dass ich Ihnen kurz über 2 Fälle berichte, die durch ihren ungewöhnlichen Verlauf ein gewisses klinisches Interesse beanspruchen.

1. Aneurysma Aortae abdominalis.

Es handelt sich um einen 47jährigen Herrn, der erst nach langem Leiden die Klinik des Herrn Geheimrath v. Bergmann aufsuchte. Er war bereits seit 17 Jahren krank. Ohne besondere Ursache bekam er in seinem 30. Lebensjahre heftige Schmerzen im Rücken, die für rheumatische gehalten, und als solche behandelt wurden. Schwitzbäder, Elektricität, Einreibungen aller Art wurden angewendet, stets nur mit vorübergehendem Erfolg. Vor 6 Jahren traten Schmerzen im linken Bein auf, dem Verlauf des N. cruralis entsprechend, die ebenfalls als rheumatische gedeutet, und behandelt wurden. Seit ca. einem Jahre bemerkte der Kranke selbst eine Geschwulst in der linken Seite des Leibes, die nun für ein inoperables Beckensarcom erklärt wurde.

Bei dem Eintritt in unsere Klinik, Mitte October 98, constatirten wir in der That auf der linken Beckenschaufel eine fast kindskopfgrosse Geschwulst, die deutlich fluctuirte, sie reichte nach unten nicht ganz bis zum Lig. Poup., nach der Mitte bis fast an den äussern Rectusrand, oben blieb sie ca. 4 Finger breit vom Rippenrand entfernt; dieser in die Bauchhöhle hineinragende Theil der Geschwulst war leicht zu umgreifen, er hatte eine kuglige Gestalt, und vollkommen glatte Oberfläche. Auf der Beckenschaufel sass die Geschwulst fest auf, aber man konnte auch hier an einzelnen Stellen hinter dieselbe gelangen, und hatte nicht das Gefühl, als ob ein solider Tumor dahinter steckte. Die Lendengegend war leicht vorgewölbt. Fieber bestand nicht. Es handelte sich also um einen cystischen Tumor, über dessen Natur die Anamnese einen Anhaltspunkt nicht gab. Der Lage nach konnte man an einen Senkungsabscess, an eine Cyste, wie sie nach Blutungen im Psoas gelegentlich entstehen, oder an eine ungewöhnliche Form der Hydronephrose denken.

Gegen einen pathologischen Process im Psoas sprach der Umstand, dass der vordere untere Theil der Geschwulst etwas beweglich war, und sich von der Wirbelsäule abheben liess, ferner sprach dagegen das Fehlen der üblichen Lage- und Bewegungsanomalien. Für renalen Ursprung sprach nichts. Patient hat niemals Beschwerden von Seiten der Nieren gehabt, und der Urin war,

*) S. Grössere Vorträge und Abhandlungen.
**) Desgl.

Digitized by Google

solange wir ihn zu beobachten Gelegenheit hatten, stets normal. In der linken Lendengegend, da, wo die Geschwulst der Bauchwand unmittelbar anlag, wurde eine Probepunction gemacht. Dieselbe ergab bräunliches, flüssiges Blut. Mikroskopisch fanden sich in der Flüssigkeit neben den bekannten Bestandtheilen des Blutes noch Blutpigmentschollen, ein Beweis, dass das Blut offenbar längere Zeit stagnirt hatte. Die Punction wurde gleich dazu benutzt ca. 100 ccm von der beschriebenen Flüssigkeit zu entleeren. Vorübergehend hatte Patient danach Erleichterung, besonders die Schmerzen im Beine liessen nach, dann aber füllte sich der Sack wieder, die alten Beschwerden stellten sich wieder ein.

Deshalb wurde von Herrn Geheimrath v. Bergmann eine Operation vorgeschlagen und am 28. Oct. 98 ausgeführt. In rechter Seitenlage wurde links ein langer Schrägschnitt gemacht, der etwa den vorderen $^2/_3$ des v. Bergmann'schen Nierenschnittes entsprach, und parallel ca. 8 cm oberhalb des Lig. Poupartii auslief. Nach schichtweiser Durchtrennung der Musculatur lag die extraperitoneal gelegene Cyste vor. Nach Incision derselben schoss ca. $^1/_2$ bis $^3/_4$ Liter chokoladefarbenes Blut hervor. Nachdem der Sack sorgfältig ausgetupft war, sah man, dass seine Wand von braunen Gerinnseln gebildet war, so dass die Vermuthung, dass es sich um ein Aneurysma handeln könnte, ausgesprochen wurde. Nirgends war eine blutende Stelle zu entdecken, so dass der Ursprung unklar blieb. Wir dachten an eine Lumbal- oder an die Nierenarterie. Nach hinten oben schien aus dem Sack ein Canal zum subphrenischen Raum zu führen, dessen Ende sich aber nicht abtasten liess. Es blieb nichts übrig, als den grossen Sack, nachdem er sorgfältig ausgetrocknet war, zu tamponiren. Wir waren auf foudroyante Nachblutungen gefasst. Glücklicherweise blieben dieselben aus. Nur am 1. und 2. Tage nach der Operation fanden mässige Nachblutungen statt, und wenige Tage ante mortem stellte sich eine etwas alarmirende Blutung ein, der wir aber durch erneute Tamponade Herr wurden. Die Quelle der Blutung war trotz künstlicher Beleuchtung nicht zu entdecken. Die Secrete hatten aus der tiefen Höhle nie guten Abfluss, die Gerinnsel zersetzten sich schnell. 14 Tage nach der Operation ging Patient aseptisch zu Grunde. —

Sehr interessant war nun der Sectionsbefund, von dem ich nur das wichtigste, hier interessirende hervorhebe.

Nach Eröffnung der Bauchhöhle zeigte sich eine ganz auffallende Nephroptose.

Beide Nieren standen tief, vor allen Dingen aber die linke. Die letztere erschien um das Doppelte vergrössert, und zwar schien die Grössenzunahme vorwiegend durch Vergrösserung der Nebenniere bedingt zu sein.

Eine Zeit lang war ich nicht im Zweifel, dass es sich um einen Nebennierentumor mit secundärer Blutung handeln würde, und dass wir den Patienten event. durch Freilegung und Exstirpation der Niere hätten retten können. Nach Entfernung sämmtlicher Intestina aber zeigte sich rechts neben der Wirbelsäule, dicht unter dem Zwerchfell ein faustgrosser Tumor, der sich alsbald als aneurysmatische Erweiterung der Bauchaorta erwies: Links war dieser Sack geplatzt. Das ausströmende Blut hat sich in das Lager der Neben-

Digitized by Google

niere eingewühlt, und hat hier einen Tumor erzeugt, der ausschliesslich aus Blutgerinnseln besteht. Dieser Blutkuchen hat eine tödtliche Blutung verhindert. Wie durch ein Filter sickerte das ausströmende Blut durch die Gerinnselmassen hindurch, hier wohl den Hauptbestandtheil seiner gerinnungsbildenden Stoffe abgebend, floss dann die ganze hintere und seitliche Bauchwand herab, und bildete schliesslich die kindskopfgrosse Cyste oberhalb des linken Lig. Poup., die wir eröffnet hatten.

2. Spontanes arteriell-venöses Aneurysma der Kniekehle.

Ein 42jähriger, sonst kräftiger Herr, erlitt vor ca. 20 Jahren durch Sturz mit dem Pferde einen complicirten linksseitigen Unterschenkelbruch.

Die Heilung ging langsam von Statten, kam aber schliesslich doch, allerdings mit Ausbildung eines Spitz- und Hohlfusses, zu Stande.

Functionstüchtig wurde das Bein nicht mehr.

3 Monate im Jahre konnte der Herr mit verhältnissmässig geringen Beschwerden gehen, in der übrigen Zeit war es mehr oder weniger unbrauchbar.

Von Zeit zu Zeit entwickelte sich an der alten Bruchstelle eine Phlegmone, die den Kranken längere Zeit ans Bett fesselte. Er war schliesslich seines Beines überdrüssig, und als er zum letzten Mal im Januar 99 wieder mit einer schweren Phlegmone in die Klinik kam, bat er Herrn Geheimrath v. Bergmann um Absetzung des Beines, weil er glaubte, mit einer Prothese besser dran zu sein, als mit seinem eigenen Fuss.

Trotz energischer Bitte des Kranken und seiner Verwandten, lehnte Geheimrath v. Bergmann die Amputation ab.

Die Phlegmone wurde incidirt, und heilte prompt.

Schon sollte der Patient entlassen werden, da erkrankte er plötzlich am 1. Febr. mit unsäglich heftigen Schmerzen am bis dahin völlig gesunden rechten Bein.

Als ich Nachts zu ihm gerufen wurde, fand ich die Zehen weiss und kalt, jede Berührung des Unterschenkels war schmerzhaft.

In der Leistenbeuge war deutlich der Puls zu fühlen und ich glaubte denselben auch in der Kniekehle wahrzunehmen. Trotzdem unterlag es keinem Zweifel, dass es sich um eine Arteriothrombose mit beginnender Gangrän handelte.

Wodurch dieselbe entstanden war, das war unklar. Herz und Lungen waren gesund, von Arteriosclerose waren keine Symptome vorhanden, und eine spontane Arteriothrombose, wie sie bei manchen Infectionskrankheiten beobachtet worden ist, war auch unwahrscheinlich.

Am folgenden Morgen zeigten sich auf dem Fussrücken bereits blaue Flecken, die Blässe und Kälte stieg schnell bis zur Wade und zum Knie hinauf, das Allgemeinbefinden verschlechterte sich zusehends.

Man hatte den Eindruck einer gefährlichen, schnell fortschreitenden Gangrän, so dass Herr Geheimrath v. Bergmann sich bereits 36 Stunden nach dem Auftreten der ersten Erscheinungen zur Amputatio femoris entschloss.

Der unglückliche Patient musste, um überhaupt sein Leben zu erhalten,

Digitized by Google

Fig. 1.

Fig. 2.

Kniekehle ist das Lumen der Vene verengt, durch eine Verdickung der Intima und durch ein Netzwerk von Bindegewebsbalken, die von einer Wand zu anderen ziehen. Zwischen dem total obliterirten und zuletzt beschriebenen Theil liegt ein ca. 6 cm langes Stück der Vene, in welchem das Lumen fast vollkommen obturirt ist; der Rest ist durch Bindegewebsmassen in ein System von stecknadelkopf- bis bohnengrossen Hohlräumen verwandelt, die z. Th. miteinander communiciren.

Dieser Theil der Vene war wohl für die Circulation kaum noch brauchbar.

Aber in einer dieser Lacunen lag ein frischer Blutthrombus; durch ein kleines Loch in der Venen- und Arterienwand pflanzt sich dieser knopfförmige Thrombus in die Arteria poplitea fort, und hat zur Entstehung der Arteriothrombose Veranlassung gegeben, durch welche die untere Hälfte der Arteria femoralis und sämmtliche Arterien des Unterschenkels verstopft wurden.

Es handelt sich also um ein Aneurysma arterioso-venosum der Kniekehle.

Diese Aneurysmen sind überhaupt selten, die spontan entstandenen sind direct Raritäten, so dass v. Bramann unter 16 Fällen nur 2 spontan entstandene finden konnte.

In unserem Falle ist die Communication sicher spontan entstanden. Der Kranke lag auf dem Sopha, als er die ersten Schmerzen verspürte.

Anatomisch ist der Process schwer zu verstehen.

Man kann daran denken, dass die Erkrankung der Vene das primäre, dass die Obliteration die Folge einer chronischen Phlebitis sei. Als ein Product desselben Processes müsste man dann die Perforation ansehen.

Aber diese Erklärung hat etwas unwahrscheinliches und gezwungenes.

Wahrscheinlicher ist, dass doch primär ein kleines Aneurysma saccatum in der Arterie bestanden hat.

Durch den arteriellen Druck entstand in der anliegenden Vene eine ausgedehnte Thrombose. Der Thrombus wurde organisirt und damit die Vene in grosser Ausdehnung obliterirt.

An einer Stelle, wo keine vollkommene Obliteration der Vene bestand, ist durch den arteriellen Gefässdruck die Perforation erfolgt.

Die verhängnissvolle Thrombose entstand in der kleinen Venenlacune, und pflanzte sich aus ihr in die Arterie hinein fort. —

Eine Diagnose des Leidens und eine entsprechende Therapie waren ausgeschlossen, da niemals Symptome für eine Gefässerkrankung vorhanden waren. —

Ein Zusammenhang der Gefässerkrankung des rechten mit der Erkrankung des anderen Beines hat sich nicht finden lassen. — Die Aetiologie ist unklar geblieben. —

96) Herr Katzenstein (Berlin): „Demonstration einer neuen Beckenstütze.

M. H. Wenn ich mir gestatte, Ihnen diese neue Beckenstütze zu demonstriren, die seit einem halben Jahre auf der Abtheilung meines Chefs, des

Digitized by Google

Herrn Prof. Israel in Gebrauch steht, so geschieht dies deshalb, weil ich bei nachträglicher Durchsicht der Literatur keine fand, die auch nur annähernd die von mir an eine solche gestellten Forderungen erfüllt.

Sie haben alle folgende Mängel: I. Der Pat. hat für Kopf und Oberkörper keine feste Stütze und hat daher bei Anlegung des Verbandes keine stabile Lage. II. Der mit in den Gipsverband hineingenommene Theil der Beckenstütze ist nur schwer und zumeist mit Beschädigung des frisch angelegten Verbandes zu entfernen.

III. Die erforderliche Zahl der Assistenten ist eine zu grosse und die jeweilige Stellung der Extremitäten keine constante.

Diese Beckenstütze hat zunächst den Vorzug, dass sie leicht transportabel ist, auf jedem Tisch befestigt werden kann und dabei doch eine sichere Unterlage abgiebt.

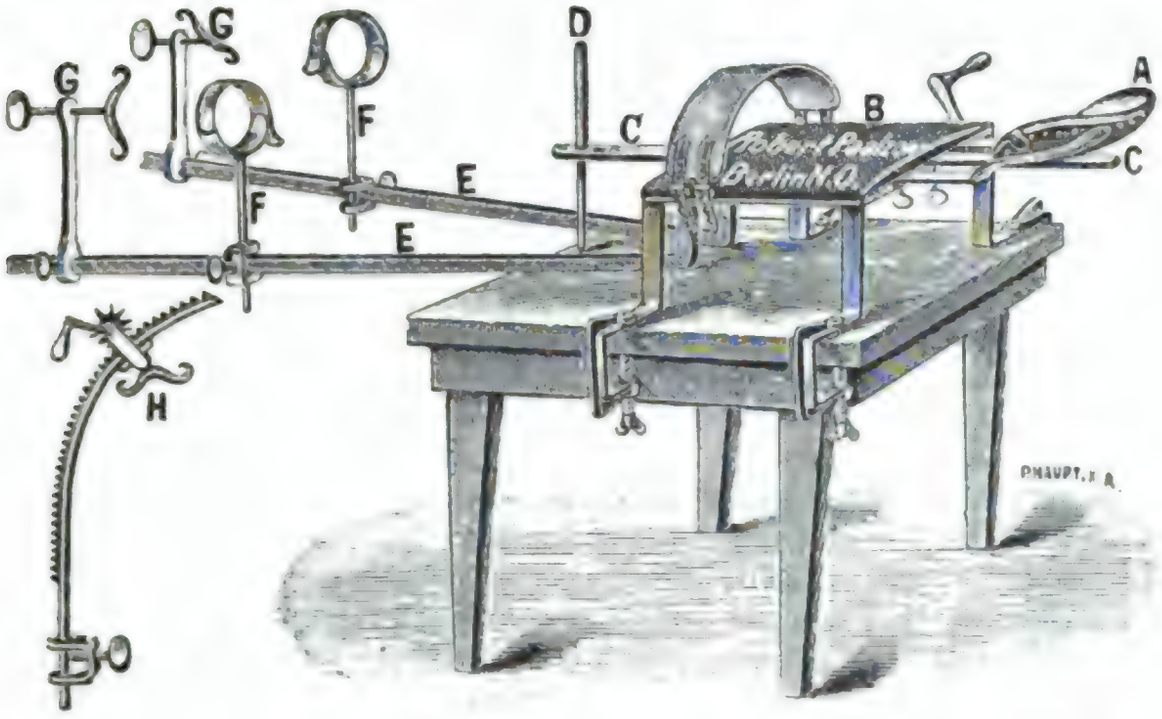

Sie sehen hier einen viereckigen flachen kleinen Tisch (Fig. B.) der zur Aufnahme des Brust- und Halstheiles des Pat. dient; von diesem Theil nach oben gehend, durch Schrauben verschieblich, eine Pfanne (Fig. A.) zur Aufnahme des Kopfes.

Nach unten zu sehen Sie hier den Beckentheil, der mit in den Gipsverband hineingenommen wird in Form einer horizontalen Stange (Fig. C.), die an ihrer Unterfläche mit Zacken versehen ist und durch ein mit dieser (auf der Abbildung sichtbaren) Kurbel zu bewegendes Zahnrad leicht zurückgezogen werden kann; dies geschieht, sobald der Gipsverband erhärtet ist. Ehe man jedoch diese horizontale Stange (Fig. C.) aus dem Gipsverbande herauszieht, muss man diese an ihrem unteren Ende befindliche senkrechte Stange, (Fig. D.) die zur Contra-Extension dient, entfernen; diese hindert zugleich ein Abbiegen der horizontalen Stange, wenn schwere Pat. darauf liegen. Weiterhin gehen

von dem viereckigen Tisch (Fig. B.) die Beinhalter aus, (Fig. E), die in jeder Stellung durch Schrauben fixirt werden können, den unteren Extremitäten eine bequeme und sichere Unterlage bieten und doch vermöge ihrer eigenthümlichen Construction (die Beine liegen hohl) die Anlegung des Gipsverbandes nicht hindern. Sie sehen hier noch Stützen (Fig. F.) für die Unterschenkel, die in jeder Höhe und Ebene fixirbar sind, hier Extensionsschrauben (Fig. G.) ebenfalls verstellbar und hier eine Vorrichtung zur Ausgleichung der Lordose.

Ich habe nämlich beobachtet, dass, wenn man (nach Dollinger) die Wirbelsäule nach Ausgleichung der Lordose bei flectirter Extremität eingegipst hat, die Lordose um so weniger wieder eintritt, je langsamer man die Extremität streckt und je mehr man während der Streckung extendirt. Diese gekrümmte Stange bildet das Segment eines Kreises, dessen Radius der Länge eines kleinen Kinderbeines entspricht (68 cm). An ihrer convexen Seite trägt sie Zacken, in die ein Zahnrad mit Extensionsvorrichtung hineinpasst.

Die Beckenstütze kann nicht allein bei Kindern, sondern auch bei Erwachsenen angewendet werden und ist, ausser bei Coxitis und allen Verbänden an den unteren Extremitäten auch zur Anlegung von Gipsverbänden bei Spondylitis verwendbar; im letzteren Falle liegt der Kopf auf dem Theil B., Brust und Bauch auf C. und die Beine auf den Beinhaltern.

2. „Demonstration eines Baderahmens für spondylitiskranke Kinder."

Es ist zweifellos, dass bei der Behandlung spondylitiskranker Kinder die Einführung regelmässiger Bäder sehr erwünscht wäre; einmal, weil man damit am ersten den lästigen Decubitus, das Eczem zu vermeiden im Stande ist, dann aber ganz besonders, weil gerade die Wasserbehandlung den Allgemeinzustand des Körpers zu heben vermag und dadurch indirect einen günstigen Einfluss auf den Localprocess ausübt; auf keinen Fall darf aber bei dieser Bäderbehandlung die erste Forderung der Spondylitisbehandlung, die Immobilisation des erkrankten Theiles, ausser Acht gelassen werden. In der Erkenntniss, dass die auf einen tuberculös erkrankten Körpertheil ausgeübte Extension seiner Immobilisation gleichkommt, habe ich diesen Rahmen anfertigen lassen, der seit 4 Monaten auf der Abtheilung meines Chefs, des Herrn Israel, in Verwendung steht und dessen Benützung ich nach unseren bisherigen Erfahrungen glaube empfehlen zu können. Er ist viereckig, aus Gasrohr gefertigt, ausziehbar und trägt an seiner oberen schmalen Seite eine Extensionsschraube, an der ein Bügel mit Glisson'scher Schwebe befestigt ist. An seinem unteren schmalen Ende finden sich zwei Haken zur Aufnahme der die Füsse des Pat. umschliessenden Fussgamaschen.

An den Längsseiten des Rahmens finden sich Knöpfe, an denen Quergurte aus Leinewand befestigt werden.

Dieser Rahmen wird um das im Bett befindliche Kind herumgelegt. Die Kinder liegen in einem in Extension angelegten abnehmbaren Gips- resp. Celluloid-Verband, der bei Erkrankung der Hals- resp. oberen Brustwirbelsäule vom Kopf bis zum Becken, und bei Erkrankung der unteren Brust- und Lendenwirbelsäule von den Schultern bis zu den Knöcheln reicht.

Digitized by Google

Bei den Verbänden der ersten Kategorie verwende ich eine Glisson'sche Schwebe im Verbande, die zugleich zum Fixiren des Kopfes im Rahmen dient. Bei allen Verbänden liegen zwischen dem Körper und dem Verband Quergurte, die an den oben beschriebenen Knöpfen an den Längsseiten des Rahmens befestigt werden.

Der Kopf des Kindes wird durch die Glisson'sche Schwebe an die Extensionsschraube angeschlossen, die Füsse mit Gamaschen versehen an die unteren Haken befestigt, die im Verband befindlichen Quergurte angeknöpft und nun tritt die Extensionsschraube in Kraft. Der Grad der Extension entspricht dem, in welchem das Kind im Verbande liegt.

Wirkt die Extension, so nimmt man den Gipsverband ab und legt das Kind, in den Rahmen eingespannt, in's Bad.

Der ganze Vorgang macht den Pat. nicht die geringsten Schmerzen.

97) Herr Levy-Dorn (Berlin): „Röntgographie bei angehaltenem Athem".

Bisher sind nur selten Röntgenbilder bei angehaltenem Athem aufgenommen worden. In den Fällen, in welchen es geschah, dienten sie meist dazu, die Kürze der Exposition, welche durch irgend ein Verfahren erreicht werden kann, in geeigneter Weise vor Augen zu führen. Nur ein einziges Mal wurde dadurch meines Wissens ein diagnostischer Dienst geleistet: Hoffmann berichtet in den „Fortschritten auf dem Gebiete der Röntgenstrahlen" Bd. I, dass er ein mit dem Zwerchfell sich bewegendes Geschoss allein während der Inspiration auf dem Schirm vor Gesicht bekommen und lediglich in dieser Stellung auf der Platte fixiren konnte.

Die Umständlichkeit der Methoden, die die Schnell-Radiographie ermöglichen, mag viel dazu beigetragen haben, sie wenig in der Praxis auszuüben. Gewöhnlich verfuhr man so, dass man doppelt begossene Platten oder Films mit 2 Verstärkungsschirmen dazu benutzte. Auf diese Weise ist z. B. auch das Bild hergestellt, das ich Ihnen herumreichen will. Ich habe es bereits im October 1897 in der Berliner medic. Gesellschaft demonstrirt. Es stellt den Brustkorb eines Erwachsenen in Inspirationsstellung dar.

Jetzt ist aber die Fabrication der Röntgenröhren weit genug vorgeschritten, dass wir für ähnliche Zwecke die doppelt begossenen Platten entbehren können. Wir sind nur noch meistens genöthigt, einen Verstärkungsschirm zu Hilfe zu nehmen. Im Uebrigen können wir jede beliebige hoch empfindliche Platte benutzen. Da das Verfahren also wesentlich vereinfacht ist, sollten wir häufiger davon Gebrauch machen. Die Voraussetzung bildet natürlich ein klares Urtheil darüber, wo Vortheile daraus für uns entstehen können.

In erster Linie sind wir dadurch im Stande, die Stellung der einzelnen Körpertheile in den verschiedensten Respirationsphasen zu studiren, so weit überhaupt eine Untersuchung mit Röntgenstrahlen darüber Aufschluss zu geben vermag. Zweitens giebt es einzelne Leiden, welche im Röntgenbilde nur bei bestimmten Respirationsstellungen klar hervortreten. Endlich aber ist eine Fixation bei stillstehendem Athem stets erwünscht, falls es sich darum handelt,

Digitized by Google

sich bei der Athmung bewegende Theile, sei es, dass sie im Brustkorb, sei es, dass sie im Abdomen liegen, scharf auf die Platte zu bekommen.

Ist in den beiden ersten Fällen die Stellung der Athmung durch den Zweck, welcher verfolgt wird, bestimmt, so bleibt uns bei der zuletzt genannten Indication, bei der Aufgabe, die respiratorische Bewegung auszuschliessen, die Wahl der Athmungsphase, welche wir fixiren sollen.

Ich zeige Ihnen nun 2 Bilder vom Brustkorb eines erwachsenen jungen Mannes, welche in genau derselben Weise, d. h. bei derselben Lage von Rohr, Object und Platte zu einander aufgenommen worden sind, nur dass das eine Mal möglichst stark inspirirt wurde, das andere Mal kräftigste Exspirationsstellung inne gehalten wurde.

Sie sehen, dass das Inspirationsbild (25 Sec. Exposition) kräftige Contraste zeigt, das Exspirationsbild (gegen 20 Sec. exponirt) alle Einzelheiten, besonders die Grenzen des Diaphragmas undeutlicher und gedrängter demonstrirt. — Aufnahmen bei Exspiration sind meines Wissens bisher noch nicht vorgenommen worden.

Wir werden daher, wo uns die Wahl der Athmungsstellung frei steht, immer Inspirationsbilder anfertigen. Es empfiehlt sich schon deshalb, weil wir leichter in In- als in Exspiration den Athem anzuhalten vermögen.

Um Ihnen weiterhin eine Anschauung von der Anwendbarkeit der Röntgographie bei angehaltenem Athem zu geben, erlaube ich mir, Ihnen noch einige Bilder herumzureichen. Sie stammen sämmtlich von Erwachsenen. Die Expositionszeit schwankte zwischen 25 und 40 Secunden. Sie stellen dar: Echinococcus der Lungen, Adhäsionen am Zwerchfell, Hochstand des Zwerchfells, Kugel an den Rippen, grossen Milztumor, Wismutkapsel im Magen. Endlich bitte ich um Ihre Aufmerksamkeit für eine Aufnahme, welche die respiratorische Bewegung des Magenfundus demonstrirt. Es wurde eine Wismut-Kapsel verschluckt und nun einmal bei tieferer, das andere Mal bei oberflächlicherer Athmung in derselben Sitzung auf dieselbe Platte röntgographirt. Sie sehen daher auf dem Bilde 2 über einanderliegende Schatten der Kapsel.

98) Herr Longard (Aachen): „Eine neue Aethermaske."

Es sind etwa 10 Jahre her, dass die Aethermaske bei uns wieder stärker in Aufnahme kam. Es geschah dies, weil die Aethernarkose bei weitem ungefährlicher als die Chloroformnarkose ist. Trotzdem an letzterer Thatsache bis jetzt nicht gerüttelt worden ist und die Gurlt'sche Statistik zweifellos dargethan hat, dass der Aether etwa den vierten Theil so gefährlich ist, wie das Chloroform, vermochte Ersterer das Letztere nicht nur nicht zu verdrängen, vielmehr ist in den letzten Jahren die Chloroformnarkose bei den meisten Operateuren wieder in Aufnahme gekommen.

Sie Alle kennen die Gründe, weshalb dem Chloroform trotz seiner grösseren Gefährlichkeit der Vorzug gegeben wurde. Ich nenne als solche: die Cyanose und Erregung der Kranken zu Beginn der Narkose, die lange Dauer bis zum Eintritt der Toleranz, das starke Excitationsstadium, die mangelhafte Muskelerschlaffung und schliesslich die unangenehmen Nachwirkungen des Aethers auf die Athmungsorgane.

Digitized by Google

Ich berichte Ihnen nichts Neues, wenn ich die Behauptung aufstelle, dass alle diese Unannehmlichkeiten nicht dem Aether als solchem, sondern vielmehr der Art seiner Verabreichung zugeschrieben werden müssen. Es ist eine vollständig fehlerhafte Voraussetzung, dass man glaubte, eine schnellere und bessere Narkose dadurch zu erzielen, dass man dem Patienten möglichst viel Aether und möglichst wenig atmosphärische Luft zukommen liess. Eine Methode, die dem Menschen von vornherein das entzieht, was er zum Leben am nöthigsten hat, kann nur schlechte Resultate zeitigen. Grundbedingung einer guten Aethernarkose konnte an erster Stelle nur eine reichliche Zufuhr von Luft sein. Die Anforderungen, die wir an eine gute Aethernarkose stellen müssen, lassen sich kurz wie folgt präcisiren: sie muss 1. dem Kranken gestatten, seinen Luftbedarf nach Belieben zu decken; 2. der Aether muss schnell zur Verdunstung kommen und auch wirklich zur Narkose verwerthet werden; 3. die Aethermenge muss sich genau dosiren lassen; 4. die Maske muss handlich sein. — Von diesen Gesichtspunkten ausgehend, habe ich gemeinsam mit Herrn Dr. Wagner eine neue Aethermaske hergestellt, welche ich Ihnen hier demonstrire:

Die Maske besteht aus einem 10 cm hohen und 8 cm breiten, vernickelten Cylinder, der oben durch einen abnehmbaren Deckel geschlossen ist. Dieser Deckel senkt sich trichterförmig nach der Mitte zu ein, und hat hier am tiefsten Punkte eine Anzahl Oeffnungen, die zu einem Ventil führen, das sich nur nach dem Innern der Maske zu öffnen kann (Einathmungsventil). Unten ist seitlich ein gleiches Ventil angebracht, dass sich nur nach aussen hin öffnet (Ausathmungsventil). Im oberen Theil der Maske befinden sich 2, in einer Entfernung von ca. $1^1/_2$ cm übereinanderliegende feine Drahtsiebe, deren Zwischenraum zur Aufnahme eines lockeren Gazestückchens von höchstens 20—25 cm im Quadrat dient. Grösser darf das Gazestück nicht sein, da sonst die Luft schlecht durchstreicht. Am unteren Rand ist die Maske mit einem Gummiwulst versehen, der einen luftdichten Abschluss zwischen Gesicht und Maske ermöglicht. Die Maske lässt die Augen frei. Ihr Gebrauch gestaltet sich folgendermaassen:

Der Patient wird horizontal gelagert und aufgefordert, möglichst tief zu athmen. Die Maske wird alsdann aufgesetzt und fest dem Gesicht angedrückt. Sofort treten die Ventile in Function, was man an dem klappenden Geräusch bei der Ein- und Ausathmung erkennt. Nun giesst man eine geringe Menge Aether in den trichterförmigen Deckel, wobei man bemerkt, dass der Aether bei der Einathmung in das Innere der Maske gesogen wird. Er gelangt auf das Sieb und die darunter liegende Gaze, mischt sich rasch und gründlich mit der atmosphärischen Luft und wird so eingeathmet.

Ich habe bis jetzt mit dieser Maske über 300 Aethernarkosen ausgeführt und nie nöthig gehabt, zum Chloroform zurückzugreifen oder zur Herabsetzung der Toleranz vorher Morphium zu verabreichen. Mitunter ereignet es sich, dass die Patienten zu Beginn der Narkose den Athem anhalten; es genügt alsdann ein vorübergehendes Lüften der Maske, um den Patienten zu einem tiefen Athemzug zu veranlassen, worauf die Maske wieder aufgesetzt wird. Nach 4—5 tiefen Athemzügen sind die Kranken meist in einem solchen Stadium der

Digitized by Google

Betäubung, dass sie das Unangenehme der Aetherdämpfe nicht mehr empfinden und ruhig, tief und gleichmässig athmen. Das Stadium der Toleranz ist bei Kindern etwa in 2—3 Minuten, bei Frauen und nicht trinkenden Männern in 4—5 Minuten und bei Potatoren in 6, längstens 8 Minuten erreicht. Ein Erregungsstadium kommt bei Kindern, Frauen und nicht trinkenden Männern so gut wie gar nicht vor; bei Trinkern ist die Erregung nur von kurzer Dauer und erreicht nie den Grad, wie bei Chloroformanwendung. Unangenehme Wirkungen von Seiten der Athmungsorgane habe ich bis jetzt nie beobachtet, trotzdem ich ohne Unterschied die Maske bei Emphysematikern, Kranken mit Bronchialkatarrh, Phthisikern und bei Kranken jeden Alters anwandte. Es veranlasst mich dies zu der Annahme, dass die früher so oft auftretenden Bronchitiden und Pneumonien nicht dem Aether, wohl aber der Erstickungsmethode zuzuschreiben sind. Es ist auffallend, dass bei dem Gebrauch unserer Aethermaske die Anregung der Mundsecretion nur in einer kleinen Anzahl von Fällen auftritt und auch hier nur einen mässigen Grad erreicht. Nach meinen Beobachtungen sind es meistens Patienten mit schlechten Zähnen, deren Mund sich durch einen hohen Bacteriengehalt auszeichnet. Ob eine vorherige gründliche Säuberung und Spülung des Mundes diese Unannehmlichkeit beseitigt, müssen erst weitere Beobachtungen lehren. —

Das Erwachen erfolgt auffallend schnell, das Uebelkeitsgefühl nach dem Erwachen ist nur von kurzer Dauer und macht bald, nach etwa 1—2 Stunden normalem Befinden Platz, so dass die meisten Patienten die Abendmahlzeit bereits mit Appetit wieder zu sich nehmen.

Die Aethermenge beträgt höchstens $^1/_4$ des früher erforderlichen Quantums, so dass man mit 30—40 ccm Aether bei den meisten Patienten das Stadium der Toleranz herbeiführen kann. Ich habe Narkosen von stundenlanger Dauer mit 60 ccm Aether ausgeführt, ja eine Gallensteinoperation, allerdings bei einer schwächlichen Patientin mit 25 ccm zu Ende geführt. Durchschnittlich braucht man etwa pro Stunde 80—100 ccm Aether. — Es empfiehlt sich, den Aether mit der Leiter'schen Chloroformflasche einzugiessen und zwar zu Anfang nur tropfenweise, später darf sich die Zufuhr immer nur soweit steigern, dass der eingegossene Aether durch den Luftstrom leicht in Gasform übergeführt werden kann.

Sollte die Narkose nicht in der angegebenen Weise glücken, so kann dies nur an einem mangelhaften Aufsetzen der Maske auf das Gesicht oder aber an dem Aether selbst liegen. Ich habe die Beobachtung gemacht, dass Aether, der lange der Luft ausgesetzt war, resp. über dem längere Zeit eine Luftschicht stand, geradezu schlechte Narkosen giebt, die sich nicht im Entferntesten mit Aethernarkosen bei Anwendung eines guten, frischen Präparates vergleichen lassen. Worauf diese Veränderungen beruhen, ist mir bis jetzt unklar, aber dass sie eine Hauptrolle bei dem Missglücken der Narkose spielen, ist für mich nach eigner Erfahrung zweifellos.

Die Vorzüge der neuen Maske sind kurz folgende:

Sie betäubt den Menschen schnell und ohne unangenehme Vorempfindung, die Muskelerschlaffung tritt überraschend bald ein, der Aetherverbrauch ist ein sehr geringer, das Excitationsstadium ist entweder gar nicht oder nur in

Digitized by Google

geringem Grade vorhanden, die Schleimsecretion tritt seltener auf und erreicht nie das frühere Maass, das Uebelbefinden nach der Narkose schwindet rasch und macht bald einem normalen Zustande Platz.

Die Maske ist klein, leicht zu handhaben, sterilisirbar und ihre Anwendung in kurzer Zeit zu erlernen, so dass auch der practische Arzt und Zahnarzt sich ihrer leicht bedienen können. Ich bin der festen Ueberzeugung, dass derjenige, der die Wirkung dieser Maske gesehen und ihre Anwendungsweise kennen gelernt hat, keine andere Art der Aetherverabreichung mehr anwenden, und falls er noch Anhänger des Chloroforms ist, diesem für immer entsagen wird.

99) Herr Sultan (Göttingen): „Ueber resorbirbare Darmknöpfe“*).

Herr Emil Senger (Krefeld): „Ueber den Herzcollaps bei Anwendung brüsker Schraubenextension.“

So lange wir bei der Schraubenextension nur auf eine ungefähre und subjective Schätzung über den Grad des Zuges angewiesen sind, sind auch bei der grössten Vorsicht unbeabsichtigte Nebenverletzungen der Patienten nicht immer zu vermeiden. Es war deshalb seit Einführung der Lorenz'schen Schraube unser Bestreben, ein einigermaassen feststehendes objectives Maass, für die Extension je nach dem Alter und der Grösse des Patienten, zu schaffen, und ich habe in der „Berl. Klin. Wochenschrift“ 1897 einen Weg zur Erlangung eines solchen Maasses anzugeben mir erlaubt. Ich wollte die ziffermässig zulässige Extension so prüfen, dass ich an verschiedenaltrigen Kinderleichen von der Innenseite des Beckens nach erfolgter Trepanation der Beckenwand den Kopf des Femur entfernte ohne den Gelenk-Bänder-Apparat zu zerstören, und dann an dem Beine immer schwerere Belastungen anbrachte, bis Läsionen erfolgen, z. B. Muskelzerreissungen, Zerreissungen der Haut, Nerven u. s. w. Auf diese Weise könnte man eine Tabelle schaffen, die auf der einen Seite das Alter resp. die Grösse (Gewicht) des Kindes, auf der anderen Seite die dabei zulässige Belastung angiebt. Ich bin der Ueberzeugung, dass der sich grosse Verdienste um die Therapie der congen. Hüftluxationen erwerben würde, der sich der Mühe dieser Experimente unterzöge, zu denen mir leider die Zeit und noch mehr das Leichenmaterial mangelt.

Ich möchte hier nicht von unbeabsichtigten Nebenverletzungen sprechen, sondern mir erlauben, Ihre Aufmerksamkeit auf einen Zwischenfall während der Extension in der Narkose zu lenken, auf das Peinlichste, was einem Operateur sich ereignen kann, nämlich das plötzliche Versagen der Herzthätigkeit während der Streckung.

Aus privaten Unterredungen weiss ich, dass die Herren mit einem grössern Material die Erfahrung gemacht haben, dass Alterationen der Herzaction bis zum Shock während der Streckung an der Schraube häufiger als sonst ihnen vorgekommen sind. Es liegt am nächsten, diese Zufälle der tiefen Narkose zuzuschreiben. So erging es mir bei einem zarten 5jährigen Mädchen,

*) S. Grössere Vorträge und Abhandlungen.

Digitized by Google

das ich unblutig nach Lorenz einrichtete und das in der Extension einen Herzcollaps leichter Art bekam, der nach einiger Mühe beseitigt wurde. Indess hat mich ein Fall, der gleichsam die Beweiskraft eines Experimentes darstellt, belehrt, dass die Narkose nicht oder doch nur zum geringsten Theile beschuldigt werden kann, sondern nur die Streckung als solche.

Ein 15jähriges kräftiges Mädchen aus Gladbach, mir vom Collegen Weitkemper zugewiesen, hatte von ihrer cong. Luxation so erhebliche Beschwerden, dass sie kaum 10 Minuten ohne Schmerzen gehen konnte; sie verlangte dringend Hülfe.

Vom 29. März 1897 erfolgte 6 Wochen lang täglich zweimalige Extension ohne Narkose mittelst der Schraube, die ich in der Berl. klin. Wochenschr. 1897 beschrieben habe. Am 24. April, als der Kopf genügend in das Pfannenniveau herabgebracht schien und die Roser-Nélaton'sche Linie normale Punkte bot, versuchte ich in Narkose die unblutige Einrenkung. Nach kurzen Bemühungen hörten wir es schnappen und wir glaubten, einen leichten Sieg errungen zu haben, da das Bein in abducirter und flectirter Stellung stehen blieb; das war leider ein Irrthum: die spätere Operation zeigte, dass der Trochanter nur mit einem Ruck in die Incisur. ischiad. gesprungen war. Die Lorenz'sche Operation war also nicht möglich — ich hatte gleich wenig Hoffnungen darauf, obwohl bei 15jährigen Kindern noch die unblutige Einrenkung als gelungen von Jul. Wolff beschrieben ist — und ich beschloss, blutig zu operiren, in der Ueberzeugung, dass nach Trennung der vorderen Kapsel leicht eine Reduction des Kopfes in die Pfanne möglich wäre, da ja die Nélaton'sche Linie normal verlief. Wieder ein Irrthum, wie wir gleich sehen werden.

Am 28. April Operation mit vorderem Schnitt: Kopf und Hals wird freigelegt und aus der Tiefe der Wunde an die Oberfläche gehoben. Die Pfanne wird zunächst nicht gefunden; erst nach genauerem Abtasten findet man sie, aber leider wohl 4—5 cm nach vorn und tiefer verlaufend, als ein kräftiger Zug mit der Hand den Kopf herabzuheben vermag. Die Pfanne ist verkümmert, klein, als ein dreieckiger schmaler Spalt zu fühlen. Lig. teres fehlt.

Der Kopf ist deformirt, einen spitzen Kegel bildend, ein Hals ist eigentlich nicht vorhanden, sondern der Kopf sitzt fast direct an dem Schaft an und zwar steht er tiefer als der Trochanter und hat eine Krümmung nach vorne. Es ist natürlich, dass wir uns durch die Roser-Nélaton'sche Linie haben täuschen lassen, denn diese Linie gilt nur für normale Verhältnisse, wo der Kopf höher steht als der Trochanter. Auch mittelst der Schraube ist der Kopf lange nicht bis an die verkümmerte Pfanne herabzuziehen. Also auch die Hoffa'sche Operation war nicht möglich. Ich resecirte deshalb den Kopf, den ich Ihnen demonstrire. Sie sehen daran die Kegelform, die Deformität, das Fehlen des Halses und die Krümmung nach vorne. Ich versuchte nun mittelst der Schraube, ob es gelänge, den decapitirten Femurschaft in die Pfanne zu zwängen. Nun aber trat ein Ereigniss ein, das meinen Plan durchkreuzte. Als nämlich die Schraube stark angezogen wurde, erfolgte plötzlich ein schwerer Collaps: Gesicht wurde leichenblass, Pupillen weit, Athmung aufhörend, Puls nicht zu fühlen. Es war, was ich ausdrücklich hervorhebe, kein

Digitized by Google

blosses Aussetzen der Athmung, sondern ein richtiges Versagen des Herzschlages, ein gefahrdrohendes Ereigniss, der Schrecken jedes Operateurs.

Ich schob die Schuld auf die Narkose; benutzt wurde Chloroform Pictet; künstliche Athmung, Herzstösse nach König-Maass, Wärmezuführung und Reizmittel aller Art suchten das entschwundene Leben wieder zu retten. Erst nach $^1/_4$stündiger Mühe erfolgte der erste tiefe Athemzug und nach einiger Zeit war die Gefahr beseitigt: das Gesicht hatte wieder Farbe bekommen; Pupillen wurden enger, Cornealreflex stellte sich ein, ebenso machte das Mädchen bei Schmerzempfindungen bereits Abwehrbewegungen mit Händen und Füssen. Natürlich war sofort die Schraube entfernt, ebenso wie das Chloroform fortgelassen war. Erst als das Mädchen sich ganz erholt hatte und jede Gefahr beseitigt schien, wurde wieder die Schraube angelegt und als diese fest angezogen wurde, erfolgte wieder — wohl gemerkt ohne jedes Narcoticum — ein zweiter schwerer Collaps, der uns noch mehr Sorgen und Mühen als der erste verursachte, bevor wir das Mädchen ausser Gefahr brachten. Ich stand nun von jeder weiteren Maassnahme ab, tamponirte die grosse Wunde und legte einen Streckverband an.

Es ist also durch diese Beobachtung bewiesen, dass die Schraubenextension als solche im Stande ist, besonders bei einem durch Chloroform geschwächten Herzen, einen reflectorischen nervenlähmenden Reiz auf das Herz auszuüben, der einen unter Umständen tödtlichen Herzstillstand zur Folge haben kann.

Ich hatte nun recht unangenehme Verhältnisse vor mir. Die Hoffa'sche Operation war nicht ausführbar. Was soll man in solchen Fällen thun? Gestatten Sie mir, dass ich kurz mein weiteres Vorgehen und besonders die Gründe dazu angebe. Erstens wissen wir aus dem Studium der traumatischen Hüftluxation, dass eine Verödung der Gelenkpfanne durch Schwartenbindegewebswucherung u. A. sich einstellen kann. Diese Verödung kann so weit gehen, dass die Pfanne mit dem Darmbein in einem Niveau liegt. Freilich kann auch eine Pfanne sich Jahre lang unversehrt erhalten.

Zweitens wissen wir, dass mitunter schon nach $1^1/_2$ bis 2 Monaten eine Art Fixation des Kopfes dadurch entstehen kann, dass sich um ihn herum Bindegewebsschwarten und Osteophytenwucherungen bilden, ja dass sogar eine ganz neue ausgebildete Pfanne, dem Kopfe völlig conform, mit Lig. teres und einer neuen Kapsel entstehen kann. Weinlechner hat einen solchen, höchst lehrreichen Fall beschrieben. Ebenso hat Volkmann (Ueber die blutige Reposition veralteter traumatischer Hüftluxationen, Zeitschr. für Chir., Bd. 37) die Mittheilung gemacht, dass bei einer 8 Wochen alten Luxation der Kopf in einer völlig neugebildeten Gelenkkapsel, die mit Synovialisflüssigkeit angefüllt war, ruhte. Auch ein Lig. teres hatte sich neu gebildet. Wir sehen also, dass sich dadurch ein ganz erträglicher Modus vivendi oder besser ausgedrückt, Modus eundi herstellt. Nur muss eine Bedingung dabei erfüllt sein: Der Kopf muss genöthigt sein, sich an derselben Stelle des Darmbeins zu reiben. Bei der traumatischen Luxation ist das ja gewöhnlich der Fall, da

die Kapsel eben zerrissen ist. Bei der congenitalen dagegen rutscht der Kopf schlüpfrig in der ausgedehnten Kapsel hin und her. Darum ist auch eine spontane Pfannenbildung hier so ausserordentlich selten, dass man diese ganz geleugnet hat. Sie dürfte auch blos dann sich einstellen, wenn die hintere Kapselwand zerstört ist durch irgend welche Ereignisse und der Kopf mit dem Periost direct in Contact treten kann. Wir können aus diesen Beobachtungen die Lehre ziehen, dass es vielleicht eines Versuches werth ist, die congenitale Luxation unter die Verhältnisse einer traumatischen zu setzen, d. h. ein Stück der hinteren Kapselwand zu reseciren und den Kopf durch das geschaffene Loch hindurch zu zwängen und mit dem Periost durch fixirende Verbände in längere Berührung zu bringen.

Drittens ist es bekannt, dass der Kopf bei alten congenitalen Luxationen allmählich schwindet; er wird höckerig, eckig, dabei kleiner, der Knorpel atrophirt und fehlt schliesslich, der Hals wird kürzer, der normale stumpfe Winkel zwischen Hals und Schaft wird zum rechten, später zum spitzen Winkel, der Hals nimmt eine Krümmung nach vorne ein. Schliesslich ist der Kopf nur noch als Rudiment an einem angedeuteten Halse neben dem Trochanter zu finden. Auch unser Präparat dient hierzu als Illustration. Wir sehen also, dass die Natur bestrebt ist, den Kopf und Hals zu beseitigen, da sie uns für die Rotation und Abduction innerhalb der Kapsel hinderlich sind.

Aus diesen drei Thatsachen habe ich mir folgende Operationspläne für solche Fälle, die man genöthigt ist, zu operiren, bei denen aber die Reduction des Kopfes nicht gelingt, zurecht gelegt.

In jedem Falle wird es rathsam sein, den Kopf zu reseciren: bei der Resection bin ich so vorgegangen, dass ich den Schaft nicht gerade durchsägte, sondern kugelförmig oben abrundete. Sodann kann man die Operation zweifach beenden.

a) Entfernung der hinteren Kapsel in der Ausdehnung des Femurschaftes. Es erscheint mir zweckmässig, auch das Periost in der Ausdehnung des Schaftes abzulösen und bei Seite zu schieben, so dass Knochen an Knochen zu liegen kommt. Hoffa geht ähnlich vor, nur bringt er Femur auf das unverletzte Periost. Ich glaube aber, dass eine Fixation erst nach der Druckatrophie des Periosts zu Stande kommt.

b) Man kann zur besseren Fixation des Kopfes nach Beiseiteschiebung des Periosts auf dem Darmbein eine Art Pfanne bilden. Man kann mit der Ausmeisselung event. bis an die Innenseite des Beckens gehen, resp. bis an das dortige Periost.

c) Man könnte vielleicht bei genügendem Raum eine osteoplastische Operation vornehmen, indem man einen Kapsel-Periost-Knochenlappen von etwa 3 cm Breite und 5 cm Länge von unten nach oben abmeisselt mit der Basis oben, den Femurschaft an die Wandfläche bringt, den Lappen herunterklappt und ihn mit einer Naht an den Kapselrest des Hüftgelenks fixirt. Ein Ausgleiten nach oben wird dadurch verhindert, eine Ankylose ebenfalls durch die schmale knöcherne Berührungsfläche. Es ist das also ein umgekehrtes Verfahren, als König empfohlen hat. Ich glaube aber aus theoretischen Gründen, dass die schmale Knochenlamelle nach König kaum der Last des Femurs

Digitized by Google

einen genügenden Widerstand bieten dürfte, da die ganze Körperlast nicht gegen den Beckenknochen, sondern zum grössten Theil gegen die Knochenlamelle stösst.

Unter diesen drei Methoden hatte ich zur Beendigung unserer Operation zu wählen. Ich gehe jetzt wieder zu unserer Patientin zurück.

19 Tage nach den schweren Collapsen wird in Narkose die Wunde wieder aufgerissen. Als ich nun das Femurende, das in Weichtheilen gebettet war, betrachtete, war ich ausserordentlich erstaunt, denn die kurze Zeit von 19 Tagen hatte genügt, eine Art Kopf zu schaffen. Das Femurende war glatt, keine Spur von Knochenbälkchen, vielmehr war die abgesägte Oberfläche mit einer glatten, schlüpfrigen Bindegewebsdecke versehen. Ich erlaube mir, Ihnen das Präparat herumzureichen; da ich den Knochen zur besseren Heilung auffrischen und die spätere Pfanne etwas tiefer legen wollte, so sägte ich die Knochenscheibe, die ich Ihnen eben zeige, ab. Sodann resecirte ich einen Theil der hinteren Kapsel, schnitt das Periost ein und schob es zur Seite, brachte den Femurschaft an den Beckenknochen heran. Bein wird in Abductionsstellung gebracht. Tamponade mit steriler Gaze, Gipsverband. Der übrige Verlauf bot nichts Bemerkenswerthes dar. Am 6. Juli wurde das Mädchen aus meiner Klinik entlassen. Ende Juli konnte das Mädchen ohne Stütze gehen und zwar ohne zu watscheln. Fixation ist eine gute; Beugung und Streckung in geringen Excursionen möglich, ebenso Ab- und Adduction. Kurzum, das Resultat ist befriedigend.

Ich habe, was ich hier noch bemerken möchte, einen Knaben mit congenitaler Luxation von 16 Jahren auf ebendieselbe Weise blutig operirt, nur dass ich hier nach Beiseiteschiebung des Periosts eine Delle ausgemeisselt habe. Auch hier war das Endresultat gut.

Ich will zum Schluss mit einigen Worten auf die Gefahren durch die Schraubenstreckung zurückkommen.

Der Wahrheitsliebe Lorenz' und Anderer ist es zu verdanken, dass wir Kenntniss von ganz erschreckenden Verletzungen erlangt haben. Einrisse der Haut, Zerreissungen der Muskeln, Läsionen der Nerven, ja Durchreissungen der Harnröhre sind uns mitgetheilt worden.

Indess brauchten wir eigentlich diese Mittheilungen nicht, um zu wissen, dass die Schraubenextension Gefahren in sich birgt, die mit verbreiteter Anwendung natürlich in Erscheinung treten. Die Geschichte der brüsken Extension bei traumatischer veralteter und frischer Luxation ist in dieser Beziehung sehr lehrreich. Durch rohe Extension wurde ausgebreites Emphysem der Thoraxseite, Abreissen der unteren 4 Aeste des Plexus brachialis vom Rückenmark verursacht. Ueber Zerreissungen der Axillargefässe hat Körte, Langenbeck's Archiv. Bd. XXVII eine abschreckende Blumenlese zusammengestellt. Allis erzählt von einer Zerreissung der Ven. saph. an ihrer Einmündungsstelle in die Vem. fem. Wir lesen von Knochenverletzungen, Lähmungen etc., Nervenzerreissungen etc. „Selbst Todesfälle sind nach derartigen gewaltsamen Repositionen namentlich an der Hüfte beobachtet worden; Shock und innere Verblutungen, die ohne Verletzungen der grösseren Gefässe schon in den Adhäsionen stattfinden können, werden einen solchen Ausgang möglich machen!

Digitized by Google

Wir hätten demnach die Anwendung grober Kraft bei Repositionsversuchen geradezu als einen Kunstfehler zu verwerfen." Diese Worte entnehme ich wörtlich einer fleissigen Arbeit von Engel aus der Bergmann'schen Klinik (Arbeiten aus der chirurgisehen Klinik in Berlin, zwölfter Theil. 1898) und sie sind gewiss zu beherzigen; ja sie sollten jedem Orthopäden, der die Schraube in die Hand nimmt, ins Gedächtniss gerufen; ja noch besser: auf die Schraube selbst als Motto geschrieben werden. Erst dann wird sich der nicht zu verkennende Vortheil der Schraube richtig und ganz entfalten können, wenn wir ein objectives Maass für die jeweils zulässige Extension besitzen.

100) Herr Felix Franke (Braunschweig): Ueber einige chirurgische wichtige Nachkrankheiten der Influenza*).

101) Herr Feilchenfeld (Berlin): „Demonstration einer Splitterpincette."

M. H.! Gestatten Sie mir, Ihnen eine nach meiner Angabe**) angefertigte Splitterpincette zu demonstriren. Ich weiss wohl, dass ein Chirurg mit seinem reichhaltigen Instrumentarium kein Bedürfniss empfinden mag, ein besonderes Instrument für die Extraction von Splittern zu besitzen. Dem practischen Arzte aber bereiten die kleinen Unfälle, die ich im Auge habe, so unbedeutend sie auch an sich sind, regelmässig eine gewisse Verlegenheit. Das liegt daran, dass die Splitter entweder unter dem Nagel abgebrochen sind, oder sich hinter einer kleinen Einstichöffnung in der Fingerkuppe befinden. Wenn man nun mit einem stumpfen Werkzeuge, wie Kornzange, Péan oder anatomischer Pincette, den Splitter zu fassen sucht, so ist dies oft unmöglich, ohne vorher den Nagel zum Theil abzutragen, oder einen grösseren Einschnitt in die Fingerkuppe vorzunehmen. Diesem Uebelstande glaube ich für eine grosse Anzahl dieser Fälle durch mein Instrument abhelfen zu können. Ich habe eine knieförmig gebogene Pincette an den Enden scharf zuspitzen lassen. Ferner sind die beiden Endflächen bajonettförmig nach innen gebogen und parallel gerichtet und die inneren Flächen ausgehöhlt. Mit diesem Werkzeug kommt man leicht unter den Nagel. Durch Versuche an Thieren habe ich mich auch davon überzeugt, dass man damit ohne weiteren Einschnitt Splitter, die in die Muskulatur gebracht wurden, sogar abgebrochene Nadelstückchen bequem herausholen kann. Daher möchte ich die Splitterpincette den Herren empfehlen, die sich in ihrer poliklinischen Thätigkeit auch mit der kleinen Chirurgie beschäftigen müssen.

102) Herr Holländer (Berlin): „Ueber den Nasenlupus."

Wenn die klinischen und pathologisch-anatomischen Vorgänge der syphilitischen Nasendestruction ziemlich genau bekannt und studirt sind, so ist das bei den lupösen durchaus nicht der Fall. Man hat sich so an das häufige Bild

*) S. Grössere Vorträge und Abhandlungen.
**) Bei der Firma E. Lenz & Co., hier, Ziegelstr. 3.

Digitized by Google

der Lupusnase gewöhnt, dass man allgemein die Destruction für eine charakteristische Folgeerscheinung dieser Erkrankung hält. Dem ist aber nicht so. Eine Destruction gröberen Stils hat mit dem Wesen des Lupus nichts zu thun. Von allen tuberculösen Neubildungen zeigt das Lupusknötchen die grösste Neigung zur Constanz. Die Erklärungsversuche, weshalb beim Lupus es nun oft zur Einschmelzung grösserer Hautpartien kommt, gehen nach 2 Richtungen. Die Einen nehmen an, dass ein lupöses Ulcus in die Tiefe vordringe und so Defecte setze; ich habe an der grossen Anzahl der von mir in den letzten fünf Jahren behandelten Lupuspatienten niemals eine derartige Beobachtung machen können. Andere helfen sich mit der Annahme einer Misch- und Secundärinfection, auch diese entspricht nicht den thatsächlichen Verhältnissen, denn einerseits hat man in Serienschnitten vergeblich nach diesen Microorganismen secundärer Art gesucht, andererseits spricht dagegen die klinische Erfahrung, da man mit all den öffentlichen und geheimen Aetz- und Eitersalben, die man zu Heilzwecken anwendet, höchstens eine Abgrasung des lupösen neugebildeten Gewebes erreicht, die lupöse Wurzel aber in den tieferen Schichten der Cutis nicht zerstören kann. In der Suche nach der Ursache der Defectbildung beim Lupus bin ich an der Hand meines Materials zu bemerkenswerthen Resultaten gekommen. Sondert man nämlich eine grosse Reihe von Gesichts- und Nasenlupus je nach vorhandener oder fehlender Destruction, so ergeben sich zwei Gruppen, welche neben dieser characteristischen Differenz noch eine Reihe typischer, characteristischer Merkmale zeigen. Bei der Annahme desselben Erregers der Krankheit in beiden Gruppen braucht man sich dabei nicht auf das unsichere Postulat einer gesteigerten Virulenz des Bacillus oder einer herabgesetzten Widerstandsfähigkeit des Gewebes zu berufen, wenn, wie Sie sehen werden, bestimmte anatomische Unterschiede in beiden Fällen vorhanden sind. Um nun zu der ersten der beiden klinisch vollständig differenten Manifestationen des Lupus überzugehen, so will ich mich hier begnügen, Ihnen nur das aus einer Summe von Einzelfällen gewonnene Krankheitsbild vorzuführen und Ihnen statt der Krankengeschichten, die ich zu Protokoll geben werde, die unretouchirten Photographieen einiger typischer Fälle auf diesen Tafeln herumzugeben. Es handelt sich in dieser Gruppe meistens um die schwersten und am längsten bestehenden Formen des echten Hautlupus. Sie sehen auf den Bildern Fälle, bei denen der Lupus des Gesichtes und der Nase seit Decennien besteht und sich über das ganze Gesicht und den Hals verbreitet hat und oftmals auch noch grössere Hautbezirke am Körper ergriffen hat. Trotzdem im Laufe der Jahre Behandlungsmethoden angewandt wurden und der Lupus auch oft schon subcutan vorgedrungen ist, fehlt eine Nasendestruction vollkommen, das Profil ist erhalten. An der Schleimhautgrenze hat in den meisten Fällen der Lupus Halt gemacht oder ist doch nur durch Contact sehr wenig auf die Lippen oder den Naseneingang vorgedrungen. Im Uebrigen sind die Nasenschleimhaut und die übrigen Schleimhäute des Gesichtes intact, es fehlen ziemlich constant Drüsenschwellungen und die inneren Organe der Patienten, namentlich Lunge und Kehlkopf sind gesund. Die Prognose quoad vitam ist eine gute.

Begonnen hat das Leiden an irgend einer Stelle der Gesichtshaut, unter

Digitized by Google

Umständen auch natürlich einmal auf der Nase selbst, und hat im Lauf der Jahre die ganze Nasenhaut befallen. In selteneren Fällen stellt sich durch Tieferdringen des Lupus und periostale Vorgänge eine diffuse Vergrösserung der ganzen Nase her.

Die zweite Gruppe, von denen ich Ihnen auf dieser Tafel einige Fälle herumreiche, zeigen ein ganz anderes Krankheitsbild. Der Process, welcher manchmal schon zu einer erheblichen Destruction der äusseren Nase geführt hat, dauert erst relativ kürzere Zeit (2—3 Jahre). Der Process ist zunächst meist auf die Nase beschränkt; erst später wird auch die Umgebung der Nase befallen. In allen Fällen ist die Nasenschleimhaut mit afficirt. Borkige Krusten cachiren lupöse und tuberculöse Ulcerationen oder gar höher oder tiefer sitzende Perforationen im Septum. In diesem Stadium fehlen fast nie lupöse oder tuberculöse Neubildungen oder Ulcerationen im Rachen, am weichen Gaumen, am Kehlkopfeingang. Oft sind betheiligt der Conjunctivaltractus, das Zahnfleisch und stets sind Drüsenschwellungen, oft submentale, vorhanden. Die Prognose dieser Gruppe ist eine weit ungünstigere; ganz abgesehen davon, dass durch die bald sich ausbildenden Stenosen der Nasenlöcher die Entwicklung der meist noch jugendlichen Individuen erheblich leidet, bildet die descendirende Tuberculose der oberen Luftwege eine grosse Gefahr für die Träger dieser primären Nasentuberculose.

Da ich mich in der Auffassung dieser Krankheitszustände im Gegensatz zu der herrschenden Ansicht weiss, so gestatten Sie mir die Genese dieser zweiten Gruppe an der Hand beifolgender Photographien und Patienten näher zu erörtern. Die meist in kindlichem Alter befindlichen Patienten erkranken an Schnupfen, Borkenbildungen in der Nase und geringfügigem Nasenbluten. Beachtung findet dieser Zustand, der oft einseitig ist, erst dann, wenn an einem Nasenflügel oder der gerötheten Nasenspitze Lupusknötchen vom Arzte diagnosticirt werden. Auf den beigegebenen Tafeln sehen Sie sehr deutlich aus den Bildern mit den kurzen Krankheitsnotizen darunter, Fälle von primärem Nasenschleimhautlupus noch ohne secundären Hautlupus, einen anderen Fall mit bereits beginnendem Hautlupus, dann Fälle mit bereits fortgeschrittener lupöser Infiltration des beweglichen Nasentheils, bei welchem das Naseninnere durch Ulcerationen, welche bereits das knorpelige Septum zerstört haben, eingenommen ist. Sie sehen dann ferner durch therapeutische Versuche theilweise zerstörte Nasen. Hier wurde ein Nasenflügel weggekratzt, dort weggebrannt oder radical exstirpirt, leider ohne radicalen Erfolg. Im weiteren Verlauf sehen Sie dann hier bereits ausgedehnte Disseminationen der angrenzenden Theile mit vollkommener Zerstörung der Nase, in einem Falle mit Zerstörung der transplantirten Nase. In den ersten Fällen beschränkt sich die Affection ausschliesslich auf die Nase; in den fortgeschrittneren Fällen können Sie am weichen Gaumen die typische, wie eine Granulation aussehende Schleimhautveränderung sehen, im Rachen lupöse Hyperplasien, Ulcerationen und Narben. In den späten Stadien constatiren Sie ausser diesen Affectionen schon eine ausgedehntere Erkrankung des Kehlkopfeingangs bei Freisein der Stimmbänder und vorhandenen beginnenden Lungenerscheinungen.

Nach diesen Auseinandersetzungen können wir schlussfolgernd sagen,

Digitized by Google

dass erstens in einer grossen Gruppe von Lupus diese Krankheit auch im Verlauf von Decennien zu keiner Destruction der Nase führt. Ist eine solche jedoch vorhanden, so ist aus Vorangegangenem meine Annahme berechtigt, dass es sich in der grössten Mehrzahl der Fälle um einen primär von der Schleimhaut ausgehenden Process gehandelt hat. Principiell unterscheiden sich beide Formen derselben Affection dadurch, dass bei dem primären Schleimhautlupus eine intensive Betheiligung des Gefässapparates erfolgt. Die Destruction selbst erfolgt bei dieser Form auch auf zwei verschiedene Arten. Die eine ähnlich wie bei der Syphilis, das lupöse Plasmom durchdringt das Septum, zerstört die knorpelige Wand und beraubt so die Nasenspitze ihrer Stütze. Die zweite Form ist die, dass bei erhaltenem Septum das Plasmom die ganze Dicke eines Nasenflügels u. s. w. durchwuchert und dass nun durch unsere therapeutischen Bestrebungen einerseits, durch zufällige Traumen andererseits, die Defecte zu Stande kommen. Interessant ist es, einen Fall beobachten zu können, bei dem ein primärer Schleimhautlupus mehrere Jahre lang unbehandelt sich weiter entwickeln konnte. Einen solchen Fall kann ich Ihnen vorstellen und sehen Sie denselben, sowie einen zweiten hier auf dem Bilde. Es handelt sich um eine kleine Russin, bei welcher die ganze vordere Nase aufgelöst ist in ein tuberculöses schwammiges Gewebe. Die Nasenlöcher sind verlegt durch Wucherungen der Nasenschleimhaut mit dazwischen liegenden Ulcerationen, die rüsselförmige Nase geht in eine mit Borken und Geschwüren bedeckte Oberlippe über, welche wie die Umgebung der Nase diffus geröthet und geschwollen ist. Ueberall befinden sich Disseminationen von Lupusknötchen. Interessant ist noch, dass die Patientin einen echten Lupus der rechten Conjunctiva und des ganzen Zahnfleisches des Oberkiefers besitzt. In diesem Falle hätte man mit einem Schlage eines stumpfen Löffels die ganze Nase abschlagen können.

Was die Therapie nun betrifft, so muss dieselbe sich an diese Erfahrungen halten. Die alten Methoden der Paquelinisirung, des Auskratzens und der sogenannten Palliativbehandlungen werden bei der ersten Gruppe wegen der Ausdehnung, in der zweiten wegen der anatomischen Verhältnisse unwirksam sein und nur zu einer Verstümmelung der Nase führen, ohne die Krankheit als solche zu beseitigen. Was die Exstirpation betrifft, so wäre sie bei der ersten Hälfte denkbar, man müsste sich eben dann gewissermaassen auf eine Scalpirung der ganzen Gesichtshaut vorbereiten, bei der zweiten Form jedoch ist dieselbe contraindicirt, wenn man auch z. B. die Bemühungen Schulze's anerkennen muss durch Spalten der Nase gleichzeitig die inneren und äusseren Veränderungen zu entfernen. Eine dauernde und wesentliche Rolle zur Bekämpfung dieser so hartnäckigen Krankheit werden zukünftig nur die Electivmethoden spielen, in deren Wesen es ja liegt, dass sie keine Contactmethoden sind. In Frage kommt dabei eigentlich nur die Röntgenbestrahlung und meine Methode der Heissluft-Cauterisation, denn die Finsen'sche Lichtbehandlung, welche zu ihrer Wirksamkeit den Glasdruck erfordert, ist in dem Innern der Nase nicht anwendbar. Leider sind auch die Röntgenstrahlen für die zweite Gruppe nicht therapeutisch bisher zu verwerthen, da dieselben eine nur oberflächliche Wirkung zeigen. Beschattete Stellen z. B. der äusseren Haut schon

Digitized by Google

(Partien hinter dem Ohr, hinter der Nase) werden nicht getroffen und so ist auch ihre Wirksamkeit für das Naseninnere aufgehoben. Was die rein thermische Behandlungsmethode betrifft, so müssen die Bedingungen hier an der Nase am günstigsten liegen, falls überhaupt die theoretischen Erwägungen der Methode zutreffen. Hier muss es am ehesten gelingen, eine vorübergehende Ischämie zu erzielen und dadurch eine Erhitzung des ganzen Gewebes bis zu einem Grade, bei welchem die Tuberkelbacillen und das tuberculöse Gewebe nekrotisirt, während sich das gesunde und reactionär kranke wieder erholen soll. Thatsächlich sind die Resultate, welche ich mit meiner Methode gerade bei der Behandlung des Nasenlupus erzielt habe, ganz aussergewöhnlich günstige und überraschende. Es gelingt mit der Methode noch Nasen, die bereits in ein schwammiges tuberculöses Gewebe aufgelöst sind, wieder in eine feste, widerstandsfähige Nase ohne Knötchen zu verwandeln und die lupöse und tuberculöse Erkrankung der Nasenschleimhaut zu beseitigen, sodass eine glatte weisse Narbe an Stelle der früheren Ulcerationen entsteht. Leider wird es sich bei den späteren Fällen mit bestehender Defectbildung und Nasendestruction sowohl, wie vorhandener descendirender Tuberculose der oberen Luftwege, nur um ein cosmetisches Resultat handeln und es muss unsere Sorge sein, frühzeitig die Fälle in Behandlung zu bekommen, bevor die Nasendestruction eingetreten ist, dann wird man mit der Methode wirkliche und dauernde Erfolge erzielen.

In Folgendem gestatte ich mir Ihnen eine Reihe derartiger Patienten von Nasenlupus zu demonstriren und deren Photographien hier herumzureichen; wie Sie sehen, handelt es sich um sehr erfolgreiche Resultate und sind drei der Fälle schon als Dauerresultate zu bezeichnen.

103) Herr Holländer (Berlin): „Demonstration eines elektrischen Heissluftbrenners."

Eine Arbeit Schneider's aus der Czerny'schen Klinik, welche die günstigen Resultate der Blutstillung mit dem Heissluftstrom bestätigt, gab mir Veranlassung, den etwas grossen Apparat mit dem Bunsenbrenner oder der Spirituslampe zu verkleinern. Sie sehen in diesem stabförmigen Apparat ein dem Paquelin ähnliches Intrument, mit welchem man bequem auch im Körperinnern genau circumscript den Heissluftstrom einwirken lassen kann, wie ich mich erst neulich bei der Operation einer Larynxtuberculose überzeugen konnte. Der Apparat ist für den Gebrauch im Sprechzimmer geeignet und empfiehlt sich besonders dann, wenn einzelne Lupusknötchen noch vorhanden sind, ausserdem ist derselbe zur Behandlung von Angiomen und anderer Hautveränderungen, bei welchen eine contactlose Cauterisation indicirt ist, sehr geeignet.

Wie Sie sehen, streicht die durch den Apparat vermittels eines Blasebalges oder eines anderen beliebigen Gebläses getriebene Luft über einen elektrisch geheizten kleinen Ofen, der gebildet wird durch eine Thonröhre, um welche eine Platinspirale gewickelt ist. Zur Erhitzung desselben ist ein gewöhnlicher Accumulator, wie derselbe zur Caustik benutzt wird, erforderlich. Das Thonröhrchen nebst Spirale ist auswechselbar. Der Apparat ist von der

Digitized by Google

Firma Reiniger, Gebhardt u. Schall hergestellt und zu beziehen. Ich habe denselben bereits mehrfach erprobt.

Discussion.

Herr Sultan (Göttingen): „Die Knöpfe, von denen ich gesprochen habe, sind bei Mahrt und Hörning in Göttingen zu haben."

104) Herr Garrè (Rostock): „Demonstration von intraperitoneal auf Thiere verimpften Echinokokken."*)

Herr Freiherr v. Eiselsberg (Königsberg): „Ueber Sanduhrmagen nebst Demonstrationen der Magen-Resectionspräparate der Königsberger Klinik."**)

Vorsitzender: M. H. Es sind alle Vorträge erledigt, und ich frage, ob noch Jemand das Wort zu ergreifen wünscht.

Wenn das nicht der Fall ist, dann schliesse ich den 28. Congress der deutschen Gesellschaft für Chirurgie, indem ich Ihnen danke für das Wohlwollen und die Nachsicht, die Sie mir entgegengebracht haben. In Ihrem Namen spreche ich dem Ausschuss für alle Bemühungen, und den Herren Vortragenden für die lehrreichen Vorträge den besten Dank aus mit dem Wunsche, dass die reich ausgestreute Saat gute Früchte tragen möge.

Herr Küster (Marburg): M. H. Wir können uns nicht trennen, ohne unserem Herrn Vorsitzenden den Dank für seine Leitung auszusprechen. Die Signatur der diesjährigen Leitung ist gewesen Milde, gepaart mit Entschiedenheit; und ich glaube, wir können uns unserem Herrn Vorsitzenden nur ganz besonders verpflichtet fühlen, dass er in einer Weise die Leitung vollführt hat, welche Niemanden verletzte und doch allen berechtigten Wünschen gerecht geworden ist. Ich bitte Sie den Dank dadurch auszudrücken, dass Sie mit mir rufen: Unser Herr Vorsitzender, Geheimrath Hahn lebe hoch, hoch, hoch!

(Die Anwesenden stimmen freudig in das dreimalige Hoch ein.)

(Schluss des Congresses 4 Uhr.)

*) S. Grössere Vorträge und Abhandlungen.
**) Desgl.

Nachtrag zur Discussion über Magenoperationen (S. 98*).

Herr Herczel (Budapest): M. H., ich glaube, dass Herr Kollege König in der Verwerfung der von Hacker'schen Methode und in der Anpreisung der Wölfler'schen doch ein bischen zu weit gegangen ist. A priori muss man doch annehmen, dass die statischen Verhältnisse bei der Gastroenterostomia antecolica lange nicht so günstig sind wie bei der retrocolica, auch können bei letzterer abnorme Verwachsungen, Knickungen weniger leicht vorkommen. Ich muss sagen, dass ich bisher einige 40mal diese Operation genau nach Hacker's Angaben gemacht habe und mir in keinem einzigen Falle passirt ist, dass eine Spornbildung zu Stande gekommen wäre oder ein Regurgitiren von Dünndarminhalt. Ich glaube, dass hier eine wesentliche Rolle die Art der Fixation des Darms, resp. der zuführenden Schlinge des Dünndarms spielt, und da muss ich bemerken, dass ich gewöhnlich die Operation so mache, dass ich die zuführende Schlinge möglichst lang nehme und selbe nach hinten und oben an dem Magen fixire, so dass die zuführende Schlinge in die abführende direct herunterfällt. Bei keiner Operation, so oft ich diese nun gemacht habe, ist mir ein Regurgitiren vorgekommen, und ich glaube, dass ich diese hohe Aufhängung der zuführenden Schlinge Ihnen aufs Wärmste empfehlen kann.

Es ist im Laufe der Debatte mitgetheilt worden, und zwar, glaube ich, von der Klinik des Herrn Geheimrath Mikulicz, dass bei Anlegung der Gastroenterostomia anterior mit dem Murphyring eine Spornbildung nicht vorkommen kann. In der Regel dürfte das zutreffen. Eine Spornbildung kommt normaler Weise nicht vor, wenn wir keine Sicherungsnähte anlegen, resp. keine Sero-Serosanähte, resp. wenn wir sie, falls wir sie anlegen, an allen vier Ecken anlegen. Kommt es aber vor, dass der Ring ungleich aufliegt, und wir auf einer Seite zur Sicherung des Erfolges (dass keine septische Peritonitis eintrete) Fixationsnähte anlegen müssen, so kann eine Schieflage leicht vorkommen, wie ein Fall von mir beweist. Ich habe einen 27jährigen Mann operirt, der lange Zeit eine colossale Pylorusstenose hatte. Er war 39 kg schwer. Ich habe ihn mit localer Schleich'scher Anästhesie operirt, den Magen und Darm herausgeholt, die typische Anlegung des Ringes gemacht, und bevor ich die Ringe fest zusammenschieben konnte, bekam er plötzlich Würgbewegungen und Erbrechen. Es passirte mir, dass sich ein Schlitz im Magen in der Nähe des unteren Schnittwinkels zeigte, und um diesen Schlitz zu schliessen, habe ich auf der zuführenden Seite einige Nähte mehr, als nöthig war, angelegt, so dass nun die zuführende Schlinge fest an den Magen angepresst war und dadurch der Ring in eine schiefe Position kam. Diesem Umstande allein kann ich es zuschreiben, dass der Mann am vierten Tage nach der Operation, als er grössere Flüssigkeitsmengen zu sich nahm, erst leise, dann immer heftigere Brechbewegungen bekam. Zum Schluss hatte er rein galliges Erbrechen, so dass ich sechs Tage nach der Operation mit Magenwaschungen anfangen musste. Es zeigte sich hierbei, dass Dünndarminhalt in den Magen regurgitirte, dass der colossal ectatische Magen fast reine Galle enthielt. Am siebenten Tage nach einer Auswaschung collabirte der Kranke plötzlich und es stellte

*) Correctur des Stenogramms verspätet eingesendet. D. Red.

Digitized by Google

sich eine heftige Hämatemesis ein. In Folge dieser Auswaschungen sind wahrscheinlich die Adhäsionen gelockert und nekrotisches Magendarmgewebe von gesunden Theilen mitsammt dem Ringe gewaltsam abgerissen worden. — Es stellte sich heftiger, blutiger Stuhl ein, und am neunten Tage nach der Operation fand sich der Ring im Stuhl. Der Vorgang war der, dass durch diese Schiefstellung des Ringes die Communication zur abführenden Schlinge verschlossen war und von der zuführenden Schlinge der Inhalt direct in den Magen regurgitirte. Es verlief der Fall glücklich. Doch möchte ich mir gestatten, auf diesen Zufall aufmerksam zu machen und vor der Anlegung übermässig vieler Fixationsnähte zu warnen.

Noch einen kleinen Beitrag zu den zurückgelassenen Fremdkörpern.

Vor sechs Jahren wurde ein 21jähriger Mann in einer Klinik operirt mit colossalem Echinococcus in der Bauchhöhle. Es fanden sich multiple Echinokokken, Hunderte und Hunderte, so dass die Operation sich sehr in die Länge zog. Es dauerte circa drei Stunden. Der junge Mann collabirte. Es wurde rasch zur Versorgung, zur Schliessung der Bauchhöhle geschritten, und es ging Alles ganz glatt, trotzdem die Herren grosse Angst und Befürchtung hegten, dass der Mann die Operation nicht überstehen könnte. Der Mann war ungefähr ein Jahr vollkommen wohl. Er war Kaufmann und ging seinem Geschäft nach, allerdings ohne schwere Arbeit zu verrichten. Ungefähr 14 Monate nach der Operation stellten sich heftige Schmerzen in der Gegend der Flexura sigmoidea ein. Er bekam Schwierigkeiten beim Marschiren, langsam stellte sich eine Contractur des linken Beines ein, und ungefähr $1^1/_2$ Jahre nach der Operation konnte eine ziemlich grosse Darmgeschwulst in der Gegend der Flexur constatirt werden. Diese Geschwulst wurde als ein Recidiv des Echinococcus gedeutet, später als entzündlicher Echinococcus; wahrscheinlich dachte man, dass da peritoneale Adhäsionen sind, und dass der Echinococcus mit dem Plexus verwachsen ist, dass das die Schmerzen mache. Der Mann wurde bettlägerig, und der erste Operateur verweigerte jeden weiteren Eingriff. So siechte der Mann sechs Monate lang dahin. Ungefähr $2^1/_4$ Jahre nach der ersten Operation bekam der Mann plötzlich Schüttelfrost, hohes Fieber, galliges Erbrechen, zeigte einen Ileus, und ich wurde geholt. Der Mann war in starkem Collaps; es musste eingegriffen werden, sonst war es sicher, dass der Mann verloren war. Ich machte eine Incision in leichter Aethernarkose und fand zu meiner grössten Ueberraschung in der Tiefe ein Exsudat und in dem Exsudat einen harten Fremdkörper. Ich sondirte weiter und da stellte sich die merkwürdige Thatsache heraus, dass es sich um einen zurückgelassenen Fremdkörper in der Bauchhöhle handelte. Es war ein grosser, starker Schieber, der Bergmann'sche Schieber, der offen in der Bauchhöhle lag; mit einer Branche hatte er sich in den Plexus eingehakt und verursachte die heftigen Schmerzen, und mit der anderen hatte er den Dünndarm perforirt, so dass eine Fistel war, aus der gallige Kothmasse floss. Ich extrahirte den Schieber und machte hernach eine Resection des Darms, nähte den Darm zu, behandelte weiter offen, und der Mann genas. $1^1/_2$ Jahre hat dieser colossale Schieber frei in der Bauchhöhle ohne jede Reaction gelegen, wohl ein Beweis dafür, dass aseptisch operirt worden ist.

Digitized by Google

Anhang.

(Ausserhalb der Tagesordnung.)

Herr Thilo (Riga) erläuterte in der Poliklinik des Herrn v. Bergmann eine Vorrichtung, welche zu passiven und activen Bewegungen dient und auch zugleich als Kraftmesser benutzt werden kann. Die Vorrichtung kann man in jedem Wohnraume aufstellen oder an der Wand befestigen. Daher bietet sie dem Kranken die Möglichkeit, zu Hause beliebig lange seine Beine, Arme und Finger passiv zu bewegen, entweder mit eigener Hand oder durch eine Tretvorrichtung. T. weist darauf hin, dass die Bewegung mit eigener Hand für den Kranken besonders wichtig sei. Nur so ist es Unbemittelten möglich, genügend lange Zeit ihre steifen Gelenke zu bewegen, nur so beherrscht der Kranke vollständig alle Bewegungen und wird durch Schmerzen verhindert, so gewaltsam vorzugehen, wie es bei Bewegungen durch fremde Hand oft unvermeidlich ist. T. hat oft gesehen, wie Rheumatiker ihre schmerzhaften Gelenke anfangs ganz sanft mit seinen Vorrichtungen bewegten, allmälig jedoch zu ausgiebigeren Bewegungen übergingen und schliesslich angaben, von ihren Schmerzen durch die Bewegungen befreit worden zu sein. Aehnliche Erfolge erreichte T. bei Hysterischen, deren steife Gelenke ja meist der Bewegung durch fremde Hand unzugänglich sind. Besonders grosse Dienste leisteten die Vorrichtungen bei den Gelenkversteifungen der Bluter. Bei diesen sind wohl meist Bewegungen durch fremde Hand ausgeschlossen, da der Bluter nur durch sein Gefühl die Grenze feststellen kann, bis zu welcher Bewegungen ohne Gefässzerreissungen möglich sind. Uebrigens weist T. darauf hin, dass passive und active Bewegungen allein meistens nicht ausreichen, um in kurzer Zeit Gelenkversteifungen zu beseitigen, hierzu sind, neben den Bewegungen, Nachts Streck- oder Beugevorrichtungen erforderlich, von denen er einige erläutert. — T. erläutert auch einige Kraftmessungen mit seinen Vorrichtungen an Muskeln, welche weder durch galvanische noch faradische Ströme erregbar sind. Er weist darauf hin, dass in derartigen Fällen, wo die Elektricität den Arzt im Stiche lässt, seine Kraftmessungen die Möglichkeit bieten, zu entscheiden, ob noch auf eine Wiederherstellung der Muskeln durch Uebungen und Massage zu rechnen sei oder ob eine Versteifung des betheiligten Gelenkes angenommen werden muss. Die von T. erläuterten Bewegungen und Kraftmessungen sind bisher nur zum Theil veröffentlicht. Einige derselben wurden beschrieben in: Sammlung klinischer Vorträge von R. Volkmann, 1897. Thilo, Uebungen. Münchener med. Wochenschr. 1898. Juli. No. 30. Allgemeine med. Central-

Digitized by Google

zeit. 1897. No. 68 u. 69. Käuflich sind die Apparate bei C. Sonnenburg, Berlin, Goltzstr. 8.

Dr. Sarason (Hannover): Ueber eine neue Art keimfreien Verbandmaterials.

Meine Herren, gestatten Sie mir, Ihnen mit kurzen Worten über eine besondere Art Verbandmaterial zu berichten, welches zuverlässig keimfrei, sowie in hohem Grade antiseptisch ist; daneben kommen ihm secretionsvermindernde und ungewöhnlich stark desodorirende Eigenschaften zu; schliesslich belästigt es nicht durch seinen Eigengeruch und darf als gänzlich ungiftig bezeichnet werden.

Es handelt sich um Verbandmittel, welche nach einer eigenen Methode mit trocknem Paraformaldehyd bezw. Trioxymethylen imprägnirt sind, dem festen Polymerisationsproduct des Formaldehydgases; in Gestalt der Schering'schen sogenannten Formalinpastillen ist der Paraformaldehyd am bekanntesten.

Den gasförmigen Formaldehyd hat man bereits vor längerer Zeit zur Sterilisirung von Verbandstoffen empfohlen, doch wüsste ich kaum, welchen Vortheil dies Verfahren vor der einfacheren Heissluft- bezw. Heisswasserdampfsterilisirung besitzen sollte, zumal auf eine gleichmässige und sichere Durchdringung der Verbandstoffe nach allem, was über das geringe Penetrationsvermögen des Formaldehyd bekannt ist, nicht gerechnet werden kann. Haben doch die letzhin veröffentlichen Versuche aus dem Kais. Gesundheitsamte von Dunbar und Musehold erwiesen, dass selbst in vorher evacuirten Räumen der Formaldehyd nicht zuverlässig bis ins Innere der Gegenstände eindringt.

Im Jahre 1892 hatte Aronsohn auf die enorm bacterienfeindlichen Eigenschaften der festen relativ ungiftigen Paraverbindung hingewiesen. Die untere Grenze der völligen Wachsthumshemmung bewegt sich nach ihm je nach dem Microbenreichthum der behandelten Flüssigkeit von 1 : 10,000 bis 1 : 50,000. Bei innerer Darreichung wurden einige Gramm pro Tag ohne schädliche Nebenwirkung vertragen, eine Beobachtung, die ich aus eigener Erfahrung bestätigen kann. Aronsohn versuchte, den Paraformaldehyd als pulverförmiges Wundantisepticum zu verwenden, nahm jedoch wegen der auftretenden Reizerscheinungen davon Abstand; vielleicht sei das Präparat, so meinte er, in Verdünnung mit anderen pulverförmigen indifferenten Körpern brauchbarer. Ein Jahr darauf sprach Liebreich die Vermuthung aus, der Paraformaldehyd könnte vielleicht später einmal Bedeutung für die Verbandstofftechnik gewinnen.

Man hat sich indessen des Paraformaldehyds bislang zur Herstellung imprägnirten Verbandmaterials nicht bedient und zwar wohl hauptsächlich wegen Mangel an einer einfachen Methode, den Paraformaldehyd in exacter Weise und unter genauer Dosirung den betreffenden Stoffen zu incorporiren.

Nachdem dies nunmehr gelungen ist und die Paraformaldehydverbandstoffe unter der abgekürzten Bezeichnung „Para"-Verbandstoffe von der bekannten Verbandstofffirma Paul Hartmann in Heidenheim in den Handel gebracht werden - - draussen in der Vorhalle sind sie ausgestellt —, möchte

Digitized by Google

ich Sie mit Bezug hierauf auf einige wesentliche Momente hinweisen, soweit dies im Rahmen dieser kurzen Mittheilung möglich ist.

Oeffnet man eines der Verbandstoffpäckchen — es handelt sich zunächst um Parawatte und Paragaze von 1, 3, 5 und 10 pCt. Paraformaldehyd —, so sind die Verbandstoffe zuverlässig steril, wie das aus einer grossen Reihe von Uebertragungen kleinster Partikelchen auf sterile Nährböden mit und ohne vorherige Entfernung des Desinficiens hervorgeht. Den Paraformaldehyd kann man, was wenig bekannt zu sein scheint, ganz leicht in verdünnten Alkalien lösen z. B. schon in einer Natronlauge von 1° B. Das Natronhydrat kann man, falls man es für erforderlich hält, mit Salzsäure zu Kochsalz neutralisiren. Ich habe sodann zu wiederholten Malen — in einem Falle 14 Tage lang — die Paraverbandstoffe offen in meinem Sprechzimmer liegen lassen, wobei sie beim Aufräumen von meinem Dienstmädchen häufig mit unsauberen Händen befasst wurden — und auch jetzt noch erwiesen sich die Verbandstoffe als völlig keimfrei, ein Ergebniss, welches Herr College Schürmeyer in Hannover so freundlich war, durch Nachprüfung zu bestätigen. Die Verbandstoffe bleiben also auch bei minder sorgfältiger Aufbewahrung, welche natürlich nicht empfohlen werden soll, keimfrei, so lange wirksamer Formaldehyd in ihnen enthalten ist; diese Thatsache dürfte für viele Verhältnisse der Praxis und des täglichen Lebens, besonders aber für Geburtshülfe und Kriegschirurgie von einiger Bedeutung sein.

Die Paraverbandstoffe sind aber nicht allein steril, sondern auch antiseptisch. 10 ccm Nährgelatine mit Pyocyaneus, Streptoccoccus oder Staphyloccus inficirt und in eine Petri'sche Schaale gegossen, auf deren Boden ein Stückchen Paragaze mit einem Gehalt von 0,05 Paraformaldehyd lag, ergaben keinerlei Wachsthum; ebenso wenig offen an der Luft stehende Platten, welche auf Stückchen Paragaze von demselben Gehalt gegossen wurden. Frischer Ulcuseiter, kleine Mengen virulenter Staphylococcen-Streptococcen-Pyocyaneus- und Milzbrandsporenbouillon auf 1, 3, 5 und 10 procentige Paragaze- und Watte getropft, mit demselben Material fest umwickelt und bei Körpertemperatur aufbewahrt, waren nach Verlauf von 24 Stunden steril. Dahingegen wurde eine Abtödtung nach 6 Stunden nicht erzielt. Die Erklärung für das Sterilbleiben der Verbandstoffe ist darin gegeben, dass der in feinst vertheiltem Zustande darin abgelagerte Paraformaldehyd continuirlich die stark antiseptischen Formaldehydgase abdunstet, diese aber an der nächsten Faser sich wieder zu festem Paraformaldehyd verdichten. So kommt ein fortlaufender Kreislauf des Gases zustande, welches die mit den Verbandstoffen in Berührung kommenden Keime abtödtet. Ueber Wunden und in Körperhöhlen findet bei Körpertemperatur natürlich eine noch energischere Abdunstung von Formaldehyd statt, andererseits wird aber auch ein Theil des Paraformaldehyds in den alkalischen Secreten gelöst und wirkt alsdann höchst energisch in Form einer wässerigen Formaldehydlösung. Der Paraformaldehyd wird zum Theil resorbirt und erscheint im Urin wieder als ameisensaures Salz. Freien Formaldehyd konnte ich niemals nachweisen. Ich selbst und einige Collegen haben die Paraverbandstoffe längere Zeit täglich in Anwendung gebracht und nie-

Digitized by Google

mals schädliche Nebenwirkungen noch objective Reizerscheinungen beobachtet. Dahingegen wurde nicht selten nach Application der Verbandstoffe über anfängliches leichtes Brennen geklagt, welches sich indessen nach Verlauf einiger Minuten wieder gab. Namentlich bei starker Secretion war dies zu beobachten. In solchen Fällen, in denen übrigens vermöge der gerbenden Qualitäten des Formaldehyds die Secretion ungemein rasch nachlässt, findet nämlich durch das reichliche alkalische Secret eine schnellere Lösung des Paraformaldehyds statt. Die Paraverbandstoffe sind, was gegenüber den Sublimatverbandstoffen besonders hervorgehoben werden soll, auch in Gegenwart von Eiweiss unvermindert wirksam. Eine Eigenschaftjedoch, welche in so specifischer Art keinem anderen Verbandmaterial zukommt, macht die Paraverbandstoffe für gewisse Fälle der Praxis fast unentbehrlich, das ist ihre unter Fehlen eines peinlichen Eigengeruches ungemein prompt eintretende desodorirende Wirkung. Uebelriechende Absonderungen aller Art, also stinkende Vaginalkatarrhe, Otorhoeen, Unterschenkelgeschwüre etc. konnten mit erlösender Promptheit bei genügend häufigem Wechsel der Verbandstoffe bezüglich ihres Geruches in Schranken gehalten werden. Bei Decubitus schien es mir, als würden bei Verband mit Paragaze die necrotischen Stellen etwas rascher als gewöhnlich abgestossen, jedenfalls aber wurde vollkommene Geruchlosigkeit für die Umgebung erzielt. Bei Ozaena habe ich keine eigenen Erfahrungen, doch glaube ich wohl, dass hier die Parawatte in Form der Gottstein'schen Tamponade angebracht sein könnte. Dahingegen haben sich mir die Applicationen von 5—10 procentiger Paragaze unter die Fusssohle und von 1—3 procentiger Parawatte in die Zwischenzehenräume bei Bromhidrosis der Füsse ausgezeichnet bewährt. Auch zur Desodorisation der Luft im Krankenzimmer können die Paraverbandstoffe dienen, wenn man sie, am besten etwas angefeuchtet, auf eine warme Herdplatte oder dergl. legt.

Ausser Watte und Gaze wurden in letzter Zeit auch Quellstifte, Seide und Catgut mit Paraformaldehyd imprägnirt. Dieselben sind ebenfalls steril und antiseptisch und können trocken aufbewahrt werden. Seide und Catgut in Streptococcenbouillon getaucht und frei getrocknet, ergab nach 6 Stunden Wachsthum, als ich jedoch die Trocknung in einem sterilen, ganz engen Glasrohr bei Körpertemperatur vornahm — Verhältnisse, welche mehr den natürlichen entsprechen — und einerseits nicht so viel Formaldehyd durch freie Verdunstung verloren ging, andererseits infolge der erhöhten Temperatur eine energischere Umbildung des Paraformaldehyd stattfand, wurde nach 24 Stunden bei Uebertragung auf Nährböden Sterilität constatirt. Zwei weisse Mäuse, denen solches Catgut unter die Haut verbracht wurde, blieben am Leben, das Controllthier ging zu Grunde. Stichkanaleiterung habe ich — soweit dies bei der bisher etwas kurzen Beobachtungszeit Werth hat zu constatiren — nie bemerkt. Ueber die Verhältnisse des Paracatgut bei der Resorption kann ich bis jetzt nichts sagen. Wichtig erscheint mir indessen die Thatsache, dass Paracatgut von seiner Haltbarkeit und Festigkeit nichts eingebüsst hat — es liegt dies daran, dass trockner Paraformaldehyd die Leimsubstanz nicht wie wässerige Formaldehydlösung beeinflusst — sowie dass er vermöge seiner Trockenheit angenehm für die Hände des Operateurs ist.

Digitized by Google

Meine Herren, soweit dies in der Kürze der vorgeschriebenen Zeit möglich war, habe ich Ihnen über einige wesentliche Eigenthümlichkeiten der Paraverbandstoffe berichtet. Weitere Mittheilungen bleiben einer ausführlichen Publication vorbehalten.

Wenn ich noch einmal kurz resumiren darf, so sind es dauernde Keimfreiheit, Ungiftigkeit, Reizlosigkeit, die antiseptischen, secretionsvermindernden und desodorirenden Qualitäten der Paraverbandstoffe, welche sie für viele Fälle der täglichen Praxis, Chirurgie, Geburtshülfe geeignet erscheinen lassen.

Digitized by Google

II.

Grössere Vorträge

und

Abhandlungen.

Digitized by Google

I.

Zur Geschichte der Fremdkörper in den Gelenken.

Von

Professor Dr. König[1]).

Es giebt eine Gelenkerkrankung, welche, wenn auch nicht sehr häufig, aber dann in der Regel unter eigenartigen Verhältnissen auftritt und verläuft, bis sie zur Bildung localisirter beschränkter schwerer destructiver Veränderungen an der Oberfläche des Gelenks geführt hat, als deren Endresultat die Bildung freier Körper im Gelenk bezeichnet werden muss.

Ich war nicht der erste Beobachter, als ich im Jahre 1887 (Deutsche Zeitschrift für Chirurgie) die fragliche Krankheit unter dem Namen der Osteochondritis dissecans beschrieb und die Behauptung aufstellte, dass eine grosse Anzahl der bis jetzt als traumatisch angesehenen „Gelenkmäuse" dieser Krankheit ihre Entstehung verdanken. Aehnliche Auffassung als die meinige hatten bereits Poulet und Vaillard, Klein und vor allem R. Virchow ausgesprochen und fast gleichzeitig mit der meinigen erschien eine Arbeit, welche zu ähnlichen Ergebnissen führte, von Kragelund.

Seit der Zeit hat eine ausgedehntere Erfahrung das Bild der Krankheit für mich immer mehr und mehr abgerundet und heute bereits darf ich sagen, dass die Taufe, welche ich derselben gab, nicht nur einem pathologisch-anatomischen Befunde, sondern auch einem klinischen Erkrankungsbild zu Gute kommt. Ich will eine Skizze an der Hand meiner persönlichen Erfahrungen geben.

[1]) Vorgetragen am 1. Sitzungstage des Congresses, 5. April 1899.

Digitized by Google

Ich habe aus den letzten 20 Jahren Aufzeichnungen über etwa 70 Knochen resp. Knorpelkörper in Gelenken. Um die Verhältnisse nicht zu compliciren, will ich meinen Betrachtungen nur die Beobachtungen zu Grunde legen, welche an den beiden offenbar am häufigsten betroffenen Gelenken, dem Kniegelenk und dem Ellbogengelenk gemacht wurden. Es sind 60 Fälle, von welchen wir nach Abzug von zweifellos traumatischen (16) und solchen bei Arthritis deformans (8) 36 zur Verwerthung bei dem zu entwerfenden Bild behalten. 19 dieser Beobachtungen kommen auf das Knie-, 17 auf das Ellbogengelenk.

Die Osteochondritis dissecans ist eine Krankheit, welche das Jünglingsalter in ganz ausgezeichneter Weise aufsucht. Von den 36 Kranken unsres Berichten gehören 22 dem 2. Jahrzehnt an. 31 sind unter 30 Jahren. Am auffallendsten zeigt sich dieses Verhalten bei den am Ellbogengelenk erkrankten. Ausser einem 22jährigen sind alle übrigen unter 20 Jahren, 10 sind im Alter von 16 Jahren.

Auffallend begünstigt ist das männliche Geschlecht. Unter sämmtlichen Kranken sind nur drei Frauen, die Ellbogengelenkskranken sind sämmtlich männlichen Geschlechts.

Die Erscheinungen, welche wir an den Kranken beobachten, sind verschiedene, je nachdem die Lösung des betreffenden Stücks der Gelenkoberfläche noch nicht vor sich ging, oder dasselbe bereits frei als „Gelenkmaus“ sich im Gelenk herumtreibt. Eingeleitet werden die Erscheinungen nicht selten durch vage, als rheumatische gedeutete Gelenkschmerzen und es ist wohl von Bedeutung hervorzuheben, dass solche Schmerzen zuweilen gleichzeitig in mehreren Gelenken auftreten. Diese Schmerzen vermehren sich und werden in der Regel bald auch von dem Patienten localisirt. Am Ellbogen zumal wird spontan und bei Druck der Schmerz in der Regel correct angegeben.

Nun ist es dem Kranken aber bereits aufgefallen, dass es bei bestimmten Bewegungen an bestimmten Stellen in auffallender Weise im Gelenk knackt. Zumal im Ellbogen ist Schmerz und Knacken in der Regel an der Aussenseite auch für den Finger und das Ohr des Arztes zu constatiren.

Die Leistungsfähigkeit des Gliedes lässt nach, es ermüdet leicht, dem Ellbogen fehlen fast regelmässig die letzten Bewegungsabschnitte, zumal die letzten Reste von Streckbewegung.

Digitized by Google

Zu diesen Erscheinungen kommen dann noch wechselnde Mengen von Gelenkerguss, bald nur sehr gering und wechselnd, bald mehr und dauernd.

Diese Symptome können lange Zeit dauern. In anderen Fällen gehen sie früh schon in die des zweiten Stadiums über. Und dieser Uebergang erfolgt bald ohne jeden äusseren Anlass, bald ging eine kräftige Bewegung des Gelenks voraus. Am Knie erscheinen vielleicht die ersten Symptome nach einem Fehltritt, einer der Patienten drehte sich im Bett herum, vom Rücken auf die Seite, am Ellbogen traten sie nach einem mit dem Arm geführten Hieb, einem Stoss plötzlich ein. Mögen sie ganz spontan, unbemerkt wie in der grossen Mehrzahl unserer Fälle, mögen sie nach den bezeichneten Bewegungen auftreten, sie documentiren sich als die bekannten Fremdkörpersymptome mit Einklemmungserscheinungen, mit wechselnden Ergüssen, während in zahlreichen Fällen die jetzt beweglichen Fremdkörper, bald noch mehr als an einer Stelle sich verschiebende, bald den Ort rasch wechselnde (Gelenkmaus) sich nachweisen lassen.

Es ist von Bedeutung noch einmal darauf hinzuweisen, dass der fragliche zur Lösung führende Process ausnahmslos im Gebiet der articulirenden Knorpelfläche und dass er speciell am Ellbogengelenk an der Stelle statthat, an welcher die verwickeltste Bildung des Gelenks und zugleich der Punkt sich findet, welcher einer auf die obere Extremität in der Richtung der Achse wirkenden Gewalt am häufigsten ausgesetzt ist (Humeroradialgelenk). Wir wollen nun den Versuch machen, durch Aneinanderreihen des pathologisch-anatomischen Befundes die Geschichte der Knorpellösung bei der Osteochondritis dissecans von der Zeit an, in welcher der Körper für makroskopische Betrachtung noch ein Stück des Gelenks zu sein scheint, bis zum vollkommenen Freiwerden desselben zu verfolgen. Wir haben unter unseren 36 Fällen mit im Ganzen 48 Körpern 21 mal verwachsene, 27 mal freie Körper und zwar waren im Ellbogen 12 verwachsene und 6 freie, im Knie 9 verwachsene und 21 freie. Zwei Verwachsungen waren secundäre Kapselverwachsungen, die übrigen 12 Körper fanden sich noch mehr weniger fest in ihrem Lager, während die gestielten bereits durch Stiele von verschiedener Länge und Dicke fixirt waren. In einer Anzahl der letzteren Fälle ging der Stiel nach dem Defect; bei

Digitized by Google

anderen liess sich der Sitz des Stieles nicht nachweisen. Bemerken will ich an dieser Stelle, dass wiederholt mehrere kleine ($^1/_2$—1 cm) flache, nicht durch die ganze Dicke des Knorpels gehende Plättchen in Gelenken gefunden wurden.

Das erste Stadium, in welchem wir eine Anzahl von Gelenkkörpern beobachteten, characterisirt sich dadurch, dass die grobe Form der Gelenkoberfläche nicht wesentlich verändert erscheint. Das in Lösung begriffene Oberflächenstück liegt noch der Gelenkoberfläche mehr weniger fest an. Umgrenzt ist es von einem Knorpelspalt.

Nur einmal fand sich dieser Trennungsspalt nicht. Ein fast kreisrundes markstückgrosses Knorpelstück war durch braunrothe Granulation mit vielfachen Riesenzellen in der unteren Fläche emporgehoben, während es noch mit dem normalen Knorpel ringsum zusammenhing und zur Lösung circulär abgeschnitten werden und aus seinem Boden herausgehoben werden musste. In einigen anderen Fällen war der, wir wir noch bemerken werden, für gewöhnlich normal erhalten aussehende Knorpel in exquisiter Weise durch radiäre Faserung entartet, einmal in einen groben Knorpelfilz verwandelt, welcher mit einiger Gewalt aus seinem Lager herausgehoben werden musste.

Von dem beschriebenen Spalt aus vermag man nun das in der freien Gelenkoberfläche liegende Stück mit Hülfe eines Elevatoriums, eines Meissels emporzuheben, mit einer Pincette, einer Kornzange, zu ergreifen und nach Durchschneidung des Gewebes, welches dasselbe mit seiner Unterlage verbindet, zu entfernen.

Ist die Lösung weiter vorgeschritten, so findet man ein bereits bewegliches, mehr weniger verschobenes oder gehobenes Stück, welches mühelos mit der Pincette erfasst und abgerissen oder von der Unterlage durch das Gewebe trennende Schnitte vollkommen gelöst wird.

Beide Male erscheint der zurückbleibende Defect da, wo Knochen zu Tage liegt, zunächst durch Granulation an der Oberfläche erweicht. Im ersteren Falle ist meist der bleibende Knorpelrand der Ausbruchstelle noch ungleich, zum Theil wie zernagt. Im anderen hat sich der Rand bereits geglättet, eine glatte Knorpelfläche geht nach der Verwachsungsstelle hin. Nur selten ist in der ganzen Fläche der Defect gleichmässig in den Knochen vordringend; nach der Entfernung liegt dann in der ganzen Ausdehnung der mit Granulation bedeckte Knochen bloss.

Digitized by Google

An diese geschilderten, noch mehr weniger mit der ganzen Fläche festsitzenden Körper schliessen sich nun die an, gleichsam ein zweites Stadium, bei welchen der ganze Rand bereits gelöst, auch der bleibende Defectrand bereits geglättet ist, während ein breiter Bindegewebsstiel die Mitte des Körpers mit der Mitte des Defects verbindet. Länger und schmaler wird der Stiel, schliesslich verbindet er als bis zur Fadendünne sich verjüngendes Band den inzwischen mehr und mehr geglätteten Körper mit dem vernarbten, theils mit Knorpel, theils mit knorplig narbigem Bindegewebe ausgekleideten grubigen Defect. Nun reisst der Körper, er zeigt vielleicht noch einen Rest des Bandes oder er ist ganz glatt, ohne Bindegewebe, eine richtige Gelenkmaus.

Der pathologische Vorgang bringt also ganz allmälig einen durch irgend einen, vorläufig noch räthselhaften Vorgang seiner Ernährung ganz oder zum Theil beraubten Abschnitt der freien Gelenkoberfläche zur Lösung. In einzelnen Fällen haben wir sogar beobachtet, dass neben dem Gelenkkörper, unter demselben Knochenstückchen, einmal bis zu Halbbohnengrösse vollkommen abgelöst als Necrosen lagen.

Die herausgehobenen oder erst jüngst frei gewordenen Stücke zeichnen sich nun durch ihre Form als solche aus. Sie sind convex-concav, es sei dem, dass sie aus einem concaven Gelenkgebiet (Fläche des Radius) stammten. Auf einer Seite sind sie glatt, es ist die Seite der freien Oberfläche des Gelenks, auf der anderen sind sie meist concav, ungleich, sie bestehen hier oft nicht nur aus Knorpel, sondern auch aus Knochenbruchfläche. Ein Theil des subchondralen Knochengebietes, selten ein grosser, ist mit herausgebrochen; dass in seltenen Fällen unter diesem noch isolirte Knochenstückchen necrotisch abgestossen werden können, haben wir bereits erwähnt. An der Seite des Bruchs, der Lösungsfläche des Körpers findet sich nur in den geschilderten frühen Stadien, junges granulationsartiges, später derbes Bindegewebe. In einer Anzahl von Fällen weist man da, wo dies Gewebe dem abfallenden Körper anliegt, in Lacunen liegende Riesenzellen nach. Was die histologischen Verhältnisse des Knorpelknochenkörpers selbst anbelangt, auf welche die demnächst erscheinende grössere Arbeit des Genaueren eingehen wird, so ist der Knochen oft, bei den gelösten Körpern wohl stets necrotisch, während der Knorpel sich

Digitized by Google

verschieden verhält, bald unverändert erscheint, bald degenerative Vorgänge zeigt und in anderen Fällen Symptome mannigfacher Neubildung bietet. Diese Verschiedenheiten werden wohl von dem noch bestehenden oder bereits mehr weniger gelösten Gefässzusammenhang der Körper bestimmt.

Wir haben die Gelenkkörper der Osteochondritis dissecans in ihrer pathologischen Geschichte verfolgt. Wir sind aber der Meinung, dass uns ein Stück in der Geschichte, das eigentliche Ende, fehlt. Nur manche klinische Erfahrungen weisen darauf hin, dass Gelenkkörper verschwinden, d. h. aufgesaugt werden können. Das Thierexperiment scheint doch zu beweisen, dass künstlich im Gelenk erzeugte Knorpelknochenstücke verschwinden, wenn sie nicht mit der Kapsel verwachsen und von ihr aus ernährt werden (Gies, Poulet und Vaillard, Hildebrand). Aber andernfalls beweisen uns vollkommen unzweideutige klinische Erfahrungen, dass vollkommen gelöste Körper Jahre lang in den Gelenken unresorbirt bleiben.

Wenden wir uns zu der Frage, durch welchen Process die uns beschäftigende Krankheit bedingt wird.

Da der pathologisch-anatomische Befund begreiflicher Weise nicht durch breite Gelenkeröffnung, sondern von dem operativen, zuweilen im humanen Interesse sehr kleinen Schnitt erhoben wurde, da man also das Gelenk durch den Operationsschnitt in vielen Fällen gleichsam nur wie das Zimmer vom Schlüsselloch aus überblickt hat, so kann man bis in alle Einzelheiten gehende Schilderungen nicht machen. Aber wer das Bild der Arthritis deformans aus Erfahrung kennt, der wird mit mir der Meinung sein, dass, um die Diagnose einer Arthritis deformans zu stellen, der Anblick eines Abschnittes des Gelenks genügt. Dem Zweifler wird aber vielleicht meine Angabe, dass kein's der von mir behandelten 36 Gelenke an Arthritis deformans erkrankt war, trotzdem nicht genügen. In einer demnächst von einem meiner Assistenten erscheinenden in's einzelne gehenden Arbeit werden die Schlussresultate nach längerer Zeit bekannt gegeben werden, von welchen ich übrigens bereits eine grosse Anzahl kenne, welche beweisen, dass die an Osteochondritis erkrankt gewesenen nach der Operation gesund und von jedem Zeichen der Arthritis deformans freiblieben. Ich darf somit aussprechen, dass die von mir be-

Digitized by Google

sprochene Krankheit mit Arthritis deformans keine Gemeinschaft hat. Wohl aber konnte ich öfter constatiren, dass da, wo vielfache Anfälle von Hydrops traumatic. vorhanden gewesen waren, die Synovialis verdickt erschien und die Intima an Glätte und Glanz verloren hatte. Ganz besonders aber zeigten sich öfter Abschnitte der Synovialis in der Nähe der Erkrankungsgebiete verdickt und sammtartig geröthet, öfter auch mit etwas ausgedehnteren rothen flottirenden Zotten besetzt. Dagegen haben wir den nichtbefallenen Theil des Knorpels stets normal, auf der Fläche keine Abschleifung, keine Ganglinien, am Rand keine Wucherung des Knorpels gefunden.

Es geht daraus hervor, dass es sich bei der Entstehungsgeschichte unserer Krankheit um Arthritis deformans nicht handeln kann. Aber welches ist nun die Ursache, durch die ein bis dahin gesundes Stück der freien Oberfläche des Gelenks unbrauchbar gemacht wird, derart, dass das anliegende gesunde Gewebe veranlasst wird, dasselbe aus dem Zusammenhang mit sich zu lösen.

Am bequemsten wird der die Antwort geben, welcher ausser pathologischen Fremdkörpern nur traumatische anerkennt. Ihm wird es auch keine Unbequemlichkeit machen, dass 22 von unseren Patienten trotz wiederholten darauf gerichteten Examens jedes, auch das leichteste Trauma, entschieden leugneten. Der Patient hat das Trauma vergessen. Er wird als erwiesen ansehn, dass die 14 Fälle, bei welchen die Kranken angaben, dass sie sich beim Gehen vertreten hatten, dass sie sich im Bett herumdrehten, dass sie am Arm gezerrt wurden, dass sie einen Stoss mit der Hand ausführten und ähnliches traumatische sind.

Man bedenke: Es handelt sich fast stets um jugendliche Individuen. Die Körper waren keine Randstücke, keine mit Bändern oder Kapsel oder Muskel in Beziehung stehende, sie waren aus der freien Gelenkoberfläche herausgesprungen, gleich einem Stück aus Porzellan, aus Glas. Am Thier ist es den Experimentatoren nicht gelungen, solche Verletzungen zu machen (Hildebrand) und an der Leiche trotz extremer Gewalteinwirkungen, welche ich gemeinsam mit Dr. Mertens an verschiedenen Gelenken versuchte, erst recht nicht. Aber wem es auch wirklich an der Leiche gelänge, unsere Körper sind garnicht herausgesprengt, sie sind er-

Digitized by Google

tödtet und müssen erst durch die Arbeit des lebenden Gewebes hinausbefördert werden. In diesem Sinne könnte man sich die Betheiligung schwerer Gewalt denken, der Knochen ist an umschriebener Stelle verstossen, die Gefässernährung beeinträchtigt, so dass er abstirbt wie ein Stück gequetschte Haut.

Wir müssen aber dabei bleiben, dass solche extreme Gewalteinwirkungen, welche zu derartiger Erklärung nöthig wären, bei den von uns zusammengestellten 36 Fällen nicht stattgefunden haben. Die Gewalteinwirkungen, welche wir erwähnten, haben wohl meist mit der Entstehung der Körper nichts zu thun gehabt, wohl aber waren sie von Bedeutung, indem sie in einer Reihe von Fällen sicher zur Lockerung und schliesslichen Lösung derselben führten.

Bei alledem kommen wir aber von der Bedeutung mechanischer Einwirkung auf die Gelenke als Moment der Aetiologie nicht hinweg. Wie sollen wir es anders deuten, wenn gerade die Mittelgelenke jeder Extremität, mit zwei langen Hebelarmen, das Knie und der Ellbogen, besonders betroffen sind, wie wenn im Ellbogen fast nur das Gebiet, welches bei der Arbeit, beim Stossen mit der Hand besonders in Anspruch genommen wird, das Humeroradialgelenk, wie wenn das weibliche Geschlecht so selten und das männliche besonders in der Zeit, in welche die Forderung höherer Kraftleistungen zuerst an dasselbe gestellt werden, denen es noch nicht gewachsen ist, wie wenn zumal die arbeitenden Classen oder solche Menschen betroffen werden, deren Gliedmassen in dieser Zeit durch körperliche Uebungen mehr angestrengt werden.

Die gedachten Anstrengungen präpariren das Gelenk für die Krankheit: Unwillkürlich wird man an die Tuberkulose, an die acute Osteomyelitis erinnert.

Digitized by Google

II.

Ueber einige Bedingungen operativer Heilung der Epilepsie.

Von

Theodor Kocher

in Bern[1]).

Wir stehen im Zeichen des Pessimismus für die chirurgische Therapie der Epilepsie. Während früher zwischen 60 und 70 pCt. Heilung durch Operation (Dougalls, Walsham) verzeichnet war, ist die Zahl über 3 Jahre sicher geheilt gebliebener Epileptiker auf 2—4 pCt. heruntergegangen nach den gründlichen Untersuchungen und Statistiken von Graf und Braun.

Nach Graf's Statistik auf 1898 waren in der Literatur bloss 8 sichere Heilungsfälle bekannt. Dazu haben im letzten Jahre freilich Schede und Andere noch verschiedene Fälle hinzugefügt.

Immerhin ist das Resultat so, dass wir Chirurgen uns billig fragen müssen, ob nicht bei der immerhin nur sehr relativen Ungefährlichkeit der Operation auf weitere Versuche operativer Heilung dieses Leidens zu verzichten sei.

Es wird erlaubt sein, bevor wir so, ganz entgegen unseren modernen Gepflogenheiten, die Segel streichen, zu fragen, ob nicht vielleicht unsere Operationsmethoden einer Verbesserung fähig sind.

Der neueste Schritt zur Verbesserung scheint nach v. Bergmann, dessen klassische „Hirnchirurgie" als maassgebend anerkannt

[1]) Vorgetragen am 1. Sitzungstage des Congresses, 5. April 1899.

Digitized by Google

ist, derjenige zu sein, dass als sicherstes Mittel die Rindenexcision gemacht wird, d. h. die Entfernung des makroskopisch unveränderten Centrums, von welchem die Entladung ausgeht. Mit dieser Methode allein sind nach v. Bergmann 6 Heilungen erzielt unter 20 Operationen, wovon freilich bloss 2 unter den strengen Maassstab Graf's fallen, nämlich nach 3jähriger Beobachtung gesund geblieben zu sein, = 10 pCt.

Bei solchen Resultaten ist es nicht auffällig, dass enthusiastische Anhänger dieser — beiläufig von Hughlings Jackson empfohlenen, von Horsley zuerst ausgeführten (daher nach ihm benannten) Operation —, wie Nancrede, wieder davon zurückgekommen sind. Beiläufig sind die 3 neu zutretenden Fälle von Schede nicht Rindencentren-Excisionen, sondern betreffen 2mal Excision von Hirnnarben, 1mal eine das Gehirn nicht berührende Operation.

Ich habe seit Anfang der 80ger Jahre meine Operationen auf Grund einer Theorie ausgeführt, die ich mir nach eigenen Beobachtungen gebildet habe. Dieser Modus faciendi hat mir 6 vollständige Heilungen traumatischer Epilepsie ergeben, resp. wenn ich nach Graf's Maassstab rechne, sogar 8 Heilungen, die bedeutend länger als 3 Jahre Bestand gehabt haben.

Dieses günstige Resultat ist Veranlassung geworden, zu untersuchen und untersuchen zu lassen, worin sich die Operationsmethode unterschieden hat in denjenigen unserer Fälle, wo wir Erfolg hatten und wo der Erfolg ausgeblieben ist und diesen Vergleich auch durchzuführen auf 175 Operationen für Epilepsie, welche Dr. Schär-Bern in Benutzung und Ergänzung der Statistik von Graf und Braun für mich zusammengestellt hat.

Mit den paar Heilungsfällen, die über 3 Jahre dauern, lässt sich nach dieser Richtung nichts anfangen. Denn schliesslich ist man auch nach 3 Jahren nicht sicher; wir haben Recidive nach 5 Jahren vollkommenen Wohlbefindens gesehen. Man muss vielmehr alle Fälle berücksichtigen, die sich während der Beobachtung zunächst mit positivem oder negativem Erfolg abgeklärt zu haben scheinen, ohne Präjudiz für die Frage radicaler Heilung. Wir haben aus den 175 Fällen Schär's die wenigstens 3 Monate und dann die weniger lange beobachteten gruppirt.

Da ergiebt sich denn in erster Linie die Bestätigung einer

Digitized by Google

bekannten Thatsache, des von Féré aufgestellten und von v. Bergmann „ohne Weiteres“ angenommenen Satzes, dass diejenige Behandlung, welche die Ursache der Epilepsie angreift, auf Heilerfolge rechnen kann.

Von 19 Fällen, wo nach der Trepanation auf der Dura drückende Knochenkanten und -splitter, Adhäsionen, Abscesse gefunden wurden und beseitigt werden konnten, sind unter Weglassung der nicht verwerthbaren „Besserungen“ 68,3 pCt. der Fälle geheilt worden, 19,0 pCt. haben Misserfolg aufzuweisen.

Noch glänzender ist das Ergebniss, wo die Dura gespalten und Knochensplitter oder ins Gehirn eindringende Narben entfernt wurden; da betragen die Heilungen 88,8 pCt. und 85,7 pCt. und unmittelbarer Misserfolg ist gar nicht verzeichnet.

Aehnlich sind die Heilerfolge bei der seltenen Tumorenentfernung und Abscessentleerung. Völliger Misserfolg ist Ausnahme.

Weniger gut sind die Erfolge einer Beseitigung von Cysten mit 47,8 pCt. Heilungen und 26,3 pCt. Misserfolgen, aber dies erklärt sich leicht aus der häufigen Wiederbildung der Cysten, zumal bei nicht correcter Operationsmethode.

Wenn wir in den genannten Fällen Knochensplitter, Cysten, Narben als Ursachen gelten lassen, weil ihre Entfernung die Krankheit beseitigt, so sehen wir nun bei Vergleich zweier weiterer Operationscategorien, dass es noch eine weitere, ebenso gut gestützte Ursache der epileptischen Krämpfe giebt, welche nicht allgemein bekannt und anerkannt ist, wir meinen die local oder allgemein erhöhte intracranielle Spannung.

Wenn wir nämlich die Resultate vergleichen bei den Trepanationen, wo keine der erst genannten mechanischen Ursachen gefunden wurde, ohne und mit Duraspaltung oder -excision, so ergiebt sich da eine sehr beträchtliche Differenz:

Bloss 14,2 pCt. Heilungen gegen 57,1 pCt. Misserfolge ohne Duraspaltung; dagegen 54,7 pCt. Heilungen gegen bloss 9,5 pCt. Misserfolge, wo die Dura gespalten worden ist.

Es muss also die Duraspaltung an und für sich einen wesentlichen curativen Effect haben, der zu erklären ist. Ja bei näherer Betrachtung ergiebt sich die Berechtigung, auch bei den Fällen von Excision gesunder Rindencentren die

Digitized by Google

Frage aufzuwerfen, ob nicht bei dieser nach v. Bergmann günstigsten Operationsform die Duraspaltung an und für sich als Heilfactor angesprochen werden kann.

Zu solcher Anschauung ermuthigen schon die bemerkenswerthen Fälle von Schede und Nancrede, wo man Rindenexcisionen indicirt hielt, von der beabsichtigten Entfernung gesunden Gehirns aber abstand, weil das Centrum nicht electrisch bestimmt werden konnte, oder weil man die Veränderung zu gering fand und wo trotzdem die Patienten bleibend geheilt wurden.

Ferner ergiebt sich eine gewisse Berechtigung zu genannter Auffassung daraus, dass, während nach Entfernung wirklicher Ursachen die Krämpfe sofort oder sehr rasch aufhören, gerade nach Rindenexcisionen diese noch sehr intensiv anhielten, ja sogar zeitweilig gesteigert wurden, ähnlich wie bei Neurotomie wegen Neuralgie.

Endlich ergiebt die Statistik der Rindenexcisionen, dass 33,3 pCt. unmittelbaren Erfolgen nicht weniger als 60 pCt. sofortige Misserfolge entgegenstehen. Wenn demgemäss die Horsley'sche Operation stets noch ihren Werth beibehalten kann als symptomatisch indicirtes Vorgehen, indem das Centrum der Entladung der Anfälle beseitigt wird, so können wir doch nicht umhin zu behaupten, dass mit dieser Operation eine oder gar die Ursache der Krankheit nicht beseitigt wird.

Freilich scheinen der Statistik nach die Fälle, wo nach Rindenexcisionen bleibende Lähmung eintrat, besseren Enderfolg zu geben als diejenigen mit rasch vorübergehender Lähmung; danach hätte man um so mehr Berechtigung, für die Heilung nach unvollständigen Excisionen nicht die Beseitigung eines Stücks gesunden Hirns, sondern die durch die Duraspaltung bedingte Entlastung als Heilfaktor hinzustellen.

Wie die Trepanation mit Duraspaltung wirkt, werden wir anderswo auseinandersetzen. Es ist zum Theil eine bleibende Druckherabsetzung im ganzen Schädel, welche wir damit schaffen, eine solche erzielen wir allerdings nachhaltiger und intensiver durch Entfernung eines grösseren Theils des Schädelinhalts z. B. durch Drainage, — zum grossen Theil ist die Duraspaltung aufzufassen als eine Ventilbildung, um Druckschwankungen rasch auszugleichen.

Digitized by Google

Dass aber auch die bloss locale Druckentlastung eine Bedeutung hat zur Regulirung der Circulation und Beseitigung von Reizzuständen der Hirnrinde, beweisen Fälle, wie diejenigen von Nancrede, wo bei Epilepsie eine genau localisirte Parese und Contractur, die auf einem kleinen postapoplektischem Defekt der Stirnrinde beruhte, nach Trepanation mit Duraspaltunge völlig zurückging.

Dass für solche locale Druckentlastung der Nutzen der Operation ausser von der Art auch vom Ort der Trepanation wesentlich abhängt, das liegt auf der Hand.

Ergiebt uns die Statistik ein reichliches Material zur Beurtheilung der Wirkungsweise gut ausgeführter Trepanation als einer Entlastungsoperation bei Epilepsie, so sind wir jetzt in der glücklichen Lage, dieser Auffassung einen sicheren Boden zu geben durch genaue Prüfung und Vergleichung des Verhaltens unserer eigenen Operirten, dieselbe zur Gewissheit zu erheben durch das Ergebniss experimenteller Untersuchungen.

Dr. Schär und Dr. Beresowsky aus Moskau haben unsere geheilten und die recidivirten Fälle von Epilepsie-Operirten einer genauen Prüfung unterzogen und es hat sich dabei das Resultat herausgestellt, dass die geheilten Epileptiker ein Ventil beibehalten haben, das sich auf die Dauer bewährt hat; die Verschlussmembran ist vollkommen weich und frei beweglich geblieben, so dass sie bei Druckerniedrigung einsinkt, bei Druckerhöhung sich vorwölbt, während bei den nicht Geheilten und Recidivirten die Schlussöffnung ganz oder zum grossen Theile verschlossen ist, entweder knöchern oder durch eine so stramme Narbenmasse, dass dieselbe Unnachgiebigkeit resultirt, wie bei Knochenverschluss. Die Bedeutung dieser Thatsache wird dadurch erhöht, dass ein ganz ähnliches Resultat sich ergiebt, wenn man Schädeltraumen vergleicht, welche mit und ohne Knochen-Duradefekte verlaufen sind.

Während ganz leichte Fälle von Schädeltraumen in relativ häufigen Fällen Anlass zu Epilepsie geben, haben wir schon am internationalen Congress in Moskau mittheilen können, dass in 18 Fällen complicirter und Impressions-Fracturen des Schädels, bei welchen wir principiell operativ eingreifen (in Uebereinstimmung mit Macewen, Horsley und Anderen) indem wir eingedrückte Knochen heben, vorragende Kantensplitter entfernen, gequetschte Weichtheile beseitigen bis ins Gehirn hinein, bloss in

Digitized by Google

einem einzigen Falle und zwar nach 6 Jahren Epilepsie eingetreten ist und doch sind diese Fälle im Durchschnitt über 7 Jahr in Beobachtung.

Auch hier haben wir unsere Fälle nachuntersucht und es ist durch Dr. Beresowsky festgestellt worden, dass in einer Mehrzahl dieser Fälle eine Ventilbildung auf die Dauer resultirt hat, in anderen freilich nicht. Beresowsky hat im Laboratorium unserer Klinik eine grössere Anzahl von Experimenten mit pathologisch-anatomischen Untersuchungen vorgenommen und festgestellt, dass die Dura eine maasgebende Bedeutung hat für die Art der Ausheilung der Trepanationsdefecte. Wo die Dura geschont ist, namentlich ihre Vitreaseite völlig intact, kommt es zu Knochenbildung auf deren Oberfläche, welche mit derjenigen der Knochenränder verschmilzt und kleinere Defecte schliesst. Ist die Dura defect oder excidirt, so bleibt an der betreffenden Stelle die Knochenbildung aus. Es ist also bei beabsichtigter Ventilbildung wesentlich, die Dura zu spalten resp. zu excidiren.

Konnten wir so feststellen, dass die sehr schweren Formen von Kopfverletzungen in der Regel ausheilen, selbst wenn eine offene Fractur bis ins gequetschte Gehirn reicht, ohne dass schlimme Folgen resultiren, so war damit die wichtige Frage der Bedeutung der Narben und Adhäsionen für die Epilepsie in's rechte Licht gestellt. Haben doch ausser v. Bergmann auch Terrier, Nancrede u. A. aufmerksam gemacht, dass operative Behandlung der Epilepsie schon aus dem Grunde wenig Aussicht auf Erfolg gebe, weil doch nothwendig stets wieder Narben entstehen. Auch bei Tumorenexstirpation glaubte man deshalb mit der Möglichkeit späterer Epilepsie rechnen zu müssen. Dem ist aber nicht so.

Narben und Adhäsionen machen an und für sich evidenter Weise keine Epilepsie, sondern nur bei Mitbetheiligung anderer Factoren, welche man gewöhnlich als Disposition zusammenzufassen pflegt, aber mit Unrecht stets auf vorgängige Veränderungen bezieht. Auch ohne eine solche sieht man bei denjenigen Narben Epilepsie entstehen, welche unter stärkeren Entzündungserscheinungen sich gebildet haben, wie nach erheblichen Gewebsnecrosen, Hirnquetschungen oder nach gleichzeitigen Infectionen, z. B. als Folge von Abscessen.

Digitized by Google

Nicht bloss sind da die Narben derber, unregelmässiger, massiger, sondern sie sind auch mit Circulationsstörungen complicirt als Rest nachwirkender Infectionen oder als Folge solcher. Aseptische Narben, unter minimalsten Entzündungserscheinungen gebildet, machen als Regel keine Epilepsie, daher die operativen Narben viel weniger als die nach zufälligen Verletzungen entstandenen und zwar um so weniger, wenn die begleitenden Circulationsstörungen mit ihren abnormen Spannungsverhältnissen bei der Operation gleichzeitig beseitigt werden durch Ventilbildung.

Nicht bloss aseptische Narben, sondern selbst aseptisch eingeheilte Fremdkörper machen an und für sich keine Epilepsie. Dr. Ito aus Japan hat in unserer Klinik eine grössere Anzahl von Experimenten an Hunden ausgeführt, bei denen er alle möglichen Fremdkörper an verschiedenen Stellen und in verschiedener Tiefe über und unter die Hirnhäute und ins Gehirn einführte und hat nach monatelanger Beobachtung keine Epilepsie erzeugen können — im Gegensatz zu Luciani, welcher nicht aseptisch operirte und fast alle seine Hunde epileptisch werden sah, freilich hie und da erst nach Jahresfrist.

Umgekehrt machen wiederum nach Ito's Experimenten in Bestätigung von Angaben anderer Forscher und der klinischen Beobachtung solche Traumen Epilepsie, welche weder zu Narben noch zu Adhäsionen Anlass geben. Wiederholte Schläge auf den Kopf nach Westphal's Methode, die nicht einmal kleine Blutungen zu erzeugen vermögen, machen Meerschweinchen in einer Kürze epileptisch und hier konnte Ito den Beweis erbringen, dass diese Epilepsie Hand in Hand geht mit ganz erheblicher Zunahme der intracraniellen Spannung von 40 mm Wasser auf 200, von 45 auf 180, also auf das 4 bis 5 fache. Die Messungen sind nach der Ziegler-Franck'schen Methode an der Membrana obturatoria gemacht. Aber nicht bloss das: Die epileptischen Krämpfe blieben auch zurück, wenn man den Druck durch Trepanation und Ventilbildung herabsetzte.

Nach diesen mit grosser Ausdauer und Exactheit von Dr. Ito ausgeführten Experimenten, die ich mir zum Theil selber mit angesehen habe, ist die Thatsache der ätiologischen Beziehung

Digitized by Google

gesteigerter intracranieller Spannung zur Epilepsie über jeden Zweifel gestellt.

Wir begreifen nunmehr, dass die Bildung von Cysten bei dem Zustandekommen der traumatischen Epilepsie eine grosse Rolle spielt. Cysten sind die nothwendige Ausheilungsform aller ausgedehnten Hirnzertrümmerungen, wenn sie nach aussen abgeschlossen sind. Ein ganz erheblicher Procentsatz unserer wegen traumatischer Epilepsie Operirten zeigten Cysten, entweder umschrieben local, oder von grosser Ausdehnung und mit Communication mit den Ventrikeln als traumatische Porencephalie. Wir begreifen zweitens, warum alle Momente, welche auch ohne Traumen zu Flüssigkeitsansammlungen im Schädel führen, wie Entzündung und Tumoren, eine Disposition zur Epilepsie schaffen, denn jede Flüssigkeitsansammlung im Schädel, wie an anderen Körperstellen (bei Cysten, Hydrocelen, Gelenkergüssen) ist erheblichen Schwankungen der Spannungsverhältnisse unterworfen und gerade bei Cysten ist es sehr bemerkenswerth, dass nicht bloss die auf motorische Centren localisirte Spannungsvermehrung Anlass zu Erregungen und Krämpfen bietet, sondern auch allgemeine Spannungserhöhung durch Fernwirkung grosser in Hinterhaupts- oder Stirnlappen liegender Cysten. Nach Horsley steigert sich die Erregbarkeit der Centren mit zunehmender Spannung und kann dann auch bei Fernwirkung ein besonders erregbares Centrum zuerst reagiren.

Nach den obigen Erörterungen erscheint es uns gerathen, bei jeder Operation für Epilepsie, auch wo man das Glück hat, die gewöhnlichen Ursachen traumatischer Epilepsie in Form von Splittern, Narben und Cysten zu finden und beseitigen zu können, auf die von uns nunmehr sicher gestellte weitere Ursache Rücksicht zu nehmen und die Operation so einzurichten, dass man auch der localen und allgemeinen Vermehrung intracranieller Spannung Rechnung trägt. Vollends wo man jene schädlichen Momente nicht nachweisen kann, ist die Rücksicht auf die letztgenannte Ursache entscheidend für den Heilerfolg. Je nach Fall kommt dabei die beschränkte locale Entlastung in Frage oder eine allgemeine.

Zur localen Entspannung gehört nach den Erfahrungen in der Berner Klinik und nach Beresowsky's Untersuchungen ausser der bleibenden Entfernung eines umschriebenen Knochenstücks

Digitized by Google

durch Trepanation die Spaltung, besser Excision der Dura. Wir machen mit Doyen's Fräse eine kleine Oeffnung, erweitern dieselbe durch die Zange von Arbuthnot Lane, die uns dazu das beste Instrument zu sein scheint, spalten dann die Dura unter sehr vorsichtiger Schonung der weichen Häute erst kreuzförmig und tragen dann die Zipfel ab.

Zur Erzielung allgemeiner Entspannung giebt es 2 Mittel: Bei Cysten und Flüssigkeitsansammlung in den Ventrikeln die Drainage, welche aber, wie wir es gethan haben, jahrelang durchgeführt werden muss. Nach verschiedenen Versuchen subcutaner Drainirung in Mikulicz' Sinne sind wir zu dem einfachsten Verfahren zurückgekehrt, ein Silberröhrchen in der Höhle zu fixiren, das durch einen einfachen Verband Monate lang ohne Schaden belassen werden kann.

Oder man sucht die Druckentlastung im Lannelongue'schen Sinne durch Anlage grosser Oeffnungen im Schädel mit beweglicher Bedeckung. Wir haben die Wagner'sche osteoplastische Craniotomie in der Weise modificirt, dass wir den heruntergeklappten Knochenlappen rings verkleinert haben, so dass eine fingerbreite Rinne zurückblieb. Der Lappen wuchs aber doch wieder narbig fest im Verlauf der Zeit und die Epilepsie recidivirte. Beresowsky empfiehlt, aus der Dura, dem Rande des Knochenlappens entsprechend, eine Excision unter Schonung der Gefässe zu machen. Wir haben nach seinem Rath einige Male operirt.

Aber im Allgemeinen haben wir den Eindruck, dass in den letzten Jahren mit Anlegen viel zu grosser Oeffnungen mittelst des osteoplastischen Verfahrens, speciell mit der Hemicraniotomie sehr viel gesündigt worden ist. Auch wenn diese noch so rasch und brillant ausgeführt werden kann, stellt sie stets einen schweren Eingriff dar, nicht der Blutung wegen, sondern hauptsächlich wegen der erheblichen Circulationsstörungen, welche nothwendig für das dem geschlossenen Schädel angepasste Gefässsystem des Gehirns erfolgen müssen, welche wir schon bei Drainage grosser Cysten öfter ängstliche Dimensionen annehmen sehen. Zeigen doch Fälle von König u. A., dass bei zu grossen Schädeldefecten Epilepsie als Folge der diese begleitenden Störungen der Circulation auftreten und durch Plastik geheilt werden kann. Wir würden deshalb vorläufig die Bildung ev. wiederholter multipler

Digitized by Google

kleinerer Ventile vorziehen, wie sie schon Schädel aus alten Zeiten aufweisen. Es ist dabei leichter, die für den Schutz der Hirnrinde wesentliche Schonung der weichen Hirnhäute durchzuführen, deren Bedeutung auch aus Beresowsky's pathologisch-anatomischen Untersuchungen erhellt. Es ist sogar die Frage, ob nicht bei ins Gehirn dringenden Verletzungen die weichen Häute event. durch Transplantation anderer Serosen (Tunica vaginalis) zu ersetzen wären, um die Hirnrinde möglichst vor nachträglichem Schaden zu bewahren.

Es sei zum Schluss nun nochmals hervorgehoben, dass in der sicheren Feststellung der vermehrten intracraniellen Spannung eine Erklärung des unbekannten Etwas, welches man „epileptische Veränderung" oder auch „Status epilepticus" nennt, gefunden ist, nämlich eine für den Ausbruch der Epilepsie bedeutungsvolle Disposition in Form von zum Theil angeborener, zum Theil durch vorgängige (von Entzündungen) oder begleitenden (Tumoren) Krankheiten erworbener, zum Theil endlich durch das Trauma selber herbeigeführter anatomischer Veränderung, welche nicht blos für die chirurgische Therapie angreifbar ist, sondern auch für die interne uns den Weg weist, nach druckherabsetzenden Mitteln zu suchen, welche endlich einer directen Messung zugänglich ist behufs bestimmter Diagnose und Prognose für den individuellen Fall. Wir haben für intracerebrale Antitoxineinspritzungen bei Tetanus eine Methode mitgetheilt, die uns erlaubt, einen Seitenventrikel und so natürlich auch ev. eine Cyste zu punctiren, ohne auch nur den kleinsten Schnitt zu machen, unter Anwendung des Drillbohrers bei localer Cocaïnisirung. So wird man auch eine event. nöthige Druckbestimmung machen können. Mag man sich aber zu Händen der ausserordentlich wichtigen Prophylaxe der Epilepsie für die Zukunft gesagt sein lassen, dass häufig nicht die Eröffnung des Schädels bei Kopfverletzungen den grössten Schaden bringt, sondern der Verschluss derselben, ein Paradoxon, wie es mit guter Berechtigung auch für gewisse Unterleibsverletzungen ausgesprochen worden ist.

Digitized by Google

III.

Beitrag zur Lehre der Schädel-Hirnschüsse aus unmittelbarer Nähe mittelst des schweizerischen Repetir-Gewehrs Mod. 1889.

Von

Professor Dr. Krönlein

in Zürich [1]).

M. H.! Die Erfahrungen, welche wir gelegentlich über die Wirkung der modernen Handfeuerwaffen mit ihren Mantelgeschossen am lebenden Menschen machen, stimmen nicht immer genau überein mit den Resultaten der zahlreichen Schiessversuche, welche an todten Zielen und auch am lebenden Thiere bis jetzt gewonnen worden sind. Zu diesem Schlusse bin ich neuerdings wieder gekommen, als ich einige Beobachtungen, welche an Selbstmördern speciell über Schädel- und Hirnschüsse gemacht worden sind, zusammenstellte und mit den experimentell gewonnenen Schiessergebnissen verglich, welche uns in so zahlreichen ausgezeichneten Werken der letzten Jahre mitgetheilt worden sind.

Im Allgemeinen herrscht die Ansicht — und sie stützt sich auf eine grosse Zahl einwandsfreier Beobachtungen —, dass bei einem Schuss aus unmittelbarer Nähe durch den Schädel aus einem der modernen Gewehre mit ihren Mantelgeschossen eine ausgedehnte Zertrümmerung der Schädelkapsel und eine nicht minder gewaltige Zerstörung der Hirnmasse erfolgte, so dass letztere oft nur noch als ein blutiger Hirnbrei und einzelne Hirnfetzen erscheint. Die Lebensfähigkeit ist für diese furchtbaren Verletzungen selbstver-

[1]) Abgekürzt vorgetragen am 1. Sitzungstage des Congresses, 5. April 1899.

Digitized by Google

ständlich ausgeschlossen, und es ist damit ohne weiteres ausgesprochen, dass sie für die practische Chirurgie von geringerem Interesse, für die Theorie der Wirkung unserer neuen Sehusswaffen aber von grosser Bedeutung sind.

Nun giebt es aber Ausnahmen von dieser Regel, sowohl in Bezug auf den Mechanismus, als auch in Bezug auf die Prognose dieser Verletzungen, und auf zwei solche Ausnahmen möchte ich hier Ihre Aufmerksamkeit lenken.

Vorausschicken will ich, dass es sich bei den gleich zu erwähnenden Hirnschüssen stets um Selbstmörder handelt, welche aus nächster Nähe den Schuss gegen sich abgefeuert und sich dabei des schweizerischen Repetirgewehrs Mod. 1889 bedient hatten. Es ist dies ein Magazingewehr mit 3 Zügen und einem Kaliber von 7,5 mm. Das Geschoss wiegt 13,8 g und besteht aus Hartblei mit einer vernickelten Stahlkappe. Die Anfangsgeschwindigkeit beträgt 600 m; im Uebrigen dürfte die Waffe an Leistungsfähigkeit den neuen Gewehren der Grossstaaten gleichkommen.

Mit einer solchen Waffe erschoss sich im October 1895

1. Der 32jährige Buchbinder E. St., dessen Präparate ich Ihnen hier vorlege. Ich verdanke diese Präparate sowohl, als auch den genauen, actenmässig festgestellten Leichenbefund der Freundlichkeit meines früheren Secundararztes, jetzigen dirigirenden Arztes Herrn Dr. Paul Wiesmann in Herisau. Man fand die Leiche am Orte der That auf einer Wiese auf dem Rücken liegend. Um den Kopf herum ist eine grosse Lache von dunklem, vertrocknetem Blut. Rechts vom Kopfende der Leiche, 2 Fuss von diesem entfernt, liegt in einem Stücke das Grosshirn mit seinen beiden Hemisphären, mit der Convexität nach oben. Dasselbe ist am verlängerten Mark quer abgerissen, an der unteren Fläche ziemlich stark zerfetzt, an der Convexität dagegen fast intact und ohne Blutergüsse. Ein Schusscanal durch das Gehirn ist nicht zu finden. Noch etwas weiter von der Leiche entfernt, einen Meter von dem Grosshirn weg, im Uebrigen in gleicher Richtung zur Leiche wie dieses, liegt das Cerebellum, von welchem indess nur die linke Hemisphäre als einheitliches und gut erhaltenes Stück erhalten ist; neben dem Kleinhirn finden sich noch einige Knochensplitter. Ich zeige Ihnen hier die Präparate des Gross- und Kleinhirns.

Am Kopfe der Leiche ist folgendes zu constatiren:

Digitized by Google

Ueber dem linken Ohre findet sich eine 4 cm lange und 2,5 cm breite, in ihren oberen Theilen kreisrunde, unten mehr schlitzförmige Wunde der Kopfschwarte und der Schläfenbeinschuppe (Einschussöffnung). Auf der gegenüberliegenden rechten Seite ist eine mindestens 20 cm lange und 8—10 cm breite Wunde, und zwar nicht blos der Kopfschwarte, sondern es fehlt hier das Schläfenbein und ein Theil des Seitenwandbeins. Die Schädelhöhle ist fast vollständig leer und enthält nur Krusten getrockneten Bluts. Das Stirnbein ist seiner ganzen Länge nach in der Mitte quer gebrochen; ein anderer Bruch läuft durch den Orbitaltheil. Das Dach der Augenhöhlen ist mehrfach zersplittert. Ein Längsbruch geht ferner in der Richtung der Pfeilnaht bis zur Kreuznaht. Das rechte Seitenwandbein ist so ziemlich längs der Nähte weggesprengt. Eine weitere Querfractur trennt die Hinterhauptsschuppe längs der Lambdanaht von den Seitenwandbeinen. Endlich geht eine Querfractur der Basis von einem Felsenbein zum andern. Die Felsenbeine, besonders das linke, sind stark zertrümmert. Ausser den genannten findet sich noch eine ganze Anzahl grösserer und kleinerer Fracturen und Risse an der Convexität und Basis.

Der Hut des Getödteten fand sich, zerfetzt, ebenfalls rechts von der Leiche liegend.

Die im Knochenpräparat der Schädelcapsel wieder zusammengefügten Fragmente standen bei der Obduction mit Haut und Dura in Zusammenhang; die Dura selbst war in der ganzen Länge aufgerissen, aber nicht weiter zerfetzt.

Das Ungewöhnliche und Schwerverständliche bei diesem Falle von Schädel-Hirnschuss liegt, wie Sie zugeben werden, in dem Verhalten des Gehirns. Es ist anzunehmen, dass das Projectil die Schädelhöhle von links nach rechts und nahe der Schädelbasis durchflog. Dabei wurde die ganze Schädelcapsel zersprengt, das Gehirn aber in toto aus der Schädelhöhle herausgeworfen, ohne dass es einen Schusscanal zeigt.

Wie ist diese Wirkung zu erklären? Genügt hier die Theorie der sog. „hydrodynamischen Druckwirkung“ oder spricht die vorliegende Beobachtung am Ende doch für die alte, neuerdings freilich zurückgewiesene Theorie des „hydraulischen Druckes“?

Digitized by Google

Ich stelle diese Fragen hin, ohne es zu wagen, sie selbst zu beantworten.

2. Wenn der eben erwähnte Fall bezüglich des Mechanismus der Verletzung ungewöhnliche Verhältnisse darbietet, so nehme ich bezüglich der Prognose eines Schädel-Hirnschusses das Gleiche für die folgende Beobachtung in Anspruch:

Mein jetziger Secundararzt, Herr Prof. Dr. C. Schlatter, welcher den Fall beobachtete und behandelte, erstattete mir folgenden Krankenbericht:

Der 25 Jahre alte Commis J. Sch. versuchte sich am Morgen des 6. Februars 1899 durch Erschiessen das Leben zu nehmen. Zu diesem Zwecke schloss er sich in sein Zimmer ein, lud sein Ordonnanzgewehr, legte sich aufs Bett und feuerte, als er an die Zimmerthür klopfen hörte. Die Situation war nach Angabe des Verletzten genauer folgende:

Sch. lag auf dem Rücken, mit etwas erhöhtem Kopfe. Den Gewehrlauf richtete er gegen den linken inneren Augenwinkel, während er den Gewehrkolben auf ein Fenstersims in der Nähe des linken Bettrandes stützte, so dass die Richtung des Laufes von der linken Schläfengegend schräg nach rechts, oben und hinten, gegen die rechte Schläfengegend hin zielte. Um das Gewehr abzufeuern, bediente er sich eines Regenschirms, mit welchem er auf den Gewehrabzug drückte. Pat. versichert des Bestimmtesten, dass die Laufmündung höchstens 5 cm von der linken Schläfengegend entfernt war.

Im Moment des Schusses verspürte Pat. einen starken Stoss in der Richtung des Schusses, so dass er vom linken Bettrande zum rechten und auch etwas kopfwärts geworfen wurde. Schmerzempfindung hatte er zunächst keine, erst nach einiger Zeit stellte sich etwas dumpfer Kopfschmerz ein. Das Bewusstsein hatte Pat. auch nicht einen Moment verloren.

Am gleichen Tage, Nachmittags, wurde Pat. in das Cantonsspital Winterthur aufgenommen und folgender Status dictirt:

Pat. ist hochgradig erregt, gesticulirt und redet verwirrt. Auf Anrufen reagirt er bisweilen. Herzaction äusserst leise, sehr beschleunigt, ziemlich regelmässig. Puls klein, regulär, 140, Respiration 16, Temperatur 38,3°. Hochgradige allgemeine Haut-

Digitized by Google

hyperästhesie. Am Kopfe finden sich 2 vollständig von einander getrennte Wunden:

a) Die Einschussöffnung, dicht über dem linken Auge und etwas nach aussen von demselben. Das Auge ist vollständig zerstört. Die Wunde nimmt die ganze linke Orbitalöffnung ein, reicht oben vom äusseren Orbitalrande bis zur Nasenwurzel und unten bis zum unteren Orbitalrande, und enthält Knochensplitter und Hirnkrümel. Bei Druck auf die Nasenwurzel treten Gasblasen aus der Wunde. Der temporale Hautwundrand zeigt schwärzliche Verfärbung.

b) Die Ausschussöffnung in der rechten Schläfengegend. Diese Wunde ist viel regelmässiger geformt, als die ersterwähnte, ca. frankstückgross und von rundlicher Gestalt. Die Hautränder zeigen eine Reihe radiärer Einrisse. In der Wunde liegen verschiedene ganz- und halbgelöste Knochensplitter. Beim Pressen tritt aus der Wunde Hirnsubstanz aus und fliesst seitlich über die rechte Gesichtshälfte herab. Graue und weisse Hirnsubstanz lassen sich deutlich gesondert unterscheiden. Bei tiefen Inspirationen sinkt der Wundgrund tief zurück und wird Luft und ebenso aseptische Spülflüssigkeit aspirirt, um dann beim Pressen sofort wieder herauszutreten. Desinfection der Wunden mit Lysol, Jodoformgazeverband.

Der Verlauf gestaltete sich günstig. In den ersten Tagen des Spitalaufenthaltes war die Temperatur noch mässig fieberhaft, 38,1°, dann normal. Niemals Hirnerscheinungen.

Gegenwärtig (Ende März) ist Pat. der Heilung nahe.

Heilungen solcher perforirender Hirnschüsse, aus unmittelbarer Nähe und durch die leistungsfähigsten Handfeuerwaffen der Neuzeit bewirkt, sind so seltene Vorkommnisse, dass ich mir erlaubt habe, auch diese Beobachtung als eine Ausnahme von der Regel mitzutheilen. Gewiss ist für diesen günstigen Ausgang der Umstand von Bedeutung gewesen, dass der Schusscanal nur den vorderen Pol des Schädelsphäroids schräg passirte und nur das Stirnhirn verletzte.

Zwei weitere Hirnschussverletzungen, durch Projectile des schweizerischen Repetirgewehres Mod. 1889 aus unmittelbarer Nähe erzeugt, bestätigen nur die Regel des sofort eintretenden Exitus

Digitized by Google

und bieten insofern also nichts Ungewöhnliches. Doch ist heute noch jede exacte Beobachtung dieser Art von Werth, und deswegen sei es mir gestattet, diese beiden Fälle, deren Obductionsbefund mir Herr Dr. Wiesmann gütigst zur Zerfügung gestellt hat, hier anhangsweise noch aufzuführen:

3. Der 33jährige Knecht X. J. erschoss sich im Oct. 1895 mit Hilfe seines Ordonnanzgewehrs. Die Legalinspection, vorgenommen von Herrn Dr. P. Wiesmann, ergab: Die Leiche liegt am Waldrand, mit dem Gesicht der Erde zugekehrt, und hält zwischen den Armen und den Beinen eingeschlossen ein Ordonnanzgewehr. Die Hände liegen leicht geballt bei einander auf der Brust. Das Gewehr liegt auf dem rechten Bein, der linke Fuss auf dem Kolben. Die Mündung des Gewehrs ist gegen die linke Achselhöhle gerichtet, doch sind an dieser Stelle die Kleider intact.

Das Schädeldach zeigt eine weit klaffende Oeffnung, aus welcher Knochensplitter und Hirnmasse heraushängen. Am Boden befindet sich eine aus Hirn und Blut bestehende Lache.

Section: Rechts von der Mitte der Stirn ist eine 4 cm lange, senkrecht gehende, schlitzförmige Wunde mit gequetschten Rändern; die Umgebung geschwärzt; $1^1/_2$ cm oberhalb dieser Wunde beginnt eine zweite, weitklaffende, zerfetzte Wunde, die bis zum Hinterhaupt hin reicht. Aus dieser Wunde heraus hängen eine Menge Knochensplitter und in einen blutigen Brei verwandeltes Gehirn. — An der Convexität fehlt die rechte Hälfte des Stirnbeins; am rechten Rande des Defects ist die Hälfte der Einschussöffnung als Halbkreis von 1 cm Durchmesser erkennbar. Es fehlt ferner so ziemlich das ganze rechte Scheitelbein. Das linke Scheitelbein ist noch vorhanden, aber zum grössten Theil abgesprengt. Das rechte Schläfenbein ist ebenfalls in mehrere Stücke zerbrochen. Der rechte Stirn- und Scheitellappen ist stark gequetscht und mit Blut durchsetzt. In den Hirnhöhlen ist dunkles, flüssiges Blut. An der Schädelbasis finden sich zahlreiche Fracturen; das Dach beider Augenhöhlen ist zersplittert.

4. Der Fabrikarbeiter K. R., 31 Jahre alt, erschoss sich im Juli 1898 mittelst seines Ordonnanzgewehres.

Legalinspection: Die Leiche des Erschossenen liegt in einer Kammer des 2. Stockes, am Boden auf dem Rücken ausgestreckt. An der rechten Seite derselben liegt ein Ordonnanzgewehr, dessen

Digitized by Google

Abzug mit der Hand durch einen um die Kolbenkappe geführten Baumwollstreifen verbunden ist. Neben dem Kopf der Leiche ist eine sehr grosse, mit Hirnbröckeln untermischte Blutlache; auch sonst finden sich um die Leiche herum noch zahlreiche Flocken von Blut- und Hirnmasse. Ein Stück Schädelknochen liegt ungefähr 4 m weit von der Leiche entfernt auf einer Commode. An dem mittleren Balken der Zimmerdecke findet sich eine rinnenartige Schürfung längs der ganzen Dicke des 12 cm dicken Holzes und darüber eine haselnussgrosse Oeffnung in der Zimmerdecke selbst. In dem Zimmer oberhalb, im 3. Stock, findet sich eine entsprechende Oeffnung in dem ca. 3 cm dicken Zimmerboden. Im Bodenbrett eines hier stehenden Bettes ist ebenfalls eine rundliche Oeffnung vorhanden; von dieser Oeffnung führt weiter ein Canal durch den überliegenden Strohsack, und zwischen Strohsack und der darauf liegenden Matratze liegt ein kleines, unregelmässig gestaltetes Bleistück, 3 g schwer. Auch in der Matratze ist noch ein kleines Loch im Ueberzug.

Section: An der Stirne befindet sich eine mächtige, sternförmig gestaltete Weichtheilwunde, welche von der Nasenwurzel bis gegen die Haargrenze und von der rechten Augenbraue bis zum linken Stirnhöcker reicht. Unter der Weichtheilwunde ist der Knochen in grosser Ausdehnung gespalten, so dass man direct in die Schädelhöhle hineinsieht. Am Hinterhaupt befindet sich eine vom Haarwirbel bis gegen den Nacken hin verlaufende Risswunde der Kopfschwarte, aus welcher mit geronnenem Blut vermischte Hirnmasse herausläuft. Nach Entfernung der Kopfschwarte sieht man, dass das Stirnbein ziemlich genau in der Mitte zu einer weit klaffenden Spalte auseinander gesprengt ist. Weiterhin ist die Pfeilnaht aufgerissen. Vom linken Seitenwandbein ist ein hinten durch die Lambdanaht begrenztes Stück abgesprengt — es ist das früher erwähnte, 4 m von der Leiche aufgefundene, auf einer Commode liegende Knochenstück! — Der hintere Theil des rechten Seitenwandbeins ist in viele kleine Stücke zerschmettert, ebenso die Schuppe des Hinterhauptbeins. Das Grosshirn ist in einen mit Blut durchsetzten Brei verwandelt und oberhalb der Brücke abgerissen. Es hängt zu einem grossen Theil aus der hinteren Wunde heraus. Das Kleinhirn weist oberflächliche Blutungen auf. An der Schädelbasis finden sich ebenfalls zahlreiche Fracturspalten.

Digitized by Google

Das Dach der rechten Augenhöhle fehlt vollständig. Sehr auffallend ist die gewaltige Dicke der Knochen an der Schädelconvexität, die an einzelnen Stellen bis zu 1 cm beträgt.

Nachtrag.

Unmittelbar nach meiner Rückkehr vom Chirurgencongress erhielt ich durch die Güte von Herrn Dr. H. Ziegler in Winterthur, Oberst im schweizerischen Sanitätscorps, Mittheilung von einem weiteren Falle von Schädel-Hirnschuss, durch welchen ein Selbstmörder sich mit Benutzung des schweizer. Ordonnanzgewehrs und der schweizer. Ordonnanzpatrone umgebracht hatte. Diese Beobachtung vervollständigt das Bild der Zerstörung, welche solche Schüsse aus unmittelbarer Nähe anzurichten vermögen und erinnert lebhaft an den ersten der oben mitgetheilten Fälle, weshalb ich sie hier anreihe:

5. „Ein 43jähriger Mann, der schon längere Zeit an Melancholie gelitten hatte, stand Nachts auf und verfügte sich in den Abtritt. Gleich nachher ertönte ein Schuss und man fand den Mann todt, am Abtrittsitz angelehnt, in halb sitzender Stellung. Der ganze Raum war mit Blut, Knochenstückchen und Hirnpartikelchen besprengt, und man konnte aus deren Anordnung schliessen, dass der Schuss im Stehen abgefeuert worden war. Kugelreste fanden sich in der Decke des Raums. Die ganze linke Gesichtshälfte war zerrissen, die Schädelbasis zertrümmert und das Schädeldach wie aufgeblättert. Die behaarte Kopfhaut hing nach allen Seiten in grossen Lappen nach auswärts geschlagen. Im Winkel zwischen Längswand und Sitz lag das Gehirn, und zwar die ganze rechte Grosshirn-Hemisphäre und von der linken noch der Stirn- und Seitenlappen, während die hintere Partie sowie das Kleinhirn fehlte".

Für die Annahme eines sog. „Wasserschusses" fehlte jedweder Anhaltspunkt.

Im Anschluss an diese 5 Beobachtungen seien mir noch einige Bemerkungen gestattet, zu welchen ich mich durch einige Urtheile veranlasst sehe, die mir auf privatem Wege unmittelbar nach

Digitized by Google

meinem Vortrage von sehr beachtenswerther Seite in Berlin zugegangen sind und sich auf den Mechanismus des 1. und 2. Hirnschusses meiner Mittheilungen beziehen.

Mit Bezug auf die erste Beobachtung, die Herausschleuderung des ganzen Grosshirns in toto aus der zersprengten Schädelcapsel, wurde geltend gemacht, dass nach allen bisherigen Beobachtungen es ganz unmöglich sei, dass ein „regelrechter" Schuss aus der beschriebenen Waffe diese Verletzung habe bewirken können, dass ein sogen. „Wasserschuss" hier vorliegen müsse. Obwohl ich schon in Berlin dieser Ansicht widersprochen hatte, da die genaue, gerichtlich protocollirte Untersuchung des Falles auch nicht einen einzigen Anhaltspunkt für eine solche Annahme darbot, so hielt ich es doch bei dem Aufsehen, welches meine Mittheilung und das herumgezeigte Präparat des Schädels und des Gehirns in den Kreisen der zahlreich versammelten Chirurgen machte, für meine Pflicht, nach meiner Rückkehr nach Zürich nochmals die genauesten Erkundigungen über Alles, was sich mit Bezug auf diesen merkwürdigen Fall feststellen liess, einzuziehen.

Ob sog. „Wasserschüsse" aus modernen kleinkalibrigen Hinterladergewehren beobachtet oder überhaupt möglich sind, vermag ich aus eigener Erfahrung nicht zu entscheiden. Dagegen bin ich in den Kreisen der Waffentechniker bei einer Umfrage nur ernstem Zweifel begegnet, ob Solches möglich sei. Was thatsächlich in dem vorliegenden Falle constatirt wurde, ist:

1. Dass der Erschossene sein Ordonnanzgewehr (No. 42 422) benutzt hat; denn es fand sich bei der Leiche.
2. Dass die leere Hülse der Ordonnanzpatrone im Gewehr vorgefunden wurde.
3. Dass die genaue Untersuchung des Gewehrs durch die Waffentechniker des Zeugamts nach der That vollständige Intactheit ergab.

„Ein Wasserschuss hätte aber unzweifelhaft" — so lautet das Urtheil der Sachverständigen — „bewirkt, dass das Laufinnere Flecken bekommen hätte, der Lauf wäre angerostet gewesen. Das war aber bei dem fraglichen Gewehre nicht der Fall. Ein Wasserschuss bei einem Hinterlader ist überhaupt sehr fraglicher Natur; das Patronenlager, in welchem die scharfe oder blinde Patrone

Digitized by Google

steckt, schliesst nicht so, dass ein Wasserschuss ohne besonderes Stopfmittel möglich wäre.“ Das Urtheil der angerufenen Sachverständigen geht somit dahin, „dass es ausser aller Frage ist, dass sich S. mittelst einer Ordonnanzpatrone und nicht unter Verwendung eines sog. „Wasserschusses“ entleibt hat“.

Was dann die zweite Beobachtung betrifft, den Schuss durch das Stirnhirn, welcher nicht zum Tode führte, ja nicht einmal eine augenblickliche Bewusstlosigkeit unmittelbar nach Abgabe des Schusses bewirkte, so wurde mir von derselben hochachtbaren Seite bemerkt, dass es sich hier nach allen bisherigen Beobachtungen nicht wohl um eine Vollladung, sondern nur um eine reducirte Ladung handeln könne. Diesen Einwand auf seine Richtigkeit zu prüfen, war deswegen eine sehr leichte Aufgabe, weil der Verletzte, ein junger, militärpflichtiger Kaufmann, noch lebt, Reconvalescent ist und über alle Details seines Attentats gerne jede gewünschte Auskunft giebt. Er erklärt aber, dass er sich seines Ordonnanzgewehres und einer scharfen Ordonnanzpatrone bedient habe, welch' letztere er von dem letzten militärischen Schiessen noch übrig behalten hatte.

Auch dieser Einwand ist also hinfällig.

Nach diesen Feststellungen geht es wohl nicht anders an, als dass wir die mitgetheilten, gewiss ungewöhnlichen Beobachtungen als Thatsachen acceptiren. Widersprechen sie der zur Zeit herrschenden Theorie der Schädel-Hirnschüsse aus unmittelbarer Nähe, so wird es die Aufgabe weiterer Untersuchungen sein müssen, die Widersprüche wo möglich zu lösen und die Bedingungen festzustellen, unter welchen solche „theoriewidrige“ Schusseffecte zu Stande kommen können.

Niemals aber dürfen wir der Theorie zuliebe gutverbürgten Thatsachen Gewalt anthun. Mag es auch immer Mephisto sein, welchem der Dichterfürst das Wort in den Mund legt:

„Grau, theurer Freund, ist alle Theorie,
Und grün des Lebens goldner Baum.“

— Wir, Vertreter der empirischen Wissenschaften, werden die Wahrheit dieses Worts doch anerkennen müssen.

Digitized by Google

IV.

Ueber die Gangrène foudroyante.

Von

Dr. F. Hitschmann und **Dr. O. Th. Lindenthal,**

Operateure der Klinik von Professor Schauta in Wien[1]).

Roux lenkte im Jahre 1829 die Aufmerksamkeit der Chirurgen auf eine schwere Wunderkrankung, welche im Anschlusse an eine Communitivfractur der rechten Fibula sich entwickelte und unter Gasbildung im Gewebe, welche sich in kurzer Zeit über den ganzen Unter- und Oberschenkel verbreitete, rasch zum Tode führte. Schon im nächsten Jahre konnte Velpeau über mehrere analoge Krankheitsfälle berichten. Seither hat eine stattliche Reihe von Autoren sich im Anschlusse an eigene Beobachtungen mit der Frage nach der Herkunft des Gases im Gewebe und der Klinik und der Anatomie dieser Erkrankung beschäftigt.

Die grosse Unsicherheit in der Beurtheilung der wesentlich in Betracht kommenden Symptome und des eigentlichen Wesens der Erkrankung zeigt sich in der Zahl der Namen, welche von den verschiedenen Beschreibern dieser Wundinfection gegeben wurden. Von den zahlreichen Synonymen Gangrène foudroyante, Gangrène gazeuse, Pneumohémie putride, Gangrène moleculaire, Emphysème traumatique, Emphysème traumatique spontané, Erisipèle bronzé, Infection putride aigue, Septicémie aigue à forme gangréneuse, Panphlegmone gangraenosa, Gangraena septica acutissima, Gangraena traumatica invadente, True local and general gangrene, emphysematöser Brand, acut brandiges Oedem, serös brandige Infiltration, primär mephitischer Brand, diphtheritische Phlegmone,

[1]) Vorgetragen von Lindenthal am 2. Sitzungstage des Congresses, 6. April 1899.

Digitized by Google

heisser Brand, progressives gangränöses Emphysem, Gasphlegmone wollen wir an erster Bezeichnung, welche von Maisonneuve herrührt, festhalten, weil sie bereits, ohne allerdings das Wesen der Erkrankung zu charakterisiren, in der Literatur die weiteste Verbreitung gefunden hat. Auf die genaue Besprechung der Literatur, sowie auf die Details unserer eigenen Untersuchungen können wir hier nicht eingehen und verweisen diesbezüglich auf unsere ausführliche Arbeit[1]).

Hier wollen wir aus der vorbacteriologischen Zeit nur Pirogoff erwähnen, weil er in geradezu klassischer Weise die Gangrène foudroyante beschrieben hat, aus der bacteriologischen Zeit E. Fränkel, weil er zuerst eine zusammenhängende Bearbeitung dieser Erkrankung auch in bacteriologischer Hinsicht gegeben hat.

Unsere Arbeit bestätigt zum Theile die bacteriologischen Befunde Fränkel's, erweitert die anatomischen Kenntnisse und giebt zum ersten Male eine Darstellung der mikroskopischen Gewebsveränderungen beim Menschen. Unsere Erfahrung in klinischer Hinsicht beschränkt sich auf das uns aus den Krankengeschichten Mitgetheilte und auf die Kenntniss der Literatur. Aus diesem Grunde würden wir hier auf die Klinik der Gangrène foudroyante nicht näher eingehen und uns mit der Beschreibung Pirogoff's und den in den Lehrbüchern der Chirurgie niedergelegten Darstellungen begnügen, wenn diese nicht widersprechend wären und die Kenntniss der Klinik unserer Fälle allein nicht schon geeignet, die von den späteren Chirurgen verlassene Ansicht Pirogoff's zu stützen.

Während nämlich Pirogoff diese Infection als primär mephitischen traumatischen Brand beschreibt und vollständig getrennt von den mit Entzündung einhergehenden Wundkrankheiten abhandelt und so, wenn auch nicht mit Worten, so doch de facto von den Phlegmonen abtrennt, identificiren die späteren Chirurgen die Gangrène foudroyante mit dem acut purulenten Oedem Pirogoff's, halten sie für eine besonders schwere Form der Phlegmone und widersprechen so der Ansicht Pirogoff's, zu welcher dieser bei vollständigem Fehlen der mikroskopischen und bacteriologischen Hilfsmittel, lediglich gestützt auf seine bewunderungswürdige Be-

[1]) Ueberreicht der kaiserl. Akademie der Wissenschaften in Wien in der Sitzung am 16. März 1899.

Digitized by Google

obachtungsgabe, gelangt war. Offenbar waren es Mischinfectionen, welche mangels bakteriologischer Untersuchungen als solche nicht erkannt, zu einer unrichtigen Auffassung bezüglich der Stellung der Gangrène foudroyante zu den anderen Wundinfectionen geführt hatten.

Unserer Arbeit liegt das genaue Studium von 6 Fällen — ein relativ grosses Material — zu Grunde. Diese Fälle sind sowohl klinisch, als auch anatomisch und histologisch, mit Ausnahme eines Falles auch ätiologisch identisch. Diesen Fall wollen wir einer gesonderten Besprechung unterziehen.

In den eben erwähnten 5 Fällen handelte es sich um jugendliche Individuen, bei welchen sich die Gangrène foudroyante an schwere Verletzungen der Weichtheile der Extremitäten, combinirt mit Knochenbrüchen, anschloss, an offene Wunden, welche mit Staub und Erde in Berührung gekommen sind. Wir wollen erwähnen, dass die Schwere der Verletzung für das Zustandekommen der Erkrankung keine, wie vielfach angenommen wurde, nothwendige Bedingung bildet, indem die Infection mit dem specifischen Mikroorganismus auch durch sehr geringfügige Insulte, wie z. B. durch die Nadel einer Pravaz'schen Spritze, genügt, die schwere Erkrankung hervorzurufen. Sehr kurze Zeit nach der Infection, in allen Fällen innerhalb 48 Stunden, entwickelte sich eine diffuse, ödematöse Anschwellung der von der Verletzung betroffenen Extremität. Die Haut erschien eigenthümlich verfärbt, die Epidermis in Blasen abgehoben, die subcutanen Venen schimmerten bläulich durch und beim Betasten fiel die Kälte, die Gefühllosigkeit, sowie Knistern unter der Haut auf, welches sich rasch auf weite Strecken hin nachweisen liess. Die Allgemeinerscheinungen waren nicht constant; stets waren die Symptome einer schweren Intoxication vorhanden. Das Gesicht war blass, von kaltem Schweiss bedeckt, der Puls klein, jagend, das Sensorium benommen, oder der Patient war bei vollstem Bewusstsein, klagte über keinen Schmerz. Stets entwickelte sich rasch Icterus und bei vollster Euphorie trat nach kurzer Zeit, mit Ausnahme eines Falles, in welchem eine früh vorgenommene Amputation das Leben erhalten konnte, der Tod ein. Die Temperatur war normal, manchmal auch subnormal. Es fehlten also alle klinischen Erscheinungen der Entzündung bei der reinen Form der Gangrène foudroyante, welche in 4 von unseren Fällen vorlag.

Digitized by Google

Der local-anatomische Befund entsprach der Beobachtung am Lebenden.

Die bleigraue Haut erschien durch die durchscheinenden Venen marmorirt, war luftkissenartig von ihrer Unterlage abgehoben.

Beim Einschneiden entwich Gas und trübe serös-hämorrhagische Flüssigkeit. Die Gasblasen sassen, wie der Durchschnitt zeigte, in dem lockeren subcutanen Zellgewebe und in grosser Menge in der Musculatur. Diese erschien dunkelbraun verfärbt, in Zerfall begriffen und bald trocken und brüchig, bald matsch und zerfliessend, je nach dem Grade der serösen Durchfeuchtung. Die Venen waren thrombosirt, das Knochenmark im Bereiche der Continuitätstrennungen dunkelbraun, oft zerfliessend. Bei der Section fand sich in den Organen trübe Schwellung und parenchymatöse Degeneration, ferner Blutungen in die serösen Häute. Ein Milztumor fehlte in den Fällen von Reininfection. In einzelnen Fällen war in den inneren Organen, sowie in den Gefässen Gas nachzuweisen, wenn die specifischen Bakterien präagonal in die Blutbahn gelangt waren; es entstanden dann postmortal die sogenannten Schaumorgane. Während des Lebens nämlich gehen die Bakterien im kreisenden Blute rasch zu Grunde. Die Infection schreitet ausschliesslich auf dem Wege der Lymphbahnen fort.

Wenn wir von den genannten Veränderungen die während des Lebens auffallendsten hervorheben wollen, so sind dies die progrediente Gasbildung und Nekrose. Ein besonderes Interesse bot aber das Fortschreiten dieser für die Gangrène foudroyante charakteristischen Symptome nach dem Tode. Die Wirksamkeit der specifischen Bakterien ist demnach nicht an vitale Functionen gebunden und die anatomisch, sowie histologisch identischen Veränderungen können durch dieselben auch nach dem Tode hervorgerufen werden. Dieses Moment ist zum Verständniss des ganzen Processes wichtig und geeignet, ihn als reinen Vergährungsprocess darzustellen.

Die histologische Untersuchung, gleichviel, ob das Gewebe vom lebenden Individuum oder dem Cadaver entnommen war, zeigte Zerfall der Musculatur in Schollen und Fibrillen, vollständiges Fehlen der Färbbarkeit der Muskelkerne, Gasblasen in der Musculatur und im Zellgewebe, im Gewebe vom lebenden Individuum, ausserdem Blutungen und seröse Durchtränkung. In den

Digitized by Google

Fällen von Reininfection fehlte jede nennenswerthe zellige Infiltration. In dem später zu erwähnenden Falle von Mischinfection waren bereits anatomisch Eiterung, histologisch auch Infiltration nachweisbar.

Bacterien liessen sich in grosser Menge im Gewebe zwischen den Muskelbündeln, besonders innerhalb der Gasblasen, dem Rande derselben angepresst, nachweisen, fehlten jedoch innerhalb der Gefässe. Hauptsächlich befallen zeigte sich anatomisch und histologisch das Muskelparenchym, weniger das Bindegewebe. Die bacteriologische Untersuchung der 5 als ätiologisch identisch bezeichneten Fälle ergab viermal in Reinkultur ein anaerobes Bacterium, in dem Falle von Mischinfection ausser diesem noch Streptokokken, Bacterium coli commune und ein nicht züchtbares Stäbchen.

Das anaerobe Bacterium erwies sich als ein ziemlich grosser, plumper Bacillus mit abgerundeten Enden. Er färbte sich leicht mit allen Anilinfarbstoffen, verhielt sich positiv zu Gram'scher Färbung. Er ist streng anaerob, unbeweglich, besitzt keine Kapsel und Geisseln und bildet weder in der Cultur, noch im Thier- und Menschenkörper Sporen. Er vergährt Kohlehydrate unter Bildung von Buttersäure und Wasserstoff und vergährt auch intensiv Eiweisskörper. In der Aussenwelt ist er sehr verbreitet. Wir waren im Stande, ihn wiederholt aus dem menschlichen Darme sowie aus der Erde zu züchten. Der Bacillus erwies sich als hochpathogen für Meerschweinchen, Kaninchen verhielten sich stets, Mäuse häufig refractär. Dieser Bacillus wurde culturell aus dem erkrankten Gewebe gezüchtet, histologisch in demselben nachgewiesen, und wir konnten mit demselben beim Meerschweinchen ein Krankheitsbild experimentell hervorrufen, welches klinisch', anatomisch und histologisch dem des Menschen identisch ist, sodass der ätiologische Zusammenhang dieses Bacillus mit der Gangrène foudroyante in unseren Fällen sichergestellt erscheint.

Einen nahe verwandten Bacillus haben Welch und Flexner, einen identischen E. Fränkel bei derselben Erkrankung gefunden. Fränkel beobachtete 4 Fälle von sogenannter Gasphlegmone — Gangrène foudroyante — unter diesen einen Fall von Reininfection, bei welchem Eiterung vollständig fehlte. Deshalb trennte Fränkel zum ersten Male seit Pirogoff die Phlegmonen von den Gasphlegmonen ab. Hierdurch sowie durch das Studium der Aetiologie

Digitized by Google

hat Fränkel sich unzweifelhaft Verdienste um die Kenntniss der Gangrène foudroyante erwerben. Mangels histologischer Untersuchungen am Menschen stützte sich seine Trennung der Phlegmonen von der Gangrène foudroyante nur auf das grob anatomische Verhalten und auf das Studium des Thierversuches.

Unser sechster zur Untersuchung vorgelegener Fall war, wie bereits erwähnt, klinisch, anatomisch und histologisch identisch mit den durch das anaerobe Bacterium erzeugten Fällen, und zwar im Speciellen mit dem erwähnten Falle, in welchem eine Mischinfection des anaeroben Bacillus mit Streptokokken vorhanden war. In diesem Falle wurden das Bacterium coli commune, der Streptococcus pyogenes und ein nicht züchtbares Stäbchen gefunden. Aetiologisch kommt hier wohl nur das Bacterium coli in Betracht. In diesem Falle sind nämlich ganz gewisse Verhältnisse vorgelegen, welche ausser in diesem Falle nur noch in einem Falle aus der Litteratur, in dem Falle Chiari's aus der Klinik Gussenbauer, vorhanden waren, welche die Möglichkeit boten, Gasbildung durch Bacterium coli im Gewebe zu Stande kommen zu lassen. Wir meinen mit diesen besonderen Verhältnissen die diabetische Diathese. Für die Entwicklung von Gas im menschlichen Gewebe durch Bacterium coli muss nach unseren diesbezüglichen Versuchen der Diabetes als Bedingung, nicht als Prädisposition aufgefasst werden; denn Bacterium coli vermag nur zuckerhaltiges Gewebe, Kohlehydrate zu vergähren, nicht aber Eiweissstoffe. Ist das Gewebe, wie es nur bei Diabetes der Fall ist, zuckerhaltig, so kann Bacterium coli dasselbe in derselben Weise vergähren, wie in den anderen Fällen das anaerobe Bacterium das eiweisshaltige Gewebe. Deshalb war in diesem Falle dieselbe Progredienz des Processes, dieselbe Nekrose und Gasbildung nachweisbar. Histologisch zeigten sich auch hier die Muskelfasern in scholligem Zerfalle, Verlust der Kernfärbbarkeit sowie Gasblasen im Gewebe. Daneben bestand, wie in dem oft erwähnten Falle von Mischinfection, Rundzelleninfiltration.

Diesen Fällen der eigenen Beobachtung müssen wir aus der Litteratur noch Fälle von Gangrène foudroyante hinzufügen, welche klinisch und anatomisch analog verlaufen sind, in welchen aber die Aetiologie eine andere war.

Brieger und Ehrlich haben nämlich zuerst als eigene Er-

Digitized by Google

krankung eine Wundinfection beschrieben, welche durch die Bacillen des malignen Oedems erzeugt war. Analoge Beobachtungen sind in der späteren Litteratur noch mehrfach beschrieben worden. Aus diesen Beschreibungen ist die Berechtigung nicht zu ersehen, das maligne Oedem als eine eigene Erkrankung aufzufassen.

Dasselbe gilt von den sehr seltenen Infectionen mit dem Bacillus Proteus, welcher unter uns allerdings unbekannten Verhältnissen gelegentlich sehr schwere Wundinfectionen mit progredienter Gasbildung und Nekrose zu erzeugen vermochte. Als Erreger der Gangrène foudroyante wurde er bisher nur von Grassberger bezeichnet.

Diesen Fällen möchten wir aus der Litteratur noch die Beobachtungen von Dungeren und Bunge hinzurechnen, welche bisher in der Litteratur als Coliphlegmonen geführt wurden. Diese Autoren schrieben nämlich trotz des fehlenden Diabetes dem Bacterium coli eine ätiologische Bedeutung in ihren Fällen zu und hielten die gleichzeitig gefundenen Proteusbacillen für einen blossen Nebenbefund.

Fassen wir in Kürze die Ergebnisse unserer Untersuchungen nochmals zusammen, so sind diese folgende:

1. Die Gangrène foudroyante ist eine durch progrediente Nekrose und primäre Gasbildung im Gewebe ausgezeichnete Wundinfection. Die Infection erfolgt am häufigsten nach Verletzungen durch Verunreinigung offener Wunden mit Staub und Erde. Sie breitet sich ausserordentlich rasch auf dem Wege der Lymphbahn aus und tödtet unter dem Bilde einer Intoxication. Die Section ergiebt entweder nur Degeneration der parenchymatösen Organe oder, wenn die Bacterien präagonal in die Blutbahn gelangt sind, Schaumorgane. Ein Milztumor fehlt.

2. Die reine Form der Gangrène foudroyante ist eine von den Phlegmonen sowohl klinisch und ätiologisch als auch anatomisch und histologisch ganz verschiedene Infection; sie stellt im Wesentlichen eine einfache Vergährung des Muskelglykogens und Muskeleiweisses dar und verschont zum grössten Theile das Bindegewebe, ist daher vorwiegend eine Parenchymerkrankung. Klinisch verläuft sie ohne die bekannten Zeichen der Entzündung. Als Frühsymptom tritt Gas im Gewebe auf; man fühlt beim Betasten Knistern, das befallene Glied wird kalt, die Epidermis wird in Blasen abgehoben,

Digitized by Google

die Venen schimmern dunkel durch die Haut durch, die Gewebe sind von einem hämorrhagischen Serum durchtränkt und die dunkelbraune Muskulatur verfällt der Nekrose. Incisionen und die Untersuchung an der Leiche zeigen, dass Eiterung vollständig fehlt; bei der mikroskopischen Untersuchung sieht man dann, dass auch jede nennenswerthe zellige Infiltration fehlt, das Gewebe ist vielmehr kernlos und die Structur der Zellen ist bei Erhaltung ihrer äusseren Form verloren gegangen.

3. Mischinfectionen kommen vor und bieten neben den characteristischen Veränderungen der Gangrène foudroyante noch die Zeichen ausgesprochener Entzündung.

4. Die Gangrène foudroyante stellt einen Sammelbegriff dar, unter welchem die klinisch, anatomisch und histologisch einheitlichen, ätiologisch aber differenten Infectionen subsummirt werden. Bisher sind als Erreger der Gangrène foudroyante bekannt:

a) Die Bacillen des malignen Oedems;
b) die von Welch und Flexner, E. Fraenkel und uns beschriebenen anaeroben Bacillen;
c) in sehr seltenen Fällen der Proteus (Hauser) und
d) das Bacterium coli commune bei Diabetes.

5. In klinischer Hinsicht ergiebt sich, dass die Gangrène foudroyante eine der bösartigsten Wundinfectionskrankheiten darstellt. Bei weitem der grösste Theil der zur Kenntniss gelangten Infectionen endete letal; nur einzelne der frühzeitig Amputirten wurden gerettet. Incisionen, sowie die ausgiebige Anwendung der Antisepsis waren ohne Einfluss, indem hierdurch der Process nicht aufgehalten wurde. Frühzeitige Amputation, solange die Operation noch im gesunden Gewebe möglich ist, erscheint daher als die einzig wirksame Therapie.

6. Die klinische Diagnose des Processes lässt sich aus der primären Gasbildung und der progredienten Nekrose stellen. Erhärtet wird dieselbe durch die bacteriologische Untersuchung.

Digitized by Google

V.

(Aus der chirurg. Klinik des Professor Wölfler in Prag.)

Ueber Operationshandschuhe.

Von

Dr. Hermann Schloffer,

Assistent der Klinik [1]).

Bekanntlich liegen der Einführung der Operationshandschuhe zwei Gedanken zugrunde: erstens wollen wir die Hand des Operateurs bei Operationen in inficirtem Gewebe vor der Infection mit virulenten Eitererregern schützen, und zweitens wollen wir den Uebertritt jener Keime auf die Wunde verhindern, welche etwa doch auch nach gründlicher Desinfection noch an den Händen des Operateurs zurückgeblieben sind.

Die erste Absicht erreichen wir voll und ganz, wenn wir uns bei septischen Operationen der Gummihandschuhe bedienen. Es unterliegt dies auch praktisch verhältnissmässig geringen Schwierigkeiten, weil der Nachtheil der Unbequemlichkeit dieser Handschuhe bei den meisten septischen Operationen wenig ins Gewicht fällt. Es handelt sich dabei doch in der Regel um Eingriffe, die keine erhebliche manuelle Fertigkeit und keine feineren Manipulationen verlangen.

Natürlich kann auch die zweite ausgesprochene Absicht, die, den Uebertritt der Keime von der Hand des Arztes auf die Wunde zu verhindern, durch Gummihandschuhe erreicht werden, und thatsächlich ist ja auch schon von verschiedenen Seiten der

[1]) Auszugsweise vorgetragen am 2. Sitzungstage des Congresses, 6. April 1899.

Digitized by Google

Gummihandschuh zu diesem Zwecke gelegentlich in Gebrauch gezogen worden. In der geburtshilflichen Praxis hat ihn Döderlein[1]) allgemein und mit bestem Erfolg in Verwendung gezogen. Für den permanenten Gebrauch bei aseptischen Operationen eignet er sich aber doch nicht, denn auch den neuesten und besten Fabrikaten, die ja sicher einen erheblichen Fortschritt in der Technik bei der Herstellung dieser Handschuhe darstellen, haftet noch immer eine grosse Anzahl von Mängeln an.

Diese Mängel liegen zunächst darin, dass dicke Gummihandschuhe steif und recht unbequem, dünne Handschuhe sehr zerreisslich sind. Dazu kommt, dass dicke Handschuhe (sowie Tricot-Gummihandschuhe) sich der Hand nur selten gut anpassen, und dass dünne Handschuhe selbst dann, wenn sie dies im Anfange thun, schon nach kurzer Zeit durch das Tragen an der warmen Hand weiter werden, dass sie dann an den Fingerspitzen von den Fingern abstehen, dadurch störend wirken, und auch leicht durch Instrumente zerrissen werden. Wir haben an der Prager Klinik im Laufe des letzten Jahres mit einer ganzen Reihe von Gummihandschuhen, wie sie von verschiedenen Seiten empfohlen wurden, Versuche gemacht, und haben keine einzige Sorte getroffen, die sich bei länger dauernden aseptischen Operationen auch nur einigermaassen bewährt hätte und die nicht durch längeren Gebrauch und öftere Desinfection rasch untauglich geworden wäre. Auch der Versuch, über dünne Handschuhe ausgekochte Tricothandschuhe zu ziehen, war nicht von entsprechendem Erfolge begleitet.

Wir haben zweifellos auch in schlecht passenden und unbequemen Gummihandschuhen im Laufe der letzten Zeit viel feinere Manipulationen ausführen gelernt, als ehedem. Aber für die aseptischen Operationen sind wir doch nach wie vor bei jenen Handschuhen geblieben, die ebenfalls eine Verbesserung unserer Asepsis darstellen, dabei aber die Geschicklichkeit unserer Hände nicht alteriren: es sind das die an der Wölfler'schen Klinik gebräuchlichen antiseptischen Militärhandschuhe.

Als schwerwiegendster Einwand, der gegen die Operationshandschuhe erhoben worden ist, ist wohl der zu betrachten, dass sich während der Operation in den Handschuhen zahlreiche Bakterien anhäufen. Döderlein[2]) hat

[1]) Centralbl. f. Gynäkologie. 1898. No. 26.
[2]) Beitr. zur Geburtshilfe und Gynäkologie. I. Bd., 1. Heft. S. 15.

Digitized by Google

auf Grund seiner Versuche mit aseptischen Zwirnhandschuhen die Folgerung aufgestellt, dass die Bakterien der Luft sich an den Handschuhen in reichem Maasse absetzen, dass sie sich dort sogar vermehren können, und dass deshalb diese Handschuhe durch ihren Bakterienreichthum der Wunde eher schaden als nützen können. Bei unseren antiseptischen Handschuhen kommt diese Frage zwar gar nicht in Betracht, aber es schien mir doch von theoretischem Interesse, ihr näher zu treten. Ich habe zu diesem Zwecke mehrmals unsere antiseptischen Handschuhe gründlich in oftmals gewechselter sterilisirter Kochsalzlösung ausgewaschen und dann mit ihnen operirt und assistiren lassen, und thatsächlich konnte ich, wenn ich dann nach längerer Zeit die Handschuhe ausziehen und in sterilisirte Schalen hinein auspressen liess, eine grosse Anzahl von Bakterien in dem Handschuhsafte nachweisen, ganz, wie dies Döderlein beschrieben hat. Nur selten blieb ein Handschuh ganz steril, wohl deshalb, weil nicht alles Desinficiens ausgewaschen worden war. Aber nun lag auch die Frage nahe: wie steht es denn mit dem Bakterienreichthum der Hände, wenn ohne Handschuhe operirt wird, und finden sich nicht vielleicht auch dabei entsprechend grosse Mengen von Bakterien? Ich habe deshalb in einigen Fällen aseptisch und mit Händen, die nach der Desinfection wieder in Soda-Kochsalzlösung abgespült wurden, operirt. Nach der Operation wurden die Hände mit allem daran klebenden Blute in kleinen Mengen sterilisirten Wassers gründlich gewaschen und mehrere Tropfen bis $^1/_4$ ccm von diesem „Händesaft" untersucht. Da hat sich nun gezeigt, dass sich auch in dieser Flüssigkeit manchmal recht grosse Mengen von Bakterien vorfinden. Nur selten finden sich wenige oder keine Keime, sowie dies auch beim Handschuhsafte der Fall war. Es folgt daraus, dass nicht nur an den aseptischen Handschuhen, sondern auch an den blossen Händen sich während einer länger dauernden Operation sehr zahlreiche Bakterien ansiedeln können.

Um die Bedeutung dieser Keime für die Wunde zu beurtheilen, müssen wir aber auch wissen, welcher Art dieselben sind. Ich habe sie deshalb mehrmals auf ihre Identität näher untersucht und dabei durchwegs solche Bakterien gefunden, wie wir sie auch in dem Sekret unserer primär heilenden Wunden fast regelmässig anzutreffen pflegen. Auch hier nahm der im Wundsecrete so häufig gefundene weisse Staphylococcus eine hervorragende Stellung ein. Wie aber bekanntlich die Untersuchungen von Büdinger, Tavel, Lanz und Flach, mir und vielen Anderen ziemlich übereinstimmend ergeben haben, kommen ja in unseren Operationswunden auch dann, wenn sie völlig aseptisch heilen, doch häufig recht erhebliche Mengen solcher Bakterien vor. Wir wissen ja, dass wir nicht steril operiren können und dass wir, wie dies u. A. schon Tavel, Lanz und Flach betont haben, uns begnügen müssen, wenn wir nur aseptisch operiren.

Aus dieser Perspective verlieren nun allerdings die Ergebnisse der Versuche Döderlein's, die dieser auf dem vorigen Congresse hier mitgetheilt hat, an Beweiskraft für die Gefährlichkeit der aseptischen Zwirnhandschuhe im Gegensatz zu der blossen Hand, und so erklärt sich wohl auch, warum Döderlein trotz der Verwendung der Tricothandschuhe tadellose

Digitized by Google

Wundverhältnisse erzielt hat. Dass der aseptische Tricothandschuh seiner hohen Permeabilität wegen einen sicheren Schutz der Wunde vor eventueller Fingerinfection nicht darstellt, ist ja selbstverständlich. Aber andererseits muss doch anerkannt werden, dass derselbe in zweifacher Hinsicht nützen kann: 1. verhindert er die directe Berührung der Hand mit der Wunde und dadurch ein directes Abstreifen der oberflächlichen und möglicherweise mit Infectionskeimen beladenen Epidermisschichten, er überbrückt Nagelfalz und Unternagelräume, die schwachen Punkte unserer Händedesinfection, und verhindert in gleicher Weise ihre directe Berührung mit der Wundfläche. 2. nach zufälliger Berührung nicht aseptischer, trockener Gegenstände genügt das Ausziehen des Handschuhes und entfällt die Nothwendigkeit neuer gründlicher Desinfection zur Weiterführung der Operation.

Antiseptische Operationshandschuhe[1]).

Wir verwenden gewöhnlich lederne Militärhandschuhe ohne Knöpfe, die weder im Wasser noch im Dampfe sterilisirt werden können. Wir sind daher genöthigt, sie zu desinficiren. Sie werden zu diesem Zweck zunächst in heissem Wasser mit Seife gründlich gewaschen und liegen dann durch wenigstens 14 Tage in einer 5 proc. Lysollösung. Dann kommen sie in schwächeres Lysol (2—3 proc.) und werden vor dem Gebrauch in 1 proc. Lysol oder Sublimat (1 : 5000) gelegt und darin ausgewaschen. Sie ziehen sich in nassem Zustande, namentlich wenn sie aus Lysol kommen, sehr leicht an. Sie werden dann vermittelst der anderen Hand ausgestreift und dadurch der grösste Theil der Desinfectionslösung wieder entfernt. Mit den feuchten Handschuhen wird operirt.

Ein Nachtheil für die operative Technik erwächst aus diesen Handschuhen nicht. Der, der zum ersten Mal damit operirt, empfindet sie allerdings als Störung. Aber schon nach kurzer Zeit gewöhnt man sich so vollkommen an dieselben, dass man genau so wie ohne Handschuhe arbeitet, ja für gewisse Zwecke die Handschuhe nur ungern entbehrt. Wir haben z. B. im Anfange, um für feinere Manipulationen geeignet zu sein, Daumen und Zeigefinger der Handschuhe abgeschnitten und dafür Condomfingerlinge an diese Finger gesteckt. Seit langem erscheint uns diese Maassregel jedoch ganz überflüssig. Während der Operation werden

[1]) Wölfler, 27. Congress der Deutschen Gesellschaft für Chirurgie 1898.

Digitized by Google

die Hände sammt den Handschuhen öfters in Lysol oder Sublimat gewaschen, der Ueberschuss der Lösung nachher in der angegebenen Weise wieder entfernt. Bei zufälliger Berührung mit nicht aseptischen Dingen werden die Handschuhe gewechselt, sonst aber während der Operation fast nie ausgezogen. Nur in einem Falle kann dies nothwendig werden: wenn die Hand in die Bauchhöhle eingehen muss, um dort zwischen den Därmen vorzudringen. Dabei erschweren allerdings die Handschuhe eine feinere Untersuchung.

Bei einer Reihe von Handgriffen erleichtern die Handschuhe in ausgesprochener Weise die Technik. So bei allen stumpfen Ablösungen verschiedener Gewebstheile von einander (Hernien) und dann, wenn die Finger Gewebstheile fassen und festhalten sollen. Die behandschuhten Finger halten viel fester und sicherer, ohne zu drücken. Am allerwichtigsten sind uns aber die Handschuhe beim Nähen und Ligiren geworden. Denn sie erschweren das Schlingen der Knoten gar nicht, und erleichtern das Zuziehen derselben ganz erheblich. Die gewissen Risse und Schrunden, die die Finger so manches Chirurgen vom festen Anziehen der Seidenligaturen aufweisen, kennen wir seit Verwendung der Handschuhe nicht mehr.

Dass unsere Handschuhe durch die oben angegebenen Proceduren völlig steril gemacht werden, unterliegt keinem Zweifel und ist auch durch Untersuchungen Imhofer's[1]) festgestellt worden. Aber es ist doch zum Princip erhoben worden, Handschuhe, welche mit infectiösem Material (Eiter und dergl.) in Berührung gekommen sind, später bei aseptischen Operationen nie mehr zu verwenden. Solche Handschuhe werden entweder ausgeschaltet oder sie werden durch Wochen in 10 proc. Lysol gesteckt und dann wieder nur bei nicht ganz reinen Operationen verwendet.

Die Hände vertragen die dauernde Bedeckung durch die antiseptischen Handschuhe recht gut, die einen besser Lysol, die anderen besser Sublimat. Nur ist es nothwendig, die Handschuhe, wenn sie aus der stärkeren Lösung kommen, gründlich in der schwachen, eventuell in sterilisirtem Wasser auszuwaschen, weil

---

[1]) Von Herrn Professor Wölfler auf dem Chirurgen-Congresse 1898 mitgetheilt.

Digitized by Google

stärkere Lösungen, namentlich von Lysol, unangenehme Hautreizung verursachen können.

Was die Qualität der Handschuhe anbetrifft, so müssen diese ein gutes, geschmeidiges Leder haben, besser dick als zu dünn, da dünne Handschuhe sich an den Fingerspitzen bald durchreiben.

Bedeutung der antiseptischen Handschuhe für die Asepsis.

Die Lederhandschuhe stellen eine ziemlich dicke, gleichmässige Schicht eines festen Gewebes dar, das antiseptische Flüssigkeit in reichem Maasse in seinen Maschen aufnimmt und festhält. Gerade dieses mit antiseptischer Lösung durchtränkte Gewebe, das zwischen unsere Finger und die Wunde eingeschaltet ist, betrachten wir als den Hauptvorzug der Wölfler'schen Handschuhe. Denn alle Keime, die aus der Luft auf die Hände fallen, werden von dem feuchten, antiseptischen Handschuh aufgefangen, und alle, die etwa nach der besten Desinfection der Hände doch noch an denselben zurückgeblieben sind und die während der Operation frei werden und nach aussen der Wunde zuwandern, müssen durch das Antisepticum hindurchmarschiren.

Es war ja von vornherein anzunehmen, dass eine Reihe von Bakterien auf dieser Wanderung getödtet würden. Ob aber auch grössere Mengen dann getödtet würden, wenn ziemlich ausgiebige Bewegungen mit den Fingern vorgenommen werden, man also auf einen ziemlich raschen Austausch der Flüssigkeit an der Innen- und Aussenseite des Handschuhes rechnen konnte, durfte von vornherein nicht angenommen werden, und musste daher erst experimentell entschieden werden.

Thierexperimente.

Da alle Versuche, die man zu diesem Zwecke mittels künstlicher Nährböden vorgenommen hätte, wegen der Beimengung der Antiseptica nur precäre Bedeutung gehabt hätten, habe ich auf solche ganz verzichtet und mich nur natürlicher Nährböden bedient. Es schien mir dabei am einfachsten, Finger mit stark virulentem Kulturmaterial reichlich zu inficiren, dann den Handschuh darüber

Digitized by

zu ziehen und zu untersuchen, inwieweit dieser Handschuh in der Lage sei, eine Infection des Thieres zu verhindern, wenn der Finger, ähnlich wie bei Operationen am Menschen, in die Wunde des Thieres eingriff.

Das Kulturmaterial, das ich zu diesem Zwecke benützte, war zuerst eine sehr virulente Streptokokkenart aus dem Institute des Herrn Prof. Paltauf in Wien. Wegen der Pathogenität dieser Bakterien für den Menschen habe ich die hierher gehörigen Versuche im bakteriologischen Laboratorium des pathologisch-anatomischen Institutes in Prag vorgenommen, wozu Herr Hofrath Prof. Chiari in liebenswürdigster Weise seine Einwilligung gab, und wofür ich ihm zu besonderem Danke verpflichtet bin.

Da aber die Schutzmaassregeln, die ich für mich selbst mit Rücksicht auf meine beständige Beschäftigung an aseptischen Wunden hierbei für nöthig hielt, mir bei der Ausführung der Versuche im Laufe der Zeit doch recht hinderlich wurden, habe ich es vorgezogen, eine für das Thier, nicht aber für den Menschen pathogene Bakterienart, einen Bacillus der Kaninchen-Septicämie aus dem hygienischen Institute des Herrn Prof. Gruber in Wien zu verwenden. Ich konnte seine Virulenz soweit steigern, dass intraperitoneale Injection von 0,000001 ccm der 48stündigen Fleischbrühkultur genügte[1]), um ein Kaninchen von ca. 1 kg Gewicht innerhalb 24 Stunden zu tödten. Bei der Section fanden sich regelmässig die Bacillen im Peritoneum und im Herzblute wieder.

In Bezug auf die Resistenz dieses Bacillus gegenüber Desinfectionsmitteln liess sich durch zahlreiche Versuche und Vergleiche mit anderen Bakterienarten feststellen, dass sich derselbe in dieser Hinsicht ähnlich verhielt, wie manche Streptokokkenarten, die aus eiterigen Processen gewonnen waren.

Die Versuche wurden in der Art vorgenommen, das zunächst ein Finger, der gründlich desinficirt und nachher in sterilisirtem Wasser abgespült und getrocknet war, mit der Kultur inficirt wurde; entweder wurden einige Tropfen Bouillonkultur daraufgegossen und eintrocknen gelassen, oder aber Agarkultur, die gelegentlich mit

---

[1]) Vielleicht hätten auch noch geringere Mengen genügt, mir schien aber die Feststellung dieses Virulenzgrades für meine Zwecke genügend.

Digitized by Google

Amylum oder Vaselin zu einem Brei gerieben war, auf die Fingerkuppe oder in den Unternagelraum geschmiert. Es kam dabei jedenfalls ein sehr Vielfaches der tödtlichen Dosis auf die Finger. Dann wurde der Handschuh über den Finger gestülpt; hierauf wurden mit dem Finger in der inzwischen eröffneten Bauchhöhle eines Kaninchens durch eine bestimmte Zeit ausgiebige Bewegungen vorgenommen, namentlich der Finger an der peritonealen Fläche der vorderen Bauchwand abgerieben. In einzelnen Fällen wurde nun der Handschuh ausgezogen und der Finger sofort in die Bauchhöhle eines zweiten Thieres in derselben Weise eingeführt. In jedem Falle wurden nebenher Controllthiere mit inficirtem Finger ohne Handschuh in der gleichen Weise behandelt.

Nach den Operationen wurde die Bauchhöhle mit frisch ausgekochten Instrumenten und frischen Gummihandschuhen wieder zugenäht und die Thiere in den Käfig gebracht. Alle verendeten Thiere wurden alsbald secirt und von den Organen Kulturen angelegt.

Ich lasse nun meine Versuchsreihen folgen. Zum Verständniss der Tabellen will ich nochmals darauf hinweisen, dass, wie durch die Anmerkung jedesmal ersichtlich wird, öfter ein Finger (oder Finger sammt Handschuh), nachdem er in der Bauchhöhle eines Thieres durch längere Zeit wirksam gewesen, sofort in dem Zustande, in dem er sich eben befand, in die Bauchhöhle eines zweiten Kaninchens eingeführt wurde.

A. Versuche mit Streptokokken.

Es wurden dabei Leichenfinger benützt und durch die volaren Sehnenscheiden ein kleiner Bohrer eingeschoben und in die Mittelphalange eingebohrt. Dadurch konnte der Finger dirigirt werden. Bezüglich der Versuchsanordnung ist zu bemerken, dass in dieser Reihe, sofern Fleischbrühkulturen zur Infection verwendet wurden, die Fingerspitzen längere Zeit in der Kultur liegen gelassen und dann trocknen gelassen wurden.

Digitized by Google

No. d. Versuches	No. des Thieres	Finger inficirt mit	Handschuh enthält	Dauer der Manipulation in der Bauchhöhle	Ausgang	Anmerkung.
I.	1	48stündige Fleischbrühcultur.	½ proc. Lysollösung gut ausgedrückt.	2 Min.	† nach 3 Tagen. Section: negativ. Culturen steril.	Derselbe Finger sammt Handschuh kommt jetzt noch sofort in die Bauchhöhle des Kaninchens No. 2.
	2	do.	do.	do.	Lebt.	Der behandschuhte Finger von No. 1 wurde hier weiter verwendet.
	3	do.	Kein Handschuh.	do.	† Culturen: Streptokokken	Derselbe Finger kommt jetzt noch in die Bauchhöhle des Kaninchens No. 4.
	4	do.	do.	do.	† Culturen: Streptokokken	Der Finger von No. 3 wurde hier weiter verwendet.
II.	5	Agarcultur m. Amylum vermischt in Nagelfalz.	1 proc. Lysollösung.	do.	Lebt.	Derselbe Finger sammt Handschuh kommt jetzt noch sofort in die Bauchhöhle des Kaninchens No. 6.
	6	do.	do.	do.	Lebt.	Der behandschuhte Finger von No. 5 wurde hier weiter verwendet.
	7	do.	Kein Handschuh.	1 Min.	† Culturen: Streptokokken	Derselbe Finger kommt jetzt noch sofort in die Bauchhöhle des Kaninchens No. 8.
	8	do.	do.	do.	† Culturen: Streptokokken	Der Finger von No. 7 wurde hier weiter verwendet.
III.	9	24 stündige Fleischbrühcultur.	½ proc. Lysollösung.	2 Min.	Lebt.	Derselbe Finger sammt Handschuh kommt jetzt noch sofort in die Bauchhöhle des Kaninchens No. 10.
	10	do.	do.	do.	Lebt.	Der behandschuhte Finger von No. 9 wurde hier weiter verwendet.
	11	do.	Kein Handschuh.	do.	† Cultur: Streptokokken	Derselbe Finger kommt jetzt noch sofort in die Bauchhöhle des Kaninchens No. 12.
	12	do.	do.	do.	† Cultur: Streptokokken	Der Finger von No. 11 wurde hier weiter verwendet.

B. Versuche mit dem Bacillus der Kaninchen-Septikämie [1]).

IV.	13	24 stündige Fleischbrühcultur.	1 proc. Lysollösung.	5 Min.	Lebt.	—
	14	do.	Kein Handschuh.	2 Min.	† Culturen: Bacillus der Kanin.-Septik.	—

[1]) Zu diesen Versuchen haben sich meist Collegen in freundl. Weise ihre Finger inficiren lassen.

Digitized by Google

No. d. Versuches	No. des Thieres	Finger inficirt mit	Handschuh enthält	Dauer der Manipulation in der Bauchhöhle	Ausgang	Anmerkung.
V.	15	24 stündige Fleischbrühcultur.	½ proc. Lysollösung.	10 Min.	Lebt.	Derselbe Finger sammt Handschuh kommt jetzt noch sofort in die Bauchhöhle des Kaninchens No. 16.
	16	do.	do.	do.	Lebt.	Der Finger von No. 15 wurde hier weiter verwendet.
	17	do.	Kein Handschuh.	5 Min.	† Culturen: Bacillus der Kaninchen-Septikämie.	—
VI.	18	2 tägige Agarcultur.	½ proc. Lysollösung	10 Min.	Lebt.	Derselbe Finger sammt Handschuh kommt jetzt noch in Bauchhöhle des Kaninchens No. 19.
	19	do.	do.	do.	Lebt.	Derselbe Finger **ohne** Handschuh kommt in die Bauchhöhle d. Kaninchens No. 20.
	20	do.	Handschuh bereits abgezogen.	do.	Lebt.	Der Finger von No. 18 u. 19 nach Abziehen des Handschuhes wurde hier verwendet.
	21	do.	Kein Handschuh.	do,	† Culturen: Kaninchen-Septikämie.	—
VII.	22	1 tägige Agarcultur.	1/50 proc. Sublimat.	15 Min.	Lebt.	—
	23	do.	Kein Handschuh.	5 Min.	† Cultur: Bacillus der Kaninchen-Septikämie.	—
VIII.	24	2 tägige Agarcultur mit Vaselin verrieben.	½ proc. Lysollösung.	15 Min.	† Cultur: Bacillus der Kaninchen-Septikämie.	Der Handschuh wird vom Finger gezogen und der Finger sodann eingeführt in die Bauchhöhle des Kaninchens No. 25.
	25	do.	Kein Handschuh.	5 Min.	† Culturen steril.	Finger von No. 24 nach Abziehen des Handschuhs.
	26	do.	do.	do.	† Cultur: Bacillus der Kaninchen-Septikämie.	—
IX.	27	do.	1 proc. Lysollösung.	15 Min.	Lebt.	—

Digitized by Google

No. d. Versuches	No. des Thieres	Finger inficirt mit	Handschuh enthält	Dauer der Manipulation in der Bauchhöhle	Ausgang.	Anmerkung.
IX.	28	2 tägige Agarcultur mit Vaselin verrieben.	Kein Handschuh.	5 Min.	† Cultur: Bacillus der Kaninchen-Septikämie.	—
X.	29	1 tägige Agarcultur mit Amylum verrieben.	$^1/_{20}$ proc. Sublimatlösung.	15 Min.	Lebt.	—
	30	do.	$^1/_{50}$ proc. Sublimatlösung.	do.	Lebt.	—
	31	do.	1 proc. Lysollösung.	do.	Lebt.	—
	32	do.	Kein Handschuh.	2 Min.	† Cultur: Bacillus der Kaninchen-Septikämie.	—
XI.	33	2 tägige Agarcultur.	$^1/_{50}$ proc. Sublimatlösung.	15 Min.	Lebt.	—
	34	do.	$^1/_{100}$ proc. Sublimatlösung.	do.	Lebt.	—
	35	do.	1 proc. Lysollösung.	do.	Lebt.	—
	36	do.	Kein Handschuh.	1 Min.	† Cultur: Bacillus der Kaninchen-Septikämie.	—
XII.	37	1 tägige Agarcultur.	$^1/_{50}$ proc. Sublimatlösung.	30 Min.	Lebt.	—
	38	do.	1 proc. Lysollösung.	do.	Lebt.	—
	39	do.	Kein Handschuh.	1 Min.	† Cultur: Bacillus der Kaninchen-Septikämie.	Derselbe Finger kommt sogleich in die Bauchhöhle des Kaninchens No. 40.
	40	do.	do.	do.	† Cultur: Bacillus der Kaninchen-Septikämie.	Der Finger von No. 39 wurde hier weiter verwendet.
XIII.	41	do.	$^1/_{50}$ proc. Sublimatlösung.	30 Min. in e. subcut. Hauttasche herumgewühlt.	Lebt.	—

Digitized by Google

No. d. Versuches	No. des Thieres	Finger inficirt mit	Handschuh enthält	Dauer der Manipulation in der Bauchhöhle	Ausgang	Anmerkung.
XIII.	42	1 tägige Agarcultur	1 proc. Lysollösung.	30 Min. ebenfalls Hauttasche.	Lebt.	—
	43	do.	Kein Handschuh.	1 Min. Hauttasche.	† Cultur: Bacillus der Kaninchen-Septikämie.	Derselbe Finger kommt sogleich in die Bauchhöhle des Kaninchens No. 44.
	44	do.	do.	1 Min. Hauttasche.	Lebt.	Finger von No. 43 weiter verwendet.

Aus diesen Versuchen geht zunächst hervor, dass die Infection des Fingers mit Streptokokken sowohl, als mit dem Bacillus der Kaninchensepticämie in jedem Falle, in dem kein Handschuh darüber gezogen wurde, hingereicht hat, um das Thier an der entsprechenden Infection zu tödten. Die Virulenz der Culturen erklärt dies ja vollkommen. Mehrmals (No. 3 und 4, 7 und 8, 11 und 12, 39 und 40) wurde sogar der Finger, nachdem er in der Bauchhöhle des einen Thieres längere Zeit abgestreift war, noch einem zweiten Thiere in die Bauchhöhle geführt und auch in diesen Fällen sind die Kaninchen zu Grunde gegangen. Nur bei dem Versuche No. XIII (Thiere No. 43 und 44), bei dem zum Versuche nicht die Bauchhöhle, sondern eine Hauttasche verwendet wurde und bei welchem ebenfalls der Finger aus der Wunde des ersten Controlthieres noch in die eines zweiten eingeführt wurde, ging wohl das erste, nicht aber das zweite Controlthier zu Grunde. Das erklärt sich daraus, dass bei subcutaner Infection die Virulenz des Bacillus der Kaninchensepticämie eine weit geringere ist als bei intraperitonealer. In 24 Fällen wurde über den inficirten Finger ein Handschuh geführt, und mit dem Finger in der Bauchhöhle der Thiere herumgewühlt. Die Dauer der Manipulation betrug bei den Versuchen mit Streptokokken (6) nie mehr als 2 Minuten, da ich, wie erwähnt, die Fortführung der Versuche (Steigerung der Versuchsdauer) aus äusseren Gründen aufgeben musste. In keinem Falle ist das mit dem behandschuhten Finger behandelte Thier an Strepto-

Digitized by Google

kokkensepticämie zu Grunde gegangen, und auch die Thiere, denen ein solcher Finger nach der Behandlung des ersten Kaninchens für weitere 2 Minuten in die Bauchhöhle eingeführt wurde, blieben am Leben. Es ist dadurch der Beweis erbracht, dass während dieser 4 Minuten, während welcher der antiseptische Handschuh den mit Streptokokken inficirten Finger bedeckte, die Manipulationen mit dem Finger nicht im Stande waren, lebensfähige Streptokokken in einer zur tödtlichen Infection nöthigen Menge an die Aussenfläche des Handschuhs und in die Bauchhöhle der Thiere gelangen zu lassen.

In 16 Fällen wurde der Finger mil dem Bacillus der Kaninchensepticämie inficirt, und der antiseptische Handschuh darübergezogen. Die Zeitdauer, während welcher der so armirte Finger in der Bauchhöhle der Thiere herumwühlte, schwankte hier von 5 Minuten bis zu einer halben Stunde. In einem einzigen Versuche (Versuch No. VIII, Thier No. 24) ging trotz des über den Finger gezogenen Handschuhs das Thier an der Kaninchensepticämie zu Grunde. Es war in diesem Versuche die Agarcultur vorher mit Vaselin zu einem Brei verrieben, und dieser Brei reichlich auf die Fingerkuppe aufgetragen worden; es wurden $^1/_2$ proc. Lysolhandschuhe verwendet, und die Versuchsdauer betrug 15 Minuten. Es beweist dieser Ausgang neuerdings, dass das Einhüllen der Bakterien mit Fetten die ersteren der Einwirkung von Desinfectionsmitteln unzugänglich macht, und so haben wir uns vorzustellen, dass in diesem Falle die Bakterien unter dem schützenden Mantel des sie umgebenden Vaselins unbehelligt durch den $^1/_2$ proc. Lysolhandschuh hindurchwandern konnten. In einem zweiten ganz ähnlich vorgenommenen Versuche (statt $^1/_2$ proc. 1 proc. Lysol) .blieb aber das Kaninchen am Leben (Versuch No. IX). In allen übrigen 16 Versuchen, in denen entweder die Cultur allein oder Culturen mit Amylum verrieben auf die Finger gebracht worden waren, schützte der Handschuhfinger das Thier vollkommen vor der Infection, und zwar war dies auch dann der Fall, als die Manipulationen des Fingers in der Bauchhöhle bis auf eine halbe Stunde ausgedehnt wurden (Versuch XII und XIII). In den Versuchen VI und VIII wurde, nachdem der Handschuh 20, respective 15 Minuten über dem inficirten Finger gesessen hatte, ersterer abgezogen, und nun mit dem blossen Finger in die Bauchhöhle eines neuen Thieres eingegangen.

Digitized by Google

Keines derselben ist an der Septicämie zu Grunde gegangen. Es ist das ein Ausdruck dafür, dass der Handschuh, während er am Finger sitzt, die Oberfläche desselben in ausgiebiger Weise desinficirt und ihn seiner Gefährlichkeit für das Versuchsthier entkleidet.

Es folgt also aus meinen Versuchen, dass der antiseptische Handschuh die Gefahren, die von Seiten der Hand des Arztes den Wunden drohen, ganz erheblich herabdrücken kann[1]). Ich habe bei diesen Versuchen absichtlich eine so ausgiebige Infection der Finger vorgenommen, wie sie ja selbstverständlich in praxi gar nicht in Frage kommen kann, weil, wenn der Handschuh diese Probe bestand, wohl auch zu erwarten war, dass er mit den ausserordentlich viel geringeren Mengen von Bakterien, die für unsere Operationen am Menschen in analoger Weise in Frage kommen, gleichfalls fertig werden würde. Von diesem Gesichtspunkte scheint nun aber auch der Umstand von Bedeutung, dass in dem einen oben schon erwähnten Versuche, bei dem die Cultur mit Vaselin gemischt war und ein 1 proc. Lysolhandschuh verwendet wurde, das Thier nicht inficirt wurde, im Gegensatz zu No. VIII, wo unter sonst gleichen Verhältnissen der ½ proc. Lysolhandschuh die Infection des Thieres nicht hindern konnte. In praxi, zumal im Hinblick auf unsere Alkoholdesinfection werden wir ja mit solchen in Fett dicht eingehüllten Bakterien nicht zu rechnen haben. Dass aber auch solchen gegenüber der Handschuh von Vortheil sein kann, zeigt Versuch IX, während der Versuch VIII darauf hinweist, dass es vielleicht nicht zu empfehlen ist, sich die Hände vor dem Anziehen des Handschuhs zu befetten. Zur endgiltigen Entscheidung dieser Frage würden weitere, einschlägige Versuche wesentlich beitragen können.

Der Einwand, dass wir die Verbesserung der Asepsis mit unseren Handschuhen nur dadurch erreichen, dass wir von der Asepsis zur Antisepsis zurückgreifen, ist gewiss nicht stichhaltig, denn einerseits wird ja bekanntlich auch heute noch in den meisten chirurgischen Anstalten bei der Desinfection der Hände ein Antisepticum verwendet, und die Hände werden während der Operation

[1]) Ich ziehe dabei schon gewisse Einschränkungen in Rechnung, die bei der Uebertragung meiner Versuchsresultate auf unsere operative Praxis in Betracht kommen können (Verdünnung des Handschuhdesinficiens durch Blut, eventuelle grössere Resistenz der Bakterien der Hand gegen Desinfectionsmittel u. dgl.)

University of California LIBRARY

Digitized by Google

in einem solchen abgespült. Auch dabei kommen zweifellos Spuren von diesen Lösungen in die Wunde, ohne Schaden zu verursachen. Andererseits haben wir, die wir bereits seit $1\frac{1}{2}$ Jahren mit diesen antiseptischen Handschuhen arbeiten, nie den geringsten Nachtheil aus der Einwirkung der Antiseptica auf die Wunden wahrnehmen können. Daraus, dass man seinerzeit die Antisepsis übertrieben hat, dass man die Wunde mit grossen Mengen derselben übergossen und dies als Fehler erkennen gelernt hat, darf nicht gefolgert werden, dass nicht die Rückkehr zur Antisepsis am richtigen Ort und in bescheidenem Ausmaass doch auch noch heute zur Verbesserung unserer Wundbehandlung herangezogen werden kann.

Es ist in dieser Hinsicht nicht ohne Interesse, dass in jüngster Zeit auch von anderer Seite in gewissem Sinne wieder zur Antisepsis zurückgegriffen wurde. Es hat nämlich Haegler[1]) die sehr interessante Beobachtung gemacht, dass thermisch sterilisirte Seidenfäden, wenn sie durch desinficirte, nicht eben in Sublimat getauchte Hände gezogen werden, nach dieser Procedur nie steril befunden wurden, während die Sublimatseide unter den gleichen Bedingungen immer ein negatives Culturergebniss hatte, selbst dann, wenn sie durch absichtlich schwer inficirte Hände gezogen wurde. Aus diesem Grunde ist Socin von der aseptischen zur antiseptischen Seide übergangen und, wie Haegler mittheilt, mit dem besten Erfolge für seine Wunden, bei denen seither Ligatureiterungen nicht mehr beobachtet wurden. An unserer Klinik wird die Seide zwar aseptisch verwendet — sie wird aus Alkohol gereicht — aber trotzdem wird sie auch bei uns durch die Berührung mit dem antiseptischen Handschuh beim Knüpfen zu einer antiseptischen Seide im Sinne Haegler's, und ich kann mit Befriedigung darauf hinweisen, dass wir in den praktischen Vortheilen der antiseptischen Handschuhe unter vielen anderen auch den besonders geschätzt haben, dass seit der Verwendung derselben die „Ligatureiterungen“ oder „Ligaturabstossungen“ nach Kropf- und Hernienoperationen so gut wie aufgehört haben.

Wie ich schon oben hervorgehoben habe, kommt die Anreicherung von Bakterien in den Handschuhen, ein Vorwurf, den Döderlein den aseptischen Handschuhen Mikulicz' gemacht hat, bei

[1]) Centralbl. f. Chirurgie. 1899, No. 5.

Digitized by Google

unseren antiseptischen gar nicht in Betracht. Dass mir in dem nach länger dauernden Operationen ausgedrückten, nach Lysol riechenden Handschuhsafte keine Bakterien aufgingen, hat mich deshalb nie gewundert.

Dass trotz der günstigen Bedingungen, die die Handschuhe bieten, die Desinfection der Hände nicht vernachlässigt werden darf, und dass diese auch bei uns nach wie vor mit derselben Gründlichkeit gepflegt wird, ist selbstverständlich. Aber ein weiterer Vortheil der antiseptischen Handschuhe scheint es doch, dass, wenn wir einmal gezwungen sind, sie plötzlich auszuziehen und mit der blossen Hand weiter zu operiren, diese Hand dann als unter dem langdauernden Einflusse des Antisepticums besonders gut desinficirt angesehen werden kann.

Die Ergebnisse meiner Versuche und die daran geknüpften Betrachtungen stimmen vollkommen überein mit den praktischen Erfolgen, die wir in der Verbesserung der Wundbehandlung seit Verwendung der Handschuhe erreicht haben. Im Grossen und Ganzen waren unsere Wundverhältnisse ja auch vor der Verwendung der antiseptischen Handschuhe günstig. Da aber früher nach einer ganzen Reihe gut verlaufener Fälle doch hin und wieder auf einmal ein alarmirender Fall von Wundinfection eintrat, und da wir durch Einführung der Handschuhe nunmehr fast tadellose Wundverhältnisse erzielen konnten, so leuchtet ein, dass wir keinen Grund haben, von der Verwendung dieser Handschuhe abzugehen.

Noch ein Wort darüber, unter welchen Umständen sich die Verwendung der antiseptischen Operationshandschuhe empfiehlt. Jemand, der mit einem kleinen, gut geschulten Personale operirt, der ständige Assistenten hat, die durch jahrelange Uebung sich ihre Hände gut desinficiren gelernt haben, und bei dem stets nur wenige und immer dieselben am Operationstische zusammen wirken, und bei dem die Hände Aller bei septischen Operationen systematisch geschützt werden, der wird auch ohne Handschuhe genügendes Vertrauen zu seiner Asepsis gewinnen können. Anders stehen die Verhältnisse dort, wo aus Gründen der Ausbildung von Aerzten und des klinischen Unterrichtes so ideale Operationsverhältnisse nicht geschaffen werden können, und wo, wie dies z. B. an der Prager Klinik der Fall ist, auch Studenten aseptische Operationen vornehmen, wo also bei dem besten Willen die Uebung, sich wirk-

Digitized by Google

lich gut zu desinficiren, bei einem Theile der Mitwirkenden fehlt, oder wenn gelegentlich auswärts eine Operation mit Aerzten vorgenommen wird, denen ihr täglicher Beruf diese Uebung auch nicht bringt. In solchen Fällen wird unter allen Umständen eine Verbesserung in der Sicherheit der Händeasepsis wohlthun.

In ganz besonderem Maasse kommen meines Erachtens diese Verhältnisse für die Praxis im Kriege in Betracht, wo vielleicht nicht immer die nöthige Sorgfalt auf die Händedesinfection verwendet werden kann und wo etwa gar nur Lazarethgehilfen oder Sanitätssoldaten zur Assistenz zur Verfügung stehen. Meiner vollen Ueberzeugung nach würden hierbei die Resultate der Wundbehandlung durch die Verwendung der antiseptischen Militärhandschuhe in hervorragender Weise verbessert werden können.

Digitized by Google

VI.

Ueber eine typische peritoneale Adhäsion.

Von

Dr. R. Gersuny

in Wien[1]).

Die von mir als eine typische bezeichnete peritoneale Adhäsion ist eine bandförmige Pseudomembran, welche an der Uebergangsstelle des Colon descendens in das Colon sigmoideum (Flexura sigmoidea) quer über das äussere Blatt des Mesocolon verläuft und ziemlich die gleichen Ansatzpunkte hat wie dieses: mit dem einen Ende am Darm, wo sich das laterale Blatt des Mesocolon ansetzt, mit dem anderen Ende am Peritoneum parietale dicht neben dem Abgang des Mesocolon.

Auf ihrem Weg über das Mesocolon ist die Pseudomembran entweder der Fläche nach mit diesem verwachsen, oder frei wie eine Brücke darüber gespannt und verhindert seine Entfaltung, denn sie ist viel kürzer (meist nicht über 4 cm lang, bei einer Breite von circa 2—3 cm) und gestattet deshalb auch dem Darmtheil, an dem sie sich anheftet, keine Locomotion von der seitlichen Bauchwand gegen die Mittellinie zu.

Zieht man an dem Darm in medianer Richtung, so wird das Pseudoligament als gespannter Strang tastbar und man kann es dann seinem ganzen Verlauf nach übersehen; es ist nicht transparent und zeigt zuweilen an seiner Oberfläche verhältnissmässig dicke Venen, deren Endverzweigungen mit zarten Ausläufern der Pseudomembran ein Stück weit über die Darmwand hinziehen.

[1]) Vorgetragen am 2. Sitzungstage des Congresses, 6. April 1899.

Digitized by Google

Unter dem Pseudoligament ist eine Grube, von dem schlaffen Mesocolon ausgekleidet. Diese Grube ist in jenen Fällen, in welchen das Pseudoligament mit dem Mesocolon verwachsen ist, durch eine Art von Septum getheilt. Wenn man das Band spannt, so ist sein Ansatz am Peritoneum parietale durch eine weisse Zickzacklinie charakterisirt. Diese Linie ist der Rand der Falte, die das emporgezerrte Peritoneum bildet und verläuft im Zickzack als Ausdruck für die ungleiche Länge und Dehnbarkeit der Faserbündel des Pseudoligamentes, die sich da inseriren.

Sobald man das Band durchtrennt, legt sich das emporgehobene Peritoneum wieder glatt auf seine Unterlage und die weisse Linie verschwindet. Zugleich kann man dann den Darm weiter gegen die Mittellinie verziehen, bis sein Mesocolon sich spannt. War die Pseudomembran mit ihrer hinteren Fläche am Mesocolon angewachsen, so wurde auch dieses von dem Schnitt getroffen; in Folge der Dehnung des Mesocolons wird seine kleine Wunde verzogen, so dass sie jetzt einen feinen Schlitz darstellt, welcher rechtwinklig zur Schnittführung und rechtwinklig zur Längsachse des Darmes verlaufend, das laterale Blatt des Mesocolons durchsetzt. War aber die Pseudomembran als freie Brücke gespannt, so sieht man nach ihrer Durchtrennung zwei wunde Stellen, ihren beiden Ansatzpunkten entsprechend. Das Mesocolon ist sonst von normalem Aussehen. Aus dieser Darstellung geht hervor, dass man die Pseudomembran von einem medianen Bauchschnitt aus zunächst nicht sehen kann, denn das Colon überdeckt sie vollständig; erst wenn man dieses gegen die Mitte zu verzieht, erblickt man die Adhäsion.

Dies erklärt auch die Thatsache, dass die Pseudomembran, welche ich als „Flexuradhäsion“ bezeichnen möchte, leicht unbemerkt bleibt, wenn man nicht speciell nach ihr sucht.

Ich sah sie zum ersten Male vor einigen Jahren bei der Operation eines wechselnden Volvulus der Flexur; ich zog dabei die S-Schlinge nach rechts hin hervor, um die Länge des Mesocolon sigmoideum zu beurtheilen und dabei fiel mir auf, dass am Uebergange des Colon descendens in die Flexur eine winklige Knickung des Darmes entstand statt eines flachen Bogens, welcher der Norm entsprochen hätte. Als Ursache für diese Abknickung fand ich dann die beschriebene Adhäsion.

Digitized by Google

Ich fasste sogleich die Meinung, dass ein ätiologischer Zusammenhang zwischen der Adhäsion und der Achsendrehung bestehen könnte. Die Adhäsion verhinderte die Bewegung des Colon descendens gegen die Mittellinie zu und änderte somit auch die Richtung der Fortbewegung des hier schon geformten Darminhaltes, welcher statt im flachen Bogen in den oberen Schenkel der Flexur zu gelangen, gerade nach abwärts die Beckenwand entlang vorgeschoben, die Tendenz haben musste, den oberen Schenkel der Flexur dieser Richtung entsprechend ins kleine Becken hinabzudrängen.

Bei grösserer Länge des Mesosigma konnte dadurch leicht eine Achsendrehung um 180° zu Stande kommen.

Auch bei normaler Länge des Mesosigma würde nach meiner Meinung durch die veränderte Richtung des Colon descendens und der Bewegung seines Inhaltes der obere Schenkel der Flexur gegen die Tiefe des kleinen Beckens gedrängt werden, mit der Tendenz zur Abknickung der Flexur und zur Dehnung ihres Mesocolon. Es könnte somit durch die Adhäsion die Bewegung des Darminhaltes zum Rectum erschwert und allmählich die Länge des Mesosigma vergrössert werden. Auf diese Art würden nach und nach die Vorbedingungen für die Entstehung eines Volvulus geschaffen werden.

In dieser Annahme wurde ich bestärkt durch 3 weitere Fälle von Achsendrehung der Flexur, durch einen Fall von wechselnder Invagination der Flexur ins Rectum und durch eine grössere Zahl von anderen Beobachtungen, die damit gut übereinzustimmen scheinen.

In allen (4) Fällen von Volvulus war die „Flexuradhäsion“ vorhanden, ausserdem war immer das Mesosigma so lang, dass die Mitte der S-Schlinge bis zum rechten vorderen Darmbeinstachel verzogen werden konnte.

In dem Fall von wechselnder Invagination der Flexur (vom Rectum aus war manchmal das Invaginirte zu tasten, manchmal nicht, die Beschwerden wechselten auch dem entsprechend) war die Flexuradhäsion vorhanden, das Mesosigma jedoch schien mir abnorm kurz zu sein; vielleicht wurde durch die verminderte seitliche Beweglichkeit der Flexur das Entstehen einer kurzen Invagination begünstigt.

Digitized by Google

In den anderen Fällen, an welchen bei der Laparotomie die „Flexuradhäsion“ — jedoch ohne gleichzeitige, auffällige Abnormität des Mesosigma — beobachtet wurde, bestand — mit seltenen Ausnahmen — eine so auffallende Uebereinstimmung des Krankheitsbildes, dass ich mit immer wachsender Sicherheit die Diagnose schon vor der Operation zu stellen lernte.

Fast alle Kranken dieser Art klagten über constante Schmerzen beiderseits in der unteren Bauchgegend, bei vielen traten unmittelbar vor jeder Stuhlentleerung sehr heftige Schmerzanfälle in der linken Seite auf, besonders wenn sie geformte Fäces entleerten — viele litten an chronischer Obstipation —; flüssige Entleerungen waren wenig schmerzhaft. Gewöhnlich steigerten sich die Schmerzen bei Körperbewegungen, so dass die Arbeitsfähigkeit sehr vermindert oder ganz aufgehoben war.

Bei der Betastung des Unterleibs war in der grossen Mehrzahl der Fälle der Appendix tastbar und druckempfindlich; die gleiche oder eine noch grössere Druckempfindlichkeit bestand auch links, ziemlich genau symmetrisch mit der Lage des Appendix. (Dieses Symptom ist nicht in Analogie zu bringen mit den ausstrahlenden oder an anderen Stellen des Abdomens localisirten Schmerzen bei Druck auf den kranken Appendix, denn in solchen Fällen sind die vermeinten Schmerzpunkte nicht druckempfindlich.)

Die schon vor der Operation gestellte Diagnose auf Adhäsionen sowohl an der Flexur als am Appendix wurde mit der Formel „Adhaesiones peritoneales inferiores“ in die entsprechende Rubrik meines Operationsprotokolls („Diagnose vor der Operation“) eingetragen.

Anamnestisch wurde meist von den Kranken angegeben, dass ihre Beschwerden ohne vorausgegangene Krankheit aufgetreten seien, dass ihre Schmerzen vom Beginn an stets den gleichen Charakter beibehalten hätten, trotz verschiedenartiger Behandlung, trotz Jahre langem Zuwarten.

Nur in zwei Fällen waren die Beschwerden im Anschluss an eine Perityphlitis, in einem Fall nach einem Darmcatarrh aufgetreten; in einem vierten Falle begannen die Schmerzen beim Heben einer Last und bestanden von da an constant, durch sechs Jahre, bis zur Operation.

Die Zahl der von mir operirten Fälle, in welchen die „Flexuradhäsion“ einen grossen Theil der vorhandenen Beschwerden be-

dingt hatte (die Appendixbeschwerden waren meist minder ausgesprochen) beträgt 16.

Dazu kommen noch die oben erwähnten 4 Fälle von Volvulus und der Fall von Invagination mit „Flexuradhäsion“ also im Ganzen 21 Fälle; diese wurden mit einer einzigen Ausnahme im Laufe der letzten 3 Jahre von mir operirt[1]).

Diese überraschend grosse Zahl von Fällen mit übereinstimmendem Krankheitsbild und übereinstimmendem anatomischen Befund scheint mir die Bezeichnung der „Flexuradhäsion“ als einen Typus zu rechtfertigen; freilich kann ich zunächst nicht erwarten, allgemeine Zustimmung zu finden — die Gründe dafür liegen auf der Hand — aber ich bin überzeugt, dass meine Befunde bald durch Andere Bestätigung und Ergänzung finden werden. Es drängt sich die Frage auf, wieso die „Flexuradhäsion“ trotz ihrer Häufigkeit bisher der Aufmerksamkeit der Aerzte entgangen ist, oder anders formulirt, was bisher mit diesen Fällen geschehen ist?

Die Antwort darauf zu geben, ist nicht schwer. Bei einigen Patienten dieser Art sind neben den Schmerzen die Hauptsymptome: chronische Obstipation und hochgradige Abmagerung; solche Fälle findet man in der Praxis der inneren Aerzte unter der Rubrik Enteroptose und Darmatonie. In 7 Fällen unter den meinen fanden sich bei der Operation auch Veränderungen am weiblichen Genitale, in einigen anderen waren solche von Gynäkologen diagnosticirt, ohne dass der Befund bei der Operation diese Diagnosen bestätigt hätte. In einzelnen Fällen wurde eine Steigerung der Beschwerden während der Menses angegeben.

Es dürfte somit eine Anzahl von Fällen dadurch nicht erkannt werden, dass die Genitalbeschwerden als das Wesentliche erscheinen, und dass, wenn dabei Operationen gemacht werden, diese jetzt meist vaginal ausgeführt werden, wodurch eine Untersuchung an den fraglichen Stellen ausgeschlossen ist.

In 17 Fällen fand ich bei der Operation auch Veränderungen am Processus vermiformis oft nur in einer Adhäsion, nahe seinem cöcalen Ende und in catarrhalischer Schwellung seiner Schleim-

[1]) Anmerkung während des Druckes: In einem Vortrage in der Wiener geburtshülfl. gynäkolog. Gesellschaft (am 16. Mai 1899) besprach ich das Thema mit besonderer Beziehung auf die Gynäkologie. Ich konnte dabei über einige weitere Beobachtungen berichten. R. G.

Digitized by Google

haut und in Hypertrophie seiner Muscularis bestehend. Hält man sich nun vor Augen, dass die meisten dieser Kranken bei der Untersuchung einen tastbaren und druckempfindlichen Appendix darbieten, und bedenkt man, dass die Operation der in Folge dessen vielleicht diagnosticirten chronischen, catarrhalischen Scolicoiditis (Appendicitis) einen zur Rechtfertigung der Diagnose ausreichenden Befund giebt, dass aber die meist gewählte Schnittführung nur die Coecalgegend der Besichtigung zugänglich macht, so wird man zugeben, dass eine Anzahl von „Flexuradhäsionen" unter dem Titel der Erkrankungen des Appendix subsumirt ist. Die bisher übersehenen „Flexuradhäsionen" wird man also bei den ungeheilten oder nur von einem Theil ihrer Beschwerden befreiten Patienten der angeführten Categorien zu suchen haben. Die Frage nach der Entstehung der „Flexuradhäsion" kann ich nur hypothetisch beantworten; in einer Anzahl von Fällen ist gewiss eine primäre Erkrankung des Appendix verantwortlich zu machen, dafür sprechen die bestimmten Angaben in 2 Fällen meiner Beobachtung, dafür spricht auch die Thatsache, dass in einer Anzahl von acuten Appendixerkrankungen Abscesse in der Gegend der linken Darmbeingrube auftreten, die meist in die Flexur durchbrechen.

In einigen Fällen sind gewiss Erkrankungen am weiblichen Genitale als ursächliche Momente anzusehen; aber in den meisten meiner Fälle giebt die Anamnese gar keinen Anhaltspunkt für irgend eine vorausgegangene Krankheit. Auffallend ist, dass von meinen 21 Kranken nur 3 männlichen Geschlechts waren, 18 waren Frauen oder erwachsene Mädchen. Allerdings habe ich unter meinem Krankenmaterial viele gynäkologische Fälle, aber die Zahl der im Rudolfinerhaus in Wien zur Verfügung stehenden Betten (meine Beobachtungen sind meist dort gemacht) ist für Männer und für Frauen gleich gross, und die Männerabtheilung ist verhältnissmässig reich an Fällen von Darmkrankheiten, so dass ich nicht eine zufällige Auslese der Fälle, die hierher gehören, annehmen kann.

Die Ueberzahl meiner weiblichen Kranken mit „Flexuradhäsion" und gleichzeitigen Veränderungen am Appendix (gegenüber den männlichen) ist also nicht ausschliesslich dadurch zu erklären, dass ich neben chirurgischen auch gynäkologische Fälle behandle; wenn man auch annimmt, dass die Statistik der Scolicoiditis (Appendicitis) bei Erwachsenen vielleicht nicht ganz ver-

Digitized by

lässlich ist, so bleibt doch die Thatsache aufrecht, dass bei Kindern die Erkrankungen der Knaben gegenüber jenen der Mädchen weitaus überwiegen.

Ich halte es darum für wahrscheinlich, dass ausser den manifesten und den leicht zu übersehenden Krankheiten, von welchen wir wissen, dass sie zu peritonealen Verwachsungen führen (Entzündungen des Appendix, Erkrankungen am Genitale, chronische Peritonitis), noch andere Zustände existiren, welche, ohne Krankheitserscheinungen darzubieten, dennoch zur Bildung von Adhäsionen führen. Es kann sehr leicht sein, dass beim Weibe öfter, als wir wissen, Blutungen in die Peritonealhöhle erfolgen, sei es bei der Ovulation aus den Ovarien, sei es bei der Menstruation aus den Tuben. Solches Blut würde ähnliche Schicksale haben, wie irgend eine andere fibrinhaltige (und nicht stark reizende) Substanz, die in den Peritonealsack gelangt: der grösste Theil würde bald resorbirt werden und zwar unter der nach meiner Meinung besonders hoch zu veranschlagenden Mitwirkung der Bewegungen des Dünndarms. Durch diese würde die fibrinreiche Masse in dünnen Schichten über eine grosse Peritonealfläche ausgestrichen und so einer raschen Resorption zugänglich. Diese Leistung der Bewegungen des Dünndarms kennen wir Chirurgen als verhängnissvoll, wo es sich um septische Stoffe im Peritoneum handelt. Thatsache ist, dass Adhäsionen des Dünndarms selbst verhältnissmässig selten sind, auffallend seltener als Adhäsionen der activ minder beweglichen Gebilde in der Bauchhöhle und Beckenhöhle. Gelangen nun fibrinöse Massen in Folge der Bewegungen des Dünndarms, oder aus anderen Gründen an Stellen, die von den Dünndarmbewegungen nicht bestrichen werden, so können die Gerinnsel dort in dickeren Schichten liegen bleiben; dann aber ist es wahrscheinlich, dass dort, wo sie dem Peritoneum anhaften, von dessen Oberfläche Zellen auswachsen, die den Fibrinklumpen allmälig durchwuchern und usuriren (ähnlich wie bei der Organisation des Thrombus in Blutgefässen), so dass schliesslich das Blutgerinnsel ganz durch Bindegewebe ersetzt ist, das dann mehr oder weniger schrumpft —, die Pseudomembran ist fertig.

Die Stellen, die dem Einfluss der Dünndarmperistaltik nicht zugänglich sind, zeigen in der That besonders häufig Pseudomembranen. Ich erinnere nur an die Verwachsungen an der lateralen

Digitized by Google

Seite des Colon descendens, an der lateralen und unteren Seite des Coecum nach acuten Erkrankungen des Appendix (Verwachsungen mit dem Dünndarm aus dem gleichen Anlass betreffen meist nur das kurze Endstück des Ileum, dicht an seiner Mündung in das Coecum); dann an die Verwachsungen der hinteren Wand des retrovertirten Uterus mit dem Peritoneum der Excavatio recto-uterina, an die Verwachsungen der Tuben mit den Ovarien und den breiten Ligamenten des Uterus, an viele Netzadhäsionen u. s. w. Mir macht es den Eindruck, als fegte der Dünndarm das ihm zugängliche Gebiet rein und als wären die peritonealen Adhäsionen vorzugsweise auf die Umgebung der Grenzen dieses Gebietes beschränkt.

In weiterer Consequenz dieses Gedankenganges drängt sich der Zweifel auf, ob alle Veränderungen, die am Appendix gefunden und als chronisch katarrhalische Entzündung gedeutet werden, von primären Erkrankungen dieses Organes herrühren; der Umstand, dass im Kindesalter Knaben, im späteren Alter, wenigstens nach meiner Erfahrung, weibliche Individuen ungleich häufiger an Scolicoiditis (und zwar diese an der chronischen Form) erkranken, dann der Umstand, dass auch bei diesen latent verlaufenden Erkrankungen fast ohne Ausnahme eine Pseudomembran gefunden wird, welche etwa 1 cm von der coecalen Insertion des Appendix sitzt und diesen abknickt (wenn man ihn emporhebt), giebt jenem Zweifel Nahrung und lässt der Möglichkeit Raum, dass in einer gewissen Anzahl von Fällen die Adhäsion des Appendix ihr Entstehen nicht einer Scolicoiditis, sondern einem anderen Process verdanke (z. B. einem Bluterguss ins Peritoneum durch physiologische Vorgänge, oder durch ein Trauma bedingt) und dass die Veränderungen des Appendix selbst, Katarrh und Hypertrophie, erst die Folgen der Adhäsionsbildung und der dadurch bedingten Einschränkung seiner Bewegungen seien. Sicher scheint es mir zu sein, dass fibrinreiche Ergüsse in den Bauchfellsack gerade in den lateralen Theilen beider Darmbeingruben, also dem Sitz der „Flexuradhäsion“ und der subcoecalen Gegend entsprechend, die ruhigsten Lagerstätten finden müssen.

Ob diese Anschauungen richtig sind? Sie widersprechen wenigstens nicht unseren sonstigen Kenntnissen und man kann erwarten, dass Klarheit darüber geschaffen wird, wenn die operirenden Chirurgen und Gynäkologen, wenn die pathologischen Anatomen die

Digitized by Google

Sache ihrer Aufmerksamkeit würdigen. Wenn Blutungen zur Bildung von Adhäsionen führen, dann muss man gelegentlich die frischen Ergüsse, die adhärenten Coagula, endlich die Reste von geronnenem Blut in noch nicht fertig gebildeten Pseudomembranen an den Stellen finden, die ich bezeichnet habe.

Die Operation der Flexuradhäsion ist einfach: nach Durchtrennung des Bandes entfaltet man durch Zug am Darm das Mesocolon ganz und vernäht den Schlitz in seinem lateralen Blatt so, dass nicht wieder eine Verkürzug entsteht. Natürlich überzeugt man sich durch möglichst genaue Revision, welche Veränderungen in Bauch- und Beckenhöhle etwa sonst noch vorhanden sind und eine Encheirese erfordern. Bei Hypertrophie des adhärenten Appendix exstirpirte ich diesen stets mit. Bei sehr verlängertem Mesosigma (in den Fällen von Volvulus) wurden verkürzende Nähte angelegt.

Wenn man in Fällen von chronischer Erkrankung des Appendix und von Affectionen der Adnexe des Uterus auch die Symptome der Flexuradhäsion vorfindet (besonders die Druckempfindlichkeit links nach einwärts von der Spina ant. ossis ilei), so sollte man, falls man eine Operation für indicirt hält, den medianen Bauchschnitt bei Beckenhochlagerung wählen. Die Zugänglichkeit beider Seiten ist dabei genügend. Wenn man einen Abscess um den Appendix annimmt, muss man freilich den kürzesten Weg wählen, indem man einen seitlichen Schnitt anlegt und vorläufig alles andere vernachlässigen.

Bei der Nachbehandlung ist lange Ruhe des Darmes zu vermeiden. Man soll bald (schon nach 2 Tagen) durch kleine Klysmen Darmbewegungen anregen, später durch reichlichere Eingiessungen grössere Dehnungen und Bewegungen des Dickdarms erzwingen, um ihm die freie Beweglichkeit auch zu erhalten.

In manchen Fällen sind vom Zeitpunkt der Operation an alle früheren Beschwerden beseitigt, in anderen ist der unmittelbare Erfolg zunächst nur ein partieller, ein Theil der Beschwerden dauert noch fort und erfordert noch eine weitere Behandlung mit Irrigationen und Bauchmassage zur vollständigen Beseitigung.

Im Ganzen habe ich von dem Erfolge dieser Operationen einen günstigen Eindruck, die grosse Mehrzahl meiner Operirten ist ganz geheilt, oder doch von einem grossen Theil ihrer früheren Beschwerden befreit.

Digitized by Google

VII.

(Aus der chirurg. Klinik zu Leipzig.)

Ueber Noma und ihren Erreger.[1]

Von

Privatdocent Dr. Perthes.

(Hierzu Tafel I und II, sowie 2 Abbildungen.)

M. H.! Oft bestritten, aber immer wieder aufgetaucht, ist die Anschauung, dass die Noma[2]) eine durch Mikroorganismen hervorgerufene Infectionskrankheit sei. Gegen alle anderen Erklärungsversuche sprechen anatomische und klinische Befunde in gleicher Weise. Vergeblich hat man nach einer primär aufgetretenen Thrombose der Gefässe gesucht und schon die Thatsache, dass die Noma gerade Theile befällt, die besonders gut mit Gefässen versorgt sind und zur Ausbildung eines Collateralkreislaufs die günstigsten Verhältnisse bieten, lässt es ebenso wie der Fortschritt ohne Rücksicht auf ein bestimmtes Gefässgebiet von vornherein als sehr unwahrscheinlich erscheinen, dass eine durch innere Ursachen bedingte Verstopfung der Gefässe die Ursache des Absterbens der Gewebe ist. Man hat dann in der Noma eine Trophoneurose sehen wollen. Aber die Noma greift um sich, ohne sich an das Ausbreitungsgebiet irgend eines Nerven zu halten und kann daher auch nicht durch primäre Störungen in diesem Nerven hervorgerufen sein. Die Auffassung als Decubitus oder als Folgezustand des Mercurialismus konnte deshalb mit Bestimmtheit zurückgewiesen werden, weil

[1]) Vorgetragen am 1. Sitzungstage des Congresses, 5. April 1899.

[2]) Es heisst die Noma nicht das Noma, griechisch *νομή* von *νέμεσθαι* „um sich fressen, sich verbreiten, sich bemächtigen" vergl. Claud. Galenus ed. Kühn. Lipsiae. 1833. Bd. X pag. 726 citirt nach Bartels s. u.

Digitized by

höchstens in einem verschwindend kleinen Procentsatz der Fälle die erkrankenden Theile von einem anhaltenden Druck getroffen oder die Patienten einer Quecksilberintoxication ausgesetzt gewesen sind.

So kam man denn immer wieder auf die Anschauung zurück, in dem Eindringen und Weiterwuchern von Mikroorganismen die Hauptursache der Noma zu suchen, eine Anschauung, die von vorneherein am besten die von einem Punkte ausgehende rücksichtslos fortschreitende, alle Gewebe in gleicher Weise betheiligende Weiterverbreitung des Processes verständlich macht. Aber die rein klinische Betrachtung der Krankheit stösst auch hier wieder auf die Schwierigkeit, dass das Vorkommen von Uebertragungen von Noma von einem Falle auf den anderen, wenn überhaupt beobachtet, doch nicht sicher bewiesen ist. Zwar legen die Beobachtungen von dem gehäuften Auftreten[1]) von Nomafällen in Anstalten, in denen eine grössere Anzahl von prädisponirten Individuen zusammengedrängt sind, den Gedanken an eine Infection nahe. Aber das steht fest, dass die Noma in der überwiegenden Mehrzahl der Fälle isolirt auftritt, ohne dass überhaupt nur die Möglichkeit der Uebertragung von einem Falle auf den anderen gegeben wäre. So kann denn die klinische Betrachtung der Noma entscheidende Gründe für die Klarstellung ihrer parasitären Aetiologie nicht beibringen. Aber auch der bakteriologischen Untersuchung stellen sich besondere Schwierigkeiten in den Weg.

Das gangränöse Gebiet muss ja sofort nach dem Zustandekommen der Nekrose die Brutstätte mannigfacher Saprophyten werden, die den pathogenen Keim, wenn wirklich ein solcher existirt, verdecken und verdunkeln. Wir entbehren ferner für die Erforschung der Noma bis jetzt des sonst der Bakteriologie so werthvollen Thierversuchs, denn Noma ist nicht ohne weiteres auf unsere gewöhnlichen Versuchsthiere übertragbar. Dazu kommt die grosse Seltenheit der Krankheit, die es dem Einzelnen unmöglich macht, an wenigen Fällen gefundene Resultate an einem grösseren Materiale nachzuprüfen. Aber doch brauchen wir nicht auf die

[1]) Anm.: Derartige Betrachtungen hat Ranke (Jahrbuch für Kinderheilkunde N. F. Band 27. 1888. Seite 315) auf der Naturforscherversammlung in Wiesbaden vorgetragen. Ebenso stellt Hirsch (Handbuch der historisch-geographischen Pathologie. 2. Aufl. III. Abth. 1888) eine grössere Anzahl von Nomaepidemieen zusammen.

Digitized by Google

ätiologische Untersuchung der Noma zu verzichten, denn es bleibt uns als wesentlichstes Hülfsmittel die histologische Untersuchung des erkrankenden Gewebes und die mikroskopische Beobachtung des Verhaltens der Mikroorganismen in diesem selbst. Sie hat uns in zwei Fällen vollkommen übereinstimmende und wie ich glaube unzweideutige Resultate ergeben und sie war es hauptsächlich, die uns — wenn auch zunächst nur für unsere Fälle — eine ganz bestimmte Anschauung von der Pathogenese der Noma förmlich aufgedrängt hat.

Die Noma ist eine Mycose, die zu Stande kommt auf dem Boden einer besonderen durch Infectionskrankheiten, Masern, Typhus, schlechte Ernährungsverhältnisse und kindliches Alter geschaffenen Prädisposition. Sie wird hervorgerufen durch einen Keim, der in seiner botanischen Stellung etwa die Mitte hält zwischen den Bacillen und den höher organisirten Fadenpilzen. Dieser Mikroorganismus verdient eingeordnet zu werden in die Gruppe der Streptothricheen, jene Gruppe, als deren bekanntester Repräsentant der Actinomyces zu nennen ist. Diese Streptothrix der Noma bildet nun in dem erkrankenden Gewebe Fäden von oft beträchtlicher Länge und Mächtigkeit. Aus diesen entstehen — nicht selten unter Bildung von Verzweigungen — feinere Fadenbildungen, die durch Aneinanderlegung und Verflechtung ein Mycel entstehen lassen, das an der Grenze zwischen lebendem Gewebe und nekrotischem Gebiet eine solche Dichtigkeit hat, dass man fast sagen kann: Das Gewebe werde ersetzt durch ein Fasergestrüpp. Die feinsten Endausläufer haben Spirillenform. Sie dringen in das noch lebende Gewebe vor, umspinnen die Zellen und verursachen ihren Tod.

Diese Anschauung weicht ab von den Ergebnissen der bisherigen Untersuchungen. Mit Ausnahme von Froriep[1]) und Struch[2]), deren aus vorbakteriologischer Zeit stammenden Funde von Hefepilzen vielmals bestätigt werden konnten, haben die Unter-

[1]) Froriep, chirurgische Kupfertafeln. 1844. Tafel 458 u. 459.
[2]) Struch, Ueber Noma und deren Pilze. Dissertation. Göttingen 1872.

Digitized by Google

sucher: Ranke[1]), Schimmelbusch[2]), Lingard[3]), Grawitz[4]), Bartels[5]), Foote[6]), Elder[7]), Babes[8]), Nicolaysen[9]), Schmidt (Jena)[10]), Guizetti[11])[12]) und Schmidt (Leipzig)[13]) Bakterien, mit Ausnahme von Ranke Bacillen im Gewebe gesehen und zum Theil auch gezüchtet; von einem Mycel, von feinen sich verflechtenden Fasern und ihren spirillenartigen Endausläufern erwähnen sie nichts. Und doch — so sehr die culturellen Resultate der Autoren unter einander und von den meinen differiren, die Ergebnisse der mikroskopischen Beobachtung sind nicht so abweichend und können in einer Beziehung sogar zur Bestätigung herangezogen werden. Denn fast alle Autoren erwähnen das Auswachsen ihrer Bacillen zu längeren Fadenbildungen[14]). Das Mycel feinster Fasern freilich musste den Autoren mehr oder weniger verborgen bleiben, weil es sich mit den gewöhnlich angewendeten Methoden schlecht färbt, oder vielmehr den Farbstoff sehr leicht wieder abgiebt und nur durch besonders intensive Färbungen zur Anschauung gebracht werden kann.

---

[1]) Ranke, Jahrb. f. Kinderheilkunde. 1888. N. F. Band 27.

[2]) Schimmelbusch, Ein Fall von Noma. Deutsche med. Wochenschrift XV. 1889. S. 516.

[3]) Lingard, Etiologie of ulcerative Stomatitis or cancrum oris. Lancet 1888. II. pag. 159. July 28.

[4]) Grawitz, Demonstration einer Falles von Noma. Deutsche med. Wochenschrift 1890. S. 318.

[5]) Bartels Dissertation „über Noma". Göttingen 1892.

[6]) Foote, A Case of gangrenous Stomatitis etc. American Journal of the med. Science. New. Ser. 106. 1893. II. p. 198.

[7]) Elder, A Case of cancrum oris. Edinb. Journ. Sept. 1894. Referat: Virchow, Hirsch 1894.

[8]) Babes et Zambilovici, Recherches sur le noma. Annales de l'Institut de Pathologie et de Bactériologie de Bucarest. IV. année (Vol. V). Bucarest 1895.

[9]) Nicolaysen, On Noma. Norsk Magaz. of Laegevidensk. 1896. Referat: Centralblatt f. Bact. 1896. XX. S. 603.

[10]) Schmidt-Jena, Dissertation „Ueber Noma". Jena 1896.

[11]) Guizetti, Ricerche pathologische nel noma. (Policlinico. 1896. p. 405) Referat: Baumgarten Jahresbericht 1896. S. 495.

[12]) Guizetti, Nuove Ricerche batteriologiche nel noma. Secunde communicazione. Roma. Il Policlinico. Anno IV. vol. VIc. fasc. 3. p. 115—121. 1897. Referat: Hildebrand, Jahresbericht über die Fortschritte der Chirurgie. III. Jahrgang. 1898.

[13]) C. Schmidt-Leipzig, Ueber Noma. Jahrbuch für Kinderheilkunde. N. F. XLVIII. Band. S. 72.

[14]) Anm.: So berichten Babes und Zambilovici über die histologische Untersuchung ihres Falles II: „Ce qui occupe le plus grand espace, ce sont des filaments ondulés et ramifiés, minces avec des épaississements terminaux formant paquets et ressemblant à ceux de l'actinomyces". Trotzdem wird ein aus aeroben Culturen isolirter Bacillus von B. und Z. als Erreger der Noma angesprochen.

Digitized by Google

rechten Lunge, kleine tuberculöse Herde in der linken, sowie eine Tuberculose der bronchialen und mesenterialen Lympdrüsen. Bei dem vorliegenden Falle ist die Entstehung durch directe Uebertragung von einem analogen Falle wohl ausgeschlossen, denn in dem kleinen Orte bei Leipzig, aus welchem das Kind stammte, war seit Jahren, wie der behandelnde College der Klinik mittheilte, kein Nomafall zur Beobachtung gekommen.

Ebenso spontan entstand die Noma in unserem zweiten Falle. Bei einem 8jährigen Kinde, das auf der inneren Abtheilung des Herrn Geheimrath Curschmann im städtischen Krankenhause an Typhus behandelt wurde, trat in der vierten Woche der Krankheit plötzlich eine heftige Blutung aus dem Munde ein. Als deren Quelle wurde ein Geschwür des Zahnfleisches gefunden, das sich an dem cariösen rechten unteren ersten Molaris etablirt hatte. Das Geschwür nahm rasch eine grössere Ausdehnung an, sein Grund wurde schmierig schwärzlich grau und als am vierten Tage nach der Blutung das Kind in chirurgische Behandlung überging, hatte bereits die Gangrän das Zahnfleisch des ganzen horizontalen Theils des rechten Unterkiefers erfasst, sie griff nach innen bereits auf den Mundboden über, hatte aussen die Wangentasche in grosser Ausdehnung betheiligt und an der Unterlippe fand sich bereits eine Stelle, an welcher die Nekrose zu perforiren im Begriffe war. Hier zögerten wir nicht mit einer gründlichen Cauterisation.

Der Erfolg, den diese Operation hatte, ist wohl nur dadurch so sicher erzielt worden, wie es der Fall war, dass vorher, nach den Angaben von Herrn Geheimrath Trendelenburg, die quere Spaltung der rechten Wange durch ihre ganze Dicke hindurch ausgeführt worden war.

Es brachte dieses Verfahren in ausgezeichneter Weise alle erkrankten Partieen zur Anschauung und ermöglichte überall die Cauterisation bis in's Gesunde. Ihm war es wesentlich mit zu verdanken, dass von dem Momente der Cauterisation die Gangrän zum Stillstande kam. Nach zwei Monaten hatte sich der Alveolarfortsatz des rechten Unterkiefers vom Eckzahn ab als Sequester gelöst und der in der Wange entstandene Defect benöthigte eine plastische Operation. Bemerkenswerth erscheint an diesem Falle der Ausgang von einem cariösen Zahne, da hier vielleicht die Eintrittspforte der Parasiten zu suchen ist.

Digitized by Google

In den beiden mitgetheilten Fällen ergab die histologische Untersuchung in allem Wesentlichen die gleichen Befunde.

Betrachten Sie einen durch die Grenze des nekrotischen Gebietes und noch lebenden Gewebes gelegten Schnitt, so erkennen Sie auf der einen Seite wohl erhaltene Kernfärbung, auf der anderen Seite ihr völliges Fehlen, dazwischen eine sehr scharf markirte Grenzlinie. Das Ganze bietet das typische Bild einer scharf demarkirten Nekrose ohne erhebliche entzündliche Reaction auf der gesunden Seite. Der in dem Schnitte hervortretende etwas stärker gefärbte Saum an der Grenze des Nekrotischen hat, wie Sie sehen werden, eine besondere Bedeutung. Gehen Sie nun dazu über, das nekrotische Gebiet mit der homogenen Immersion zu durchmustern — das Präparat werde gefärbt 24 Stunden mit Carbolfuchsin und dann kurz in 70 proc. Alkohol differenzirt — so fallen Ihnen, besonders wenn Sie die Mikrometerschraube benutzen und verschiedene Ebenen des Schnittes sich zu Gesicht bringen, fädige Bildungen von grosser Mannigfaltigkeit auf. Das Kaliber der Fäden wechselt. Die stärkeren lassen eine Eintheilung in hintereinander gereihte Stäbchen von verschiedener Länge erkennen, die feineren sehen meist durchaus homogen aus und ziehen in mannigfachen Windungen über grosse Theile des Gesichtsfeldes dahin. Einzelne Fäden scheinen eine Reihe von spindelartigen Anschwellungen hintereinander aufzuweisen und rufen beim ersten Anblick den Eindruck von Sporenfäden hervor, bei genauerem Verfolgen erkennt man jedoch, dass diese Bildungen nur dadurch entstanden sind, dass sich ein Faden zuerst in eine Schlinge gelegt und dann bei weiterem Längenwachsthum des Fadens sich diese Schlinge öfters um sich selber gedreht hat, so wie man das an jedem starren Bindfaden sehen kann. Neben diesen Fäden finden wir Stäbchen von verschiedener Länge und zahlreiche spindelartige Elemente, deren Dimensionen ebenfalls wechseln. Gehen wir nun in der Betrachtung des Schnittes gegen das noch lebende Gewebe hin vor, so sehen Sie die stärkeren gröberen Fäden seltener, desto häufiger die feineren Fadenbildungen. Sie legen sich zopfartig in dichten Zügen zusammen, die oft der Richtung der noch erkennbaren Fasern des nekrotisch gewordenen Gewebes folgen.

Je näher man der Demarkationslinie des gesunden Gewebes kommt, um so mehr sieht man das Gesichtsfeld erfüllt von Fasern

Digitized by Google

von enormer Feinheit. Der ganze oben erwähnte roth gefärbte Saum löst sich bei Betrachtung mit Immersion in ein Filzwerk solcher feinsten Fasern auf. In dem subcutanen Fettgewebe sieht man Fasern eng an einander gedrängt da, wo die Fettzellen nur einen schmalen Spalt zwischen sich lassen, während die Anordnung der Fäden gleich wieder lockerer erscheint, sobald sie ein solches Défilé passirt haben. Rückt man in der Betrachtung des mikroskopisches Bildes noch über die Grenze des nekrotischen in das gesunde Gewebe hinein vor, so sieht man hier zwischen den noch lebenden Zellen mehr isolirte Fasern vordringen. Immer ist ihr Verlauf mehr weniger gewellt, so dass sie sehr oft deutliche Spirillenform aufweisen. — Wie schon angegeben sind diese Bildungen nur an Präparaten zu erkennen, die eine intensive Fuchsinfärbung erfahren haben, wendet man die Weigert'sche Bacterienfärbung an, so erscheinen nur die stärkeren Fäden und auch diese nur streckenweise gefärbt, so dass da oft gefärbte und ungefärbte Abschnitte mit einander abwechseln. — Der Eindruck, den man durch die Untersuchung der Schnittpräparate von dem Verhalten der Mikroorganismen bekommt, wird vervollständigt durch die Untersuchung von Zupfpräparaten. Werden diese nach Weigert gefärbt, so kann man die stärkeren Fäden — nur diese werden, wie gesagt, durch die Weigert'sche Färbung zur Anschauung gebracht — über weit längere Abschnitte verfolgen, als das an den Schnitten möglich ist, wo nur relativ kurze Strecken der Fäden in jedem einzelnen Schnitte zu Gesicht kommen können. Bei einer etwas anderen Präparationsmethode — möglichst feines Zerzupfen von Stückchen aus dem Grenzsaume, Antrocknenlassen auf dem Objectträger, Färben mit Carbolfuchsin 1 Min., Abspülen mit Wasser, Trocknen, Canadabalsam — kann man die feineren Elemente am besten studiren. Man sieht dann die feinsten Fäden in grossen Mengen an jedem Gewebsfetzen hängen und sieht sie auch in grosser Zahl isolirt in Form von verschieden starken und verschieden stark gebogenen Spirillen. In diesen Präparaten konnten wir an einzelnen Fäden dichotomische Verzweigung sicher erkennen.

Es ist natürlich, dass der Anblick dieser Form und Fasern zuerst den Zweifel wachrufen muss, ob wir da wirklich Mikroorganismen vor uns haben! Sind es nicht vielleicht elastische Fasern, ein Fibrinnetz oder Gewebselemente? Aber das Verhalten

Digitized by Google

gegenüber Färbungen, die Form der in Zupfpräparaten isolirten Elemente, die Thatsache, dass die Fäden nur im erkrankten oder erkrankenden nicht weiter entfernt im gesunden Gewebe auftreten, hat diese Zweifel mit Sicherheit zurückweisen lassen. Mikroorganismen sind es ganz sicher! Schwieriger ist die Frage zu beantworten, ob wir die verschiedenen Formen, die wir vor uns sehen, als Repräsentanten verschiedener Arten oder als Entwickelungsformen einer und derselben Art anzusehen haben. Dass es sich in dem oberflächlichen Gebiet um ein Bacillengemisch handelt, ist selbstverständlich. Man erkennt das auch direct mikroskopisch, denn es finden sich in diesen Partien eine Menge von Kokken, welche die Gram'sche Färbung annehmen, während die Fäden sich nicht nach Gram färben. Aber die Formen, die wir an der Grenze des nekrotischen gegen das lebendige Gewebe finden, können schon auf Grund der histologischen Untersuchung sehr wohl als Entwicklungsformen derselben Art gedeutet werden. Die Zusammengehörigkeit der Fäden verschiedener Stärke wird dadurch bewiesen, dass man stärkere Fäden direct in feinere übergehen sieht, und — wenn auch seltener — an den Zupfpräparaten Theilungen findet, bei welchen schwächere Fäden aus stärkeren hervorgehen. Die Bacillen, die wir neben den Fäden finden, entsprechen ganz den bacillenartigen Abtheilungen der Fäden. Es hat alle Wahrscheinlichkeit für sich, sie durch Fragmentation der stärkeren Fäden entstanden zu denken. Die spindligen Elemente endlich, die oben erwähnt wurden, gehen so oft an einem Ende in eine feine Faser über, dass man das nicht wohl für eine zufällige Aneinanderlagerung halten kann, vielmehr berechtigt ist, sie als Endanschwellungen oder spindlige Verdickungen der feinen Fäden aufzufassen. Es braucht kaum besonders hervorgehoben zu werden, dass die nach Gram färbbaren Kokken, die sich in den oberflächlichen Partien finden, an der Grenze zwischen Lebendem und Nekrotischem vollkommen vermisst werden.

Eine Bestätigung dieser Auffassung von der Zusammengehörigkeit der verschiedenen Bildungen, die wir an dem Grenzsaume vorfinden, wurde durch die Culturversuche gewonnen. Um von vorneherein den fraglichen Keim möglichst isolirt von den Saprophyten an der Oberfläche zu erhalten, wurde das Material aus der Zone des Fortschritts der Nekrose in besonderer Weise entnommen.

Digitized by Google

An dem Rande des nekrotischen Gebiets wurde im Fall I unmittelbar nach dem Tode des Kindes die Haut auf das Gründlichste desinficirt, unter öfterem Wechsel der sterilen Instrumente unterminirend unter der Haut vorgegangen und so Theile aus dem Grenzsaume der Erkrankung excidirt. Die bei Luftzutritt gehaltenen Culturen auf Agar und Gelatine in Platten- und Röhrenform blieben entweder steril, oder entwickelten Colonien, — zahlreichere von Kokken, weniger zahlreiche von kurzen dicken Bacillen — die sicher nichts mit den Fäden gemein hatten, die im erkrankenden Gewebe gesehen waren. In der Tiefe anaerob[1]) bei 37° gezüchteten Agarculturen entwickelte sich um das eingetragene Gewebsstück regelmässig eine wolkenartige Colonie. Sie bestand aus Fäden, die genau den im Gewebe beobachteten glichen. Die Hoffnung, die wir mit Rücksicht auf die Gewinnung unseres Materials durch — so zu sagen — aseptische Excision gehegt haben, dass wir von vorneherein Reinculturen erhalten würden, erfüllte sich nicht. Mit den Fäden wuchsen vielmehr Kokken gemischt und alle Versuche, dieselben durch das Koch'sche Plattenverfahren und andere Trennungsmethoden zu beseitigen, schlugen fehl. Nur durch directe Uebertragung von relativ grossen Stücken des Mycels in neue Agarröhren liessen sich die Culturen überhaupt fortpflanzen und immer hafteten diesen Stücken auch die Kokken an. Diesen Fehler glaube ich jedoch einigermaassen ausgeglichen zu haben dadurch, dass die Beobachtung der Culturen an Schnitten vorgenommen wurde. Die Agarcylinder wurden nach dem von Neisser[2]) angegebenen Verfahren gehärtet und in 5 μ dicke Schnitte zerlegt, von welchen ich hier einige Mikrophotogramme vorlege. Bei der Durchmusterung dieser Schnitte zeigte es sich, dass die Kokken das Centrum der Colonien einnehmen, während die Fäden weiter in den Agar hinein wachsen und so an der Peripherie der Colonieen isolirt zur Beobachtung kommen. Da sehen wir stärkere Fäden und ihre Fragmentation in bacillenartige aber ungleich lange Abschnitte. Wir finden, wenn auch nicht besonders häufig, echte dichotomische Theilungen. Wir finden kolbig-spindlige Anschwellungen im Verlaufe der feineren Fäden und sehen alle

[1]) Anm.: Unter Wasserstoffathmosphäre oder bei hoher Ueberschichtung mit Agar.

[2]) Neisser, Centralblatt für Bacteriol. 1888. III. S. 506.

Digitized by Google

Zwischenformen von den stärksten bis zu den feinsten, die in ihrem regelmässig gewellten Verlaufe vollkommen Spirillen gleichen. Vielfach bleiben Strecken der Fäden ungefärbt, so dass eine Abwechselung zwischen dunkel gefärbten und hellen Partieen zu Gesicht kommt. Nach Weigert werden nur die stärksten, ältesten Fäden gefärbt. Kurzum, die Fäden in der Cultur verhalten sich genau ebenso, wie die in dem erkrankenden Gewebe beobachteten.

Ehe wir mit den Culturen Thierversuche anstellten, glaubten wir die Vorfrage entscheiden zu sollen, ob durch Verimpfung von Nomakrankem Gewebe beim Thier eine fortschreitende Nekrose hervorgerufen werden kann. Es wurde deshalb im Falle I ein Schäferhund, zwei Kaninchen, ein Meerschweinchen, im Falle II drei Kaninchen und ein Meerschweinchen mit Gewebspartikelchen inficirt. Eine progrediente Gangrän ist bei keinem dieser Thiere zustande gekommen. Ein Kaninchen, dem eine Gewebsemulsion von Fall II injicirt worden war, bekam allerdings eine markstückgrosse Hautnekrose, dieselbe schritt jedoch nicht weiter fort. Die geringste Reaction zeigten in beiden Fällen die Meerschweinchen: geringfügige Infiltration um die Infectionsstelle, das war alles. Bei den übrigen Thieren kamen Eiterungen zustande, die sich bei dem Hunde und den beiden Kaninchen von Fall I zu einer in vier bis zwölf Tagen tödtlichen Phlegmone entwickelten, bei den von Fall II inficirten Thieren jedoch spontan zum Stillstande kamen.

Aus allen durch die Inoculation erzeugten Impfeffecten wurden Probeexcisionen gemacht und mikroskopisch untersucht. Die dabei gesehenen Bilder wichen jedoch vollkommen von den beim Menschen gefundenen ab. Es wurde niemals ein Mycel feinster Fäden gefunden. Nur einmal wurden in der Abscessmembran bei einem Kaninchen längere Fäden beobachtet, die jedoch ganz isolirt lagen, sonst nur dichte Haufen von Kokken, bei dem Hunde daneben auch kurze, dicke Bacillen. Aus diesen Versuchen glaubten wir daher nur das eine schliessen zu können, dass beim Hund, Meerschweinchen und Kaninchen durch subcutane Verimpfung nomakranken Gewebes ein der Noma des Menschen analoger Process beim Thier nicht hervorgerufen werden kann, ein Ergebniss, zu dem auch Ranke, Schimmelbusch, Foote, Nicolaysen, Schmidt bei ihren in gleicher Weise angestellten Versuchen ge-

Digitized by Google

kommen sind[1]). Es konnte uns daher auch nicht Wunder nehmen, dass bei subcutaner Verimpfung hirsekorngrosser Bruchstücke unserer Agarculturen keine Necrose erzeugt wurde, sondern nur Eiterung die Folge war. Wenn Verimpfung der in dem erkrankten Gewebe enthaltenen Erreger der Noma — und wenn überhaupt irgendwo, so müssen doch diese Erreger in dem erkrankendem Gewebe vorhanden sein — beim Versuchsthiere keine Noma erzeugt, so können wir das auch von der Verimpfung der in Cultur gewachsenen Keime nicht erwarten. Für unmöglich halte ich es nicht, dass bei geeigneteren Versuchsthieren oder unter anderen Versuchsbedingungen die Thierversuche positiv ausfallen werden. Vielleicht ist das Resultat nur deshalb negativ, weil bei den Thieren die ja auch für den Menschen zum Zustandekommen der Noma erforderliche Prädisposition nicht vorher geschaffen war und vielleicht überhaupt experimentell nicht erzeugbar ist. Sind doch Masern und Typhus, als deren Folgekrankheit die Noma beim Menschen am häufigsten erscheint, bisher auch noch nicht auf Thiere mit Erfolg übertragen worden. Auf jeden Fall kann uns der negative Ausfall der Thierversuche nicht irre machen an der Kraft der Gründe, die mit positiver Bestimmtheit für die pathogene Bedeutung des beobachteten Mycels sprechen. Diese Gründe sind folgende:

Erstens: Das Mycel tritt so massenhaft an der Grenzzone des Nekrotischen auf, die Fäden dringen in so dichten Haufen in das Gewebe ein, dass man direct den Eindruck hat, dass das der Factor ist, welcher die Zellen tödtet. Das mikroskopische Bild eröffnet ein Verständniss für das Zustandekommen der Nekrose.

Zweitens: Wir sehen die feinsten Endausläufer der Fäden eine Strecke weit in dem gesunden Gewebe noch vor dem eigentlichen Gros des Mycels ausschwärmen. Deshalb können es keine harmlosen Saprophyten sein. Fäulnisspilze findet man nicht zwischen sonst unverändert erscheinenden Zellen.

---

[1]) Anm.: Babes gelang es, durch Injection einer Gewebsemulsion in die Wange eines Kaninchen, Gangrän zu erzeugen. Unser analoger Versuch (s. o.!) erzielte ebenfalls eine Nekrose. Ich glaube jedoch dies positive Ergebniss wesentlich auf die pralle Oedemisirung des Gewebes beziehen zu müssen, da einfache subcutane Verimpfungen von Gewebe auf Kaninchen bei Babes ebensowenig wie bei mir Gangrän erzeugten.

Digitized by Google

Drittens: Wenn wirklich unser Mycel einen Rasen harmloser Fäulnisspilze darstellte, so müsste sich die üppigste Entwicklung gerade in den älteren gangränösen Partieen finden. Das ist nicht der Fall. Man sieht das feine Mycel vorwiegend an dem Grenzsaume; dagegen findet man in den bereits längere Zeit nekrotischen Bezirken vorwiegend stärkere, ältere Fäden in nicht so grosser Zahl.

Auch die völlige Uebereinstimmung unserer Befunde in zwei Fällen wäre unter der Annahme eines harmlosen Saprophyten nur schwer zu erklären.

Endlich kann ich nicht unterlassen, auf analoge Krankheiten bei Thieren hinzuweisen, die durch ganz analoge Mikroorganismen hervorgerufen werden. Schmorl[1]) beobachtete im pathologischen Institut zu Leipzig bei Kaninchen eine Infectionskrankheit, die mit Nekrose am Maule beginnt und deren Erreger in einer Streptothrixart gefunden wurde. Kann auch von einer Identität dieser Streptothrix cuniculi mit dem von uns bei der Noma gefundenen Keime wegen der hohen Thier-Pathogenität der ersteren nicht die Rede sein, so ist doch die Uebereinstimmung in dem ganzen übrigen Verhalten eine vollkommene: Derselbe Wechsel starker, feiner und feinster Fäden, dieselben spindligen Anschwellungen, derselbe Wechsel gefärbter und ungefärbter Abschnitte in einzelnen Fäden, dasselbe obligat anaerobe Wachsthum und vor allem endlich ein ganz analoges Verhalten zu dem lebenden Gewebe. Von Bang[2]), Jensen[2]) und Anderen sind ähnliche oder gleiche Mikroorganismen bei der Kälberdiphtherie und anderen nekrotisirenden Processen unserer Hausthiere nachgewiesen und als Nekrosebacillen bezeichnet worden. Diese Thatsache, dass nomaähnliche Thierkrankheiten nachgewiesenermaassen durch Keime hervorgerufen werden, die den von uns bei der Noma gefundenen in den meisten Beziehungen gleichen, spricht mit Entschiedenheit dafür, dass unsere Fadenmikroorganismen bei der Entstehung der Noma auch eine wesentliche Rolle spielen und nicht bloss als Saprophyten zu deuten sind.

M. H.! Ueberblicken Sie diese Summe der Gründe, so sehen Sie, dass diese sich hauptsächlich auf die histologische Unter-

---

[1]) Schmorl, Ueber ein pathogenes Fadenbacterium (Streptothrix cuniculi). Zeitschrift für Thiermedicin. XVII. 1891. S. 375.

[2]) Vergl. Jensen „Die von Nekrosebacillen hervorgerufenen Krankheite Lubarsch-Ostertag. Ergebnisse der allgemeinen Pathologie und Pathol. Anatomie. 2. Jahrgang 1895. Wiesbaden 1897. S. 122.

Digitized by Google

suchung, nicht auf den Thierversuch stützen. Die Anschauung ist nun verbreitet, dass die histologische Untersuchung nicht ausreiche, um über die ätiologische Rolle eines Mikrophyten ein Urtheil zu fällen und dass die ätiologische Untersuchung der Noma überhaupt solange eine ziemlich müssige Beschäftigung sei, so lange es nicht gelinge, mit Reinculturen des verantwortlich gemachten Erregers beim Thiere typische Noma zu erzeugen. Demgegenüber kann auf das Beispiel der Aktinomykose verwiesen werden. Es hat Jahre lang gedauert, ehe Reinculturen des Aktinomyces erzielt waren und ehe über positive Thierversuche berichtet werden konnte, und doch war der Strahlenpilz der Aktinomykose anerkannt auf Grund der mikroskopischen Befunde. Wenn wir von Boström und Anderen unter den scheinbar günstigsten Versuchsbedingungen ausgeführte Uebertragungen von aktinomykotischem Material auf die Thiere, die für Aktinomykose nachgewiesenermaassen empfänglich sind, negativ ausfallen sehen, so können wir jedenfalls den bislang negativen Ausfall unserer Thierversuche nicht als Gegenbeweis gegen die pathogene Bedeutung des Keimes gelten lassen, den wir im Gewebe sahen und im Agar zum Wachsthum bringen konnten. Gewiss, es fehlt noch sehr viel daran, dass eine so lückenlose Beweiskette hergestellt ist, wie sie für den Tuberkelbacillus oder die Erreger der Eiterung unwiderleglich festgelegt worden ist. Es fehlt vor allem noch der constante Nachweis der mitgetheilten Befunde in einer grösseren Zahl von Fällen. Bei der grossen Seltenheit der Krankheit kann aber dieser Beweis an einer einzelnen Klinik schwerlich überhaupt in genügender Weise erbracht werden; er kann nur zu Stande kommen, wenn eine auf Grund eines spärlichen Materiales erfolgende Veröffentlichung möglichst zahlreiche Nachprüfungen herausfordert. Die Constanz der Befunde bleibt also noch zu beweisen. In unseren beiden Fällen aber waren die histologischen Befunde so unzweideutig, dass man sich der Ueberzeugung von der pathogenen Bedeutung des beobachteten Fadenmycels in diesen Fällen schwerlich wird verschliessen können.

Wenn aber diese Anschauung wirklich eine berechtigte ist, dann können wir auch die Consequenzen ziehen für die Therapie. Wenn es sich wirklich um ein hineinwucherndes Fasergestrüpp handelt, dann muss es möglich sein, dieses local wuchernde Pilzmycel durch Cauterisation zu zerstören. Es ver-

Digitized by Google

dient dies alte Mittel hervorgehoben zu werden, denn neuerdings ist von Freymuth und Petruschky[1][2]) der Diphtheriebacillus als Erreger von Noma angeschuldigt und das Diphtherieheilserum als Heilmittel empfohlen worden. M. H.! Eine Zusammenstellung der in der Litteratur[3]) veröffentlichten Fälle von Noma ergiebt einen so kleinen Procentsatz von Nomafällen nach Diphtherie, dass man nur schwerlich an eine ätiologische Bedeutung des Diphtheriebacillus wird denken können. Der Nachweis der Löffler'schen Bacillen in den bereits gangränösen Massen beweist noch nicht, dass diese die fortschreitende Gangrän veranlassen und dass das Mycel, das wir in die Gewebsspalten eindringen sehen, eine gleichgültige Sache ist. Sind doch Diphtheriebacillen im Munde von Personen gefunden worden, die klinisch Diphtherie weder vorher gehabt, noch nachher bekommen haben. So glaube ich denn an der Deutung unserer Befunde festhalten zu können, trotz dieser entgegenstehenden Anschauung. Und es empfiehlt sich daher nicht das Diphtherieserum, sondern das Ferrum candens, möglichst früh und gründlich angewandt. Unsere Erfahrung im Falle II zeigte, wie die Gangrän mit dem Glüheisen zum Stillstande gebracht werden kann mit dem Momente der Operation. So gelangen wir

---

[1]) Freymuth und Petruschky, Ein Fall von Vulvitis gangränosa (Noma genitalium) mit Diphtheriebacillenbefund. Behandlung mit Heilserum. Heilung. Deutsche med. Wochenschr. 1898. S. 232.

[2]) Dieselben. Zweiter Fall von Diphtherienoma. — Noma faciei. Behandlung mit Heilserum — Herstellung. Deutsche med. Wochenschr. 1898. S. 600.

[3]) Anm. Hildebrandt (Dissertation de Noma, Berlin 1873) hat bei 151 Fällen Angaben über vorangegangene Krankheiten, in deren Verlauf Noma entstand, gefunden. Davon betrafen

35 Masern
21 chron. Darmkatarrh
19 Scrophulose
16 Typhus
9 Variola.

Diphtherie oder Croup wird als voraufgegangene Krankheit nicht erwähnt, ebenso nicht von Henoch (Kinderkrankheiten).

Von 75 Fällen, die ich aus der Literatur nach 1873 sammelte, betrafen

18 Masern
10 Typhus

dagegen nur 2 Diphtherie und Masern zusammen (Gierke, Jahrb. d. Kinderheilkunde. I. 1868. Freymuth l. c.)
1 Diphtherie und Typhus zusammen (Woronichin, Jahrbuch f. Kinderheilkunde. 26)
1 Diphtherie d. Genitalien (Woronichin l. c.)
1 Scharlachdiphtherie (Woronichin l. c.).

Digitized by Google

denn heute auf bacteriologischem Wege zur Lehre der Alten: Quae medicina non sanat, ferrum sanat, quae ferrum non sanat ignis sanat.

Erklärung der Abbildungen. Tafel I und II.

Fig. 1. Schnitt durch das in Fall I zur Probe excidirte Stück von der Oberlippe. Grenze des lebenden und nekrotischen Gewebes. Technik: Formalinfixirung, Alkoholhärtung. Paraffineinbettung. Der Schnitt wurde auf dem Objectträger durch Antrocknung aufgeklebt. Färbung in Ziehl'scher Carbolfuchsinlösung 24 Stunden. Auswaschen in 70 proc. Alkohol bis der Schnitt keine Farbstoffwolke mehr abgab, etwa 5 Minuten. Vergrösserung 100. Man erkennt die scharfe Grenze des nekrotischen Gebiets gegen das lebende Gewebe, nur an dem Grenzsaume sind in dem Nekrotischen noch kleine Inseln von Kernen mit erhaltener Färbung stehen geblieben. Der Grenzsaum des Nekrotischen färbt sich dunkler, blauroth; wie man bei Betrachtung mit Immersionssystem erkennt, besteht er aus einem dichten Filz feinster Fäden, vergl. Fig. 6. Die breiteren in Fig. 1 hervortretenden rothen Streifen und Flecken sind längs- oder quergetroffene Muskelfasern.

Fig. 2. Derselbe Schnitt wie in Fig. 1. Eine Stelle aus den in Fig. 1 am weitesten links gelegenen Partien. Vergrösserung 850. Fäden, zum Theil in bacillenartige Abschnitte getheilt, zum Theil homogen und mehrfach gewunden.

Fig. 3. Wie Fig. 2. Vergrösserung 850. Gezeichnet unter Benutzung der Mikrometerschraube, so dass die Fäden sich durch die verschieden tiefen Ebenen des Gesichtsfeldes verfolgen lassen. Man erkennt neben Stäbchen lange Fäden. Die Fäden mit scheinbar spindligen Anschwellungen erweisen sich bei genauer Betrachtung der Enden als Doppelfäden, die sich oft um sich selbst gedreht haben.

Fig. 4. Schnitt aus demselben Paraffinblock wie Schnitt 1 (Fig. 1—3). Jedoch Färbung nach der Weigert'schen Fibrinfärbungsmethode. Es sind nur einzelne Abschnitte der Fäden stark gefärbt, andere Abschnitte in Folge der schwachen Färbung nur eben erkennbar. Die feineren Fäden sind überhaupt ungefärbt geblieben.

Fig. 5. Schnitt aus der Mitte der linken Wange von Fall I von der Grenze des Nekrotischen. Technik wie bei Schnitt 1 (Fig. 1—3) jedoch Färbung in einer gesättigten wässrigen Fuchsinlösung 30 Minuten, Auswaschen in Wasser, Trocknen, Auswaschen in absoluten Alkohol. Vergrösserung 850. Die gezeichnete Stelle entspricht dem subcutanen Fettgewebe. Die grossen hellen Räume entsprechen Fettzellen, aus welchen das Fett durch die Alkoholhärtung extrahirt ist. Die Zwischenräume zwischen den Fettzellen sind völlig von einem Mycel feinster Fäden ausgefüllt.

Digitized by Google

Fig. 6. Derselbe Schnitt wie bei Fig. 5. Vergrösserung 850. Grenze des lebenden Gewebes und nekrotischen Gebietes. Zahlreiche spirillenartig gewundene feine Fäden, links nach dem nekrotischen Gebiet zu sehr dicht, rechts nach dem lebenden Gewebe zu mehr isolirt. An manchen Fäden am Ende oder im Verlauf eine spindlige Verdickung.

Fig. 7. Ein Gewebsstückchen aus der Grenze des nekrotischen und lebenden Gewebes von Fall II möglichst aseptisch excidirt und frisch zerzupft. Weigertfärbung. Vergrösserung 850. Das Bild entspricht der Fig. 4, jedoch sind die im Zupfpräparate erkennbaren Fäden naturgemäss länger als in den Schnitten. An einem der Fäden zwei dichotomische Theilungen.

Fig. 8. Stück einer Agarcolonie zerquetscht in Lugol'scher Lösung untersucht. Fäden mit spindligen Verdickungen. Vergrösserung 850.

Fig. 9. Wie Fig. 8, jedoch Weigertfärbung. Vergrösserung 850. Wechsel zwischen gefärbten und ungefärbten Abschnitten der Fäden. Beimischung von Kokken.

Fig. 10—14. Mikrophotogramme von Schnitten durch Agarculturen. Technik: Aus der Grenze des nekrotischen und lebenden Gewebes von Fall II möglichst aseptisch excidirte Gewebsstückchen wurden in geschmolzenen Agar eingetragen und in Wasserstoffatmosphäre bei 37° gehalten. (Bei hoher Ueberschichtung mit Agar kann die Wasserstoffatmosphäre fortbleiben.) Nach 3 Tagen wurde an dem Boden des Reagensglases mit dem glühenden Pacquelin ein Loch ausgesprengt, und des Reagenzglas dicht oberhalb des Agarcylinders durch Sprengung mit dem glühenden Pacquelin abgeschnitten. Darauf gleitet der Agarcylinder leicht aus dem Reagenzglase in ein steriles Schälchen. Härtung in 50 proc., 70 proc., 96 proc. Alkohol; Bergamottöl, Paraffineinbettung (Verfahren nach Neisser). Schnitte von 5 μ Dicke, auf dem Objectträger aufgeklebt. Färbung in wässriger Gentianaviolettlösung 5 Minuten, Auswaschen in Wasser. Kein Alkohol. Trocknenlassen (Unna'sche Trockenmethode). Xylol. Canadabalsam.

Fig. 10. Vergrösserung ca. 350. Nur die stärkeren Fäden erkennbar.

Fig. 11. Vergrösserung ca. 1500. Derselbe Schnitt wie Fig. 10. Stärkere Fäden und feinste Spirillenfäden.

Fig. 12. Vergrösserung ca. 1400. Fäden verschiedenen Kalibers. Wechsel gefärbter und ungefärbter Theile.

Fig. 13. Vergrösserung ca. 700. Verzweigung.

Fig. 14. Vergrösserung ca. 1400. Spindelige Anschwellung im Verlauf eines Fadens.

Herrn Professor Dr. Kockel in Leipzig bin ich für die Herstellung der Mikrophotogramme zu besonderem Danke verpflichtet.

Digitized by Google

VIII.

Experimentelle Untersuchungen über Phosphornekrose.

Von

Dr. L. v. Stubenrauch,

Privatdocent der Chirurgie an der Universität München[1]).

M. H.! Die eigenthümliche Form der Kiefernekrose, welche fast ausschliesslich bei Arbeitern der Phosphorzündholzfabriken beobachtet wird, in seltenen Fällen auch in Phosphorfabriken und Betrieben, welche „Schwedenhölzer" fabriciren, auftritt, ist Dank den hygienisch-sanitären Maassregeln, welche von den Regierungen einzelner Staaten zum Schutze der Arbeiter getroffen wurden, eine relativ seltene Erscheinung geworden. Dennoch hat es den Anschein, als wäre eine völlige Ausrottung der Krankheit theils aus socialen, theils aus industriellen Gründen unmöglich. Auch ist für die nächste Zukunft keineswegs die Gefahr ausgeschlossen, dass in Folge zunehmender Fabrikation der sogenannten Vulkanhölzer wieder eine Zunahme der Krankheitsfälle eintreten wird (Riedel). Von grossem Interesse ist der Bericht der k. k. Gewerbeinspectoren von Oesterreich für das Jahr 1897. In dem betreffenden Berichte wird auf einen interessanten Fall hingewiesen, der in einer Broncefabrik zur Beobachtung kam. Die Fabrik stellt phosphorhaltige Bronce her; ein Arbeiter des Etablissements erkrankte an Kiefernekrose, deren Natur als Phosphornekrose durch einen bewährten Kenner der Krankheit, Herrn Dr. Bogdanik, festgestellt wurde.

[1]) Auszugsweise vorgetragen am 3. Sitzungstage des Congresses, 7. April 1899. — Die ausführliche Publication der vorliegenden Untersuchungen erfolgt im Archiv für klinische Chirurgie.

Digitized by Google

Zudem constatirte Prof. Kalmann, welcher von der Regierung den Auftrag zur chemischen Analyse und Untersuchung der Bronce erhielt, dass beim Abdrehen derartiger phosphorhaltiger Bronce intensiver Phosphorgeruch auftritt.

Die Frage nach der Entstehung der Phosphornekrose steht demnach immer noch im Mittelpunkte des Interesses und bedürfen ihre Einzelheiten eines fortwährenden gründlichen Studiums, um so mehr, als die klinische Erfahrung vielfach in Widerspruch mit den Anschauungen steht, welche bis in die jüngste Zeit hinein — fast ein Vierteljahrhundert — als ein unanfechtbares Testament der experimentellen Pathologie gegolten haben. Will man die Frage nach der Entwickelung des Krankheitsprocesses in den Kieferknochen kritisch bearbeiten, so ist es, wie mir scheint, nöthig, von jener Form der Nekrose auszugehen, welche klinisch als Charakteristicum der Phosphornekrose betrachtet werden kann. Nicht Fälle partieller Sequestrirungen der Kieferknochen, welche sich klinisch schwer oder gar nicht von den gewöhnlichen Fällen durch Eiterung oder Syphilis entstandener Nekrose unterscheiden lassen, dürfen als Grundlage für die genetische Beurtheilung des Krankheitsprocesses gewählt werden, sondern vorzüglich diejenige Form der Erkrankung, bei welcher in kurzer Zeit, in wenigen Wochen, ja unter Umständen in wenigen Tagen das völlige Absterben einer Kieferhälfte oder eines ganzen Kiefers constatirt wird, — ich sage ausdrücklich in wenigen Tagen mit Rücksicht auf Befunde früh operirter Fälle und in Erinnerung einer von mir selbst gemachten, später genauer zu erörternden Beobachtung.

Was das Thierexperiment betrifft, so sind dabei eine Reihe von Punkten zu erwägen, welche die Beweiskraft der Resultate zu schwächen im Stande sind, den Versuch stören, wenn nicht völlig verhindern, so dass voraussichtlich aus experimentellen Forschungen allein eine sichere Lösung der Frage kaum zu erwarten steht. Anatomische Unterschiede sind in erster Linie zu berücksichtigen, wenn es sich darum handelt, aus den Befunden an Thierknochen Schlüsse auf den Knochen des Menschen zu ziehen. Die Beziehungen der Markhöhle zur compacten Knochensubstanz, die Gefässversorgung im Markraume selbst wie im äusseren Periost, sind Punkte, deren Berücksichtigung für die richtige Beurtheilung des Nekrotisirungsprocesses von der grössten Bedeutung sind. Der

Digitized by Google

dünne markarme Kieferknochen des Kaninchens z. B. ist gar nicht zu vergleichen mit dem markreichen Unterkiefer des Menschen. Und dann die Beziehungen der Zähne zum Knochen! Wer würde noch heutzutage aus den Befunden am Unterkieferknochen des Kaninchens Schlüsse auf die Verhältnisse beim Menschen ziehen in einer Frage, in der gerade die von den Zähnen ausgehenden Processe so bedeutungsvoll für das Auftreten oder den Ausbruch der schweren Kiefererkrankung sind? Schliesslich erscheint es durchaus nicht gleichgültig, bei Eiterungsprocessen Gewebe so verschiedener Disposition in Vergleich zu stellen, wie die Gewebe des Kaninchens und jene des Menschen. Weiss doch jeder, der viel an Kaninchen experimentirt, wie leicht sich bei diesen Thieren käsig-eitrige Processe in Wunden oft nach geringfügigen Eingriffen ausbilden, wie diese käsigen Eiterungen dann auch an Ausdehnung gewinnen, wenn die Thiere unter sehr ungünstigen Verhältnissen leben müssen.

Die angeführten Punkte werden uns wohl berechtigen, gegen die Beweiskraft der Wegner'schen Versuche und der Uebertragbarkeit der aus denselben gezogenen Schlüsse auf die Verhältnisse beim Menschen Einspruch zu erheben. Thatsächlich entsprechen die Wegner'schen Anschauungen über die Entstehung der Phosphornekrose nicht den klinischen Erfahrungen, sie stehen auf rein experimentellem Boden ohne Rücksicht auf bestimmte charakteristische Formen zu nehmen. Der interessante Vortrag nun, in welchem gleich Kocher Riedel im Jahre 1896 die Nothwendigkeit hervorhob, unsere Auffassung über die Entwickelung der Phosphornekrose gegen früher zu ändern, hat mir Anregung gegeben, die Frage experimentell in Angriff zu nehmen.

Ueber diesen während drei Jahren angestellten Versuchen waltete ein arges Missgeschick, insofern als der grösste Theil der Versuchsthiere zu Grunde ging. Theils starben die den Dämpfen ausgesetzten Thiere an den Folgen der ungewohnten schädlichen Luft, oder an intercurrirenden Krankheiten, theils verlor ich die Controlthiere, so dass neben den ganz erheblichen technischen Schwierigkeiten sich fortwährend Hindernisse dem erspriesslichen Fortgange der Versuche entgegenstellten.

Zunächst wollte ich der Frage näher treten, ob der Phosphor in directer Berührung mit der Knochensubstanz, letztere

Digitized by Google

nachweisbar zu schädigen vermag. Es wurde an Hunden der Unterkieferknochen von den Zähnen aus angebohrt, in den Knochenbohrkanal gelber Phosphor gestopft und schliesslich der aufgebohrte Zahn mit Cement verschlossen. Aus diesen Versuchen ging eine specifische nekrotisirende Wirkung des Phosphors auf den Knochen nicht hervor. Zwar liess sich einige Male eine umschriebene Nekrose desjenigen Theils des Alveolarfortsatzes constatiren, welcher zwischen den Wurzeln des zur Bohrung benutzten Zahnes lag, doch zeigten Controlversuche, dass die gleichen Vorgänge auch nach einfachen Bohrungen dann eintreten können, wenn das Bohrloch durch den Alveolarfortsatz sehr weit angelegt wird, oder abgebrochene Bohrerstücke im Knochen zurückbleiben. Der Phosphor unterscheidet sich demnach in seiner Wirkung erheblich von dem chemisch nahestehenden Arsen, das schon in ganz minimalen Mengen in den Knochen gebracht, denselben auf grössere Bezirke abzutödten vermag.

In zweiter Linie sollte festgestellt werden, wie Phosphordämpfe auf Periost und Knochen einwirken. Zu diesem Zwecke wurden zunächst Meerschweinchen und Kaninchen (diese beiden Thiergattungen, um die Wegner'schen Befunde zu controliren), dann auch Hunde mit und ohne Verletzungen den Phosphordämpfen durch Wochen und Monate ausgesetzt. Die Thiere befanden sich in einem kleinen von Glas eingeschlossenen Raume (sogenannten Gasabzug) des pharmakologischen Institutes zu München; die Phosphordämpfe wurden theils von grossen Stücken gelben Stangenphosphors geliefert, welche an verschiedenen Punkten des Raumes untergebracht waren, theils (in einer zweiten Serie von Versuchen) durch einen besonderen Apparat erzeugt, welcher Zündmasse erwärmte und den darin enthaltenen Phosphor zur Verdampfung brachte.

Meerschweinchen und Kaninchen, welche unter den geschilderten Verhältnissen ohne Verletzungen der Kiefer oder Schädelknochen lebten, zeigten nach 3—4 Monaten keine sichtbare Spur einer Erkrankung. Weder waren nekrotische Processe an den Kiefern zu sehen, noch osteophytäre Auflagerungen auf den Kieferknochen, noch Veränderungen an den übrigen Skeletknochen. Wurden den Thieren Stücke des Zahnfleisches an der facialen Kieferseite excidirt, so heilten diese Wunden, in welchen anfänglich ein ver-

Digitized by Google

hältnissmässig grosser Bezirk des Kieferperiosts freilag, selbst bei gleichzeitiger Einwirkung von Phosphordämpfen rasch, wenn nicht durch fortgesetzte Tamponade und Zerrung an der Wunde die Verheilung der Wundränder verhindert worden war. In letztgenannter Art behandelte Thiere zeigten einige Wochen nach dem Eingriff Nekrose des Knochens, aber stets nur Nekrose, deren Ausdehnung jener der Weichtheilwunde entsprach. Ein Vergleich der Befunde von Phosphorthieren mit den Befunden der Controlthiere, an welchen die Eingriffe in gleicher Weise vorgenommen waren, ergab keinen Unterschied. In keinem einzigen Falle nahm der Process am Knochen eine Ausdehnung an, wie sie Wegner beschrieb. Die Versuche lieferten durchaus keine anderen Resultate, wenn sie am freiliegenden Periost des Schädels statt des Kiefers ausgeführt wurden. Ein Kaninchen, an welchem das Periost der Tibia auf einen kleinen Bezirk freigelegt und die gesetzte Wunde nur ganz kurze Zeit (6 Tage) offen gehalten worden war, zeigte 4 Monate später völlig verheilte Wunde. Unter der Hautnarbe sass auf dem Knochen ein Osteophyt.

Nach den mitgetheilten Versuchen, welche im Gegensatze zu Wegner's Untersuchungen eine locale reizende Wirkung des Phosphors auf das Periost nicht erweisen konnten, ging ich zu anderen Experimenten über, die vorzüglich an Hunden vorgenommen wurden, einmal um ein in anatomischer Hinsicht einwandsfreies Versuchsmaterial zu bearbeiten, dann aber auch besonders deshalb, weil in den betreffenden Versuchen die Einwirkung der Phosphordämpfe mit jener der eitrigen Infection der Knochen combinirt werden sollte, um Verhältnisse zu bieten, wie sie aus der Pathogenese des Leidens beim Menschen bekannt sind. Die erste Serie von Thieren, welche dieser Gruppe von Beobachtungen angehörte, lebte unter sehr ungünstigen Verhältnissen. Im Versuchsraum, welcher durch den früher erwähnten Apparat reichlich mit Phosphor versorgt war, befanden sich kleine Hunde in engen Drahtkäfigen. Der grösste Theil der Thiere ging in der schädlichen Luft zu Grunde. Schliesslich überdauerten nur ein paar Thiere die viermonatliche Versuchszeit. Von diesen sind folgende Beobachtungen hervorzuheben: Einem Hunde wurde ein Zahn durchbohrt, der Bohrcanal offen gelassen, hierauf das Thier den Phosphordämpfen ausgesetzt. Nach 4 Monaten, um welche Zeit keine Spur einer Kiefererkrankung con-

Digitized by Google

statirt werden konnte, wurde der Kiefer mit einer Cultur von Staphylococcus aureus inficirt. Es trat Eiterung in der Ausdehnung fast des ganzen rechten Unterkieferkörpers ein mit ausgebreiteter Osteophytenbildung. Der Entzündungsprocess am Kieferknochen führte nicht zur Sequestrirung, er bot das Bild einer rareficirenden Ostitis. Dem gleichen Hunde wurde am Ende des Phosphorversuches die Markhöhle der Tibia angebohrt und mit der gleichen Staphylokokkencultur inficirt; auch hier trat keine Sequestrirung von Knochenpartien ein, sondern locale Ostitis und reichliche Osteophytenbildung auf dem inficirten Knochen in der Umgebung des Bohrloches. Es wurde bereits hervorgehoben, dass bei jenen Versuchen, in welchen Inficirungen des Knochens mit Eiter vorgenommen wurden, auch Controlversuche zur Ausführung gelangten, um die Virulenz und Wirkung der jeweilig zum Versuche verwendeten Cultur festzustellen. Auch schien es nöthig, die Folgezustände von Eiterungen an Kieferknochen sonst gesunder Thiere zu kennen. Diesbezügliche Untersuchungen, als deren Resultate ich Ihnen einige sehr lehrreiche Präparate vorlegen kann, haben ergeben, dass nach Excision von Periosstücken oder von Theilen des Zahnfleisches mit nachfolgender eitriger Infection des Periosts nur oberflächliche Nekrosen entstehen von einer Ausdehnung, die etwa der Grösse der Zahnfleisch-Periostwunde entspricht, ferner, dass Inficirungen des Knochenmarkes vom Zahne aus je nach der Virulenz der inficirenden Keime eitrige Ostitis mit centraler oder penetrirender Nekrose, auch Spontanfractur in kurzer Zeit (2—3 Wochen) verursachen, dass aber die erwähnten Processe insgesammt auf die nächste Umgebung der Infectionsstelle beschränkt bleiben, nicht etwa eine ganze Unterkieferhälfte in Mitleidenschaft ziehen.

Der Umstand nun, dass in den bisherigen Phosphorversuchen in keinem Falle eine der Phosphornekrose des Menschen analoge Kiefererkrankung erzeugt werden konnte, weckte in mir Misstrauen gegen die richtige Ausführung der Versuche selbst. Vielleicht — konnte man einwenden — waren doch nicht alle Bedingungen geschaffen, wie sie in den Fabriken gegeben sind. Um auch Einwänden nach dieser Richtung zu begegnen, wurde eine Gruppe von Hunden zum Versuche in einer Zündholzfabrik untergebracht. Durch das ausserordentlich liebenswürdige Entgegenkommen, welches die

Digitized by Google

Herren Fabrikanten Müller in Regen i. b. W., mir gewährten und welches mich zu dem grössten Danke verpflichtet, bin ich in die Möglichkeit versetzt worden, die Versuchsthiere wenigstens ein halbes Jahr hindurch den Phosphordämpfen auszusetzen. Die Versuchsthiere verbrachten die Zeit von 6 Uhr Abends bis 6 Uhr Morgens in jener Kammer, in welcher die Tags über frisch getunkten Hölzer getrocknet werden. Die Thiere wurden in verschiedenen Zuständen den Phosphordämpfen exponirt. Ein Hund erhielt eine bis aufs Periost des Stirnbeins reichende Wunde; einem anderen wurde ein grösseres Stück Zahnfleisch auf der facialen Seite des Unterkiefers excidirt, wieder einem anderen extrahirte ich zwei noch stehende Milchschneidezähne des rechten Unterkiefers, so dass zwei Alveolen blosslagen. Einem vierten Hunde waren 4 Wochen vor Beginn des Phosphorversuches die Gefässe am Foramen inframaxill. dextr. unterbunden worden. Die genannten Thiere kamen sämmtliche ohne nachweisbare Erkrankung der Knochen zurück. An Stelle der früher gesetzten Wunden befanden sich kaum sichtbare Narben. Von einer minimalen Knochennarbe am Kiefer abgesehen, welche das mit Zahnfleischwunde den Dämpfen ausgesetzte Thier zeigte, liessen sich keine Veränderungen der Knochen, weder jener, an welchen Verletzungen stattfanden, noch auch der Extremitätenknochen äusserlich erkennen. Ein Befund erscheint besonders bemerkenswerth. Jener Hund, an welchem die Ligirung der Markgefässe des Unterkiefers vor Beginn des Dampfversuchs vorgenommen und nach beendigter Einwirkung der Phosphordämpfe die Markhöhle vom Zahne aus inficirt worden war, zeigte 3 Wochen nach der Infection schwere eitrige Ostitis des ganzen rechten Unterkieferkörpers bis zum Kieferwinkel, Bildung eines langen schmalen Sequesters und ausserdem reichliche Knochenneubildung.

Ich halte es für gewagt, aus diesem einzigen Befunde weitgehende Schlüsse zu ziehen. Denn obschon die zuletzt beschriebene Knochenerkrankung an Schwere und Ausdehnung jene Processe übertrifft, die an den Controlthieren beobachtet werden konnten, so fehlte den ersteren noch immer das Charakteristicum der schweren Form von Phosphornekrose des Menschen. Die Schlüsse, welche überhaupt aus den mitgetheilten Versuchen gezogen werden können, lassen sich in wenige Worte zusammenfassen, nämlich:

Digitized by Google

Phosphordämpfe üben bei Meerschweinchen, Kaninchen und Hunden keinen specifischen reizenden Einfluss auf das blossgelegte Periost aus.

Ein der Phosphornekrose des Menschen analoges Krankheitsbild lässt sich bei Meerschweinchen, Kaninchen und Hunden experimentell nicht erzeugen.

Die Phosphornekrose ist nach dem heutigen Stande unseres Wissens als eine specifische Krankheit des Menschen aufzufassen.

Wie entwickelt sich nun aber der Krankheitsprocess in den Kieferknochen des Menschen? Die neueren Anschauungen (Kocher, Riedel) hierüber gehen dahin, dass die chronische Phosphorintoxication allein die Nekrose der Kiefer nicht bedingt, sondern nur die Disposition zum Absterben des Knochens liefert und dass das Absterben des Knochens secundär durch Infection erfolgt. Kocher vermuthet die Disposition in Circulationsstörungen in Folge von Gefässveränderungen, Riedel in Phosphorostitis und -Periostitis.

Mit Rücksicht darauf, dass die histologische Untersuchung der von Phosphornekrose befallenen Knochen bis jetzt eine der Nekrose vorausgehende Entzündung desselben nicht erweisen konnten, bin ich zu der Anschauung gelangt, dass die Disposition in einer besonderen Neigung zur Gefässthrombose im Kieferknochen zu suchen sei. Diese Annahme scheint durch folgende Beobachtung gestützt zu werden: Eine 20jährige Zündholzarbeiterin, welche 5 Jahre in der Fabrik gearbeitet hatte, wurde 12 Stunden nach Beginn der ersten Erscheinungen (leichtes Oedem des Zahnfleisches in der Umgebung des abgestockten Praemolaris II. sin.) operirt. Der linke Unterkiefer war abgestorben. In der Tiefe des stark resorbirten Praemolaris, fand sich granulirende Wurzelperiostitis, dann — offenbar — ältere Thrombose der Markgefässe und frische Thrombose der Canalgefässe im Bereich des ganzen linken Unterkiefers. Die Annahme von Thrombose würde auch mit der Thatsache übereinstimmen, dass besonders anämische Individuen; beispielsweise Frauen nach schweren Blutverlusten, der Krankheit zum Opfer fallen.

Künftige Forschungen werden sich mit der Untersuchung früh

Digitized by Google

operirter Fälle beschäftigen müssen; eventuell dürften auch aus der Durchleuchtung der Zähne (mit der elektrischen Glühlampe) Aufschlüsse über den Verlauf des Krankheitsprocesses im Centrum des Knochens zu erhoffen sein.

Nur dadurch wird es möglich, das grosse Feld von Hypothesen, auf welchem unsere Anschauungen über die Entstehung der Phosphornekrose ruhen, einzuengen und den Kreis der Thatsachen, die unsere Kenntnisse zu fördern im Stande sind, zu erweitern.

Digitized by Google

IX.

Ein Fall von Gastroenterostomie wegen Stenose des unteren Duodenum.

Von

Professor Dr. Ledderhose

zu Strassburg i. Els.[1]).

Bei einem Verschluss des Duodenum unterhalb der Einmündungsstelle des Ductus choledochus und pancreaticus muss offenbar ein Rückfluss von Galle und Pancreassaft in den Magen zu Stande kommen. Leichtenstern hat zuerst hervorgehoben, dass constante und reichliche Beimengung von Galle zum Erbrochenen die Diagnose einer tief sitzenden Duodenalstenose sowohl gegenüber einer hochsitzenden als auch gegenüber einer Verengerung des Pylorus begründen kann. Ferner hat A. Cahn in einem während des Lebens diagnosticirten und durch die Section bestätigten Fall von Stenose des Duodenum unterhalb der Vater'schen Papille als ein besonders charakteristisches Zeichen für die Erkrankung das Folgende beobachtet und beschrieben. „Wenn bei der Ausspülung der Magen schon ganz rein war und das Waschwasser farblos abzulaufen begann, erschien plötzlich gelbbraune Galle in reichlicher Menge und floss in zähen Streifen, nur ganz allmählich mit dem Wasser sich mischend, in den Trichter ab, so dass man den Eindruck gewann, als wenn während des Ausspülens ein Gallenreservoir sozusagen direct durch den Magen und die Sonde hindurch seinen Inhalt in den Trichter entleerte".

In diesen Fällen pflegen der Kräfteverfall und die Austrocknung des Körpers deshalb besonders schnell und hochgradig einzutreten, weil Galle und Pancreassaft nicht zur Verdauung ver-

[1]) Vorgetragen am 2. Sitzungstage des Congresses, 6. April 1899.

Digitized by Google

wandt werden und auch nicht einmal wieder zur Resorption gelangen, vielmehr unbenutzt in den Magen sich ergiessen, dessen Chemismus schwer schädigen und dann durch Erbrechen entleert werden.

Die Magenverdauung lässt sich ja eventuell entbehren, wenn die physiologische Function der Galle und des Pancreassecretes fortdauert; wird aber auch diese sehr eingeschränkt oder ganz aufgehoben, so ist eine natürliche Ernährung des Organismus nicht mehr möglich.

Man konnte von vornherein Zweifel darüber hegen, ob unter solchen Umständen eine Gastroenterostomie wesentlichen Nutzen bringen würde, da man doch bis in die neueste Zeit anzunehmen pflegte, dass ein Einfliessen grösserer Gallenmengen in den Magen nach Anlegen der Magendarmfistel zu Erbrechen führe und den Erfolg der Operation in Frage stelle. Thatsächlich scheint es denn auch nach Ausweis der Literatur bisher nicht gelungen zu sein, die Krankheitssymptome eines typischen tiefsitzenden Duodenalverschlusses für längere Zeit durch Gastroenterostomie zu beseitigen[1]). Auch der von Wilms vor 2 Jahren aus der Trendelenburg'schen Klinik beschriebene Fall endete nach zunächst günstigem Verlauf am 10. Tage in Folge von Herzschwäche tödtlich. Es hatte sich um ein das Duodenum comprimirendes Carcinom im Schwanze des Pancreas gehandelt.

Ich habe nun vor $1^1/_2$ Jahren bei einem von Herrn Collegen A. Cahn längere Zeit genau beobachteten und klargestellten Fall von tiefsitzender Duodenalstenose die Gastroenterostomie ausgeführt und halte es für mittheilenswerth, dass durch die Operation alle krankhaften Erscheinungen beseitigt wurden und bis heute beseitigt geblieben sind.

Ein 54jähriger Patient, der in gesunden Tagen 98 kg gewogen hatte, bemerkte seit Anfang 1897 Rückgang des Appetits, der Kräfte und des Körpergewichts. Bis zum Herbst hatten sich vollständige Appetitlosigkeit, häufiges galliges Erbrechen und bedeutende Abmagerung eingestellt, der Gewichtsverlust betrug 33 kg (14 Tage vor der Operation). Die Körpertemperatur sank unter 36°, die 24stündige Urinmenge auf 200 bis 300 ccm, die Herzthätigkeit war mittelmässig, der Stuhlgang war weissgelb gefärbt. Der Mageninhalt enthielt bei jeder Auswaschung grünliche, also einige Zeit im Magen verweilte Galle, die Käsebröckel waren bis in das Centrum grün gefärbt, nach erfolgter

[1]) Anm. bei der Correctur. Inzwischen ist im Centralbl. f. Chir. No. 16 über einen analogen geheilten Fall von Rewidzow aus der russischen Literatur referirt worden.

Digitized by Google

Auswaschung des Magens entleerten sich reichliche Mengen von Galle in denselben bezw. durch die Sonde nach aussen, constant war freie Salzsäure (1,3 bis 1,7 pM.), nicht deutlich Milchsäure nachweisbar; Sarcinen und Hefen waren reichlich, Stäbchen nicht vorhanden; mit neutralisirtem Inhalt war Eiweissverdauung nicht zu erzielen. An der rechten Seite der Wirbelsäule, etwa in der Mitte zwischen Brustbein und Nabel, liess sich undeutlich ein Tumor nachweisen.

Bei der Operation ergab sich an dieser Stelle, wie es schien dem unteren Querstück des Duodenums angehörend, ein harter unbeweglicher Tumor von der Grösse einer Kinderfaust. Es wurde die vordere Gastroenterostomie ausgeführt, welche ohne Störung verlief. Charakteristisch für die hochgradige Austrocknung der Gewebe und den schnellen Erfolg der Operation war es, dass dem Pat. 2 Tage vor der Operation der Ehering vom Finger fiel, während er 8 Tage nach derselben nicht mehr im Stande war, den Ring von demselben Finger abzustreifen. 2 Monate nach der Operation konnte er seinen Beruf als Zahlmeister wieder voll übernehmen und er versieht denselben bis heute. Das Körpergewicht ist allmählich wieder bis auf die frühere Höhe von 98 kg gestiegen. Pat. kann alles, was auf den Tisch kommt, ohne Beschwerden essen und trinken, die Gesichtsfarbe ist eine gesunde, der Stuhl hat normale Färbung.

Wenn vor der Operation mit dem neutralisirten Mageninhalt Pancreasverdauung nicht zu erzielen war, so ist daraus keineswegs der Schluss zu ziehen, dass ein Rückfliessen des Pancreassaftes in den Magen nicht stattgefunden hatte und die Secretion des Pancreas etwa durch eine destruirende Erkrankung desselben aufgehoben war, es ist vielmehr weit wahrscheinlicher, dass das Pancreasferment mit der Galle in den Magen gelangt, hier aber durch die Magensäure zerstört war. Dass der Inhalt des Magens vor der Operation constant saure Reaction zeigte, trotzdem doch der alkalische Duodenalinhalt sich fast vollständig in den Magen entleerte, ist als Beweis für die Fähigkeit des nicht carcinomatösen Magens anzusehen, auch gegenüber erheblichen ihm zugeführten Mengen alkalisch reagirender Flüssigkeiten die saure Reaction seines Inhaltes aufrecht zu erhalten.

Will man sich auf Grund der neuerdings durch Thierexperimente und durch Untersuchungen an Gastroenterostomirten gewonnenen Erfahrungen ein Bild davon machen, wie sich nunmehr bei unserem Patienten die Fortbewegung der Verdauungsflüssigkeiten gestalten mag, so muss wohl zunächst bei der Schwere der vor der Operation vorhandenen Krankheitserscheinungen daran festgehalten werden, dass auch jetzt noch Galle und Pancreassaft ihrer Hauptmenge nach durch den Pylorus in den Magen zurückfliessen. Dass dies kein Erbrechen hervorzurufen braucht,

Digitized by Google

müssen wir als durch die genannten Untersuchungen festgestellt betrachten.

Bei den wegen Pylorusenge Gastroenterostomirten kann die Galle durch den zuführenden Darmschenkel und durch den Pylorus in den Magen geflossen sein, bei unserem Patienten jedoch gelangt der Duodenalinhalt nicht durch den zuführenden Darmschenkel, sondern fast allein durch den Pylorus in den Magen und zwar, im Gegensatz zu fast allen sonstigen Gastroenterostomirten, durch einen normalen Pylorus. Gerade aus diesem Grunde vermuthe ich, dass der Gallenrückfluss in den Magen hier nicht continuirlich stattfindet, sondern abhängig von der Magenverdauung, bezw. abhängig von dem Contractionszustand des Pylorus und von dem Maass der Gallensecretion. Bei den günstigen Abflussbedingungen für den Mageninhalt, wie sie die Gastroenterostomie herbeiführt, und bei der normalen Functionsfähigkeit des Pylorus wird vermuthlich der Magen unseres Patienten nach beendeter Verdauung eine Zeit lang leer bleiben. Erfolgt dann wieder Nahrungsaufnahme, so bleiben der Pylorus und die Darmfistelöffnung zunächst geschlossen, und die Magenverdauung kann ohne Störung vor sich gehen. Nimmt aber gegen Ende der Magenverdauung die Gallensecretion, wie in der Norm, wesentlich zu, so wird in einem bestimmten Moment die Galle in den Magen eintreten, um dann mit dem verdauten Mageninhalt durch die Fistel in den Darm entleert zu werden.

So ist es wohl bei unserem Patienten zu erklären, dass, trotzdem fast die gesammte Galle und der Pancreassaft den Magen passiren müssen, dessen Thätigkeit dadurch nicht nachweisbar beeinträchtigt wird.

Es ergiebt sich aus unserem Falle wiederum, dass, wie die meisten pathologischen Veränderungen der Magenverdauung auf einer Behinderung des freien Abflusses beruhen, andererseits die Schaffung günstiger Abflussbedingungen durch die Gastroenterostomie auch schwere Gefahren für den Chemismus des Magens, wie sie sich aus dem Rückfluss des Duodenalinhaltes in den Magen ergeben, ausgleichen kann.

Ob es sich in unserem Falle, entgegen dem bei der Operation gewonnenen Eindrucke, um eine benigne Stenose gehandelt hat, kann wohl erst durch den weiteren Verlauf entschieden werden.

Digitized by Google

X.

Demonstration eines Präparates einer 11 Monate nach der Ausführung der Gastro-Enterostomie entstandenen Perforation des Jejunum.

Von

Professor Dr. H. Braun

in Göttingen[1]).

Den verschiedenen tödtlich verlaufenden Complicationen, die nach Ausführung der Gastroenterostomie bis jetzt beobachtet wurden, möchte ich noch eine weitere Complication, die meines Wissens bis jetzt noch nicht bekannt ist, hinzufügen, nämlich die Bildung eines zu Perforation in die Bauchhöhle führenden Ulcus pepticum im Jejunum.

Nur kurz möchte ich die betreffende Krankengeschichte mittheilen:

Ein 25 Jahre alter Maurer C. D. aus Cassel war viele Jahre lang magenleidend, schon im Winter 1888/89 wurde er desshalb in der medicinischen Klinik in Göttingen behandelt. Nach dieser Zeit war der Zustand wechselnd, bis vor etwa 1 Jahr eine wesentliche Verschlimmerung in der Art eintrat, dass der Kranke fast täglich die Speisen, jedoch ohne Blutbeimischung wieder erbrach. Seit Anfang Januar 1897 wurden die Beschwerden durch tägliche Magenausspülungen vermindert, aber trotzdem betrug die Gewichtsabnahme in den letzten Jahren etwa 30 Pfund.

Bei der Aufnahme des Kranken in die chirurgische Klinik am 11. November 1897 war derselbe ziemlich mager, wog 109 Pfund, der Leib war weich, nicht aufgetrieben, nicht druckempfindlich, und ohne nachweisbare Resistenz im Epigastrium. Am 12. November wurde eine grosse Masse Flüssigkeit, je-

[1]) Abgekürzt vorgetragen am 3. Sitzungstage des Congresses, 7. April 1899.

Digitized by Google

doch ohne Blutbeimischung erbrochen, die Reaction derselben war sauer, sie enthielt keine Milchsäure, dagegen reichlich Fleischfasern, Sarcinen und verschiedene Mikroorganismen, aber keine langen Bacillen. Bei der am Abend vorgenommenen Magenausheberung wurden 3 Liter Flüssigkeit entleert.

Nachdem noch einige Tage Magenausspülungen gemacht waren (das Gewicht des Kranken betrug jetzt 100 Pfund) wurde von mir am 17. November 1897 die Gastroenterostomia posterior retrocolica gemacht.

Nach Ausführung eines 13cm langen, in der Mittellinie des Abdomens gelegenen Schnittes wurde der Magen noch mässig gefüllt gefunden, am Pylorus liessen sich keine Veränderungen nachweisen. Hierauf wurde der Anfangstheil des Jejunum durch einen im Mesocolon angelegten Schlitz an die hintere Magenwand angelegt und mit dieser durch sero-seröse Nähte vereinigt. Nun wurde die Wand des Magens und Jejunums bis auf die Schleimhaut eingeschnitten, eine zweite Etage von Seidenknopfnähten angelegt, dann die Schleimhaut incidirt und dieselbe zunächst hinten, und dann vorn mit einer fortlaufenden Catgutnaht vereinigt und darüber vorn noch eine doppelte Reihe von Seidenknopfnähten gelegt. Zum Schluss wurden die Ränder des Schlitzes im Mesocolon noch mit einigen Nähten an den Magen fixirt.

In den folgenden 3 Tagen trat täglich einmal Erbrechen auf, dann nicht mehr, der Kranke fühlte sich wohl und konnte in gutem Zustande mit einem Gewicht von 110 Pfund am 29. December 1897 aus der Klinik entlassen werden.

Nach späteren Mittheilungen, die ich Herrn Dr. Rosenblath, dem dirigirenden Arzte der inneren Abtheilung des Landkrankenhauses in Cassel verdanke, wurde D. dort am 26. Januar 1898 aufgenommen, da er aus Mangel an Mitteln zu Hause nicht die ihm nothwendige Diät einhalten konnte und desshalb Magenbeschwerden, besonders manchmal auch Erbrechen, hatte. Der aufgeblähte Magen reichte damals mit der grossen Curvatur bis 2 Querfingerbreit unter den Nabel und bis zur rechten Parasternallinie. Der Bauchschnitt war fest ohne Bruchbildung geheilt.

Am 2. Februar konnten Morgens nüchtern 120ccm Mageninhalt ausgehebert werden, die Reaction desselben war sauer, enthielt aber keine freie Salzsäure. In der Folgezeit besserten sich die Beschwerden so bedeutend, dass der Kranke am 8. März wieder entlassen werden konnte.

In den nächsten Monaten ging es D. ziemlich gut, er konnte alle Speisen geniessen und musste selten einmal erbrechen.

Am 18. October 1898 erkrankte D. plötzlich, ohne besondere Ursache, mit äusserst heftigen Schmerzen in der Magengegend und sehr häufigem Erbrechen, die Kräfte verfielen schnell, Stuhl und Blähungen gingen nicht ab, Urin wurde nur wenig gelassen. In diesem Zustand kam D. am 20. October wieder auf die innere Abtheilung des Casseler Landkrankenhauses, derselbe sah verfallen aus, klagte über heftige Schmerzen im Leib, erbrach grünliche, ranzig riechende, aber nicht fäculente Massen, der Puls, 140 in der Minute, war kaum fühlbar, die Temperatur 36,8°, die Athmung war costal, das Zwerchfell fixirt, die Bauchdecken straff gespannt, der Leib gleichmässig aufgetrieben,

Digitized by Google

und diffus schmerzhaft, in seinen abhängigen Theilen Dämpfung, die bei Lageveränderungen Schallwechsel aber keine Undulation zeigte.

Unter zunehmender Schwäche trat in der folgenden Nacht um 2 Uhr der Tod ein.

Bei der am 21. October vorgenommenen Section entleerte sich bei Eröffnung der Bauchhöhle stinkendes Gas, in den abhängigen Theilen derselben und zwischen den Darmschlingen befand sich überall, reichlich gelbe trübe, mit Fibrinflocken gemischte Flüssigkeit. Der Magen war stark ausgedehnt, dickwandig, sein Pylorustheil an die Gegend der Gallenblase herangezogen und mit dieser, sowie der Flexura coli dextra fest verwachsen. Der Pylorus war dadurch hochgradig verengt, man fand ausserdem an ihm im Innern eine rundliche, schiefrig verfärbte Nische, wohl die Narbe eines alten Geschwürs. Etwa in der Mitte der grossen Curvatur des Magens trat eine Dünndarmschlinge durch eine Oeffnung im Lig. gastro-colicum an die hintere Magenwand heran und war mit dieser fest verwachsen. Nahe dieser Vereinigungsstelle fand sich eine breite Perforationsöffnung im Jejunum, die oberhalb des Colon transversum in die offene Bauchhöhle führte.

Bei der genaueren Besichtigung des Präparates, welches ich der Liebenswürdigkeit des Herrn Professor Marchand in Marburg verdanke, findet man die eben erwähnte Oeffnung in dem abführenden Schenkel der an den Magen genähten Jejunumschlinge, etwa 1 cm von dieser Stelle entfernt, sie hat einen Längendurchmesser von etwa 1 cm und einen Querdurchmesser von $^1/_2$ cm, vollkommen glatte, wie mit einem Locheisen ausgeschlagene Ränder, und ist aussen von leichten Fibrinniederschlägen umgeben. Die Communicationsöffnung zwischen Magen und Jejunum ist weit, die Schleimhaut beider Darmtheile geht glatt in einander über, nicht der geringste Substanzverlust ist daselbst zu erkennen.

Interessant ist bei dieser Beobachtung die Bildung eines seinem ganzen Aussehen und Verlaufe nach als ein Ulcus pepticum anzusehenden Geschwürs im Jejunum, das man seither nur im Magen und Duodenum gekannt hatte. Wenn auch unzweifelhaft der durch die Fistel direkt in das Jejunum abfliessende Magensaft die Geschwürsbildung bedingt hat, so ist doch auffallend, dass dieselbe nicht in der Nahtlinie, sondern abwärts davon an scheinbar normaler Schleimhaut ihren Sitz hatte. Möglicher Weise war aber an dieser Stelle die Schleimhaut bei der Operation, die aber ohne jeden Zwischenfall vollkommen glatt in der oben angegebenen Weise verlaufen war, ein wenig verletzt oder gequetscht, wodurch der Anstoss zur Bildung des Geschwürs gegeben wurde. Auffallend

Digitized by Google

ist nur, dass derartige Geschwüre noch nicht häufiger nach Ausführung der Gastroenterostomie beobachtet wurden, vielleicht sind dieselben thatsächlich schon öfter vorgekommen, aber der Diagnose entgangen. Jedenfalls werden wir durch die von mir gemachte Beobachtung darauf hingewiesen, den Darm bei der Gastroenterostomie möglichst wenig zu drücken und zu verletzen, um keine Veränderungen zu veranlassen, auf deren Grundlage ein peptisches Geschwür sich bilden kann. Weiterhin möchte ich noch hervorheben, dass wir künftig bei einer heftigen Peritonitis, die längere Zeit nach Ausführung einer Gastroenterostomie auftritt, an die Möglichkeit der Perforation eines Ulcus pepticum jejuni denken müssen, möglicher Weise könnte durch eine bald nach dem Eintritt der Perforation vorgenommene Laparotomie ein solches Geschwür gefunden, verschlossen und das Leben des Kranken erhalten werden.

Im Anschluss an eine Bemerkung von Herrn König möchte ich noch erwähnen, dass ich ebenfalls einige Male die Gastroenterostomie von einem links von der Mittellinie aus gelegenen Schnitte gemacht habe; ich würde auch den seitlichen Schnitt, von dem aus die Aufsuchung des Anfangstheiles des Jejunums ganz besonders leicht gelingt, immer machen, wenn nicht die Verletzung eine grössere, vor Allem die Blutung eine stärkere wäre, als bei dem Schnitt in der Linea alba. Für bestimmte Fälle aber möchte ich den Schnitt durch den linken M. rectus doch empfehlen, z. B., wenn man nach Ausführung einer Pyloroplastik oder der Resectio pylori später genöthigt ist, eine Gastroenterostomie zu machen, oder wenn man nach Ausführung der letzteren bei Eintritt eines Circulus vitiosus eine secundäre Anastomose zwischen zu- und abführender Jejunumschlinge anlegen will. In solchen Fällen hat man bei dem seitlichen Schnitt mehr Aussicht, nicht in Adhäsionen, die häufig durch die erste Operation veranlasst sind, hineinzukommen und besser die anatomischen Verhältnisse übersehen zu können.

Digitized by Google

XI.

(Aus dem Neuen Allgemeinen Krankenhause in Hamburg-Eppendorf. Chirurg. Abtheilung. Oberarzt Dr. Kümmell.)

Ueber Papillom der Gallenblase.[1]

Von

Dr. Ringel,

Assistenzarzt.

(Mit einer Abbildung.)

Die ausserordentliche Seltenheit eines durch Operation gewonnenen Gallenblasenpräparates rechtfertigt die Mittheilung dieses Falles.

Es handelt sich um eine 47 Jahre alte Virgo, die seit 16 bis 17 Jahren von heftigen, krampfartigen Schmerzen in der Lebergegend befallen wurde, die in mehr oder minder grossen Intervallen auftraten, und oft nur wenige Minuten, oft stundenlang anhielten. Seit 7 Jahren bemerkt die Patientin unterhalb des rechten Rippenbogens eine Geschwulst, die anfänglich nur langsam gewachsen ist und in ihrer Grösse häufigen Schwankungen unterworfen war. Die Koliken traten dann in immer kleineren Pausen auf, und erreichten namentlich im letzten Jahre eine grosse Frequenz. Erbrechen fehlte. Stuhlgang war immer regelmässig. — Von anderen Krankheiten will Patientin ausser Masern mehrmals leichte Anfälle von Gelenkrheumatismus gehabt haben. — Der Befund bei der Aufnahme ins Krankenhaus war folgender:

Mittelgrosse, ziemlich kräftig gebaute Person von blassem Aussehen. Kein Ikterus. Lungen ohne pathologischen Befund. Die Untersuchung des Herzens ergiebt eine ausgeprägte Insufficienz der Valvula mitralis. Das Abdomen ist im Ganzen weich und nicht vorgetrieben. An der rechten Seite, unter dem Rippenbogen vorragend, fühlt man einen strausseneigrossen, prallelastischen Tumor mit glatter Oberfläche, der sich nach oben zu etwas verjüngt und hier mit der Leber in offenbarem Zusammenhang steht.

Das untere Ende des Tumors ist innerhalb gewisser Grenzen leicht verschieblich. Die Percussion über ihm ergiebt absolute Dämpfung.

---

[1]) Vorgetragen am 4. Sitzungstage des Congresses, 8. April 1899.

Digitized by Google

Nach diesem Befunde wurde die Diagnose auf Verschluss des Ductus cysticus durch Concrement mit cystischer Erweiterung der Gallenblase gestellt und die Operation am 9. XII. 1898 von Herrn Dr. Kümmell in gemischter Chloroform-Aether-Narkose in folgender Weise ausgeführt: Eröffnung der Bauchhöhle über dem Tumor. Letzterer lässt sich ohne Schwierigkeit aus der Wunde mit seinem unterem Pol herauswälzen und erweist sich als die strausseneigrosse, cystisch erweiterte Gallenblase. Nach Eröffnung derselben entleeren sich neben einer geringen Menge glasigen Schleimes ca. 200 ccm abgestossener, papillomatöser Gewebsmassen und endlich 8 kirschengrosse, facettirte Gallensteine. Die Wand der Blase trägt zahlreiche papilläre Excrescenzen, die bis 1 Ctm. an den Cysticus heranreichen. Nach Durchtrennung des Cysticus wird die Gallenblase exstirpirt, der Cysticus mit Catgutnaht geschlossen und mit antiseptischer Gaze aus dem oberen Wundwinkel herausdrainirt. Schluss der Bauchdecken in Etagen bis auf den die Tamponade einschliessenden oberen Theil. — Der Verlauf war ein durchaus befriedigender und nur durch vorübergehende leichte Compensationsstörungen des Herzens beeinträchtigt. — Die Wundnaht heilte per primam. Am 5. Tage nach der Operation konnte der Tampon entfernt werden und die Fistel, welche sich hier gebildet hatte, schloss sich nach kürzester Zeit. — Am 15. I. 99 ist die Patientin geheilt entlassen.

Ich wende mich nun noch einmal der Betrachtung des Präparates zu.

Die exstirpirte Gallenblase besteht in einem eiförmigen Sack, dessen Wandstärke fast überall gleichmässig 1—2 Mm. beträgt. Der Längsdurchmesser ist 15 Cm., der grösste Querdurchmesser 8 Cm. Nach der Oeffnung zu verjüngt sich die Blase etwas und hat hier ein Lumen von 2 Cm. Die Aussenfläche wird überall von glattem Peritoneal-Ueberzug gebildet, der nirgends Tumormassen durchscheinen lässt, bis auf eine 5 Markstück grosse Fläche, mit welcher die Gallenblase an der Leber festsass. An der Unterseite nahe dem Fundus zeigen sich mehrere subseröse Haemorrhagien, die offenbar während der Operation beim Herausziehen und Eröffnen der Blase entstanden sind. Die Schleimhaut der Gallenblase hat eine blasse gelbe Färbung und ist im Allgemeinen ziemlich glatt. Auf ihr sitzen über das ganze Blaseninnere vertheilt, bis 1 Cm. vor der Amputationsstelle, zahlreiche papillomatöse Wucherungen, die hier nur wenige Mm. hoch, nach dem Fundus zu blumenkohlartige 1—2 Cm. über der Basis erhabene Gebilde darstellen.

Letztere sind ausserordentlich weich und zerfallen zum Theil bei leisester Berührung mit dem Finger. Dass ein derartiges Ab-

Digitized by Google

bildet, dem ein compacter aus den oben beschriebenen Epithelzellen gebildeter Belag aufsitzt. An einzelnen Stellen finden sich, entgegen dem bisher beschriebenen Verhalten, schlauchartige Einsenkungen in die eigentliche Gallenblasenwand. Dieselben sind theils rundlich, theils gehen vom Grund einer einzelnen Einsenkung taschenartige Ausläufer ab. Diese sind insgesammt ausgekleidet mit einer einfachen Lage cylindrischen Epithels, dessen stark tingirte Kerne der Basis der Zellen angehören. Solche drüsenschlauchartige Bildungen finden sich an einzelnen Stellen in grösserer Zahl, z. Th. cystenartig erweitert, ohne jeden Zusammenhang mit der Oberfläche, selbst in den tieferen Theilen der Muscularis der Gallenblasenwand, die Muskelbündel hier stark auseinanderdrängend und vereinzelt von kleinzelliger Infiltration umgeben. Letztere sieht man auch unabhängig von den beschriebenen, die tieferen Wandschichten durchsetzenden Schläuchen in der Gallenblasenwand bis in die Subserosa hinein. —

Die hier beschriebene Gallenblasenerkrankung bildet in jeder Beziehung ein Analogon zu jenen Geschwulstformen der Harnblase, die unter dem Namen „Papillöses Fibrom“ oder „Zottenkrebs“ bekannt sind, und die nach Ziegler zu den häufigsten in der Harnblase vorkommenden Tumoren gehören.

In dem Capitel über das papilläre Fibrom der Harnblase giebt Orth eine genaue Beschreibung des histologischen Baues dieser Geschwülste. Auch dieser stimmt vollkommen überein mit dem mikroskopischen Befunde unseres Gallenblasenpapilloms. — Und weiter schreibt Orth in demselben Capitel: „Es ist sehr wahrscheinlich, dass eine ursprünglich rein oberflächliche, d. h. gutartige Zottengeschwulst secundär krebsig werden kann. Erst kürzlich habe ich eine Blase untersucht, in welcher neben einem grossen, unzweifelhaft krebsigen Zottengewächs, kleinere papilläre Geschwülstchen vorhanden waren, an denen nichts krebsiges zu erkennen war. Multiples Auftreten von zottigen Fibromen ist wiederholt beobachtet worden“.

Eine derartige Uebergangsform vom benignen papillären Fibrom zum Carcinom bildet zweifellos unser Fall. Im wesentlichen handelt es sich hier um kleine vielfach verzweigte Schleimhautzotten, deren Matrix aus gefässhaltigem Bindegewebe besteht, und nur an

Digitized by Google

einzelnen Stellen findet sich ein Eindringen der Wucherungen in die Gallenblasenwand, umgeben von kleinzelliger Infiltration, die bis in die Subserosa hineinreicht.

Während also das papilläre Fibrom in der Harnblase von den Autoren übereinstimmend als die am häufigsten vorkommende Geschwulstform angegeben wird, gehört das papilläre Fibrom der Gallenblase zu den grössten Seltenheiten. Von Ziegler u. A. wird es überhaupt nicht erwähnt, nach Orth kommen die Geschwülste der Bindesubstanzgruppe, unter denen er das papilläre Fibrom nennt, in der Gallenblase „nur ausnahmsweise" vor. Die specielle Beschreibung eines ähnlichen Falles habe ich in der Literatur nicht gefunden. Die relativ häufigen Gallenblasencarcinome, die als scirrhöse und medulläre auftreten, erstrecken sich meist in grösserer Ausdehnung über die Gallenblasenwand und greifen bald auf die Leber über. Unter den zahlreichen, einzeln beschriebenen Fällen findet sich keiner, bei dem das Carcinom aus einer malignen Degeneration eines Papilloms hervorgegangen ist.

Betrachten wir noch einmal kurz die Genese unseres Falles, so sehen wir Folgendes: Eine Frau erkrankt vor 17 Jahren plötzlich mit heftigen Koliken in der Gallenblasengegend, die in Zwischenräumen immer wiederkehren. 10 Jahre später bemerkt sie unter der Leber eine Geschwulst, die anfänglich in ihrer Grösse wechselt, später constant bleibt. Die 17 Jahre nach Beginn der Erkrankung ausgeführte Laparotomie fördert eine cystisch erweiterte Gallenblase zu Tage, die 8 kirschengrosse Steine enthält und deren Innenwand mit multiplen capillären Fibromen bedeckt ist, die an einzelnen Stellen carcinomatös verändert sind. — Zweifellos waren hier die Gallensteine das Primäre, die anfangs nur zeitweilige Koliken hervorriefen. 10 Jahre später kam es zum Verschluss des Cysticus und es entwickelte sich die Gallenblasencyste, und erst in dieser bildete sich das Papillom, welches dann schliesslich die Umwandlung zum Carcinom erlitt. — Dass Gallensteine sehr häufig das ätiologische Moment des Carcinoms sind, ist allgemein anerkannt. Nach Siegert kommen sogar in 95% der Fälle von Gallenblasencarcinom Steine vor. So wird man auch in unserem Falle nicht fehl gehen, wenn man annimmt, dass das Papillom seine Entstehung dem beständig durch die Steine ausgeübtem Reize zu verdanken hat.

Digitized by Google

Zum Schlusse noch ein Wort über die Prognose, die ich hier bezüglich eines Recidivs als durchaus günstig für die Patientin hinstellen möchte. Das an sich gutartige Papillom zeigte nur an ganz vereinzelten Stellen maligne Degeneration. Die carcinomatösen Wucherungen drangen hier zwar bis in die Subserosa, aber die Serosa selbst war an der Aussenseite vollkommen glatt und es bestanden keinerlei Verwachsungen der Gallenblase mit ihrer Umgebung. Wenn überhaupt, dann können wir demgemäss in unserem Falle von einer radicalen Entfernung eines Tumor malignus sprechen.

Digitized by Google

XII.

(Aus dem Neuen Allgemeinen Krankenhause in Hamburg-Eppendorf. Chirurg. Abtheilung. Oberarzt Dr. Kümmell.)

Zur Diagnose der Nephrolithiasis durch Röntgenbilder.[1]

Von

Dr. Ringel,

Assistenzarzt.

(Mit 6 Figuren).

Die Nutzanwendung der Röntgenstrahlen als diagnostisches Hülfsmittel hat seit ihrer Entdeckung und Einführung in die Medicin beständig zugenommen. Einerseits verdanken wir dies der Technik, die im Laufe der Jahre Verbesserungen erlitten hat, andererseits den Erfahrungen, die wir in der Deutung der Bilder gemacht haben, und die uns mehr und mehr vor Irrthümern bewahrt haben. Unter denjenigen Erkrankungen, bei denen durch die Unsicherheit der diagraphischen Resultate der Werth der Röntgen-Durchleuchtung in gewissem Grade beeinträchtigt wird, sind vor allen Dingen die Concrementbildungen der Nieren und der Blase zu nennen. — Besonders in neuester Zeit sind mehrere einzelne Fälle veröffentlicht worden, wo es glücklich gelungen war, den Schatten von Nierensteinen auf der photographischen Platte deutlich zur Anschauung zu bringen, und gerade diese Thatsache beweist, dass derartige glückliche Resultate bisher noch immer als eine Ausnahme anerkannt worden sind. — Um hierüber Klarheit zu gewinnen, haben wir im letzten Jahre auf der chirurgischen Abtheilung des Neuen Allgemeinen Krankenhauses Untersuchungen angestellt, welche uns

[1] Vorgetragen am 4. Sitzungstage des Congresses, 8. April 1899.

Digitized by Google

den Beweis lieferten, dass die Ursache dafür, dass bei Nephrolithiasis bald ein deutliches Bild des Steines erhalten wurde, bald bei vollkommen gleicher Technik von einem solchen nichts zu sehen war, in der chemischen Verschiedenheit der Steine selbst gesucht werden musste. Ich habe seinerzeit über diese Untersuchungen berichtet[1]), und will deshalb hier nur kurz wiederholen. Es wurden zunächst die Phosphate, Urate und Oxalate, die in unserer Sammlung von Nierensteinen waren, auf ihre Durchlässigkeit für Röntgen-Strahlen vergleichend geprüft, indem sie neben einander auf eine photographische Platte gebracht, den Strahlen ausgesetzt wurden. Der Versuch ergab, dass die Oxalatsteine am undurchlässigsten waren, etwas durchlässiger der Uratstein, am durchlässigsten der Phosphatstein. Ich will hier gleich bemerken, dass der Uratstein, welcher damals zur Anwendung kam, Spuren von Oxalaten enthielt, und dass reine Uratsteine, die erst später mit in die Untersuchungen hineingezogen werden konnten, noch durchlässiger für Röntgenstrahlen sind, als die Phosphate, zu welchem Resultat auch Wagner[2]) gekommen ist, der später ähnliche Untersuchungen in der Breslauer chirurgischen Klinik angestellt hat. Diese Steine hatten wir dann nacheinander in das Nierenbecken einer Leiche hineingeschoben und Aufnahmen mit gleichen Expositionszeiten gemacht. Es ergab sich, dass der Oxalatstein deutlich sichtbar war, der gemischte Harnsäure-Oxalatstein weniger deutlich, während der Phosphatstein verschwunden war. Dass die diagraphischen Verhältnisse bei Leichen unweit günstiger liegen, als beim Lebenden, findet allgemeine Anerkennung. Einmal bewirkt die Athmung gewisse schwankende Bewegungen, welche die Schärfe des Bildes beeinträchtigen, und zweitens setzen die mit Blut durchströmten lebenden Gewebe den Röntgenstrahlen grösseren Widerstand entgegen, als der tote Organismus. Als Beweis hierfür möge angeführt werden, dass bei gleicher Expositionszeit und Röhrenabstand angefertigte Bilder einer Hand, einmal unter Esmarch'scher Blutleere und einmal mit freier Circulation, in ersterem Falle die Structur der Knochen mit viel grösserer Feinheit und Schärfe hervortreten lässt. Wir sind deshalb von

---

[1]) Centralblatt f. Chirurgie. 1898. No. 49.
[2]) Centralblatt f. Chirurgie. 1899. No. 8.

Digitized by Google

dem Grundsatze ausgegangen, bei der Uebertragung der Versuche von der Leiche auf den Lebenden die positiven Resultate zu reduciren, und sind zu dem Schluss gekommen, dass am Lebenden nur die Oxalatsteine immer mittelst der Röntgenographie erkannt werden können, die Urate nur unter besonders günstigen Umständen, die Phosphate nicht.

Dies schien mit den bisherigen klinischen Erfahrungen Anderer insoweit in Einklang zu stehen, als es sich auch in den Fällen von Alsberg und Lauenstein, denen es gelungen war, Nierensteine vor der Operation durch Röntgenstrahlen sichtbar zu machen, um Oxalate bezw. mit Oxalaten gemischten Stein handelte. — Bessere Resultate erhielt Wagner in der Breslauer Klinik, dem zwei Mal die Röntgenphotographie von Phosphatsteinen am Lebenden gelang. In dem einen Falle handelte es sich um ein Kind mit einer Nierenfistel, welche sich in Folge des Steines gebildet hatte. Hier hatten zweifellos besonders günstige Verhältnisse vorgelegen. Einmal setzen die kindlichen Weichtheile den Röntgenstrahlen überhaupt bedeutend weniger Widerstand entgegen, wie beim Erwachsenen, sodass der weniger als diese durchlässige Stein leichter hervortrat, und zweitens bestand hier eine Nierenfistel, welche durch den Stein verursacht war, und aus welcher sich beständig Sekret entleerte, so dass der Stein sich in einem mehr oder weniger leeren Nierenbecken befand. Ich habe in meiner ersten Arbeit über diesen Gegenstand die Ansicht vertreten, dass Ansammlungen von Urin, Eiter, Blut etc. im Nierenbecken die Diagraphie der Steine beeinträchtigen. — In dem zweiten Fall von Wagner fand sich ein wallnussgrosser Stein bei einer 38jähr. Frau. Vielleicht ist hier die Grösse des Steines für das glückliche Röntgen-Resultat verantwortlich zu machen. Dies letztere ist ein Moment, welches ich bei meinen früheren Untersuchungen nicht genügend berücksichtigt habe. Aber es bedarf wohl keines Beweises, dass ein grosser Phosphatstein mit zunehmender Dicke für Röntgenstrahlen immer undurchlässiger wird. So ist es auch uns in letzter Zeit gelungen, einen ausserordentlich grossen und dicken Phosphatstein in vivo mit Röntgenstrahlen zur Erscheinung zu bringen.

Wagner hat dann ebenfalls experimentelle Untersuchungen in der Weise gemacht, dass er einem Patienten die verschiedenen

Digitized by Google

Was das Vorkommen der einzelnen Nierensteinarten betrifft, so sind nach unserer Ansicht die Phosphate bei weitem die häufigsten. Wir haben in unserer Sammlung 3 Oxalatsteine, 3 Uratsteine und 11 Phosphate. Von Anderen werden die Urate als die häufigsten angegeben. Möglicher Weise spielen hierbei gewisse örtliche Verhältnisse eine Rolle.

Das Resultat unserer Untersuchungen fasse ich in folgenden 3 Sätzen zusammen:

1. Durch das Röntgenverfahren lassen sich in der Niere mit Sicherheit nur die seltenen Oxalatsteine nachweisen.

2. Der Nachweis von anderen Nierensteinarten, die für Röntgenstrahlen durchlässiger sind, gelingt nur unter besonders günstigen Umständen, sei es, dass es sich um einen sehr dicken Stein handelt, oder dass die Durchleuchtungsverhältnisse des Patienten sehr günstige sind.

3. Das Röntgenverfahren ist in jedem Falle von Nephrolithiasis als diagnostisches Hülfsmittel anzuwenden. Beweisend ist jedoch nur ein positives Resultat, während aus dem Fehlen eines Nierensteinschattens auf dem Bilde nie auf Abwesenheit von Nierensteinen geschlossen werden darf.

Digitiz

XIII.

Ueber die Lymphgefässe und die regionären Lymphdrüsen des Magens in Rücksicht auf die Verbreitung des Magencarcinoms.

Von

Dr. A. Most

in Breslau[1]).

M. H.! Die Segnungen der modernen Wundbehandlung, welche der Magenchirurgie ebenfalls in hervorragendem Maasse zu Gute gekommen sind, erheischen auch für die Operation des Magenkrebses ein systematisch radikales Handeln und ein Verfolgen des letzteren bis in die für den Chirurgen noch zugänglichen Verbreitungswege. Dieser Gedanke fand denn auch durch Herrn Mikulicz in einem Vortrage auf dem vorjährigen Congress besonderen Nachdruck. Beschäftigt mit Untersuchungen über den Lymphapparat des Hodens hat mich die Lektüre dieses Vortrages in meinem Vorhaben noch bestärkt, auch die Lymphgefässe des Magens gerade mit Rücksicht auf die Verbreitungsweise des Magenkrebses einem genaueren Studium zu unterwerfen.

Diese Untersuchungen wurden mit der von Gerota vor drei Jahren bekannt gegebenen Injectionsmethode im Breslauer anatomischen Institut ausgeführt, dessen Material mir durch die Liebenswürdigkeit des Herrn Geheimrath Hasse zur Verfügung stand.

M. H.! Die Aufgabe, die ich mir bei meinen Untersuchungen stellte, war eine doppelte: einmal musste die Aufmerksamkeit auf die regionären Drüsen der einzelnen vom Carcinom bevorzugten

[1]) Vorgetragen am 3. Sitzungstage des Congresses, 7. April 1899.

Digitized by Google

Magenabschnitte gelenkt werden, sodann galt es, die Lymphgefässe der Magenwand selbst genauer zu studiren, um vielleicht gewisse Anhaltspunkte für die Art des Krebswachsthums in derselben zu gewinnen. Die Injection der regionären Drüsen wurde nun aus rein technischen Gründen vom subserösen Gefässnetz aus vorgenommen, während zum Studium der Lymphgefässe der Magenwand selbst von der Magenschleimhautfläche aus injicirt wurde und schliesslich versuchte ich wiederholt auch die regionären Drüsen durch Injection von der Mageninnenseite aus zu füllen. Nebenbei gesagt, gehören die zarten Magenlymphgefässe nicht zu den technisch leichtesten Injectionsobjecten. Dies lehrt der Anblick der von Sappey und seinen Schülern im Musée Orfila zu Paris noch vorhandenen Injectionspräparate des Magens und auch Teichmann spricht dies offen aus. So muss ich denn auch bei meinen Demonstrationsobjecten an Ihre gütige Nachsicht appelliren. Von meinen 22 Injectionspräparaten habe ich einige ausgewählt, um an ihnen die Resultate meiner Untersuchungen zu besprechen. (Demonstration.)

M. H.! Die Hauptrichtung der Injectionsmasse und so wohl auch des Lymphstromes zieht beim menschlichen Magen nach der kleinen Curvatur hin und zwar in schräger Richtung nach links und oben zu Drüsen, welche den Vasa coronaria sinistra, zum Theil der hinteren Magenfläche entsprechend, anliegen und bis nahe an die Cardia reichen. Die Cardia selbst wird von einem Gürtel von Gefässen und Drüsen umfasst. Mit den Vasa coronaria sinistra biegen nun die Lymphgefässe um und ergiessen ihren Inhalt in die über dem Pankreas liegenden Drüsenmassen. Auch von der nach rechts gelegenen Hälfte der kleinen Curvatur aus richtet sich ein Theil des Lymphstromes nach der Cardia hin. Je mehr man sich jedoch dem Pylorus nähert, desto mehr dringt auch die Injectionsmasse in Gefässe, welche mit den Vasa coronaria superiora dextra verlaufend ebenfalls in die dem Pankreas aufliegenden Drüsen münden. Durch diese doppelte bogenförmige Richtung wird also gewissermaassen eine Art Lymphring gebildet, dessen Quellgebiet an der Magencurvatur und dessen Mündung in den pankreatischen Drüsen sich befindet. Je näher man mit der Injection dem Pylorus kommt, desto schwieriger wird dieselbe; denn desto spärlicher, zarter und feiner werden die Lymphgefässe.

Digitiz

Den Pylorus selbst überschreitet die Injection nicht, sondern es füllen sich zarte Gefässe, welche den Pförtner ringförmig umspinnen. Nach dem Fundus des Magens hin scheint der Lymphstrom von einer zwischen beiden Curvaturen gelegenen Mittellinie aus weniger mächtig zu sein; denn es füllen sich von da aus nach jener Richtung hin die Gefässe gewöhnlich nur in geringerer Anzahl. Vom Fundus des Magens aus ziehen nun die Lymphstämmchen ebenfalls entsprechend den analogen Blutgefässen und zwar hauptsächlich neben den Arteriae gastricae breves hinüber zum Milzhilus in die dort gelegenen Drüsen. Von diesen wenden sie sich nach hinten und rechts und ziehen mit den Vasa lienalia zu den pankreatischen Drüsen.

In der Pars pylorica des Magens fliesst die Injectionsmasse von der zwischen beiden Curvaturen gedachten Mittellinie aus ziemlich gleichmässig nach beiden Seiten hin ab und zwar nach dem Pylorustheil der grossen Curvatur in schräger Richtung nach unten und rechts hin zu Gefässen und Drüsen, welche daselbst an den entsprechenden Coronargefässen liegen. In der Nähe des Pylorus werden diese Drüsen zahlreicher und treten sogar unter und hinter den Pförtner. Aus ihnen entstehen nun Gefässe, die vor dem Pankreaskopf hinauf wiederum zu den pankreatischen Drüsen ziehen. Von diesen über der Bauchspeicheldrüse gelegenen Lymphknoten, dem Sammelpunkte all der beschriebenen Magensaugadern fliesst nun die Lymphe in die retroperitonealen, an den grossen Bauchgefässen gelegenen Drüsen ab.

Bei einer Reihe von Präparaten habe ich durch forcirte Injection von der Gegend des Pförtners aus — entsprechend dem Lieblingssitz der Carcinome — möglichst alle regionären Drüsen zu füllen gesucht (Demonstration). Die Injectionsmasse und so wohl auch der Lymphstrom verfolgt dabei eine dreifache Richtung: Vor Allem zieht er schräg nach links zu den Drüsen an der kleinen Curvatur und entlang den Vasa coronaria zu den pankreatischen Drüsen. Die zweite Richtung ist nach rechts entlang den oberen Coronargefässen ebenfalls zu den pankreatischen Drüsen, und die dritte Richtung des Lymphstromes geht nach dem Pylorustheil der grossen Curvatur zu den dort gelegenen Drüsen, mit welchen er unter und hinter den Pylorus tritt, um vor dem Pankreaskopf hinaufziehend wiederum in die pankreatischen Drüsen zu münden. Auf diesem Wege tritt er hinter dem Pylorus in die

Digitized by Google

Nähe der Wurzeln grösserer Mesenterialgefässe. Die Gefahren, die besonders der Colica media bei carcinomatöser Infiltration der dort gelegenen Drüsen drohen, sind bekannt. — Der Pylorus selbst wird von der Injectionsmasse nicht überschritten.

Injectionsversuche entsprechend dem Sitz von Tumoren an der kleinen Curvatur führen zu ähnlichen Ergebnissen, nur dass der Lymphstrom nach dem Pylorustheil des Magens hin nicht so mächtig zu sein scheint (Demonstration).

M. H.! Ein bemerkenswerthes Verhältniss bieten die Lymphgefässe an den Magenpforten. Wir sahen bereits, dass an der Cardia, wie am Pylorus das Magengebiet durch ringförmig verlaufende Gefässe gegen die Umgebung hin abgeschlossen ist. Fernerhin gelang es, selbst durch forcirte Injectionen, nicht über den Pylorus hinweg das Duodenum zu injiciren. Aber auch umgekehrt ist es, wie wiederholte Versuche zeigten, nicht möglich vom Duodenum aus die Magenlymphgefässe zu füllen (Demonstration). Die Serosaseite des Pylorus stellt demnach eine scharfe Lymphscheide dar. Bekanntlich überschreitet auch das Carcinom auf der Serosaseite kaum je direct den Pylorus. An der Cardia gestaltet sich das Verhältniss etwas anders: Während von der Magenserosa aus es unmöglich ist, auf den Oesophagus hinüber zu injiciren, sondern der Farbstoff stets nach den oberen coeliacalen Drüsen abfliesst, gelingt von der Speiseröhre aus die Injection der Magenwand ohne Schwierigkeit und es füllen sich alsdann die coeliacalen Drüsen, welche für den unteren Oesophagusabschnitt die regionären sind.

M. H.! Die zweite Frage, welche ich mir bei meinen Untersuchungen stellte, bezog sich auf das Studium der Lymphbahnen in der Magenwand selbst. Es interessirten mich jene bekannten Fälle, wo der Krebs vorzüglich in der Submucosa infiltrirend vordringt und vor Allem die von Herrn Mikulicz gemachte Beobachtung der sprungweisen Entwicklung von Carcinomkeimen. Lassen sich nun durch Injectionsversuche gewisse Stützen für die Art dieses Wachsthums auffinden? — Dies scheint mir der Fall zu sein. Denn bei Injection der mucösen und submucösen Lymphgefässe besonders an der Vorder- und Hinterfläche des Magens breitet sich der Farbstoff auf weite Strecken im submucösen Lymphgefässnetz aus und erst bei einem gewissen Ueberdruck

Digitized by Google

füllen sich die subserösen, nach den Curvaturen hinziehenden Lymphkanäle (Demonstration). In bei weitem eclatanterem Maasse, als am Kindermagen prägt sich dieses Verhältniss an dem Magen des Erwachsenen aus. Hier gelingt die Füllung der subserösen Gefässe von der Mucosa aus überhaupt schwerer, während das submucöse Netz sich weithin füllen lässt. Es scheinen also in der Submucosa für den Lymphstrom günstigere Circulationsbedingungen zu bestehen als gegen die Muscularis und Serosa hin. Der Gedanke liegt nahe, dass für das Krebswachsthum und die Verschleppung von Carcinomkeimen ähnliche Verhältnisse vorliegen. Ueber diese Frage hat Borrmann im Breslauer pathologischen Institut bereits eingehende Untersuchungen ausgeführt, die er demnächst veröffentlichen wird.

M. H.! An der Schleimhautseite der Magenpforten gestalten sich die anatomischen Bedingungen für den Lymphstrom etwas anders als an der Serosaseite. Am Pylorus findet die Injectionsmasse gewisse Widerstände. Schliesslich dringt sie an der einen oder anderen Stelle auf das Duodenum über, und einmal gelang es mir sogar auf diese Weise zum Duodenum gehörige Drüsen zu füllen. Eine scharfe Lymphscheide, wie wir sie an der Serosaseite kennen lernten, besteht demnach an der Schleimhautseite des Pförtners nicht. Bekanntlich machen ja auch die Carcinome meist, nicht immer am Pförtner Halt. An der Cardia hingegen treten die Schleimhautlymphgefässe ohne Weiteres in den Oesophagus über.

M. H.! Ein kurzer Rückblick auf all das Gesagte ergiebt denn vor Allem, dass der Magen immerhin ein gewissermaassen in sich abgeschlossenes Lymphgebiet darstellt, dessen Abflusskanäle alle an den entsprechenden Blutgefässen liegen und dessen letzter Sammelpunkt in den Drüsen über dem Pankreas zu suchen ist.

Auf diesen Bahnen liegen nun in der That die ersten Metastasen beim Magenkrebs. Und wenn wir nun bei dem practisch wichtigsten, dem Pyloruscarcinom stehen bleiben, so wissen wir aus zahlreichen Operations- und Obductionsbefunden, dass die Drüsen an der kleinen Curvatur, dem Pylorustheil der grossen Curvatur, hinter dem Pylorus und auf dem Pankreas nur zu häufig Sitz von Metastasen sind. Allerdings werden sich nicht selten,

Digitized by Google

besonders bei vorgeschritteneren Fällen auch noch andere Drüsen afficirt vorfinden, wie an der Porta hepatis, der Arteria lienalis, im Netz u. s. w. Doch diese Drüsen gehören nicht in das directe Lymphgebiet des Magens, sondern ich möchte sie als retrograd entstandene Lymphmetastasen auffassen.

M. H.! Die Thatsache, dass der Magen ein in sich so ziemlich abgeschlossenes Lymphgebiet darstellt, während innerhalb desselben keine scharfe Grenze zu ziehen ist, legt den Gedanken nahe, dass für ein radikales operatives Vorgehen die Exstirpation des Magens mit Fortnahme all der beschriebenen Drüsenmassen gewissermaassen das erwünschte Ziel sein möchte. In praxi jedoch scheint mir, auch abgesehen von den technischen Schwierigkeiten, die dringende Nothwendigkeit solch kühnen Handelns für gewöhnlich doch noch nicht erwiesen zu sein. Eines aber glaube ich aus den Lymphgefässuntersuchungen im Verein mit pathologisch-anatomischen Erfahrungen folgern zu dürfen, nämlich die Nothwendigkeit einer möglichst ausgedehnten Resection der Magenwandung nach der kleinen Curvatur hin, ja, wenn angängig, eine möglichst vollständige Wegnahme derselben. Dies scheint mir besonders dann indicirt, wenn der Pyloruskrebs bereits eine gewisse Grösse erreicht hat und bereits sichere Metastasen in den Drüsen in der Nähe der Cardia vorhanden sind; denn dann sind die Lymphbahnen der kleinen Curvatur, die hauptsächlichsten Transportwege für das Krebsvirus, bereits wohl als inficirt anzusehen. Ausserdem ist eine möglichst systematische Entfernung der geschilderten Drüsengruppen anzustreben. Sind jedoch die Drüsen auf dem Pankreas bereits stärker geschwollen und in höherem Grade sicher krebsig infiltrirt, dann dürfte eine Radicalheilung durch die Operation, selbst wenn sonst die Exstirpationsbedingungen günstig liegen sollten, schwerlich gelingen, denn dann sind wohl auch schon die retroperitonealen, an den grossen Bauchgefässen gelegenen Drüsen inficirt, welche dem Messer des Chirurgen wohl nur schwer und unvollkommen zugänglich sind.

Digitized by Google

XIV.

Zur Verbreitung und Prognose des Peniscarcinoms.

Von

Dr. H. Küttner

in Tübingen[1]).

M. H.! Vor 2 Jahren habe ich mir erlaubt, Ihnen an dieser Stelle über Untersuchungen zu berichten, welche die Verbreitungswege des Zungenkrebses betrafen. Angestellt waren dieselben worden in der Voraussetzung, dass wir in der Kenntniss und vielleicht auch der operativen Therapie des Carcinoms durch das Studium seiner Verbreitungswege eher weiter kommen könnten, als durch die bisher vollkommen ergebnisslosen ätiologischen Forschungen. Ich habe die Experimente an anderen Organen fortgesetzt und möchte Ihnen heute die Ergebnisse einer Reihe von Untersuchungen über die Lymphgefässe und Lymphdrüsen des Penis mittheilen, welche für die Kenntniss des Peniscarcinoms nicht ohne Interesse zu sein scheinen.

Die Anregung dazu gaben zwei ungewöhnlich verlaufene Fälle von Krebs des Penis, die an der v. Bruns'schen Klinik zur Beobachtung kamen. In dem ersten Fall war fast das ganze Organ amputirt und die linksseitigen Inguinaldrüsen waren entfernt worden. Das Carcinom trat bald wieder auf und zwar nicht in loco und auch nicht in den Inguinaldrüsen, sondern eigenthümlicher Weise hinter der vorderen Bauchwand in der Gegend der Harnblase. Der Tod erfolgte in Kachexie unter stetigem Wachsthum dieser

[1]) Vorgetragen am 3. Sitzungstage des Congresses, 7. April 1899.

Digitized by

Metastase; die Inguinaldrüsen blieben dauernd frei. In dem zweiten Fall hatte es sich um ein nicht sehr vorgeschrittenes Carcinom der Glans und des vorderen Schafttheiles gehandelt; der Penis wurde amputirt, die nicht vergrösserten Leistendrüsen wurden belassen. Nach 2 Jahren zeigte sich der Pat. wieder mit einem starren Oedem des rechten Beines. Auffallender Weise war in den Inguinalgegenden nichts zu finden, dagegen fühlte man die rechte Beckenhälfte von einem voluminösen Drüsenpacket ausgefüllt. Erst mehr als ½ Jahr später, kürzere Zeit vor dem Tode, erkrankten dann auch sekundär die Inguinaldrüsen.

Diese Fälle liessen sich nicht mit der Erfahrung in Einklang bringen, dass beim Peniscarcinom gerade umgekehrt wie beim Hodencarcinom immer zuerst die Leistendrüsen und erst später die Beckendrüsen erkranken, es schien vielmehr namentlich der zweite Fall dafür zu sprechen, dass es auch directe Lymphgefässverbindungen zwischen dem Penis und den Drüsen im Becken giebt, welche die Inguinaldrüsen nicht vorher passiren. Da sich weder bei Sappey noch in den neuesten anatomischen Werken Angaben hierüber vorfanden und nur ein einschlägiger Befund von Horowitz und v. Zeissl erwähnt wird, so habe ich mit der bewährten Gerota'schen Methode an einer Anzahl Leichen Injectionen vorgenommen und dabei einige Resultate erzielt, welche die erwähnten klinischen Beobachtungen zu erklären geeignet sind.

Wir haben am Penis oberflächliche und tiefe Lymphgefässe zu unterscheiden. Die oberflächlichen Bahnen haben für uns geringeres Interesse; sie kommen aus der Haut, der Tunica dartos penis und dem subcutanen Zellgewebe und entstehen aus zwei Wurzelnetzen, von denen das eine am Präputium, das andere am Frenulum und an der Raphe penis gelegen ist. Aus denselben geht ein starker medianer und eine Anzahl seitlicher Stämme hervor, die sämmtlich in die beiderseitigen Inguinaldrüsen einmünden und zwar hauptsächlich in die obere mediale Gruppe derselben. Von den übrigen oberflächlichen und tiefen Inguinaldrüsen füllt sich aber ein grosser Theil bei Injection vom Penis aus ebenfalls und zwar theils von der erwähnten oberen medialen Gruppe her, theils durch directe Verbindungen. Zu erwähnen ist noch, dass in diese Bahnen nicht selten kleine Knoten eingeschaltet sind, die in der Nähe der Mittellinie an der Peniswurzel liegen

Digitized by Google

und, wenn sie carcinomatös erkranken, unter Umständen ein lokales Recidiv vortäuschen können.

Für unsere Frage von weit grösserem Interesse sind die tiefen Lymphgefässe des Penis. Als das Wurzelgebiet derselben haben wir die Haut der Eichel anzusehen. Die hier vorhandenen dichten Geflechte communiciren sowohl mit denen der Harnröhrenschleimhaut als mit denen des Präputiums; sie gehen auf dem Rücken des Gliedes in eine Anzahl Stämme über, welche alle subfascial gelegen sind und der V. dorsalis penis folgen. Ein Theil der Lymphe fliesst auch aus den tiefen Gefässen in die inguinalen Drüsen ab, die übrigen Bahnen führen aber direct zu den Lymphknoten im Innern des Beckens und zwar auf folgenden Wegen: Das Gefäss, welches Sie hier sehen, zieht hinter dem Samenstrang unter dem Poupart'schen Bande durch und mündet in eine der V. iliaca ext. anliegende Drüse. Dieses ebenfalls mit der V. dorsalis herabkommende Gefäss geht an der Vorderfläche der Symphyse in ein feines Geflecht über, in welches ein kleines Drüschen eingeschaltet ist. Der aus dem Plexus sich entwickelnde Hauptstamm überschreitet die Symphyse zwischen den Ansätzen der Mm. recti und verläuft dann an der Innenseite der Bauchwand über dem Beckenrand und parallel demselben nach links. Er theilt sich in 2 Aeste, von denen der eine ins kleine Becken hinuntersteigt und in eine hypogastrische Drüse einmündet, während der andere in einem etwas medial von den Vasa epigastrica gelegenen Lymphknoten endet. Ein weiteres Gefäss, welches Sie hier abgebildet finden, wendet sich an der Peniswurzel nach aussen, überschreitet subfascial die Insertionen der Adductoren und den Pectineus, schliesst sich den grossen Gefässen an und verläuft mit denselben, grösstentheils von ihnen bedeckt, nach aufwärts bis zu einer Drüsengruppe, die in Höhe des Uebergangs vom Ureter über die grossen Gefässe unter den letzteren gelegen ist.

Die folgenden Bahnen stehen, was hier durch die gelbe Farbe angedeutet sein mag, in Beziehung zu den Lymphgefässen der Harnröhrenschleimhaut, welche sehr reichlich vorhanden sind und, wie schon länger bekannt, nach vorn mit den Lymphgefässen der Eichel, nach hinten mit denen des Trigonum vesicae zusammenhängen. Das hier blau gezeichnete Gefäss verläuft wieder mit der V. dorsalis penis, tritt aber nun nicht über, sondern unter

Digitized by Google

der resecirt gedachten Symphyse durch und geht in ein Geflecht über, das auf dem peripheren Abschnitt der Pars prostatica der Harnröhre gelegen ist. Dieses Geflecht erhält einige Zuflüsse von der Harnröhrenschleimhaut und entsendet zwei grössere Lymphstämme; der eine geht schräg an der vorderen Beckenwand nach aufwärts und mündet in eine auf dem horizontalen Schambeinast nach innen vom Schenkelring gelegene Glandula iliaca. Das andere Gefäss geht an der Vorderfläche der Blase in die Höhe, durchsetzt einen der von Waldeyer-Gerota als Gl. vesicales anteriores bezeichneten Lymphknoten, biegt dann nach links ab und zieht zu den Glandulae hypogastricae. Diese Bahn ist es wahrscheinlich, welche für die Entstehung jener Metastase verantwortlich zu machen ist, die wir an der Innenseite der Bauchwand in der Blasengegend beobachtet haben. Das folgende hier gelb gezeichnete Gefäss hat mit den der Vena dorsalis folgenden Bahnen keinen Zusammenhang mehr, sondern entstammt ausschliesslich den Lymphgefässen der Harnröhrenschleimhaut. Es perforirt an der Grenze des Trigonum vesicae seitlich die Blasenwand, passirt einen kleinen der Blase anliegenden Lymphknoten und steigt dann zu den grossen Gefässen auf, denen es mit Durchsetzung einiger Lymphdrüsen bis zu ihrer Theilung folgt.

M. H.! Aus diesen Befunden, welche ich nachher an Präparaten demonstriren werde, ergiebt sich die Erklärung unserer auffallenden klinischen Beobachtungen. Es existiren in der That zahlreiche Lymphbahnen des Penis, welche die Inguinaldrüsen umgehen und direct in Lymphknoten einmünden, welche im Innern des Beckens gelegen sind und zwar z. Th. in bedeutender Entfernung von ihrem Ursprungsgebiet. Da die Lymphbahnen der Vorhaut mit denen der Eichel und diese wieder mit denen der Harnröhre zusammenhängen, so besteht bei jedem Peniscarcinom, von welchem Theil des Organs es auch ausgegangen sein mag, die Möglichkeit, dass eine der beschriebenen Bahnen benützt wird.

Fragen wir uns nun nach der praktischen Bedeutung dieser Befunde, so müssen wir zugeben, dass sie für die operative Therapie des Peniskrebses ziemlich belanglos sind. Wir werden uns nach wie vor darauf beschränken müssen, ausser der Amputation des Penis eine gründliche Ausräumung sämmtlicher inguinalen und subinguinalen Drüsen auf beiden Seiten vorzunehmen. Leicht erreich-

Digitized by Google

bare Beckendrüsen werden wir um so eher mitexstirpiren, als sie unseren Beobachtungen nach die erste Station des Carcinoms in den Lymphdrüsen darstellen können und nicht schon der Ausdruck einer weit vorgeschrittenen Drüseninfection zu sein brauchen. Grössere Bedeutung als für die Therapie haben aber die obigen Befunde für die Prognose des Peniscarcinoms. Dieselbe ist ja an und für sich eine der günstigsten; aus dem Material der v. Bruns'schen Klinik, das insgesammt 58 Fälle umfasst, konnte ich nicht weniger als 59,5 pCt. Dauerheilungen von 3—29 Jahren berechnen. Immerhin müssen wir uns aber sagen, dass wir mit der Ausräumung der beiderseitigen Inguinaldrüsen nicht alle Lymphgebiete des Penis ausgeschaltet haben und dass auch dem Peniscarcinom, wie leider den meisten Carcinomen, Verbreitungswege zur Verfügung stehen, welche für das Messer des Chirurgen eben nicht erreichbar sind.

Digitized by Google

XV.

Ueber Ostitis fibroplastica.

Von

Dr. Felix Franke,

Oberarzt des Diakonissenhauses Marienstift zu Braunschweig[1]).

M. H.! Wenn ich mir heute erlaube, Ihnen über eine Knochenerkrankung zu berichten, über die schon vor 2 Jahren an dieser Stelle Herr Geh.-Rath Küster an der Hand eines sehr lehrreichen Präparates vortrug und die er als Ostitis fibrosa bezeichnete, so bewegt mich dazu weniger die Seltenheit dieser Krankheit, als vielmehr gewisse Eigenthümlichkeiten meines Falles in Bezug auf Aetiologie, klinischen Verlauf und pathologisch-anatomischen Befund.

Am 8. Juni v. J. wurde der Arbeiter H. W. aus Dagebrück, 52 J. alt, von seinem Arzte in das Marienstift geschickt wegen einer Verdickung des rechten Kniegelenks, die sich in den letzten 2 Monaten unter Schmerzen ausgebildet hatte und bisher vergeblich mit Priessnitz'schen Umschlägen und Jodeinpinselungen behandelt worden war.

Bei seiner Aufnahme gab der Kranke an, ausser leichtem Gelenkrheumatismus vor 2 Jahren nie eine besondere Krankheit durchgemacht zu haben, dagegen gab er zu, im letzten Jahre und besonders im Winter oft an leichten Erkältungen, Schnupfen und Ziehen im Körper und in den Gliedern gelitten zu haben. Erbliche Belastung war nicht nachzuweisen. Geschlechtskrankheiten gehabt zu haben leugnete er. Es fand sich, um das gleich vorweg zu nehmen, am Körper auch kein Zeichen überstandener Syphilis, auch ergab die Anamnese nicht den geringsten Anhalt für die Annahme, dass er je Syphilis gehabt haben könnte.

Während anfangs der Kranke von einem Unfalle nicht gesprochen hatte,

[1]) Vorgetragen am 3. Sitzungstage des Congresses, 7. April 1899.

Digitized by Google

führte er oder vielmehr ein Angehöriger später die Krankheit auf einen fast $^3/_4$ Jahr vor dem Beginn des eigentlichen Leidens erlittenen Unfall zurück.

Durch von der Hannoverschen landwirthschaftlichen Berufsgenossenschaft veranlasste Zeugenvernehmung wurde über diesen folgendes festgestellt: Am 18. August 1897 glitt W. beim Ausfahren von Mist aus dem Kuhstalle mit der Karre aus und fiel mit dem rechten Knie schwer auf den Cementboden auf. Das Vieh soll über ihn hinweggegangen sein; ob es ihn getreten hat, ist unbestimmt. Er konnte nur kriechend den Stall verlassen, konnte dann aber wieder aufstehen und nach Hause gehen. Da die anfänglich im Knie bestehenden Schmerzen bald nachliessen, hat er sie nicht weiter beachtet, auch keinen Arzt befragt, sondern ist seiner Arbeit wieder nachgegangen. Doch soll er von dieser Zeit an immer etwas mit dem rechten Beine gelahmt haben. Anfang April 1898 traten stärkere Schmerzen im rechten Knie auf und deshalb wandte sich W. am 7. bezw. 9. April an den Arzt. Fieber ist angeblich nie aufgetreten.

Ich erhob bei der Aufnahme im Krankenhaus folgenden Befund:

W. ist ein kräftig gebauter, gut genährter, gesund aussehender Mann. Innere Organe gesund. Kein Fieber. Subjectiv das Befinden gar nicht beeinträchtigt.

Rechtes Knie fast kuglig verdickt, aber mehr in der oberen Hälfte. Haut darüber nicht verfärbt, nicht heiss anzufühlen. Im äusseren oberen Theile neben der Kniescheibe deutliches Fluctuationsgefühl, an den übrigen Stellen weniger deutlich. Schwaches Ballotement der Kniescheibe. Aussen oberhalb und neben der Kniescheibe erzeugte Druck Schmerzen geringen Grades, die andern Theile des Gelenks waren nicht empfindlich. Bei der Betastung hatte ich das deutliche Gefühl, dass die Kniegelenksgegend nicht nur durch Erguss von Flüssigkeit in dasselbe, der sich durch das Ballotement der Kniescheibe und die Fluctuation deutlich kennzeichnete, sondern auch durch eine Auftreibung des unteren Endes des Oberschenkelknochens, besonders auf der Aussenseite verdickt war. Die Beweglichkeit war passiv nicht sehr behindert, activ machte W. nur geringe Bewegungen, da alle etwas ausgiebigeren Bewegungen, sowohl die Beugung als Streckung, aber auch schon Stehen Schmerzen verursachten.

Andere Gelenke waren nicht betheiligt. Der rechte Unterschenkel war im Ganzen leicht geschwollen. An ihm, sowie am Fusse oder den Zehen war keine Wunde, Narbe, Lymphgefässentzündung oder dgl. zu finden.

Anfang Juli klagte W. über Schmerzen im rechten Fusse, besonders an dessen Aussenseite. Es fand sich eine leichte Schwellung (Oedem) über dem 5. Mittelfussknochen und der Aussenseite der Fusswurzel (Os cuboideum) und Druckempfindlichkeit dieser Knochen. Diese Erscheinungen, welche bei fortwährender Bettruhe auftraten, verschwanden unter Priessnitz'schen Umschlägen bis Ende Juli fast vollständig.

Die Kniegelenkserkrankung, gegen die ich im Anfang Natr. salicyl. mit Antipyrin, Priessnitz'sche Umschläge, vollständige Ruhigstellung des Gelenks angewandt hatte, besserte sich nicht, ohne sich andererseits wesentlich zu ver-

Digitized by Google

schlechtern. Fieber ist nie beobachtet worden. Eine am 17. Juli vorgenommene Punction erweckte, da ich mit dem Trocart eine Höhle nicht fühlte, sondern überall auf Widerstand stiess, auch Flüssigkeit sich nicht entleerte, den Eindruck, dass eine eigentliche Gelenkhöhle gar nicht mehr existire, dass daher die oben erwähnte Fluctuation eine Pseudofluctuation war, vielleicht durch weiche Zottenwucherungen vorgetäuscht. Es gelang mir auch nicht mehr als einige Gramm Jodoform-Glycerin einzuspritzen, selbst nicht bei grosser Anstrengung.

Mit Rücksicht namentlich auch auf diesen Befund nahm ich eine subacute bezw. chronische Ostitis bezw. Osteomyelitis am unteren Ende der Oberschenkeldiaphyse an, ohne Sarcom sicher auszuschliessen, und machte deshalb am 23. Juli einen Probeschnitt, dem ich, da sich meine Diagnose bestätigt fand, sofort die Aufmeisselung des Oberschenkels folgen liess.

Durch einen langen äusseren Schnitt, der bis herab unter die Patella an dessen Ligamentum reichte, legte ich das Gelenk und das untere Drittel des Femur frei. Ich fand die Gelenkhöhle fast ganz verödet; vom oberen Recessus war nur noch eine Andeutung vorhanden. Ein Erguss war nicht vorhanden, Synovia spärlich. Von der eingespritzten Jodoformglycerinmischung fand sich noch etwas Jodoform oberhalb und hinter der kleinen noch bestehenden Gelenkhöhle in einem (artificiellen?) Spalt. Die Synovialis war sehr verdickt, wucherte weit in den Knorpel der Epiphyse hinein, hatte eine sammetartige, stark geröthete Oberfläche. Der knorplige Ueberzug der Oberschenkel- und Tibiaepiphyse, sowie der Patella war sonst unversehrt. Das untere Ende des Femur oberhalb der Epiphyse war auf der Aussenseite aufgetrieben. Ich vermochte die Knochenhaut weder von dem auflagernden Bindegewebe noch von dem Knochen leicht zu lösen, sondern sie ging ohne scharfe Trennung in dessen Masse über, die allerdings von der gewöhnlichen Knochensubstanz stark abwich. Sie fühlte sich elastisch fest an, etwa wie der Knorpel der Wirbelscheiben, war aber nicht so zäh und sah grau gelatinös aus. Diese Beschaffenheit hatte das Femur in der ganzen Epiphyse (ausser dem unteren Theil des inneren Knorrens, wo normale Spongiosa zum Vorschein kam), an der eine Epiphysenlinie, dem Alter entsprechend, fehlte, bis 10—12 cm hoch herauf und zwar war auch die Markhöhle durch jene Massen ersetzt, nur dass sie hier etwas mürber, brüchiger waren. Die (frühere) Corticalis liess sich mit dem Messer leicht schneiden, die übrige Innenmasse mit dem Hohlmeissel leicht ausheben. Zwischen diesen z. Th. fibrös aussehenden Massen fanden sich kleine Pünktchen, ähnlich wie bei Arthritis urica auf dem Knorpel, aber auch etwas grössere Herde von Kalkkrümeln, die z. Th. von durchsichtigen Plättchen durchsetzt waren, z. Th. in kurzen Zügen hintereinander lagen. Diese eigenthümliche Entartung, die sich gegen die normale Corticalis oben unregelmässig abgrenzte, setzte sich von da an noch 2—3 cm hoch in der Markhöhle fort, wo die knorplig weichen Massen förmliche Züge in bröckliger Knochenmasse bildeten (in Aufsaugung begriffener Knochen?).

Nachdem ich alles Krankhafte möglichst entfernt hatte, blieb vom untern Theil des Femur nur eine dünne Knochenschale bezw. Spange auf der Innen-

Digitized by Google

seite, die Schale des inneren Condylus und zum Theil des äusseren Condylus, übrig. Nach Ausspülung mit Sublimatlösung wurde die Höhle fest mit Jodoformgaze ausgestopft und die Wände zum Theil durch Nähte geschlossen. Schiene wegen Gefahr der Fractur.

Der weitere Verlauf, den ich wegen Antritts meines Sommerurlaubs nicht mehr überwachen konnte, war leider ungünstig.

Anscheinend von einer Stichcanaleiterung aus trat eine Infection der Wundhöhle ein mit Bildung schmieriger, eitriger Beläge, und trotz mehrfacher Eingriffe (Incisionen, Einlegen von Drainröhren, schliesslich am 23. August Amputation des Oberschenkels) konnte der Tod nicht abgehalten werden. Die Krankheit verlief unter den Erscheinungen des Oedema malignum.

Die Section wurde verweigert.

Leider habe ich mit dem höchst interessanten Präparate Unglück gehabt. Mein Assistent hat versäumt das während meiner Abwesenheit durch die Amputation gewonnene Oberschenkelende und den Fuss aufzuheben; und von den bei der ersten Operation von mir entfernten Gewebsstücken ist der grössere Theil, den ich nebst anderen Knochenpräparaten Herrn Prosector Dr. Beneke vom herzoglichen Krankenhause durch dessen Assistenten übergeben liess, bedauerlicherweise auch verloren gegangen. Es musste sich die Untersuchung auf den von mir noch zurückbehaltenen Rest der Stücke beschränken, von dem ich aber nicht weiss, von welchen Stellen die einzelnen Stücke stammen. Herr Dr. Beneke hatte die Freundlichkeit Präparate anzufertigen und mir das Ergebniss seiner Untersuchung mitzutheilen, von dem Sie sich selbst durch Besichtigung des von mir eingestellten Präparates überzeugen können.

Die Stücke wurden in Formalin - Salpetersäure entkalkt und dann geschnitten und gefärbt. Bei der mikroskopischen Untersuchung fand sich, dass sie alle annähernd gleich gebaut sind. Sie enthalten hauptsächlich mehr oder weniger junges, daher kernreiches bis kernarmes, meist aus dicken Zellen und Fasern, die zum Theil parallel verlaufen, oft netzartig angeordnet sind oder mehr filzartig sich verflechten, bestehendes Bindegewebe, in dem in weiten Abständen kleine Knochenbälkchen liegen, welche regelmässig am Rande tiefe lacunäre Ausbuchtungen darbieten und dadurch erkennen lassen, dass sie in der Aufsaugung begriffen sind. Die kleinsten Reste bestehen nur noch aus dünnen, sehr grossen, verzerrten Kernen ähnlichen Bildungen, welche im anstossenden

Digitized by Google

Gewebe verschwinden. Osteoklasten sind in den Lacunen nicht zu finden, die Ausfüllung derselben geschieht vielmehr durch verändertes Mark, d. h. Bindegewebe. Die Knochenbälkchen haben schlecht oder gar nicht färbbare Knochenkörperchen; vielfach ist ihre Nekrose unverkennbar. Niemals fanden sich Knochenablagerungen neuer Formation. Nirgends waren Myeloplaxen, nirgends Riesenzellen zu sehen.

Das Markgewebe ist nur in einem der Stücke noch als Fettmark erkennbar. Aber schon hier zeigen sich überall zwischen den Fettzellen derbe, zum Theil sehr zellenreiche Bindegewebszüge, welche weiterhin die Markräume vollkommen ausfüllen und in den älteren Stadien wegen ihres dann geringeren, stellenweise fast fehlenden Kerngehalts, sowie der grossen Dichtigkeit und Derbheit der vielfach verflochtenen Bündel den Eindruck elephantiastischen Gewebes machen. Vielfach finden sich in den jüngeren Theilen Rundzellen mit einfachen, selten mit gelappten Kernen zwischen den Bindegewebszellen. Hie und da trifft man auf kleinste Herde scharf abgegrenzter, häufig ein Knochenbälkchen umfassender Nekrose, welche bisweilen eigenthümliche zapfenartige Ausläufer nach beliebigen Richtungen senden. Die Randzone zwischen lebendem und nekrotischem Gewebe wird häufig durch pallisadenartig gestellte, längliche Kerne und Rundzellen ähnlich wie bei der Tuberkulose gebildet. Es fehlen aber Riesenzellen in den Herden vollständig, dagegen sind die Fibrillen vollkommen erhalten.

Die Gefässentwickelung ist eine mässige. Zwar sind eine ganze Menge ziemlich weiter Lumina zu sehen, die durch ihren Mangel an wohl ausgebildeter Gefässhaut sich als ehemalige Knochencanäle zu erkennen geben, dagegen sind Gefässe kleinsten Kalibers und neuer Bildung, sowie Capillaren verhältnissmässig spärlich vertreten.

In der Hauptsache handelt es sich also um eine Zerstörung, eine Aufsaugung der Knochensubstanz, von der nur noch ganz kleine und kleinste Sequester übrig geblieben sind, und Ersatz nicht nur des Knochens, sondern auch des Knochenmarks durch neugebildetes Bindegewebe und um einen Mangel jeglicher Form von Knochenneubildung; selbst das Periost bildet nur neues Bindegewebe, sogar in überreichlicher Menge, so dass dadurch eine tumorartige Auftreibung des Knochens entsteht.

Digitized by Google

Welcher Natur ist nun dieser ganze Vorgang? Dass von einer gewöhnlichen Knochenerweichung, der Osteomalacie, nicht die Rede sein kann, leuchtet ohne Weiteres ein. Aber es bestehen meiner Ansicht nach auch berechtigte Zweifel, ob man eine Form der Ostitis fibrosa oder, wie man wohl richtiger sagen muss, fibroplastica vor sich hat, wie sie Herr Geheimrath Küster hier vor zwei Jahren gezeigt hat und wie sie von v. Recklinghausen schon früher genau untersucht und als fibröse oder (nach Paget) deformirende Ostitis beschrieben ist. Nach diesem beginnt die Entartung stets im Knochenmark, zunächst mit Entkalkung der betroffenen Stelle. Darauf bildet sich wieder neuer Knochen, nur in geringerer Menge, dann findet wieder in anderen Bezirken Knochenschwund statt, dem wieder Knochenneubildung folgt und so fort. Es bilden sich ferner Cysten im erkrankten Gewebe und es treten Knorpelherde auf. Nichts davon geschieht in meinem Falle. Weder makroskopisch, noch mikroskopisch ist irgendwo eine Stelle zu finden, an der auch nur die Spur einer Knochenneubildung zu entdecken wäre; nur deutliche Beweise der Aufsaugung der Knochensubstanz sind vorhanden. Ferner fehlt jede Andeutung von Knorpelbildung; auch Cysten sind nirgends zu sehen. Selbst an den einzelnen Nekroseherden, an denen man eine cystöse Erweichung und Umwandlung am ehesten vermuthen müsste, vermisse ich sichere Zeichen derselben.

Was meinen Fall gegenüber der gewöhnlichen fibrösen Ostitis merkwürdig macht, ist der verhältnissmässig schnelle Verlauf. Während bei jener der Process sich über Jahre hin erstreckt, hat in meinem Falle die Krankheit sich im Verlaufe weniger Monate bis zu einem bedeutenden Grade entwickelt. Der Verlauf derselben ist als ein subcutaner, oder wenigstens nicht allzu chronischer zu bezeichnen. Und die Krankheit bot wirklich das Bild einer Entzündung, nicht blos klinisch, sondern auch pathologisch-anatomisch. Handelte es sich doch sogar um eine über den eigentlichen Krankheitsherd hinausgreifende Entzündung, wie aus den schweren Veränderungen am Kniegelenk, der Schrumpfung der Gelenkhöhle und der sammetartigen Schwellung und starken Röthung der Synovialis deutlich ersichtlich ist.

Auffällig und von dem gewöhnlichen Verlauf der Ostitis deformans abweichend ist ferner das plötzliche Auftreten einer acut

Digitized by Google

sich abspielenden Ostitis am Mittelfusse meines Kranken. Gehört diese zu dem Krankheitsbilde? Meiner Ansicht nach lässt sich das wohl kaum ableugnen. Es ist sehr zu bedauern, dass dieser Knochenherd nicht pathologisch-anatomisch untersucht werden konnte. Vielleicht hätte man aus dem Ergebnisse der Untersuchung Anhaltspunkte für die Beurtheilung des ganzen Krankheitsbildes gefunden. Könnte man z. B. nicht vermuthen, dass es sich um eine durch irgend welche Bakterien verursachte Osteomyelitis handelt, deren erste Erscheinungen, das Auftreten einer acuten Entzündung, schnell abklingen, worauf die langsamere Minirarbeit der Krankheitserreger, die Aufsaugung des Knochens und sein Ersatz durch Bindegewebe sich geltend macht?

Herr Prosector Beneke neigte sich der Ansicht zu, dass der Process luetischer Natur sein könne. Er stützt sich dabei hauptsächlich auf die feinere Structur, die allerdings an manchen Stellen an die sklerosirender Gummata erinnert. Wenn nun auch für viele Fälle der Reim: „was man nicht definiren kann, das sieht man als luetisch an", Geltung hat, so lässt sich doch gegen seine Anwendung in meinem Falle mancherlei einwenden. Giebt es wirklich so grosse Gummata, ist jemals ein so grosser gummöser Herd beobachtet, der die ganze untere Oberschenkelepiphyse und einen Theil der Diaphyse durchsetzt, ohne dabei eine Erweichung oder umfangreichere Nekrose an irgend einer Stelle einzugehen, ohne wenigstens noch hier und da Granulationsgewebe zu besitzen, ohne syphilitische Veränderungen am Knorpel und an der Gelenkkapsel hervorzurufen und ohne dass sonst am Körper ein anderes Gumma nachzuweisen wäre? Könnte man diese fast acut verlaufende Ostitis und besonders die so schnell sich abspielende Ostitis am Fusse wirklich als syphilitische bezeichnen? Ferner ist der Umstand von einer gewissen, wenn auch nicht gerade beweiskräftigen Bedeutung, dass der Kranke nie an sonstigen Erscheinungen der Syphilis gelitten hat, dass auch keine Spur einer früheren syphilitischen Erkrankung an ihm zu finden war. Auch hat er, worauf ja freilich kein so grosses Gewicht zu legen ist, geleugnet, jemals an einer geschlechtlichen Krankheit gelitten zu haben. Aber es darf schliesslich auch der Umstand nicht übersehen werden, dass der Kranke nur gesunde Kinder gehabt hat und dass seine Frau nie eine Fehlgeburt gehabt hat, dass sie nie eine todte Frucht geboren hat.

Digitized by Google

Wenn ich es nicht wage, eine bestimmte Ansicht zu äussern, so kann ich mich damit trösten, dass über das Wesen und die Ursachen auch der sonstigen Formen von Knochenerweichung trotz vielfacher und genauer Untersuchungen noch kein ganz klares Bild verbreitet ist. Wenn z. B. die Franzosen die Krankheit, welche hier vielleicht besonders in Frage kommt, die Ostitis deformans, auf „Arthritisme" bezw. „Herpétisme" [Lancereaux[1])] zurückführen, so ist damit nichts erreicht. Was ist Herpétisme? Ein Wort, aber nur ein halber Begriff. Wenn als dessen wesentlichste Merkmale Arteriosklerose, Podagra, Harngries bezeichnet werden, so möchte ich bemerken, dass von diesen Erscheinungen bei meinem Kranken nichts zu spüren war.

Am meisten neige ich mich der Ansicht zu, dass wir uns entweder dem ersten Stadium der Ostitis deformans gegenüber befinden, oder dass wir es mit einer eigenen Form einer infectiösen Ostitis zu thun haben. Wenn auch kein Zeichen einer Knochenneubildung an der erkrankten Stelle zu finden war, so ist damit doch noch nicht mit Sicherheit zu sagen, dass nicht doch später einmal nach dem Ablauf des entzündlichen aufsaugenden Processes ein aufbauender in Wirksamkeit getreten wäre, dass also Kalksalze sich wieder abgelagert hätten; ferner dass vielleicht an einer anderen Stelle des Knochensystems, z. B. am Fusse, dieselbe Scene sich abgespielt hätte u. s. w.

Die zweite Möglichkeit sagt mir am meisten zu. Wir wissen jetzt, dass die gewöhnlichen Eitererreger, Staphylokokken und Streptokokken, unter Umständen auch einfache entzündliche, plastische, nicht eitrige Processe verursachen können. Nicht bloss in den Weichtheilen, ich erinnere an die sogenannte Holzphlegmone des Halses, auf die Reclus[2]) wieder die Aufmerksamkeit gelenkt hat, und von der ich selbst einen Fall behandelt habe, sondern auch im und am Knochen kann man derartige Vorgänge bisweilen beobachten. Kocher[3]) verfügt über einige Fälle, in denen die Staphylokokken sarkomartige, aus Granulationen und Schwarten bestehende Veränderungen des Knochens erzeugt hatten, und be-

[1]) Richard, Contribution à l'étude de la maladie osseuse de Paget (Ostitis deformans) Thèse. Paris 1887.

[2]) Reclus. Phlegmon ligneux du cou. Revue de chirurgie. 1896. VII.

[3]) Kocher, Th. und Tavel, E., Vorlesungen über chirurgische Infectionskrankheiten. 1. Theil. 1895.

Digitized by Google

richtet über einen Fall, in dem ein umschriebener Granulationsherd am Oberschenkel durch Streptokokken verursacht war. Häufiger finden derartige nicht eitrige Processe nach acuten Infectionskrankheiten statt; am bekanntesten ist in dieser Beziehung die Typhusostitis. In meinem Falle drängt der pathologisch-anatomische Befund geradezu zur Annahme eines ähnlichen Vorganges. Meiner Ansicht nach ist er wenigstens nur so am leichtesten zu erklären. Wir haben eine ganze Anzahl Sequester in frischem und älterem, narbigem Bindegewebe, an einigen Stellen ist auch noch Granulationsgewebe, wenigstens reichliche Ansammlung von Rundzellen zu sehen. Da ist es doch wohl das einfachste, anzunehmen, dass in Folge einer localen Infection eine Nekrose der Knochensubstanz entstand, dass es dann aber nicht zur Eiterbildung, sondern in Folge der Wirkung eines eigenartigen oder abgeschwächten Giftes der betreffenden Infectionsträger nur zur Wucherung und starken Vermehrung der Bindegewebszellen kam, bei deren gesteigerter Energie die Knochensubstanz allmählich aufgesogen wurde.

Wenn Sie mich nun fragen, welche Mikroorganismen ich im Auge habe, so kann ich bei dem Mangel einer bakteriologischen Untersuchung nur mit einer Vermuthung antworten. Sie wird Ihnen vielleicht etwas kühn erscheinen; doch vermag ich sie durch einige nicht ganz schwache Gründe zu stützen. Ich habe die Influenza im Auge. Es ist jetzt bekannt, dass diese Krankheit, wie jede Infectionskrankheit, Knochenerkrankungen im Gefolge haben kann. Und gerade bei ihr nehmen diese nicht selten einen eigenartigen Verlauf, wie ich schon vor 4 Jahren nachgewiesen habe[1]). Ich führte damals schon aus der Literatur einen Fall an, in dem sich an die Influenza eine schwere Knochenerweichung angeschlossen hatte. Und ich selbst habe im vergangenen Jahre eine Kranke operirt, bei der offenbar die Influenza die Hauptschuld an einer umschriebenen Knochenerweichung der Fussgelenksknochen, besonders des Talus, trug.

Fräulein Br., hier, 35 Jahr alt, machte mit ihrer Mutter, mit der sie zusammenwohnte, zum wiederholten Male im October 1897 eine heftige Influenza durch. Da ihre Mutter sofort an heftigen Nervenschmerzen litt und kurz darauf auch heftige Knochenschmerzen, besonders des linken Schienbeins mit

[1]) F. Franke, Die Erkrankungen der Knochen, Gelenke und Bänder bei der Influenza. Archiv f. klin. Chirurgie. Bd. 49.

Digitized by Google

leichter periostitischer Auftreibung und Schmerzen am inneren Condylus des linken Oberschenkels bekam, so sah sie sich, bei dem Mangel an anderer Hülfe, genöthigt aufzubleiben und ihre bettlägrige Mutter zu pflegen, obgleich sie sich selbst sehr elend fühlte. Nach etwa 4 Wochen war sie einigermassen wieder hergestellt, litt nur noch an Neuralgieen, besonders einiger Intercostalnerven, Fusssohlen- und Tibiaschmerzen. Kurz darauf hatte sie das Unglück, beim Heruntergehen von der Treppe mit der Ferse des linken Fusses an der letzten Stufe hängen zu bleiben und beim Fallen diesen stark zu überstrecken. Obgleich die örtlichen Erscheinungen (Schwellung u. s. w.) sehr gering waren, hatte sie doch seit dieser Zeit beim Auftreten heftige Schmerzen im linken Fusse, die trotz Behandlung mit heissen Fussbädern, Terpentin-, Priessnitz-Umschlägen, Anwendung von Salben (Ichthyol, Salicyl), Massage, Einspritzungen von 5proc. Carbollösung, einfachen Priessnitz-Umschlägen nicht weichen wollten, sodass sich die Kranke schliesslich zu der von mir vorgeschlagenen Operation entschloss. Bei den öfters vorgenommenen genauen Untersuchungen fand ich stets die äussere Hälfte des vorderen Randes des Gelenkendes der Tibia und den vorderen Rand des äusseren Knöchels, besonders eine kleine, etwa linsengrosse Stelle desselben auf Druck sehr empfindlich; Talus auch etwas empfindlich.

Das Gehen war der Kranken schliesslich gar nicht mehr möglich; die Bewegungen im Fussgelenk waren wegen der Schmerzen nicht ganz frei.

Bei der am 30. März v. J. vorgenommenen Operation fand ich keinen Erguss im Gelenk, keine Auftreibung der Knochen, keine Veränderung der Weichtheile. Am vorderen äusseren Rande des Gelenkendes der Tibia war der Knorpel verdünnt und durchscheinend, der Knochen darunter erweicht, sodass er mit dem scharfen Löffel leicht ausgeschabt werden konnte. Es entstand dadurch ein knapp $^1/_2$ cm tiefer Defect. In gleicher Weise erweicht war der vordere mittlere Theil des Malleolus externus und der Talus. An diesem war aber das Verhältniss ganz eigenartig: Der ganze Körper und ein Theil des Halses (der Knorpel war an der Aussenseite des Körpers verdünnt) bestand aus einem Balkenwerk sehr festen, hellen, gelblichen Knochens, der in dicken, unregelmässigen Zügen durch den ganzen Talus durchzog, mit dazwischenliegendem braunröthlichem, ganz weichem Knochen, der ausserordentlich leicht mit dem Löffel herausgeschabt werden konnte. Der Talus ähnelte nach dem Ausschaben einem Stück Holz, welches in einem Ameisenhaufen gelegen hat, und in dem die Ameisen Buchten, Höhlen und Gänge ausgefressen haben. Ueber den weiteren Verlauf bemerke ich noch, dass ich die Wunde, nachdem ich die Höhle mit Itrol ausgerieben hatte, vernähte, da ja keine Spur Eiter zu sehen war, um sie unter dem feuchten Blutschorf heilen zu lassen, dass aber eine in der Tiefe auftretende Eiterung zwang, die Nähte zu entfernen und die Wunde langsam unter Tamponade und Drainage des Fussgelenks heilen zu lassen.

Die Frage, durch welche Mikroorganismen etwa diese merkwürdige Knochenerweichung verursacht worden ist, kann leider nicht beantwortet werden, da eine genauere Untersuchung der aus-

Digitized by Google

gekratzten Massen nicht stattgefunden hat. Es bleibt sonach noch die Frage offen, ob die Erweichung überhaupt durch Mikroorganismen herbeigeführt ist, oder ob sie nicht vielleicht durch eine auf nervösem Wege entstandene trophische Störung zu erklären ist.

Was nun unseren Kranken W. betrifft, so konnte ich zwar nicht mit Sicherheit nachweisen, dass er Influenza gehabt hat, aber es ist nicht unwahrscheinlich, dass er sie überstanden hat, da er im Jahre 1897 und namentlich gegen dessen Ende viel an Erkältungen, Schnupfen und Ziehen im Körper gelitten habe, während er früher derartige Beschwerden nicht kannte. Und es ist doch sattsam bekannt und der praktische Arzt macht noch fast täglich derartige Beobachtungen, dass sich die Influenza, namentlich die chronische Form, oft gar nicht anders äussert, als durch jene Beschwerden, dass aber unter Umständen auf solche mässigen Beschwerden die schwersten Nachkrankheiten folgen können.

Von besonderem Interesse ist der Fall dadurch, dass in der Aetiologie ein Trauma eine gewisse Rolle spielt. Der Kranke war etwa $^3/_4$ Jahr vorher schwer auf das erkrankte Knie gefallen, hatte anfangs nicht gleich wieder gehen können und später immer etwas gelahmt. Für mich wurde diese Verletzung insofern von Wichtigkeit, als ich mich gutachtlich über ihre Bedeutung für die Krankheit zu äussern hatte. Mein Urtheil wurde dadurch erschwert, dass sich die Zeugenaussagen nicht völlig glichen, und es sehr fraglich erschien, ob der Kranke wirklich nach dem Unfall noch lange gelahmt habe, zumal da er selbst im Anfang gar keine dementsprechende Angaben gemacht hatte. Von vorn herein ist wohl ohne Weiteres zuzugeben, dass eine Verletzung, ein schwerer Stoss, ebenso gut wie sie die Veranlassung zum Ausbruch einer Osteomyelitis oder zur Entwicklung eines tuberculösen Herdes sein kann, auch als Ursache für eine derartige entzündliche Knochenerweichung, wie in meinem Falle, angesehen werden darf. Nun fand sich in diesem stellenweise älteres Bindegewebe an Stelle des Knochens bezw. Knochenmarks, und mit Rücksicht darauf musste ich in meinem Gutachten zugestehen, dass der Beginn der Erkrankung mit einiger Wahrscheinlichkeit um mehrere Monate zurückzuverlegen sei. Man könnte, so führte ich aus, sich den Verlauf so vorstellen, dass durch den Unfall der Oberschenkel in seinem unteren Ende eine schwere Erschütterung erlitten hat, die gewisse

Digitized by Google

Veränderungen im feinen Gefüge des Gewebes, kleine Blutungen in dem Knochen oder im Knochenmark erzeugt hat, welche später den Boden für die Entwicklung jener Krankheit gegeben haben. Im Ganzen verhielt ich mich aber bezüglich des Zusammenhanges zwischen dem Unfall und der Krankheit etwas skeptisch, da mir der Zwischenraum zwischen dem Tage des Unfalls und dem eigentlichen Ausbruch der Krankheit (über 8 Monate) doch reichlich gross erschien.

Wir können bei der Beurtheilung dieses Verhältnisses uns einigermassen stützen auf gewisse Beobachtungen der neuesten Zeit, welche einen Zusammenhang zwischen Trauma und Knochenerweichung ganz zweifellos machen. Ich erinnere Sie an die Kümmell-sche Spondylitis traumatica, von der wir auch noch nicht genau wissen, welcher Art die Knochenerweichung ist. Weniger Werth möchte ich auf die von Thiem[1]) kürzlich beschriebene allgemeine Osteomalacie nach Trauma legen. Dagegen käme eher in Betracht ein jüngst von von Ley[2]) beschriebener Fall von localer traumatischer Osteomalacie, der das Darmbein betraf:

Ein 45jähriger Maurer wurde beim Heben eines schweren Kessels plötzlich, da seine Kraft versagte, nach vorn gezogen, wobei er ein Knacksen und starken Schmerz im Kreuze spürte, der aber allmählich wieder nachliess. Er arbeitete 14 Tage weiter, wurde dann aber ganz erwerbsunfähig wegen wieder aufgetretener Schmerzen. Bei der schliesslich vorgenommenen Operation wurde eine wahre Osteomalacie des oberen hinteren Theils des Os ilei an der Synchondrosis gefunden.

Für meinen Fall kann ich nur von Ley nicht folgen in der Auslegung der Wirkung des Traumas. Während er nach dem Vorgange Henle's für seinen Fall und für die Spondylitis traumatica Kümmell's Ernährungsstörungen im Rückenmarke verantwortlich macht, die sich an eine Erschütterung desselben oder Zerrung durch den plötzlich gezerrten Ischiadicus anschliessen, eine Annahme, die manches für sich hat, ist diese Möglichkeit in meinem Fall ja ganz ausgeschlossen.

Der Vollständigkeit halber erwähne ich, dass mein Fall wohl kaum in Parallele zu setzen sein dürfte mit der Erkrankung, welche

---

[1]) Thiem, Osteomalacie nach Trauma. Monatsschrift f. Unfallheilkunde. 1898. No. 10.

[2]) von Ley. Ein Fall von traumatischer Erkrankung des Darmbeins. Deutsche med. Wochenschrift. 1899. No. 2.

Digitized by Google

Schlange[1]) genauer beschrieben hat und die nur bei jugendlichen Individuen vorkommt. Er schliesst für seine Fälle die Ostitis als Ursache aus, sondern hält die tumorartigen Bildungen für Wucherungen, die vom Epiphysenknorpel bezw. versprengten Keimen desselben ausgegangen sind.

Eher könnte man zur Vergleichung die eigenthümlichen Fälle von knochenerweichender Osteomyelitis heranziehen, die früher v. Volkmann, Schede, Oberst u. A. beschrieben haben und deren Gedächtniss neuerdings A. Birch-Hirschfeld[2]) durch die Mittheilung eines neuen interessanten Falles wieder aufgefrischt hat. Es ist in diesen Fällen in Folge einer Erweichung des Knochens zu mehr oder weniger starken Verbiegungen des Oberschenkels gekommen. Der mikroskopische Befund war aber doch ein etwas anderer; es fehlte die ausgedehnte Bindegewebsbildung an Stelle des Knochens.

Wenn ich zum Schluss noch einige Worte über die Behandlung sagen soll, so dürfte ich wohl kaum auf Widerspruch stossen mit der Behauptung, dass nur chirurgisches Eingreifen in Frage kommen kann. Es konnte in meinem Falle nur zweifelhaft bleiben, ob es nicht räthlicher gewesen wäre, wegen der Ausdehnung der Erkrankung sofort die Amputation vorzunehmen. Auf den unglücklichen Ausgang hat die Wahl der Operationsmethode keinen Einfluss ausgeübt.

---

[1]) Schlange, Beitrag zur anatomischen und klinischen Kenntniss der Cysten in den langen Röhrenknochen. Festschrift zur Feier des 70. Geburtstages von Fr. von Esmarch. 1893.

[2]) A. Birch-Hirschfeld, Ueber einen eigenartigen Fall von acuter Osteomyelitis. Deutsche Zeitschr. f. Chir. Bd. 48.

Digitized by Google

XVI.

(Aus dem städt. Krankenhause zu Worms a./Rh.)

Ueber einen Fall von Mediastinitis suppurativa postica nebst Bemerkungen über die Wege, ins hintere Mediastinum einzudringen.

Von

Professor Dr. L. Heidenhain[1]).

Am 10. Juni 98 Nachmittags stellte sich uns der 26jährige Arbeiter Karl Siebott vor mit der Angabe, er habe vor anderthalb Jahren einen Knochen verschluckt und darauf 14 Tage lang Schmerzen beim Schlucken gehabt. Ob der Knochen abgegangen sei, wisse er nicht. Seit vierzehn Tagen habe er eine Schwellung in der rechten Oberschlüsselbeingrube und Schmerzen beim Schlucken, wie in der Brust. Seit vollen vier Tagen habe er nicht die geringste Kleinigkeit, auch keinen Tropfen Flüssigkeit schlucken können.

Die Untersuchung zeigte einen kräftigen Mann. Schlucken war unmöglich. Er klagte über Steifigkeit im Nacken und starke ausstrahlende Schmerzen in der rechten Brustseite. Dazu hatte er Hustenreiz mit geringem Auswurf. Die Temperatur war leicht erhöht, 38,3°, Zunge trocken und stark belegt. Die rechte Oberschlüsselbeingrube war durch eine ödematöse Schwellung fast ausgefüllt.

Trotz des dringenden Rathes, er solle sofort im Krankenhaus bleiben und sich operiren lassen, ging der Kranke noch fort und kam erst am nächsten Tag gegen Mittag zur Aufnahme, nachdem er volle 5 Tage nichts hatte schlucken können.

Trotzdem die Temperatur zur Zeit der Aufnahme normal war, war die Diagnose einer periösophagealen Eiterung sicher und die Schwellung in der Fossa supraclavicularis dextra liess erhoffen, dass es möglich sein werde, an den Eiter heranzukommen.

Die Operation wurde in leichter Narkose sofort ausgeführt. Ich begann mit einem leicht bogenförmigen Querschnitt über der rechten Clavicula, welcher

[1]) Vorgetragen am 4. Sitzungstage des Congresses, 8. April 1899.

Digitized by Google

nach einwärts bis zur Portio sternalis des Sternocleido. reichte. Haut, Fascie und die Schlüsselbeinportion des Kopfnickers wurden durchtrennt. Das Fettgewebe der Fossa supraclavicularis war ödematös, aber sonst unverändert. Ich drang stumpf gegen und hinter den Venenwinkel — die Gefässe wurden mit stumpfen Haken empor und medialwärts gehalten. Als ich nun abwärts und rückwärts stumpf vordrang, kam zunächst nekrotisches, stinkendes Bindegewebe und endlich, ganz in der Tiefe, nahe der Mittellinie ein kleiner Abscess von einigen Theelöffel Inhalt. Der Grund des Abscesses lag um die volle Länge meines Zeigefingers nach abwärts und rückwärts vom Sternoclaviculargelenk entfernt. Bei der Enge des wesentlich von meinem Finger gebohrten Kanales und der Tiefe desselben, kann ich den Sitz des Abscesses nicht genau angeben. Jedenfalls lag er seitlich von der Speiseröhre. Nach vorn fühlte ich ein grosses Gefäss pulsiren, das entweder die Art. anonyma oder der Aortenbogen gewesen sein kann; nach rückwärts lag die Wirbelsäule.

Die Wunde wurde mit Jodoformmull breit tamponirt und gelangte langsam, aber ohne Zwischenfälle zur Heilung. Schon am Tage nach der Operation konnte der Kranke Flüssigkeiten schlucken, ein Zeichen starker Abschwellung der Speiseröhre. In den ersten Tagen bestand starke Bronchitis mit viel Hustenreiz (Betheiligung der Trachealwand an der Entzündung?). Auch die ausstrahlenden Schmerzen in der Brust hielten noch einige Tage an; sie besserten sich allmählich mit dem Schluckvermögen. Subfebrile Temperaturen hielten 21 Tage an. Die Wunde haben wir sehr lange breit offen erhalten, um keine Verhaltung zu bekommen. Am 12./7., also nach 4 Wochen, wurde der Pat. mit fast oberflächlicher Wunde in poliklinische Behandlung entlassen. Bald darauf war volle Vernarbung eingetreten. Der Kranke ist seitdem blühend gesund und völlig beschwerdenfrei.

Der Krankheitsfall ist fast ein Unicum und die Erkrankung ist ungewöhnlich gut verlaufen. Von wesentlichster Bedeutung war, dass die in der Tiefe verlaufende nekrotisirende Phlegmone sich nach aussen auf einem Wege kenntlich machte, der es gestattete, sie frei zu legen.

Nach Beendigung der Operation war mein erstes, mich zu unterrichten, wie es denn möglich gewesen sei, ohne Nebenverletzung in solche Tiefe zu dringen. Der bekannte Braune'sche Atlas mit seinen hervorragenden Durchschnitten an gefrorenen Leichen zeigte, wie dies geschehen, und dass es in allen Fällen möglich ist, diesen Weg wieder zu benützen.

Die Tafeln 8 und 9 des genannten Atlas zeigen, dass in der Höhe des ersten Brustwirbels, also noch oberhalb des Jugulum, zu beiden Seiten der Speiseröhre, welche dicht hinter und etwas links von der Luftröhre gelagert ist, ein ziemlich breites Lager lockeren Bindegewebes sich befindet. Dieses Lager ist rechts

Digitized by Google

wesentlich breiter, als links, liegt dem Wirbelkörper auf und wird nach vorn von der Schilddrüse und der Carotis, seitlich von weiteren grossen Gefässen begrenzt. Rechts und links ist die Lagerung der grossen Gefässe verschieden, schon darum, weil Art. carotis und V. jugularis rechts und links einen verschiedenen Verlauf haben. Eine genauere Beschreibung der bekannten anatomischen Thatsachen ist wohl unnöthig. Der Zugang zu diesem Bindegewebslager ist, wie ich mich an der Leiche bei Gelegenheit von Sectionen oft überzeugt habe, rechts wie links in jedem Falle leicht zu erreichen, wenn man einen grossen Längsschnitt führt, welcher den Zwischenraum zwischen Portio sternalis und clavicularis des Sternokleido. trifft und diesen Schnitt bis über das Sternoclaviculargelenk auf das Brustbein verlängert. Der Muskelspalt ist leicht zu finden; irgend welche Gefässe von Bedeutung verlaufen nicht in ihm; meist findet man im obersten Winkel dieses Schnittes eine kleine quer verlaufende Muskelvene, welche man am besten nach Unterbindung trennt. Je weiter nach aufwärts die beiden Teile des Muskels von einander getrennt werden, desto bequemer ist es für die Fortsetzung. Geht man nun unmittelbar oberhalb des Sternoclaviculargelenkes senkrecht in die Tiefe, so gelangt man rechts durch den ziemlich breiten Zwischenraum zwischen V. jugularis comm. und Art. carotis, links dagegen an der Aussenseite der beiden grossen Gefässe vorbei in jenen Bindegewebsraum und in diesem stumpf mit dem Finger nach abwärts und rückwärts dringend auf die Speiseröhre und an dieser und der Wirbelsäule nach abwärts dringend in die Tiefe des hinteren Mediastinum, etwa bis in die Höhe des dritten Brustwirbels oder des Aortenbogens für meine Zeigefingerlänge. Rechts stösst man, beiläufig bemerkt, wenn man zwischen Jugularis und Carotis in die Tiefe geht, sofort auf den Ursprung der Art. vertebralis und hat dort Raum genug, sie zu unterbinden; für Stichverletzungen könnte das von Vortheil sein. Das Bindegewebe in der Umgebung der Speiseröhre ist zwar nicht übermässig lose, lässt sich aber doch mit Leichtigkeit stumpf trennen, nicht nur abwärts, sondern auch weit seitlich. Eine Verletzung der Pleura ist mir in den Leichenversuchen nie passirt, obgleich ich keine besondere Vorsicht hatte walten lassen. Links kommt man so bequem auf die Speiseröhre, dass es leicht ist, sie zur Anlegung einer Fistel bis an die Haut zu ziehen, oder sie

Digitized by Google

ringsum zu isoliren. Führt man die Trennung rechts und links aus, so kann man an der Leiche die Speiseröhre derart von der Wirbelsäule abheben, dass eine Verbindung der beiderseitigen Wunden hergestellt wird, und kann mit mehreren Fingern bis zur Höhe des dritten oder vierten Brustwirbels in das hintere Mediastinum eindringen, dieses vollkommen eröffnend.

Vor einer Verletzung der grosen Vene braucht man, wenn man einigermassen vorsichtig vorgeht, keine Sorge zu haben. Sonstige Nebenverletzungen kommen überhaupt nicht in Betracht, wenn man wesentlich stumpf operirt. Vor pyämischen Processen und Phlegmonen des Mediastinums nach solchen Operationen braucht man heut zu Tage wohl keine Sorge mehr zu haben. Am Lebenden wird man gut thun, der Uebersicht halber nicht von einem Längsschnitte zwischen den beiden Bäuchen des Sternocleido. auszugehen, welcher für Orientirung bei Gelegenheit von Sektionen allerdings sehr vortheilhaft ist, sondern von einem Querschnitte, der wenigstens die claviculare Portion des Muskels, besser vielleicht den ganzen Muskel durchtrennt.

Tiefe quere Trennungen des Kopfnickers heilen gut und ohne jede Functionsstörung. Wir haben Anfangs der 90er Jahre zu Greifswald in der Helferich'schen Klinik eine ganz besondere Menge von grossen, bösartigen Drüsengeschwülsten am Halse zu operiren gehabt und damals sehr viel, theils mit querer Durchschneidung, theils mit völliger Exstirpation des Sternocleido. gearbeitet. Beides giebt eine hervorragende Freilegung des Operationsfeldes. Wenn der Muskel mit der malignen Geschwulst verwachsen ist, muss er unbedingt fallen. Kann man ihn erhalten, wie z. B. bei grossen tuberculösen Drüsentumoren, so ist sehr empfehlenswerth ein Schnitt, der am Vorderrande des Muskels am Proc. mastoideus beginnt, an ihm nach abwärts verläuft bis etwa zwei oder drei Finger breit oberhalb des Schlüsselbeines, dann im Bogen nach aussen kehrt und parallel dem Schlüsselbein bis zum Cucullarisrande streicht. Der Sternocleido. wird quer durchtrennt. Man kann dann den grossen etwa dreieckigen Hautmuskellappen nach aussen umklappen und mit vollster Freiheit alle Drüsen am Halse exstirpiren. Wenn man einigermaassen aufpasst, kann man die Verletzung des Accessorius umgehen, wodurch die Lähmung des Sternocleido. und Cucullaris vermieden wird, die bei Drüsenexstirpationen mit Längsschnitt vor und hinter dem Sternocleido. kaum zu umgehen ist. Der Sternocleido. wird mit einigen versenkten Nähten vereinigt; es tritt stets Heilung ohne Functionsstörung ein. Wer bei krebsigen Drüsen am Halse einmal so verfahren ist, wird nicht leicht wieder anders operiren.

Ich habe mir natürlich die Frage vorgelegt, ob es wohl möglich sei, bei einer solchen Eröffnung des Mediastinum post. supe-

Digitized by Google

rius von oben her, eine Gegenöffnung vom Rücken her anzulegen. Rehn[1]) hat im letzten Jahre die Methoden, ins hintere Mediastinum einzudringen, zusammengestellt und am Lebenden bewiesen, dass es gelingt, an die Speiseröhre heranzukommen. Ich habe im Jahre 1891 das Glück gehabt in der Helferich'schen Klinik in Vertretung meines verehrten Lehrers kurz hintereinander zwei Fälle von vereitertem Wirbelbruche (Lendenwirbelsäule) zu behandeln und angeregt durch diese, Leichenversuche darüber gemacht, wie es wohl möglich sei, an der Lenden- wie an der Brustwirbelsäule an die Vorderfläche der Wirbelkörper heranzukommen. Mir schien damals, dass dies am einfachsten zu erreichen ist, wenn man einen Processus transversus an der Basis abträgt. Man gelangt danach — an der Brustwirbelsäule nach Resection und des zugehörigen centralen Rippenstückes — unmittelbar an die Seiten- und Vorderfläche des betreffenden Wirbels. Bisher hatte ich keine Gelegenheit, diese Versuche am Lebenden zu verwerthen. Erst in den letzten Monaten habe ich bei einem jungen Burschen mit einer acuten Osteomyelitis des Querfortsatzes des dritten Brustwirbels, welche zu einem Abscesse an der Seitenfläche des Wirbels geführt hatte, durch Entfernung des erkrankten Querforsatzes des centralen Theiles der zugehörigen Rippe einschliesslich des Köpfchens, den dem Pleurawinkel anliegenden Abcess entleeren können. Der Bursche ist genesen. An der Leiche habe ich mich noch zwei Mal überzeugt, dass die Resection eines Querfortsatzes und des unter ihm liegenden Rippenstückes auf's schnellste zur Seiten- und Vorderfläche jedes beliebigen Wirbels führt. Beim Erwachsenen genügt die Fortnahme eines einzigen Proc. transversus, um eine breite Eröffnung des Mediastinums etwa zur Entleerung von Eiter herbeizuführen. Pleuraverletzung lässt sich dabei leicht vermeiden. Den Hautschnitt führt man dicht neben der Mittellinie und kann, wenn man mehr Raum nöthig hat, noch einen Querschnitt durch Haut und Muskeln auf diesen Längsschnitt setzen. Da die Muskelnerven quer verlaufen, wird die quere Trennung der Muskeln wenig schaden. In dem Falle von Wirbelsäulenosteomyelitis bin ich zu solchem Querschnitte genöthigt gewesen. Resecirt man die Rippe weiter seitlich, wie Quénu und Hartmann,

[1]) Verhandlungen der Deutschen Gesellsch. f. Chirurgie u. Archiv f. klin. Chirurgie. 1898.

Digitized by Google

Rehn u. A. es gethan haben, so ist es viel schwieriger in das Mediastinum einzudringen; auch Pleuraverletzungen passiren auf diesem Wege leichter. Gegen die Opferung eines oder einiger Querfortsätze dürften Bedenken kaum bestehen, da es sich bei den Versuchen, ins hintere Mediastinum einzudringen, doch immer um lebensgefährliche Erkrankungen handelt. An der Leiche bin ich ohne besondere Mühe von oben vorn und — unter Opferung eines Querfortsatzes — von unten hinten her nach einander in das hintere Mediastinum eingedrungen und habe die Speiseröhre in der Hälfte ihrer Länge und ihrer ganzen Breite von der Wirbelsäule ablösen können, so dass das Mediastinum vollkommen frei eröffnet war.

Dieser Aufsatz war abgeschlossen, als mir ein Referat über einen Fall von Cavazzani in die Hände kam, welcher nach vielen Richtungen dem meinigen gleicht; nur machte sich der mediastinale Abscess an der linken Seite des Halses bemerklich. Es weist auch diese Beobachtung darauf hin, dass eine Phlegmone oder ein Abscess im hinteren Mediastinum das Bestreben hat, sich in dem breiten Bindegewebslager zu beiden Seiten der Speiseröhre nach oben hin auszubreiten, und dass es in vielleicht auch in acutesten Fällen gelingen könne, auf diesem Wege den Entzündungsherd zu eröffnen. Uebrigens ist Cavazzani gezwungen gewesen, am Rücken eine Gegenöffnung anzulegen. Die Kranke ist zur Heilung gelangt. So weit ich sehe, sind unsere beiden Fälle, die um ungefähr die gleiche Zeit operirt wurden, bisher die einzigen, in denen eine eiterige Mediastinitis mit Erfolg angegriffen wurde. Nachfolgend das Referat über den Fall des italienischen Collegen[1]).

Eine 26jähr. Frau litt seit 6 Monaten an hartnäckigem Husten, Schwindel und Dyspnoe, welche letztere besonders heftig bei verticaler Körperhaltung auftrat. Seit drei Monaten entwickelte sich unter leichten Fieberbewegungen ein kleiner, etwa nussgrosser Tumor an der linken Seite des Halses direct oberhalb der Clavicula. Der Tumor wurde incidirt und es entleerte sich eine grosse Menge Eiter. Die Eiterung hörte aber dann nicht auf; es blieb eine fortwährend secernirende Fistel bestehen, während die Patientin immer mehr abmagerte und schliesslich so schwach wurde, dass sie das Bett hüten musste. Nachdem die Fistelöffnung erweitert worden war, führte Cavazzani eine Ne-

[1]) Deutsche med. Wochenschr. 1899. No. 4, Literat.-Beilage. No. 3. S. 14.

Digitized by Google

latonsonde ein. Der Fistelgang führte zur Wirbelsäule. In einer Entfernung von 25 cm von der Wunde gelangte man zu einer Abscesshöhle, aus welcher sich sofort ca. 200 ccm Eiter entleerten.

Nachdem die Fistel zugeheilt war und die Patientin sich mehrere Wochen lang durchaus wohl befunden hatte, klagte sie wieder über mannigfache Beschwerden, wie vorher. Durch Percussion und Auscultation konnte das Vorhandensein eines luftfreien Körpers in der Gegend des 6. und 7. Rückenwirbels festgestellt werden. Es wurde nun zur Radicaloperation geschritten, welche Cavazzani in folgender Weise ausführte. Zwischen der linken Scapula und der Wirbelsäule, und zwar 5 cm von der letzteren entfernt, wurde eine 16 cm lange Incision gemacht, die Muskeln sodann durchschnitten, bis die 5. und 6. Rippe frei lag. Nach Durchtrennung des Periost dieser Rippe wurde ein Theil derselben subperiostal resecirt, soweit es nöthig war, um die Pleura mit den Fingern loszulösen. So gelangte man bis zur Aorta thoracica. Nach vieler Mühe gelang es endlich, in dieser Gegend die Höhle zu finden, aus der sich eine Menge Eiter entleerte.

Nachbehandlung wie gewöhnlich. Die Heilung schritt dann ungestört fort.

In dieser Beobachtung ist die Erkrankung wesentlich langsamer verlaufen, wie in der meinen. Bei der Lage des Abscesses im mittleren Mediastinum konnte die alleinige Entleerung von oben her nicht genügen. Viel Mühe bei Aufsuchung des Abscesses wäre wohl gespart worden, wenn die Rippenresection nicht im Bereiche des Rippenwinkels stattgefunden hätte, sondern ein oder zwei Querfortsätze mit den unterliegenden centralen Rippenstücken geopfert worden wären.

Nach diesen Erfahrungen und Versuchen glaube ich, dass man perioesophageale Phlegmonen operativ angreifen soll und dass die Aussichten auf Heilung bei den Processen, welche sich im oberen Mediastinum abspielen, nicht allzu schlecht sind, da es möglich ist, von oben und vorn und von unten und hinten her gleichzeitig das obere Mediastinum so weit zu eröffnen, dass dem Eiter ein leidlich freier Abfluss geschaffen werden kann. Schwieriger liegen die Verhältnisse im unteren Theile des Mediastinum, an welcher Stelle die Aorta sich zwischen Speiseröhre und Wirbelsäule schiebt.

Digitized by Google

XVII.

Ueber Aetiologie und Behandlung des angeborenen Klumpfusses.

Von

Dr. L. Heusner

in Barmen[1].

(Mit 4 Figuren.)

M. H.! Man nimmt gewöhnlich an, dass ein Theil der angeborenen Klumpfüsse auf falscher Anlage bei der ersten Bildung, ein grösserer Theil durch Druck seitens der Gebärmutter in den späteren Schwangerschaftsmonaten entsteht. Ich glaube, dass erstere Erklärungsweise nur für eine ganz begrenzte Anzahl von Klumpfüssen in Betracht gezogen werden kann, dass letztere aber überhaupt falsch ist. Der Uterus wird während der Schwangerschaft nicht mechanisch von dem heranwachsenden Kinde auseinander gedrängt, sondern er wächst activ mit entsprechend der Vergrösserung seines Inhaltes. Er liegt daher niemals hart und drückend, sondern immer weich und nachgiebig den Organen des Kindes auf, auch wenn nur wenig Fruchtwasser vorhanden ist.

Selbst bei den keineswegs seltenen sogenannten trockenen Geburten, wobei das Fruchtwasser gänzlich fehlt, kommen die Kinder in der Regel nicht deform zur Welt. Die Füsse und Beine des Kindes würden vermöge ihrer zahlreichen Gelenke vor einem partiellen Drucke der Gebärmutterwand zurückweichen. Käme dennoch einmal ein Klumpfuss durch eine derartige Druckwirkung zu Stande, so müsste er nicht mit Spitzfuss, sondern mit Hacken-

[1] Vorgetragen am 2. Sitzungstage des Congresses, 6. April 1899.

Digitized by Google

fuss vergesellschaft sein. Die viel citirten „Druckschwielen", welche man auf den vorstehenden Knochenkanten des äusseren Fussrandes bei klumpfüssigen Kindern nicht selten antrifft, sind nach den Untersuchungen Volkmann's keine eigentlichen Schwielen oder Verdickungen, wie z. B. die Hühneraugen, sondern vielmehr atrophische Hautstellen, bei welchen sowohl die Epidermis, als das Rete Malpighi nebst Drüsen und Fettgewebe ganz dünn und spärlich sind, die Cutispapillen vollständig fehlen.

Es kann sich hier also nicht um Druckspuren aus der späteren Fötalzeit handeln, sondern man muss annehmen, dass die Hautschichten in Folge zu engen Aufliegens des Amnios auf Skeletvorsprüngen nicht zur normalen Entwickelung gelangt sind. Anders ist es, wenn der Reiz zum Wachsthum des Fruchthalters in Folge Absterbens des Fötus aufhört, oder wenn sonstige Abnormitäten die Vergrösserung nicht gestatten.

Ich reiche Ihnen hier zwei Föten herum, von denen der grössere, etwa $6^1/_2$ Monate alte, den ich der Güte der Herrn Collegen Linkenheld in Elberfeld verdanke, einer Tubenschwangerschaft ohne alles Fruchtwasser entstammt, während der jüngere, etwa 4 Monate alte, von einem gewöhnlichen Abortus herrührt, aber höchst wahrscheinlich längere Zeit abgestorben im Uterus gelegen hat. Sie bemerken bei beiden Föten, dass der linke Fuss in hochgradiger Klumpfussstellung steht, die bei dem grösseren mit Spitzfuss, bei dem kleineren mit Hackenfuss vergesellschaft ist. Die beiden rechten Füsse stehen in stärkster Hackenfussstellung und sind dabei, ebenso wie die linken, in unregelmässiger Weise platt und schief gedrückt. In ähnlicher Weise wie die Füsse sind die Hände deformirt; auch Rumpf und Kopf zeigen deutliche Druckwirkungen. Ich will auf die Einzelheiten nicht näher eingehen; sie beweisen alle, dass Föten, die sich in einer gepressten Lage befinden, die Wirkungen hiervon am ganzen Körper an sich tragen, nicht an den Füssen allein, und dass die entstehenden Verbildungen ganz unregelmässiger Art sind und durchaus nicht einen bestimmten Typus haben, wie beim angeborenen Klumpfuss.

Ich lege Ihnen dann noch zwei weitere Föten aus dem 3. Monat vor, von denen der eine die normale gebeugte Haltung der Kniee und Füsse zeigt. Bei dem anderen stehen die Beine in ziemlich

Digitized by Google

gestreckter Stellung; die Füsse zeigen Supination, Spitzfuss und Inflexion des Innenrandes, also echte Klumpfussstellung, die auch wohl bis zur Geburt bestehen geblieben wäre, wenn nicht die Schwangerschaft vorzeitig unterbrochen worden wäre. Ich bemerke ausdrücklich, dass diese frühzeitigen, vor Entwickelung der Musculatur ausgebildeten Klumpfüsse kein durch ein zu enges Aufbewahrungsgefäss bedingtes Kunstproduct sind, sondern dass der Fötus mir ganz frisch in diesem Zustande übergeben worden ist.

Wenn ich nun aus den angeführten Gründen eine Druckwirkung in den späteren Schwangerschaftsmonaten als Ursache des angeborenen Klumpfusses nicht anerkennen kann, so weist doch andererseits die fast constante Form der Deformität, ihr bald einseitiges, bald doppelseitiges Vorkommen, die Vergesellschaftung von Klumpfuss einerseits mit Plattfuss und Hackenfuss andererseits, unverkennbar auf eine mechanische Ursache hin. Doch muss diese Ursache nicht in Druckwirkung auf die fertigen Fussgebilde, sondern, wie schon Kocher hervorhob, auf eine den Fuss als Ganzes treffende Gewalteinwirkung vor Ausbildung der Gelenke, also vor der 8. Lebenswoche, bezogen werden (Kocher verlegt die Entstehung des Klumpfusses in den 3. Monat). Es fragt sich nur, was für eine Druckwirkung die Füsse des Embryo in so früher Zeit treffen kann?

Um die 4. Lebenswoche hat die Frucht eine stark ventralwärts eingerollte Form, so dass Kopf- und Schwanzende nur durch den verhältnissmässig dicken Bauchstiel von einander getrennt sind, während die Extremitäten als kurze Stummelchen, die den Bauchrand noch nicht überragen, zu erkennen sind.

In der 5. Woche hat er ungefähr die Gestalt wie dieses vergrösserte Modell, welches nach „His", Anatomie der menschlichen Embryonen, Taf. 14, Fig. 4, angefertigt ist (Demonstration, vergl. Fig. 1). Er erreicht jetzt eine Grösse von circa $1^1/_2$ cm. Die Einrollung des Kopf- und Schwanzendes ist etwas geringer geworden. Das Amnios liegt dem Körper als verhältnissmässig dicke Hülle ziemlich dicht an und ist, falls es an seinem Kopf- oder Schwanztheil abnorm verengt ist, was keineswegs selten vorkommt, sehr wohl im Stande, abnorme Druckwirkungen auf die Körperorgane auszuüben. Die Extremitäten lassen schon eine Gliederung in drei Abschnitte erkennen. Die Hälfte ihrer Länge kommt auf die plattenförmigen, prankenartigen Endglieder, welche in sagittaler

Digitized by Google

Fig. 1.

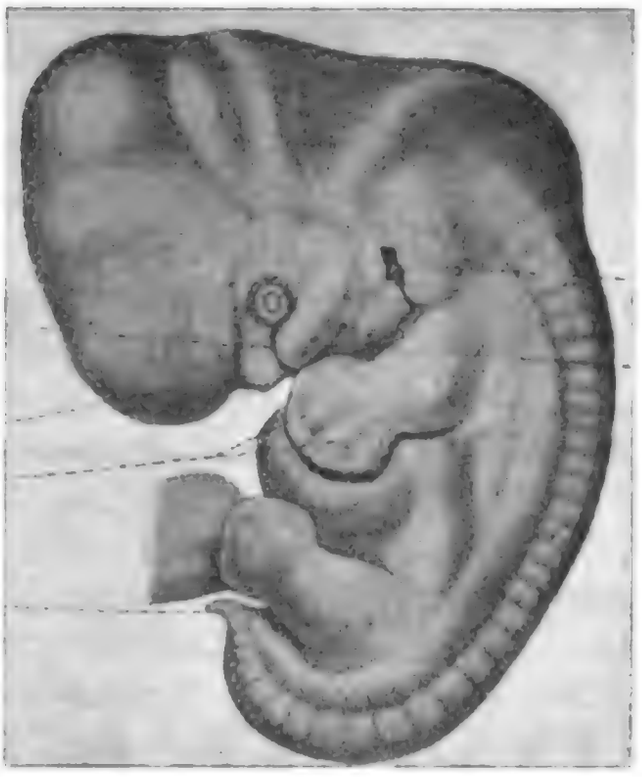

Menschlicher Embryo der fünften Woche (nach His). Vergrösserung 10:1.

Richtung mit dem Daumen resp. Grosszehen nach vorne stehen und die Bauchgrenze ein wenig überragen. Die Ellenbogen und Kniee sind nach auswärts, letztere sogar etwas nach rückwärts gerichtet. Die Füsse, welche noch keine Andeutung der Ferse haben, sondern in gestreckter Stellung wie die Hände stehen, fassen den nahe dem hinteren Leibesende entspringenden Bauchstiel, bestehend aus dem starken Urachus und dem in Rückbildung begriffenen Dottergang, zwischen sich. Der Bauchstiel, jetzt auch Nabelschnur genannt, geht gewöhnlich rechtwinklig aus dem Leibe des Embryo an das Chorion; öfters hat er jedoch seine ursprüngliche Richtung nach rückwärts beibehalten und läuft dann zwischen dem linken Fuss und dem aufgebogenen Schwanzende einerseits und dem rechten, etwas vom Körper abgedrängten Fuss andererseits, nach hinten. Ihr an sich beträchtlicher Umfang, welcher jenen der Schenkel übertrifft, wird dadurch noch vermehrt, dass in Folge raschen Wachsthums der Leber gegen Ende des ersten Monats ein oder mehrere Darmschlingen aus dem Bauche durch die Nabelöffnung hinausgedrängt werden. Dieser physiologische Nabelbruch

welcher sich gewöhnlich gegen Ende des zweiten Monats wieder zurückbildet, kann um die 6. Woche eine solche Ausdehnung erreichen, dass der Anfang der Nabelschnur fast die Dicke des Leibesumfanges erreicht.

Um diese Zeit — also im Verlaufe des zweiten Fötalmonates — vollziehen sich am Körper des Embryo verschiedene unwillkürliche Bewegungen, welche für die Frage der Klumpfussbildung, nach meiner Auffassung von Wichtigkeit sind.

Zunächst findet eine ziemlich rasche Streckung des eingerollten hinteren Körperendes statt, und die Füsse des Embryo müssen dabei an der Nabelschnur, welche sie zwischen sich geklemmt haben, vorüber gleiten, bis sie hinter derselben angelangt sind, worauf die Fusssohlen gegen einander zu liegen kommen. Ferner vollzieht sich die physiologische Drehung der Extremitäten um ihre Längsachse, indem die Ellenbogen sich nach hinten, die Kniee dagegen nach vorne richten. Diese Bewegung beruht wahrscheinlich nicht auf einer Spiraldrehung der Gliedmaassen selbst, sondern auf einer Verschiebung ihres Standpunktes: beim Bein nach unten und centralwärts, beim Arm nach oben und dorsalwärts. Endlich bildet sich jetzt auch die Dorsalflexion der Füsse aus, durch welche letztere rechtwinkelig zum Unterschenkel zu stehen kommen.

Wenn nun der Anfangstheil der Nabelschnur stark verdickt, oder die Schwanzkappe des Amnios zu eng angelegt ist, oder wenn gar beide Momente zusammen treffen, so können die Füsse zwischen Nabelschnur und Amnios eingeklemmt und festgehalten werden. Beim Weiterschleifen in dem engen Spaltraum müssen dann die Füsse, die noch ganz aus kleinzelligem, weichem Blastem bestehen, über die Vorderkante verbogen werden, besonders nach ihrem dünneren hinteren Ansatzpunkte zu. Indem ferner die Kniee ihre Drehung nach vorne vollziehen, die Fussplatten aber in sagittaler Richtung festgehalten werden, müssen letztere in supinirte Lage gegen den Unterschenkel gerathen. Durch Behinderung der rechtwinkeligen Aufbiegung der Füsse endlich werden letztere in ihrer ursprünglichen Haltung, d. h. in Spitzfussstellung verharren müssen. Während nun die Füsse in ihrer fehlerhaften Stellung festgehalten werden, d. h. um die fünfte bis sechste Woche, findet die Umwandlung und Consolidirung des bis dahin häufig binde-

Digitized by Google

gewebigen Skelettes in Knorpelmasse statt und beginnt die Ausbildung der Gelenke.

Nach dieser Anschauung fällt also die Entwickelung des Klumpfusses ungefähr in die sechste Embryonalwoche, und die Knorpel und Gelenke werden nicht normal ausgebildet und dann deformirt, sondern sie werden in dem verbogenen Vorgebilde von vorneherein fehlerhaft angelegt. Man gewinnt auch ein Verständniss dafür, dass der Pes varus gewöhnlich nach 3 Richtungen verbildet erscheint, und dass alle Knochen und Gelenke dabei betheiligt sind, um so mehr, je weiter man von der Spitze nach der Fusswurzel rückwärts geht.

Der Umstand, dass der rechte Fuss um etwa $^1/_4$ häufiger betroffen ist als der linke, erklärt sich daraus, dass derselbe durch die Nabelschnur stärker abgedrängt und gegen das Amnios verlagert wird.

Durch Collisionen besonderer Art können statt des Klumpfusses auch leicht einmal Hackenfuss, oder Plattfuss zur Entwickelung kommen. Die Erblichkeit des Fehlers würde sich erklären durch forterbende Neigung zur Ausbildung eines zu engen Amnios, oder eines stärkeren physiologischen Nabelbruches. Das häufige Zusammentreffen des Klumpfusses mit Spina bifida, Gehirndefecten, Mangel von Gliedmaassen und anderen Deformitäten ist nicht als Beweis von fehlerhafter Keimanlage aufzufassen; sondern diese Missbildungen sind ebenfalls eine Folge fehlerhafter Anlage des Amnios. Roser hat bekanntlich das Vorwiegen des Klumpfusses bei Knaben, der angeborenen Hüftluxation bei Mädchen auf verschiedene Haltung der unteren Gliedmaassen bei beiden Geschlechtern während der Fötalzeit zurückgeführt. Nach Untersuchungen, die ich mit Herrn Dr. Markwald an 51 Embryonen verschiedenen Alters ausgeführt habe, beruht das häufigere Vorkommen der angeborenen Hüftluxation bei Mädchen darauf, dass bei ihnen die Hüftgelenke meistens schwächer und schlaffer angelegt werden als bei Knaben, so dass irgend eine Gewalteinwirkung, auch die von Roser hervorgehobene starke Beugestellung der Schenkel im Uterus, genügt, um den Kopf heraustreten zu lassen. Für das Vorwiegen des Klumpfusses bei den Knaben lässt sich aber nicht ohne Weiteres ein Verständniss gewinnen. Dies wäre erst möglich, wenn sich ein Einfluss des Geschlechtes auf die

Digitized by Google

Momente, welche nach obiger Auffassung den Klumpfuss zu Wege bringen, nachweisen liesse, wenn sich z. B. der physiologische Nabelbruch bei Knaben stärker entwickelt fände, als bei Mädchen.

Liest man die neueren Abhandlungen über die Behandlung des Klumpfusses, so strömen sie, wie schon Bradford bemerkt, meist über von den vortrefflichsten Erfolgen; macht man dann selbst seine Erfahrungen, so findet man, dass doch noch Manches zu wünschen übrig bleibt. Zwar sind die Schwierigkeiten des ersten gründlichen Redressements durch die Einführung der gewaltsamen Reductionsmethoden von Delore, Vincent, Wolf, König, Lorenz u. A. beseitigt; aber es fehlt noch immer an geeigneten Hülfsmitteln das Erreichte festzuhalten[1]). Namentlich der elastische Widerstand hochgradiger Kinderklumpfüsse, welche der Gewalt nachgeben, um nachher stets wieder in die fehlerhafte Form zurückzufedern, liess sich mit den seither zu Gebote stehenden Hülfsmitteln oft nicht gründlich und dauernd genug überwinden. Auch gegen die öfters nach erfolgreicher Behandlung zurückbleibende Einwärtsrotation der Füsse, deren Beziehungen zum Klumpfuss noch nicht ganz aufgeklärt sind, stand uns ein einfaches und doch wirksames Mittel nicht zur Verfügung.

Es gelang mir nun zunächst für letzteren Fehler mit Hülfe der von mir in die Orthopädie eingeführten flachen Spiralschiene aus Stahldraht einen ebenso handlichen als wirksamen Apparat zu construiren, welchen ich Ihnen hier vorzeige. — Auf den beiden Enden einer geraden Serpentinenschiene (Fig. II, 1) werden die Schuhe des Kindes mit den Spitzen nach aussen — also sagen

---

[1]) Delore aus Lyon wandte schon 1860 die „forcirte Massage" an, indem er mit voller Kraft beider Hände in oft mehr als halbstündiger Arbeit den Fuss ummodellirte „en lui imprimant méthodiquement et progressivement des mouvements de redressement." Nachdem dann Jomard und Lériche 1871, Bailly 1882 an Leichenversuchen nachgewiesen hatten, dass durch das gewaltsame Redressement nur kleinere Einreissungen von Bändern und Fascien, bei vorgeschrittener Verknöcherung allenfalls auch Abreissungen von Periostlappen und Knochenschälchen, aber niemals Verletzungen von Nerven und Gefässen erzeugt werden, gingen Trélat und Vincent bei älteren Klumpfüssen zur Anwendung von Maschinenkraft über. Vincent nannte sein Verfahren „modelage du pied bot à moyen de l'osteoclaste Robin" oder „Tarsoplasie". Es bestand darin, dass er den Klumpfuss unter Berücksichtigung seiner drei fehlerhaften Componenten in einer einzigen Sitzung maschinell corrigirte. Der Schritt bis zu den neueren Redressionsmethoden, insbesondere zu dem 1895 veröffentlichten „modellirenden Redressement" von Lorenz ist, wie man sieht, kein sehr grosser und das Hauptverdienst gebührt der Lyoner Schule.

Digitized by Google

Fig. 2.

wir in auswärts rotirter Fussstellung — befestigt (vergl. Fig. II, 2), indem man die rund gebogenen Federenden nach der Art von Sporen in die Absätze der Stiefelchen einschiebt. Ich habe die Federn früher auf die Sohlen aufnähen lassen; dies hatte aber den Nachtheil, dass das Anziehen der Schuhe schwieriger war, und die Federn, welche immer in derselben Richtung gebogen wurden, allmählich erschlafften. Die Kinder behalten den Apparat des Nachts an und können sich damit ziemlich frei im Bette bewegen, da die Feder nach allen Richtungen nachgiebt, um schliesslich

Digitized by Google

aber immer wieder in ihre Anfangsstellung zurückzustreben. Ich will hier gleich einschalten, dass sich die Vorrichtung auch gegen fehlerhafte Auswärtsstellung der Füsse, wie sie z. B. nach unblutiger Einrenkung der angeborenen Hüftluxation zurückzubleiben pflegt, benutzen lässt, man muss nur die Schuhe umkehren und mit der Spitze nach einwärts befestigen (vergl. Fig. II, 3). Nachdem ich mich von der Wirksamkeit dieses einfachen Apparates gegen die Einwärtsstellung überzeugt hatte, suchte ich denselben auch zur Correction der Supination nutzbar zu machen und auch dies gelang mir in einfacher Weise, indem ich die beiden Enden der Feder, welche die Schuhe tragen, stumpfwinkelig emporbog, sodass die Beinöffnungen der Schuhe einander entgegengerichtet werden. Um sich diese Wirkung klar zu machen, stelle man sich vor, dass z. B. der rechte Fuss statt auf dem Federende auf dem Fusstheil einer Volkmann'schen Schiene befestigt wäre. Man würde dann durch Einwärts- oder Auswärtsbewegen des oberen Schienenendes den Fuss nach Belieben proniren oder supiniren können. Statt dessen ist nun der Fuss (resp. Schuh) auf einem der emporgebogenen Federenden befestigt. Bewegt man das freigebliebene Federende nach einwärts, indem man dasselbe zu dem linken Schuh herunterbiegt und hier festmacht, so wird der rechte Fuss durch die Feder in Pronation gedrängt, und da die Verhältnisse am linken Fuss genau dieselben sind, in gleicher Weise auch dieser.

Um sich hiervon zu überzeugen, bitte ich Sie, diese kleine Patientin anzusehen, die den Apparat trägt und längere Zeit damit behandelt worden ist (vergl. Fig. III). Sie sehen, dass ihre Füsse in starker Pronation und Auswärtsrotation stehen und mit Energie in diese Stellung zurückschnellen, wenn ich sie supinire, einwärtsrotire und dann plötzlich loslasse. Sie bemerken ferner, dass die Füsse durch die Feder auch dorsalwärts flectirt werden, eine Folge der Aufwärtsbiegung der beiden Federenden. Jede widerstrebende Bewegung der Füsse wird von der Feder mit einem Gegendruck im Sinne der Correction beantwortet; sie wirkt in der That so, als wenn ich mich vor das Kind hinstelle, seine Füsse mit meinen Händen ergreife und dieselben anhaltend in Pronation, Dorsalflexion und Auswärtsrotation dränge. Vorbedingung ist freilich, dass die Füsse in den Schuhen unverrückbar festgehalten werden,

Digitized by Google

damit sie die Drehungen, welche die Feder den Schuhen aufzwingt, auch wirklich mitmachen und nicht, wie es gewöhnlich bei dem Scarpa'schen Apparat geschieht, in den Schuhen unvermerkt ihre fehlerhafte Stellung wieder einnehmen.

Fig. 3.

Man erreicht dies, indem man einen weichen Lederkragen oder „Spannlasche" um den Knöcheltheil des Fusses befestigt und die vom unteren Rande der Lasche ausgehenden 3 Paar Befestigungsbänder durch Löcher im Obertheil der Schuhe unter die Sohlen leitet, wo sie paarweise zusammen gebunden werden. Bei den fetten runden Füsschen kleiner Kinder, wo die Lasche leicht abrutscht, kann man dieselbe dadurch haftbarer machen, dass man die Haut vorher mit dem Harzspray bestäubt, welchen ich für meinen Extensionsverband angegeben habe (vergl. Deutsche med. Wochenschr. 1895. No. 52). Natürlich darf man hierbei keine Strümpfe anziehen lassen, sondern muss die Lasche auf die blosse

Digitized by Google

Haut legen. Das Einstäuben mit Klebestoff bietet schon bei der gewaltsamen Redression eine werthvolle Hülfe, indem die Hände von der Haut nicht so leicht abgleiten. Wie man sieht, wirkt bei unserem Apparat der rechte Fuss durch Vermittelung der Feder corrigirend auf den linken und umgekehrt der linke auf den rechten. Hat man es daher mit einem einseitigen Klumpfuss zu thun, so muss man den gesunden Fuss, damit er nicht auch beeinflusst und in Plattfussstellung gedreht wird, durch eine feste Lederkapsel schützen (vergl. Fig. II, 5). Durch entsprechende Befestigung der Federenden an den Schuhen könnte man statt der Pronation, nach Belieben auch eine künstliche Klumpfussstellung beider Füsse erzwingen (vergl. Fig. II, 6) und es wäre wohl möglich, dass ein derartiger Apparat bei der Behandlung des Plattfusses gute Dienste leistete, doch habe ich die Sache noch nicht versucht.

Wie verhält es sich nun mit den Resultaten dieser Behandlungsweise?

Das $4^1/_2$jährige Mädchen, welches ich Ihnen soeben mit dem Apparate vorstellte, ist seit ihrem ersten Lebensjahr wegen äusserst hochgradiger und hartnäckiger doppelseitiger Klumpfüsse von mir behandelt worden, ohne dass es mir gelang, den Fehler zu heilen. Ich habe nicht weniger als 10 mal die gewaltsame Redression in Narkose vorgenommen, 2 mal beide Achillessehnen durchschnitten, 1 mal die Phelps'sche Operation auf beiden Seiten ausgeführt. Am schlimmeren rechten Fusse habe ich eine Stärkung der geschwächten Peronäen dadurch herbeizuführen gesucht, dass ich die Sehne des Tibialis anticus abschnitt und an die das Peronaeus longus überpflanzte. Dazwischen wurde fleissig manuell redressirt, massirt, fixirende Verbände angewendet: Es war alles vergebens. Einen theilweisen Erfolg erzielte ich erst, als ich die Feder zur Auswärtsrotation Nachts über tragen liess. Die Heilung kam in wenigen Monaten zu Stande, als ich die neuconstruirte Klumpfussmaschine in Anwendung brachte. Das Kind ist seit ca. 1 Jahr aus dem Krankenhause entlassen; nach Mittheilung der Mutter zeigen aber noch jetzt die Füsse, wenn man die Feder einige Zeit weglässt, eine Neigung, rückfällig zu werden. Dennoch werden Sie, wenn ich jetzt die Schuhe ausziehen lasse, sich überzeugen, dass die Heilung eine vollkommene ist: die Patientin kann sich

Digitized by Google

zahlreiche, über 850 Stk. ziemlich schlecht. Fig. 1 Ehrenthaler, Johann Freiherr auf, Kaiserlicher Rat, Kammerer und Hofkriegs-Rat, Sohn des Hans Philipp Ehrenthaler, † 1. Februar 1700. Fig. 2 Ehrenthaler, Johann Freiherr auf, Kaiserlicher Rat, Kammerer und Hofkriegs-Rat, Ehrenthaler, Ser. IV, 2. Privat. Bildnis ist.

Fig. 1

Fig. 2

Ehrenthaler (Ehrenthal) Adolph, Ritter von, Landschaftsmaler, Radierer und Lithograph, geb. 1. Juli 1821 zu Wien, gest. 1. Juli 1889 zu Wien. Ehrenthaler, Ser. IV, 2. Privat. Bildnis ist.

rechten Hand die beiden äusseren Glieder sämmtlicher Finger. Denselben Fehler bemerken Sie an den mittleren Fingern der linken Hand. Am kleinen Finger und Ringfinger sind die Endglieder, wenn auch in unverkürzter Form, vorhanden, zeigen aber deutliche Schnürfurchen. Die Fingerkuppen dieser Hand waren bei der Geburt mit Wundflächen bedeckt, wie sie durch Abreissen amniotischer Verwachsungen bedingt werden, und um die Schnürfurchen waren Simonart'sche Fäden gewickelt, welche von der Hebamme entfernt wurden.

Herr Dr. Cramer theilte mir mit, dass er den Klumpfuss während $5^1/_2$ Jahren mit stets wiederholten forcirten Redressirungen und Gypsverbänden, und in den Pausen mit Scarpa'schen Schuhen behandelt habe, dass aber der Klumpfuss stets wieder rückfällig geworden sei. Ich habe nur noch ein Mal die Redression in Narkose mit anschliessendem Gypsverbande vorgenommen; dann Nachts die Feder, Tagsüber einen gewöhnlichen Schuh tragen lassen. Sie sehen, dass auch dieser Patient sehr schön ohne Schienenschuh geht und sich niederhocken kann, ohne dass die Sohle den Boden verlässt. Eine gewisse Neigung zum Rückfälligwerden machte sich jedoch auch bei ihm bemerkbar, sobald einige Zeit eine schwächere Feder angewandt wurde.

Man muss eben wenigstens 1—2 Jahre den Apparat Nachts tragen lassen, um eine definitive Heilung zu erlangen.

Mein Heilverfahren ist jetzt ein sehr einfaches: Gewaltsames Redressement in Narkose in der bekannten Weise, eventuell mit Durchschneidung der Achillessehne; einige Wochen nachfolgender Gypsverband. Dann alle Verbände weg; am Tage läuft das Kind in gewöhnlichen Schuhen umher, des Nachts erhält es eine Schiene. Solange der Widerstand der Füsse noch beträchtlich ist, muss der Patient auch einen Theil des Tages mit dem Apparat im Bett verbringen; in dem Maasse, als die Heilung fortschreitet, wird die Zeit, wo er auf sein darf, verlängert. Massage, Electricität, Schienenstiefelchen wende ich in der Regel nicht mehr an; die beste Kräftigung der Muskulatur ist das Umherlaufen ohne beengenden Apparat. Dagegen lege ich Werth auf mehrmals täglich zu wiederholende manuelle Redression. Auch ist es von Wichtigkeit, mit dem Gebrauche der Feder nicht gewaltsam vorzugehen, sondern mit einer schwächeren Nummer zu beginnen und dieselbe

Digitized by Google

Anfangs nur stundenweise tragen zu lassen. Man sollte sich wenigstens in den ersten Wochen täglich selbst davon überzeugen, dass der Apparat richtig angelegt wird und ordentlich functionirt, um Druck und Misserfolg zu vermeiden.

Die Beihülfe einer intelligenten und energischen Mutter ist hierbei, wie bei den meisten anderen orthopädischen Kuren, vom grössten Nutzen. (Der Apparat, mit drei Federn ausgerüstet, kann bezogen werden von Lütgenau & Co., Fabrik chirurgischer Instrumente in Krefeld, an welche ein Paar bequem sitzende Schnürstiefelchen von normaler Form einzusenden ist; ebendort ist auch der erwähnte Harzspray zu beziehen.)

Digitized by

XVIII.

Revolverschuss in den Mund:

Hirnerscheinungen am 28. Tage, Entdeckung der Kugel auf dem Corp. callosum durch Röntgen-Strahlen: Entfernung derselben am 69. Tage durch den Scheitel. Heilung.

Von

Arthur E. Barker, J.R.C.S.,

Professor der Chirurgie in University College, London[1]).

(Mit 7 Abbildungen im Text.)

M. H.! Es wäre mir nicht eingefallen, einen einzelnen Fall auf dem Chirurgencongress vorzutragen, wenn ich nicht glaubte, er dürfte vielleicht sowohl in physiologischer, wie auch in klinischer Hinsicht von einigem Interesse sein, da er einerseits die Wirkung einer beschränkten Verletzung gewisser Structuren des Grosshirns studiren lässt, und andererseits einige Anhaltspunkte für die chirurgische Behandlung derselben bietet.

Ob ich berechtigt war, in diesem Falle überhaupt eine Operation zu machen, mag dahingestellt sein. Jedenfalls lief der betreffende Patient meiner Meinung nach eine grosse Gefahr, ohne einen chirurgischen Eingriff zu Grunde zu gehen.

Krankengeschichte.

Am 20. Nov. v. J. wurde ich von Dr. Cook in Hampstead zu einem russischen Herrn gerufen, der sich am Tage vorher zwei Schüsse eines kleinkaliberigen Revolvers in den Mund beigebracht hatte; und zwar in einer Richtung nach oben und hinten durch den harten Gaumen.

Der höchst intelligente Mann sass aufrecht im Bette bei vollem Bewusstsein, blutete mässig aus dem rechten Nasenloch und klagte nur über ganz un-

[1]) Vorgetragen am 1. Sitzungstage des Congresses, 5. April 1899.

Digitized by Google

bedeutende Schmerzen in der rechten Kopfseite. Seine Pupillen waren ganz normal. Paralytische Symptome waren nicht vorhanden mit Ausnahme einiger Schwäche des rechten Augenlides, das auch etwas ecchymosirt war. Im harten Gaumen sah man zwei Zoll weit von den Schneidezähnen und ein wenig nach rechts ein rundes Loch, das noch blutete.

Nach der Verletzung war er, wie er selbst erzählte, zu Fuss auf die Polizeiwache gegangen, um sein Unglück zu melden. Der Revolver schoss eine Kugel von 7 mm Durchmesser und 3 g Gewicht.

Als er gleich nach der Verletzung von Dr. Cook untersucht wurde, war sein Zustand wie oben geschildert, nur blutete er heftig aus dem rechten Nasenloch und wurde daher sogleich tamponirt; etwas Blut hatte er auch erbrochen.

Sobald ich ihn untersucht hatte, rieth ich nur den Tampon herauszunehmen, die Wunde mit Jodoform zu bestäuben und eine Eisblase auf den Kopf zu legen. Die Frage, ob nach der Kugel gesucht werden sollte, verneinte ich auf's Entschiedenste, erstens, weil sie damals nicht localisirt werden konnte; und zweitens wegen des Mangels irgend einer durch dieselbe verursachten schädlichen Einwirkung.

Am 5. Tage nach der Verletzung sah ich den Pat. wieder. Er schien ganz heiter zu sein, klagte nur über etwas Kopfschmerz in der rechten Schläfe. Puls, Temperatur und Respiration waren fast normal.

Am 6. Dec., also am 12. Tage nach der Verletzung fing er an, sich zu erbrechen und am 16. (28 Tage nach der Verletzung) bemerkte er zum ersten Male eine Lähmung des linken Arms und des linken Beines. Am 19. Dec. war diese Lähmung laut Bericht des behandelnden Arztes eine vollkommene.

Am folgenden Tage wurde er ins University College Hospital aufgenommen.

Bei der Aufnahme, also am 32. Tage, wurde Folgendes notirt: R. H., Ingenieur, 29 Jahre alt, von gracilem Bau und sehr intelligent. Liegt zu Bette meistens auf der rechten Seite: kann weder stehen noch gehen wegen einer Parese des linken Beines. Der linke Arm ist ebenfalls kraftlos und kann nicht vom Bette aufgehoben werden. Pupillen gleichmässig klein, reagiren aber normal. Am rechten Auge sehr ausgesprochene Stauungspapille mit Hämorrhagien, weniger am linken. Kniereflexe sind an beiden Seiten etwas stärker wie gewöhnlich. Fussclonus ist an der linken Seite ebenfalls documentirt. Keine Geistesstörungen: Erbrechen dauert noch fort bis zum 41. Tag.

Am 32. Tage, als er in die Klinik eintrat, war die Temperatur 37,6, am anderen Tag 38; nachher bis zum 66. Tag ziemlich normal. Während dieses Zeitraumes wurden keine Zuckungen irgend einer Art beobachtet.

Vom Tage der Aufnahme an bis zum 66. verbesserte sich der Zustand des Pat. ganz allmälig. Das Erbrechen blieb nach dem 42. Tag vollständig aus. Die Kopfschmerzen verschwanden, wie auch die Gliederlähmung an der linken Seite, so dass der Pat. schliesslich wieder aufstehen und ziemlich gut gehen konnte. Besonders interessant war die beständige Besserung der Stauungspapille, obschon etwas Retinitis immer noch zurückblieb und zum

Digitized by Google

Gegenstand eines genauen Studiums von College Percy Flemming gemacht wurde.

Unter solchen Umständen glaubte ich gerechtfertigt zu sein, beide Kugeln ganz unberührt ruhig liegen zu lassen, wenn ich auch in der Zwischenzeit deren Lage durch X-Strahlen entdeckt hatte (Fig. 1 u. 2). Obschon die eine genau in der Mitte des Gehirns auf dem Corpus callosum zu liegen schien, verursachte sie doch

Fig. 1.

allem Anschein nach, zu dieser Zeit wenigstens durchaus keinen besonderen Reiz. Die andere schien etwa im Mitteltheil des Os sphenoidale eingebettet zu sein, und durfte ebenfalls ausser Acht gelassen werden.

Die Lage der ersten Kugel ist besonders interessant. Durch genaue Messungen am Röntgenbilde wie auch an normalen Köpfen, die ich secirte, stellte ich fest, dass dieselbe gerade unter dem Mittelpunkt zwischen Nasenwurzel und Protuberantia occipitalis externa in einer Tiefe von ungefähr $4^1/_2$ cm unter dem

Digitized by Google

Scheitel lag. Aber wenn sie auch hier etwa auf dem C. callosum lag, schien es mir höchst wahrscheinlich, dass sie beim Eindringen zunächst gegen das Schädelgewölbe geschleudert war, um nachher in die grosse Fissura zwischen den Hemisphären zurückzufallen.

Um mich über den Lauf dieser Kugel durch das Gehirn weiter zu unterrichten, durchbohrte ich an einer Leiche den harten Gaumen und Basis cranii genau an derselben Stelle, wo bei dem Patienten die Wunde zu sehen war, und zwar in der Richtung nach dem Mittelpunkte des Scheitels, ein Paar Millimeter rechts

Fig. 2.

von der Mittellinie, und schob durch das Loch eine metallene Stange. Beim nachherigen Seciren ergab sich, dass letztere durch die linke Seite der Sella turcica zwischen beiden Sehnerven vor dem Chiasma durch die Ventriculi und C. callosum und die Windungen auf der medianen Fläche der rechten Hemisphäre gestochen war (Fig. 3). Die Verletzung der Hirnrinde betraf also genau die Centren für die Rumpfmuskeln und obere und untere Extremität der linken Seite. Wäre die Kugel in einer geraden Linie nach

Digitized by Google

der Stelle gegangen, wo im Röntgenbilde ihr Schatten zu sehen ist, so wäre ihr Lauf ein anderer gewesen und das Chiasma opticum wäre durchtrennt worden. Es giebt aber meiner Meinung nach verschiedene Gründe, warum man annehmen darf, dass ihr

Fig. 3.

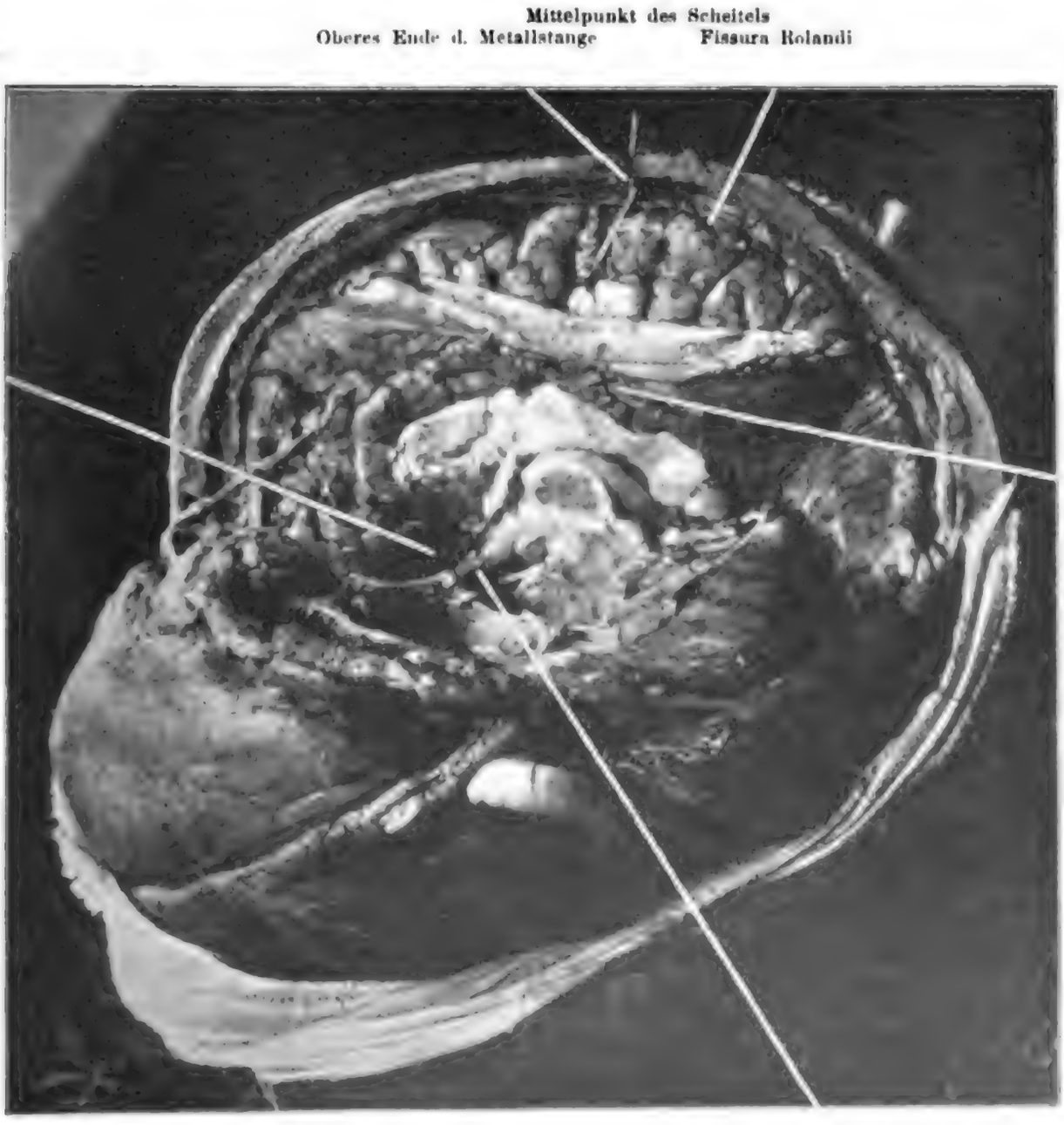

Lauf die erste Richtung eingeschlagen habe. Erstens: als der sehr intelligente Patient mir seine Verletzung beschrieb, gab er an, bei dem ersten Schuss ein Gefühl gehabt zu haben, als bekäme er einen Schlag auf den Scheitel oder, wie er sich auf

Digitized by Google

Deutsch ausdrückte, indem er seine Hand auf den Scheitel legte, „hier hat die Kugel beim ersten Schuss förmlich gerüttelt". Zweitens kann man sich kaum vorstellen, dass ein Geschoss, welches den Knochen der Schädelbasis einmal durchbohrt hatte, durch die weiche Hirnsubstanz ohne Mitwirkung irgend eines anderen Widerstandes zum Stillstand gebracht werden könnte. Drittens (wie ich später erfuhr), wenn man das Geschoss genau betrachtet, so sieht man ganz deutlich an einer Seite der hinteren Höhlung eine Verflachung, die kaum beim Durchschlagen des Knochens entstanden ist. Mir scheint es wenigstens viel wahrscheinlicher, dass die Kugel, nachdem sie die Schädelbasis passirt hatte, sich umkippte und nachher die untere Fläche des Schädelgewölbes getroffen hat. Ist die Kugel mit der Spitze nach vorne durch die Schädelbasis gegangen, so lässt es sich nicht leicht verstehen, wie anders diese Einstülpung ihrer Basis zu Stande gekommen sein sollte.

Was die weitere Behandlung dieses Falles bis zum 66. Tage betraf, so glaubte ich, wie gesagt, gerechtfertigt zu sein, das Geschoss ganz unberührt liegen zu lassen. Dasselbe schien keine lebensgefährliche oder sonstige dauernde Hirnverletzung verursacht zu haben: Im Gegentheil, während der ersten vier oder fünf Wochen des Aufenthaltes auf der Klinik zeigte der Zustand des Patienten in jeder Beziehung eine bedeutende Besserung. Erbrechen und Kopfschmerz hatten ganz aufgehört, Temperatur und Puls waren fast immer normal; Hemiplegie und Stauungspapille waren in Rückbildung begriffen. Der allgemeine Zustand des Patienten hatte sich auch entschieden gebessert: er war heiter und ruhig geworden, hatte auch an Gewicht zugenommen. Es schien mir deswegen unbedingt richtig, bei der alten Regel zu bleiben: ein Geschoss, das keinen Schaden in den Geweben anstiftet, soll unberührt liegen bleiben. Die Kugel konnte sich wie in anderen Fällen so auch in diesem fest einkapseln. Kurz, ich hoffte, dass die stete Besserung, die wir constatirten, eine dauernde bleiben würde.

Leider ging diese Hoffnung nicht in Erfüllung. Am 25. Jan. d. J., also am 66. Tage nach dem Unglück, um 10 Uhr Abends, wurde der Patient, wie er im Bette lag, von einem epileptischen Anfall ergriffen. Derselbe dauerte ungefähr fünf Minuten und

Digitized by Google

schien beide Seiten des Körpers mit gleicher Heftigkeit zu ergreifen. Jedenfalls liessen sich keine localisirenden Symptome feststellen. Dem Anfall ging ein Gefühl von Kälte und gleich darauf ein Frösteln voran, und ehe er das Bewusstsein verlor, wurde er von einer grossen Angst erfasst. Die Temperatur, wie sie nachher registrirt wurde, war auf 38,2 gestiegen; am anderen Morgen war sie nur 37,6 und am folgenden Abend wieder 38,2. Als mein Assistent hinzugerufen wurde, fand er den Patienten auf der rechten Seite gelagert. Die Athmung war jetzt stertorös, die Pupillen gleichmässig erweitert. Etwas blutiger Schleim lag noch auf den Lippen, welcher theilweise von einer Wunde an der linken Seite der Zunge herrührte. Die Gesichtsmuskeln liessen keine Krämpfe wahrnehmen, wohl aber die der oberen und unteren Extremitäten beider Seiten. Kniereflexe waren intensiv auf der linken, normal auf der rechten Seite.

Am nächsten Tage (67. nach der Verletzung) befand sich der Patient ganz wohl, nur blieb die Temperatur etwas erhöht; allein um 2 Uhr des anderen Morgens (68. Tag) bekam er einen zweiten und wieder um 3 Uhr 15 Min. Nachmittags einen dritten epileptischen Anfall von gleicher Dauer und jedesmal von einem Schüttelfrost eingeleitet. Bei diesen Krämpfen wurde der linke Arm viel heftiger bewegt als der rechte. Am folgenden Tage erfolgten wieder Krämpfe, bei denen man constatirte, dass die Bewegungen im linken Arm anfingen, um sich sogleich auf das linke Bein zu erstrecken. Die rechten Extremitäten bewegten sich zu gleicher Zeit, aber nicht so heftig. Das Bewusstsein ging auch bei diesem Anfall verloren, die Zunge aber wurde nicht verletzt. Der Kopf wie auch beide Augen drehten sich nach rechts.

Bei dem jetzigen Zustande des Patienten fühlte ich mich gezwungen, meine frühere Meinung, ein chirurgisches Eingreifen sei nicht am Platze, zu revidiren. Das Vorkommen von epileptischen Anfällen sowie Schüttelfröste und Temperatursteigerung schien mir den Fall in ein ganz anderes Licht zu setzen. Es schien mir nämlich nicht unwahrscheinlich (wenn auch keinesfalls bewiesen), dass die Kugel einen Reiz auf die Hirnsubstanz auszuüben angefangen hatte, und vielleicht eine Eiterung im Gange war, die von grosser Gefährlichkeit für den Patienten sein könnte. Ich ent-

Digitized by Google

schloss mich deshalb, die Kugel durch den Scheitel zu suchen, und da jede Verzögerung der Operation mir unzulässig dünkte, machte ich dieselbe am selbigen Nachmittag.

Zuerst aber führte ich eine ganze Reihe Messungen sowohl am Kopfe des Patienten, wie auch an der Röntgenphotographie aus, bis ich die Lage des Geschosses genau festgestellt zu haben glaubte. Sie schien mir direct unter dem Mittelpunkte des Scheitels, und zwar in einer Tiefe von ungefähr $4^1/_2$ cm unter der Oberfläche an der rechten Seite des Falx cerebri zu lagern (Taf. I, II, III).

Am 26. Januar d. J. also wurde auf folgende Weise operirt. Mit allen Cautelen der Asepsis zeichnete ich zuerst eine sagittale Linie mit einem Anilinstift von der Nasenwurzel bis zur Protuberantia occipitalis ext. dem Sinus sagittalis superior entsprechend. Durch einen Strich markirte ich alsdann den Mittelpunkt dieser Linie an der rechten Seite (Fig. 4). Nun machte ich zwei transversale Schnitte, AA, BB, in einer Entfernung von je einem Zoll des Mittelpunktes bis auf den Knochen. Gleich darauf wurden vier einzöllige Schnitte, cc ff und dd ff und je ein Zoll weit parallel der sagittalen Mittellinie gemacht und die zwei dadurch entstandenen Lappen zurückgeschlagen. Dann machte ich noch einen Schnitt, ee, gerade in der Mittellinie, und ohne die Haut und das Periost abzulösen sägte ich den Knochen in derselben Richtung ee durch, aber schräg nach aussen, um den Sinus sagittalis superior zu vermeiden. Darauf wurden noch zwei Sägeschnitte, ef, ef gemacht, die auch schräg in die Tiefe gegen einander liefen. Endlich schob ich eine Gigli'sche Drahtsäge zwischen Schädel und Dura mater an der Basis des Vierecks f e e f und durchtrennte von innen nach aussen den Knochen bis an das Periost. Nun wurde ein Hebel in den Knochenschnitt ee eingeschoben und der ganze Knochenlappen nach aussen umgeklappt, wobei die Haut nebst Periost mit dem viereckigen Knochenstück in Verbindung blieb und mit aller Schonung behandelt wurde. Die Dura, die jetzt frei zu Tage lag, wurde darauf durch einen Bogenschnitt gg geöffnet und der so gebildete Lappen nach der Mittellinie umgeschlagen, ohne den Sinus sagittalis sup. zu verletzen.

Die Hirnrinde schien, wie sie nun entblösst wurde, etwas hyperämisch zu sein und zeigte eine grosse Neigung, zu prolabiren,

Digitized by Google

zumal bei tiefem Athmen und während des Erbrechens, was zweimal passirte.

Jetzt fuhr ich mit einer Sonde die Falx cerebri entlang in der Richtung gegen die Stelle, wo ich die Kugel zu finden glaubte und stiess sehr bald auf dieselbe. Alle Versuche aber, den Gegenstand mit Zangen herauszuholen, blieben erfolglos, obschon ich denselben verschiedene Male berührt hatte. Dieser Theil der Ope-

Fig. 4.

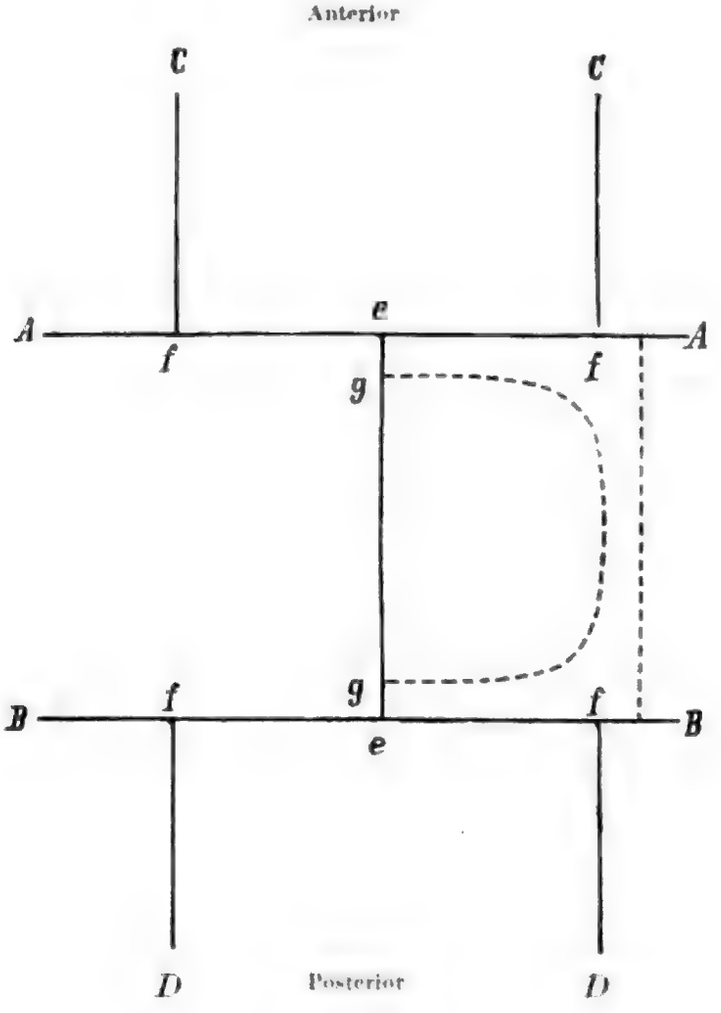

ration wurde vielfach gestört durch Brechneigung, wobei die Hirnwindungen stark hervorquollen und dadurch einen Verlust einiger Flocken Hirnsubstanz verursachten. Endlich drang ich vorsichtig mit dem kleinen Finger zwischen Falx und Hemisphäre, bis ich in einer Tiefe von ungefähr $4^1/_2$ cm von der Oberfläche sogleich auf das Geschoss stiess und ohne weitere Mühe mit einer Zange entfernte. Wäre ich beim ersten Male mit dem kleinen Finger

Digitized by Google

eingegangen, statt mit der Sonde und Zange, so wäre vielleicht die Rinde ganz ohne Schaden davongekommen. Ich fürchtete aber den Finger zu benutzen angesichts des starken Hervorquellens der blossgelegten weichen Windungen.

Bei der Operation ging sehr wenig Blut verloren. Es kam auch kein Exsudat zum Vorschein.

Nach Vernähung der Dura wurde der Knochenlappen zurückgeschlagen und durch einige Seidennähte in seiner ursprünglichen Lage befestigt. Darauf folgte Zunähung der übrigen Hautwunden ohne Drainage. Da die äussere Fläche des losgelösten Knochenstückes eine breitere wie die innere war, konnte man beim Verbande mit steriler Gaze fest darauf drücken, ohne die Gefahr zu laufen, Compressionserscheinungen hervorzurufen.

Der Zustand des Patienten war während der ganzen Operation ein vorzüglicher, nur litt er an Brechneigung, die auch noch einige Stunden, nachdem er ins Bett gebracht wurde, andauerte.

Der Wundverlauf war ein ganz glatter: beim ersten Verband am 10. Tage wurde Alles per primam geheilt gefunden.

Etliche Phänomene seitens des Nervensystems dürfen aber kurz erwähnt werden.

Am Abend des Operationstages war der Patient ganz bei sich, aber bis zum nächsten Nachmittag waren Sensibilität und Bewegung auf der ganzen linken Seite mit Ausnahme des Gesichts absolut verloren. Am 3. Tage p. op. war die Sensibilität wieder da, Patient konnte aber einen Nadelstich nicht genau localisiren. Er deutete nämlich mit dem rechten Finger zu hoch am Arme und zu niedrig am Beine, eine Erscheinung, auf die mein College Dr. Risien Russell mich zuerst aufmerksam machte. Am Tage nach der Operation fingen die Beuge- und Streckmuskeln der linken Finger an, sich ein wenig zu bewegen, zumal die des Daumens und des Zeigefingers. In der Handwurzel erschien auch etwas Kraft, während das Bein noch ganz bewegungslos blieb, und die Empfindung der linken Seite des Rumpfes und des Beines unvollkommen war. Lag die obere Extremität auf der Brust, so spürte der Patient jede Berührung der linken Seite des Handrückens auf der Brusthaut. Die tactile Sensibilität der äusseren Hälfte des Handrückens war ziemlich normal. Stach man aber mit einer Nadel in die linke Seite des Rumpfes, so deutete Patient auf die rechte Seite. Am linken

Digitized by Google

Knie empfand Patient entweder gar nichts, oder er legte den Finger auf die rechte Seite. Störungen der Empfindlichkeit gegen Hitze und Kälte an der linken Seite konstatirte man auch, und zwar ganz umgekehrt; an der rechten Seite war Alles in dieser Hinsicht ganz normal. Auch war der Muskelsinn an der linken Seite verloren gegangen. An diesem 2. Tage hat sich Patient vier, fünf Mal erbrochen: Krämpfe blieben aus.

Am 3. Tage p. op. war das Allgemeinbefinden des Patienten vortrefflich. Das linke Bein fing an sich zu bewegen, auch waren die Sensibilitätsstörungen weniger ausgesprochen; die Zunge ragte

Fig. 5.

ein wenig nach der rechten Seite; die linke Pupille war noch entschieden grösser wie die rechte.

Am 5. Tage constatirte man immer weiteren Fortschritt, kein Erbrechen, weder Fieber noch Krämpfe, guten Appetit, tactile Sensibilität beinahe, wenn nicht, ganz normal, Muskelsinn aber auf den linken Seite noch immer abwesend.

Am 9. Tage notirte man Besserung in allen Beziehungen. Jetzt fiel es dem Resident Medical Officier Dr. Battye Shaw auf, dass die linken Rumpfmuskeln weniger stark waren wie die rechten. Bei genauer Untersuchung ergab es sich, dass die Bewegungen des

Digitized by Google

rechten Brustkorbes bei tiefem Einathmen entschieden kräftiger wie die der entgegengesetzten Seite waren und dass der Nabel sich deutlich nach rechts zog. Bei ruhigem Athmen im Gegentheil schienen die Bewegungen der linken Seite etwas tiefer zu sein. Zu dieser Zeit lagerte sich der Patient immer auf der linken Seite. Man mochte ihn schnurgerade auf den Rücken legen, binnen einer

Fig. 6.

Stunde lag er wieder auf der linken Seite. Dies Phänomen schien von der Parese der ganzen linken Seite herzurühren.

Am 10. Tage machte ich wie gesagt den ersten Verband: die Wunde war per primam geheilt, Kniereflexe sowie Fussklonus wie früher, Beugung des ganzen Rumpfes nach rechts wegen linksseitiger Lähmung noch immer sehr ausgesprochen und wurde photographirt (Fig. 6 und 7). Temperatur während dieser ersten zehn Tage fast

Digitized by Google

immer normal, nur in der Nacht nach der Operation stieg sie auf 37,5.

Am 8. Februar (15 Tage p. op.) wurde über etwas Schmerz an der inneren Seite des linken Kniegelenkes, wie auch in der Schulter und im Ellbogen derselben Seite geklagt.

Folgende von College Prof. Schäfer über den Zustand des Tastsinns und der Localisation gemachten Beobachtungen scheinen mir hier sehr am Platze zu sein. Dieselben wurden mit den Spitzen eines Zirkels aufs Genauste gemacht.

Fig. 7.

I. Spitzen 3 cm von einander: doppelt gefühlt auf dem Rücken des linken Fusses, sowohl transversal wie longitudinal gestellt.

II. Spitzen 3 mm von einander empfindet Pat. ebenfalls verdoppelt auf dem Rücken des linken Fusses, niemals verdoppelt am rechten.

III. Wird der linke Fussrücken berührt so empfindet er die Spitze auf dem rechten Schienbein.

IV. Localisation an der linken Fusssohle ist unverändert.

Digitized by Google

V. Berührung der linken Zehe wird an der linken Ferse empfunden.

VI. Wird die innere Fläche der linken grossen Zehe berührt, so deutet Patient auf die äussere Seite derselben.

VII. Keine Veränderung der Localisation an der inneren Seite des rechten Knies.

VIII. Eine Berührung der äusseren Seite des linken Knies fühlt Patient an der äusseren Seite der linken Wade.

IX. Berührung der linken Fusswurzel wird an der linken Ferse empfunden.

X. Localisation an der linken Ferse ist richtig.

XI. Spitzen 3 cm von einander quer entfernt, werden auf dem Vastus internus 2 Zoll oberhalb des linken Knies als nur ein Punkt empfunden. In der Längsachse des Gliedes an derselben Stelle werden beide Spitzen empfunden. Am rechten Beine werden beide Spitzen in jeglicher Stellung erkannt.

XII. Localisation richtig an der inneren Seite des oberen Drittels des Oberschenkels, an der äusseren Seite wurden die Spitzen das erste Mal etwas zu hoch empfunden, das zweite Mal ganz richtig.

XIII. Setzt man am Hypogastrium die Spitzen 6 cm von einander auf, so behauptet Patient nur eine zu spüren, auf beiden Seiten. Bei Berührung mit zwei Spitzen an beiden Seiten des Rumpfes giebt er öfters an, nur eine zu fühlen.

XIV. Auf beiden Handrücken werden Spitzen in einer Entfernung von 20 mm richtig erkannt.

XV. An der Volarfläche beider Hände werden die zwei Spitzen 8 mm entfernt als nur eine empfunden.

XVI. Auf der Volarfläche des Mittelfingers werden beide Spitzen 8 mm von einander entfernt gut erkannt.

XVII. Auf der Volarfläche der Finger beider Hände werden zwei Spitzen 4 mm von einander entfernt erkannt.

XVIII. Beide Spitzen in einer Entfernung von 3 mm von einander werden als zwei an der linken Seite erkannt, aber nur als eine auf der rechten.

XIX. Beide Spitzen werden in einer Entfernung von 2 mm von einander an den distalen Phalangen beider Hände erkannt.

Digitized by Google

Am 19. Tage p. op. entwickelten sich laut Bericht des Patienten um 6 Uhr des Morgens einige ganz kleine klonische Krämpfe im linken Arm, die ungefähr eine halbe Minute dauerten. Er behauptet auch während der vergangenen Woche zuweilen kleine Zuckungen in den linken Wadenmuskeln von einigen Sekunden Dauer gespürt zu haben; Schmerz in den Gliedern wie früher, aber nur bei Bewegungen; Neuritis optica fast gänzlich verschwunden.

Am 20. Tag zum ersten Male Supination des Vorderarms und etwas später Beugung des Ellbogengelenks.

Am 26. Tag wurden nochmal von Prof. Schäfer eine ganze Reihe Untersuchungen gemacht. Tastsinn war fast normal, Localisation noch immer gestört. Patient ist jetzt im Stande, sich im Bette aufzurichten, ohne von seinen Armen Gebrauch zu machen, kann aber weder die linke Schulter bewegen, noch den Ellbogen strecken. Er hat keinen Schmerz mehr in den Gliedern wohl aber etwas Steifigkeit.

28. Tag. p. op. Heute ist Patient zum ersten Male im Stande, seinen linken Ellbogen ein wenig zu strecken, auch hat er sehr an Gewicht zugenommen und sieht sehr gut aus.

32. Tag. Im Strecken und Beugen des linken Armes ist weiterer Fortschritt zu notiren, auch fangen die Schultermuskeln zu fungiren an, Steifigkeit im linken Knie lässt nach, Kniereflexe und Klonus bleiben unverändert. Beim tiefen Einathmen wölben sich noch immer Brustkorb und Bauch stärker auf der rechten wie auf der linken Seite hervor.

Von jetzt an war immer eine stete Besserung in allen Richtungen zu constatiren. Bald konnte Patient aufstehen, und einige Tage nachher im Krankensaale auf und ab gehen. Es bestand allerdings am 31. März, als ich ihn zum letzten Male untersuchte, noch immer eine gewisse Schwäche an der linken Seite, aber aus der täglichen Beobachtung liess es sich hoffen, dass auch diese mit der Zeit verschwinde. Interessant war auch, dass er noch immer über vorübergehende Schmerzen im Knie und auch in den Schultermuskeln klagte, auch kamen dieselben zuweilen im Vorderarm vor. Die linken Zehen aber bewegten sich gar nicht wie ich den Patienten zum letzten Male sah, dieses war die einzige Parese, die sich mit der Zeit nicht zu bessern schien. Seitens des Kopfes waren keine

Digitized by Google

geistigen Störungen zu constatiren. Gedächtniss und Sprachkenntnisse blieben vollkommen unverändert.

M. H. Ich hoffe Ihre Zeit nicht zu sehr in Anspruch genommen zu haben, allein der Fall, obschon nur ein einziger, erschien mir in vielen Beziehungen erwähnenswerth. Und es macht mir eine besondere Freude, dass es mir durch Ihre Güte erlaubt ist, ihn zuerst im Lande Röntgen's zu veröffentlichen, ohne dessen grosse Entdeckung eine Operation, wie die hier gemachte, wohl nicht möglich gewesen wäre.

Anmerkung während der Correctur;

Eine Untersuchung beider Augen seitens College Percy Flemming liess Anfang Mai, als Patient entlassen wurde, eine ziemlich weit entwickelte Atrophie des N. optic. constatiren ohne aber irgend eine besondere Störung des Sehvermögens.

Laut brieflicher Mittheilung aus Margate an der Küste befindet sich Patient (Mai 15.) in bester Gesundheit. Er schreibt: „Ich gehe meilenweit am Strande spazieren ohne wesentlich zu ermüden und glaube auch bedeutende Besserung im Beine constatiren zu können". Er hatte nämlich, wie er wegging noch immer etwas Steifigkeit im linken Beine.

Digitized by Google

XIX.

Die Theorie der Gehirn- und Rückenmarks-Erschütterung.

Von

Professor Dr. Tilmann,

Oberarzt der chirurg. Klinik in Greifswald[1]).

Die traumatischen Läsionen der Organe des menschlichen Körpers sind wir gewohnt nach den objektiv klinisch nachweisbaren Symptomen zu beurtheilen, die sich gewöhnlich auf eine Störung der Funktion beziehen. Diese Functio laesa ist um so augenfälliger, je grösser die Dignität des betreffendes Organes ist, und je mehr sie nach aussen in die Erscheinung tritt. Aus diesen Gründen ist man heutzutage am weitesten in der Beurtheilung der Verletzungen und Erkrankungen des Centralorganes des Nervensystems, des Hirns und Rückenmarks. Die Schädigung, welche das Gehirn mit seinen Adnexen erleidet, ist entweder eine weit verbreitete, das ganze Hirn betreffende Störung, oder eine solche, die nur einzelne Theile des Hirns betrifft, und dann nur locale, herdartige und keine allgemeine Erkrankung bedingt.

So haben sich auf Grund der verschiedenen anotomischen Läsionen bestimmt characterisirte klinische Bilder festlegen lassen, die wissenschaftlich geprüft und allgemein anerkannt sind, die Hirnerschütterung, der Hirndruck und die Hirnzerstörung. Bei der ausserordentlichen Verschiedenheit der Traumen ist es selbstverständlich ausgeschlossen, anzunehmen, dass bei einer bestimmten Verletzung nun auch eines der eben genannten Symptomencomplexe sich erkennen lasse. Meist sind die Symptome so schwierig zu

[1]) Vorgetragen am 1. Sitzungstage des Congresses, 5. April 1899.

Digitized by Google

deuten, dass man schwanken muss, welchem der drei klinischen Begriffe man sie subsummiren soll. Oft verdeckt eine ausgedehnte Hirnzerstörung das ganze Krankheitsbild und lässt die gleichzeitig aufgetretene Erschütterung oder den Hirndruck nicht in die Erscheinung treten. Besondere Schwierigkeiten haben in der Beziehung stets die Schussverletzungen des Gehirns verursacht, und habe ich es deshalb in einer früheren Arbeit [1]) versucht, die Pathologie der Hirnschüsse näher zu erläutern. Ich kam damals zu dem Schlusse, dass die Schussverletzung des Gehirns eine Läsion des Hirns bedinge, die bestimmt charakterisirt sei, da sie bei keiner anderen auf das Gehirn einwirkenden Gewalt zum Ausdruck komme. Man muss 3 Grade der Einwirkung auf das Hirn als Folge der Durchschiessung festhalten; zunächst die Zermalmung des Gehirns im Schusskanal, die Quetschung der nächsten Umgebung desselben, und endlich eine Hirnzerrung d. h. eine Gewalt, die radiär vom Schusskanal nach aussen wirkt, und die Hirntheile aus ihrem Zusammenhang zu reissen bestrebt ist, und die anatomisch in Vermehrung der Blutpunkte, und in feinsten Zerreissungen im Hirngewebe ihren Ausdruck findet. Dieses anatomisch festgelegte Bild wird noch durch den mehr oder weniger ergiebigen Austritt von Blut aus den Gefässen zu dem Begriffe Schussverletzung des Gehirns vervollständigt.

Weiterhin wurde in der vorerwähnten Arbeit versucht, die Betheiligung des Gehirns bei der mit einer Schussverletzung verbundenen Knochenzerstörung festzustellen. Dabei ergab sich, dass die Knochenzerstörung vorwiegend durch das Gehirn bedingt sei.

Es war naheliegend, diese Untersuchungen auch auf die durch Einwirkung mehr oder weniger stumpfer Gewalten auf Schädel und Gehirn gesetzten Zerstörungen auszudehnen. Dabei ergaben sich mit Nothwendigkeit 2 Gruppen von Untersuchungen, über die Läsionen des Gehirns bei unverletztem Schädel, und zweitens über die Betheiligung des Gehirns bei Gewalten, die zerstörend auf die Schädelkapsel einwirken. Zur ersten Gruppe gehört die Frage der Gehirnläsion bei Gehirnerschütterung, zur zweiten die Frage der Betheiligung des Gehirns bei den Schädelbrüchen.

[1]) Tilmann, Ueber Schussverletzungen des Gehirns. Arch. f. klin. Chir. Bd. 57. S. 3.

Digitized by Google

Es ist eine von jeher bekannte Thatsache, dass auch bei unverletztem Schädel nach Einwirkung einer stumpfen Gewalt z. B. Fall auf den Kopf, Anrennen mit dem Kopf gegen eine Wand, so schwere Läsionen des Gehirns eintreten können, dass sofortiger Tod die Folge ist. v. Bergmann[1]) führt zwei von Borel und Alquié beobachtete derartige Fälle an. Man erklärte sie durch „Hirnerschütterung" (commotio cerebri). Zahlreiche weitere Beobachtungen führten zu einer klinischen klaren Fixation des Krankheitsbegriffs der Gehirnerschütterung, der jetzt allgemein wissenschaftlich anerkannt ist. Die Theorie der Gehirnerschütterung ist indess noch nicht als abgeschlossen zu betrachten, wie die zahlreichen Versuche und Veröffentlichungen über dieses Thema beweisen.

Schon Robert Bright[2]) fand bei Personen, welche in der Reaktionsperiode der Hirnerschütterung gestorben waren, kleine capilläre Apoplexien und bildete sie 1831 schon ab. Dieselben bestehen nicht in flüssigem Blut, wie die Blutpunkte, die sich beim schichtweise durchschnittenen Gehirn abspülen lassen, und bei gelindem Druck wieder zum Vorschein kommen, sondern in nadelkopfgrossen Klümpchen von geronnenem Blut, welche man mit dem Messer herausheben kann. Zahllose andere Autoren haben diesen bekannten Befund immer bei neuen Fällen von Gehirnerschütterung von Neuem festgestellt. Besonders wichtig für diese Frage sind die anatomischen Befunde an Menschen, welche einige Tage bis Wochen und Monate nach der Gewalteinwirkung gestorben waren und die sich nach dem Insult nicht mehr von seiner Einwirkung auf das Centralnervensystem erholt haben. Bikeles[3]), Virchow[4]) fanden Veränderungen an den Ganglienzellen. Ersterer fand Degenerationen von Markfasern, letzterer Verkalkung von Ganglienzellen sammt ihren Ausläufern. In beiden Fällen ist es indess nicht ohne Weiteres klar, ob es sich um eine Commotio gehandelt hat. Friedmann[5]), Obersteiner[6]) stellten ausgedehnte Veränderungen an den Gefässen fest. Ebenso Rüdinger[7]), dessen mikroskopische

[1]) v. Bergmann, Deutsche Chir. Lief. 30. S. 296.
[2]) Brights medical cases. Vol. II. pag. 408.
[3]) Bikeles, Centralblatt f. Nervenheilkunde. 1894.
[4]) Virchow, Virchow's Archiv. Bd. 50.
[5]) Friedmann, Arch. f. Psychiatrie. 1892.
[6]) Obersteiner, Med. Jahrbücher. 1879.
[7]) Rüdinger, Deutsche Zeitschr. f. Chir. Bd. 41. pag. 433.

Digitized by Google

Untersuchungen das Gehirn eines Mannes betrafen, der 2 Tage nach einer erlittenen Hirnerschütterung starb. Er fand eine abnorme starke Füllung der Gefässe, eine Ausdehnung und Abgehobensein der Gefässscheide, Infiltration des unter derselben gelegenen Raumes, ferner zahllose als kleine dunkle Punkte erkennbare Zerreissungen der Gefässe mit Blutaustritt, öfter auch mit ziemlich ausgedehnter Imbibition des umgebenden Gewebes. Gussenbauer[1]) sagt: „Bekanntlich findet man bei anscheinend reinen Fällen von Commotio grössere Theile des Gehirns von diffusen capillären Hämorrhagien durchsetzt, so dass im Grossen und Ganzen die völlig negativen Befunde bei Hirnerschütterung selten sind.“ Es muss nach den auch sonst bekannten zahllosen Obductionsbefunden als festgesellt angesehen werden, dass in der Mehrzahl der Fälle von Hirnerschütterungen zahllose capilläre Apoplexien beobachtet werden.

Es muss indess zugestanden werden, dass diese capillären Apoplexien keinen Aufschluss über das Wesen der Gehirnerschütterung geben, denn es gelang Koch und Filehne[2]) bei Thieren das klinische Bild der Hirnerschütterung statt durch einen schweren Schlag durch eine Serie leichter Schläge zu erzeugen, ohne dass irgend eine Spur einer anatomisch nachweisbaren Hirnläsion vorhanden gewesen wäre. Es bestand wohl eine Blutüberfüllung des Gehirns, aber keine Gefässruptur. Hierdurch ist als festgestellt anzusehen, dass Hirnerschütterung auch ohne capilläre Blutaustritte stattfinden kann.

Viele Autoren (Stromeyer) halten die Hirnerschütterung für eine indirekte Contusion der Vaguswurzeln in der Medulla oblongata, welche in den leichtesten Fällen sich allmälig verliert, in den schwersten das Herz für immer zum Stillstand bringt. Auch Duret[3]) hielt eine Schädigung des Bodens des 4. Ventrikels für die Ursache der Commotio. Erstere erklärte er dadurch, dass die Cerebrospinalflüssigkeit bei dem erlittenen Stoss vom Arachnoidalraum durch das Foramen Magendii in den 4. Ventrikel, durch den Aquaeductus Sylvii in den 3. und durch das Foramen Monroi

[1]) Gussenbauer, Prager med. Wochenschr. 1880.
[2]) Koch u. Filehne, Archiv. f. klin. Chir. Bd. XVII.
[3]) Duret, Arch. de physiologie. 1874. p. 320.

Digitized by Google

in die Seitenventrikel fliessen können, und dabei auch Läsionen am Boden des 4. Ventrikels setze.

Nun genügt aber eine Affection der Medulla nicht, um die bei der Commotio stets vorhandene Bewusstseinsstörung zu erklären (v. Bergmann). Diese deutet mit Bestimmtheit auf die Hirnrinde hin. Auch Gussenbauer[1]) weist darauf hin, dass der nach Hirnerschütterung oft bleibende Ausfall aus dem Gedächtniss mit Bestimmtheit auf die Hirnrinde hindeute und nicht zu erklären sei durch eine Affection der Medulla oblongata.

Da es nun nicht denkbar ist, eine anatomische Läsion sich zu construiren, die nur die Hirnrinde trifft, so nimmt man allgemein an, dass es sich bei der Hirnerschütterung um eine directe mechanische Schädigung des ganzen Hirns handle (v. Bergmann, Koch[2]), Filehne, Witkowski). Alle Centren werden in gleicher Weise afficirt wie das vasomotorische. Jedes Centrum wird also direct erschüttert, wobei es gleichgültig ist, ob das Wesen der Erschütterung in schwingenden Bewegungen der einzelnen Hirnelemente oder darin zu suchen ist, dass die Hirnmasse in toto irgendwo gegen die Kapsel angetrieben wird. Selbstverständlich werden die pathologisch veränderten Centren einander in ähnlicher Weise beeinflussen, wie es in der Norm am intacten Organismus der Fall ist. Das souveräne Charakteristicum der Commotio bleibt die für jedes Centrum auf directem Wege eingeleitete Functionsabschwächung bezw. Aufhebung.

Als Stütze für diese Auffassung dienen die vorerwähnten Resultate der mikroskopischen Untersuchung von Gehirnen, die der Sitz einer Commotio gewesen sind. Dazu wären noch die Befunde von Schmaus[3]) zu nennen, der bei Rückenmarkserschütterung Quellung und Degeneration der Achsencylinder und Zugrundegehen der Nervenfasern mit oder ohne Erweichungs- oder Vernarbungsvorgängen in der Stützsubstanz feststellte. Hiernach darf als zweiter Befund bei Hirnerschütterung eine Schädigung der Nervensubstanz als feststehend angenommen werden. Dass im Krankheitsbild die Rindensymptome vorherrschen, erklärt v. Bergmann durch die Empfindlichkeit der Rinde, die grösser

[1]) Gussenbauer, Wiener klin. Wochenschr. 1894.
[2]) Koch, Arch. f. klin. Chirurgie. Bd. 17. pag. 231.
[3]) Schmaus, Virchow's Arch. Bd. 122.

Digitized by Google

sei, als die jedes anderen Centrums im Gehirn. Dem gegenüber muss betont werden, dass selbst ausgedehnte Läsionen der Hirnrinde bei Impressionsfracturen oft keine Hirnerschütterung bedingen. Man wird deshalb an eine einwandsfreie Theorie der Hirnerschütterung die Anforderung stellen müssen, dass sie die im Vordergrund stehende grössere Läsion der Hirnrinde erklärt.

Kocher[1]) suchte nun durch Heranziehung der Schussverletzungen die Hirnerschütterung durch Fortleitung eines Stosses in der Hirnsubstanz zu erklären. Demgegenüber möchte ich erklären, dass das nicht angängig sein dürfte, da die Schussverletzungen des Gehirns bestimmte prägnante Läsionen darstellen, die, wie ich gezeigt habe[2]), mit keiner anderen Schädigung des Gehirns Aehnlichkeit haben. Mit dieser Einschränkung haben die Versuche Kocher's gewiss volle Giltigkeit. Derselbe hat interessante Versuche gemacht, um über die Art der bei Hirnerschütterung anzunehmenden Hirnläsion Klarheit zu bekommen. Er füllte Schädel mit Gelatine und schob in letztere zahlreiche Deckgläschen. Später fügte er diese Deckgläschen nach Spaltung des Schädels in der Medianlinie durch feine Einschnitte der Pia in die Hirnsubstanz hinein. Das Hinterhauptsloch wurde geschlossen. Der Schädel wurde dann auf einen Holzblock gelegt, der mit einer Eisenplatte bedeckt war. Auf den Schädel fiel dann aus einer Höhe von 37—150 cm eine 3 kg schwere Eisenkugel. Bei der Mehrzahl der Versuche brachen die Gläschen entzwei. Als Ergebniss seiner Versuche stellte Kocher fest, dass, wenn ein Trauma direct die Schädelwand trifft, sich augenblicklich im Schädelinhalt eine Kraft entwickelt, die von innen nach aussen nicht nur in der Richtung des Traumas, sondern auf alle anderen Punkte des Inhalts der Schädelhöhle wirkt. Kocher glaubt, dass diese Kraft von der Entwickelung des hydrostatischen Drucks herrühre und aller Wahrscheinlichkeit nach als Ursache der Symptome angesehen werden müsse, welche wir bei der Commotio cerebri finden. Auf Grund dieser Erklärung hält er die Commotio cerebri für eine bloss mikroskopisch erkennbare Quetschung kleinster Theile der Hirnsubstanz, die über einen grossen Bezirk ausgebreitet ist durch Fort-

---

[1]) l. c. pag. 447.
[2]) Arch. f. klin. Chir. Bd. 57. H. 3.

Digitized by Google

leitung eines Stosses innerhalb der Hirnsubstanz selber sowohl, als unter Vermittelung des Liquor cerebrospinalis.

Diese Erklärung beruht gewiss auf richtigen Voraussetzungen. Sie giebt aber keine Aufklärung darüber, warum bei Impressionsfracturen, wo doch das Vorhandensein eines Stosses gewiss nicht geleugnet werden kann, so oft Commotio cerebri fehlt, sowie warum in dem einen Fall capilläre Apoplexien fehlen, während sie im anderen vorhanden sind, bei gleichen klinischen Symptomen.

Als Resultat der vorstehenden kurzen Auseinandersetzungen ergiebt sich, dass der klinische Begriff der Commotio feststeht, dass über den feineren Mechanismus der bei ihr vorhandenen Hirnläsion noch Unklarheiten bestehen. An eine einwandsfreie Erklärung muss die Anforderung gestellt werden, dass sie das Vorhandensein bezw. Fehlen der capillären Apoplexien bei gleichen objectiven Symptomen, das vorwiegende Befallensein der Hirnrinde, sowie endlich das häufige Fehlen von Zeichen einer Commotio cerebri bei ausgedehnten Rindenläsionen in Betracht zieht. Die kurze Dauer der Störungen bei leichten Fällen von Commotio ist nur verständlich, wenn die angenommene anatomische Läsion auch nur vorübergehende Störungen setzen kann.

Stellt man die reinen Fälle von Gehirnerschütterung zusammen, so findet man, dass die bei weitem grösste Mehrzahl derselben bei unverletztem Schädel beobachtet wird. Der Mechanismus der Schädel- und damit auch der Hirnläsion hängt ab von der Richtung, der Geschwindigkeit, der Art der Gewalteinwirkung, sowie von der augenblicklichen Lage des getroffenen Gegenstandes, also hier des Schädels. In einer grossen Zahl ist die Schwerkraft des fallenden Körpers das schädigende Moment. Hiernach muss man drei Arten von Traumen unterscheiden:

1. Fall des Kopfes von ebener Erde zu Boden, oder Fall des ganzen Körpers aus mehr oder weniger grosser Höhe mit Aufschlagen des Kopfes.

2. Gewalteinwirkung auf den liegenden, bezw. unterstützten Schädel (Ueberfahren), oder Auffallen von Gegenständen auf die Mitte des Schädels des stehenden Menschen.

3. Trauma, das den freischwebenden Schädel trifft, Schlag gegen die Seitenflächen des Schädels, z. B. Hufschlag oder Kolbenschlag.

Digitized by Google

Der Unterschied der Schädigung des Kopfes bei diesen drei Traumen ist ohne Weiteres klar. In den zur ersten Rubrik gehörigen Fällen befindet sich der Körper, also auch der Schädel und das Gehirn, in Bewegung, das Trauma besteht darin, dass durch den Widerstand die Bewegung plötzlich gehemmt wird. Diese Hemmung äussert ihre Wirkung nicht nur auf den aufschlagenden Knochenbezirk des knöchernen Schädels, sondern auf alle bis dahin in Bewegung befindlichen Theile, also zunächst auch auf das Gehirn.

In der zweiten Reihe von Fällen befindet sich der ganze Körper in Ruhe, die Gewalt hat das Bestreben, zunächst den knöchernen Schädel und dann auch das Gehirn zu zerstören, eine Uebertragung von Geschwindigkeit oder eine Hemmung von Bewegungen findet nicht statt.

Wird der Kopf dagegen frei schwebend getragen und nun wirkt eine Gewalt auf ihn ein, so wird er gewaltsam aus seiner Ruhelage gerissen und so weit fortgeschleudert, bis die Kraft sich erschöpft hat.

Um nun über die im Innern des Schädels bei diesen Traumen sich abspielenden Vorgänge Klarheit zu bekommen, construirte ich eine runde, feste Eisenkapsel, deren Wandung möglichst starr und fest war und welche durch einen möglichst sicheren Mechanismus verschliessbar war. Diese Kapsel wurde gefüllt mit Gelatine oder Stärkekleister, so dass keine Luft in ihr enthalten war; in ihrer Mitte war an einem Bindfaden eine Bleikugel so aufgehängt, dass sie von allen Theilen der Wand gleich weit entfernt war.

Warf man nun diese Kugel aus einer Höhe von 10 m auf weichen Boden, dann rückte die Bleikugel durch den Kleister hindurch nach der Aufschlagstelle hin und lag der Wand des Gefässes an der Stelle fest an, an der es aufgeschlagen war. Schleuderte man aus derselben Höhe das Gefäss auf festen Steinboden, dann konnte man an der Verfärbung des Kleisters den Weg der gefärbten Bleikugel genau verfolgen. Dieselbe war zunächst nach der Aufschlagstelle gerückt, von hier abgeprallt und war erst jenseits ihres ursprünglichen Aufhängepunktes zur Ruhe gekommen.

Legte man nach denselben Vorbereitungen das Gefäss auf eine feste Unterlage, und hämmerte auf dasselbe wiederholt mit heftigsten Schlägen, so blieb die Kugel ruhig an ihrem Platze liegen und rührte sich nicht.

Digitized by Google

In einer dritten Reihe von Untersuchungen hing man das eiserne Gefäss an einem Faden auf. Schleuderte man dasselbe nun mit der Hand in die Luft, so dass es pendelte, so erfolgte nichts, die Kugel blieb an ihrem Platze. Schlug man aber mit einem schweren Hammer mit grosser Kraft gegen dasselbe, so rückte wiederum die Kugel nach der Aufschlagstelle hin, und zwar um so weiter, je stärker der Schlag war. Diesen einen Schlag konnte man zerlegen in mehrere weniger starke, die dann in ihrer Summe dasselbe erzielten, wie der eine gewaltige Schlag. Bei jedem Schlag rückte die Kugel etwas weiter, bis sie schliesslich die Wand erreicht hatte. Hier blieb sie liegen, so lange weitere Hammerschläge dieselbe Stelle trafen. Wechselte man die Aufschlagstelle, so rückte die Kugel sofort auch dorthin.

Diese Versuche erläutern das Verhalten von Körpern mit verschiedenem specifischem Gewicht, die in einem Hohlraum luftdicht fest eingeschlossen sind, einwirkenden Gewalten gegenüber. Auf Grund der Eigenschaft der Materie, die man Beharrungsvermögen oder Trägheit nennt, kann ein Körper weder aus dem Zustand der Bewegung in den der Ruhe, noch umgekehrt aus dem der Ruhe in den der Bewegung übergehen, ohne dass eine Ursache hierzu vorhanden ist. Die Kraft, die erforderlich ist, um einen Körper aus dem Zustand der Ruhe in den der Bewegung zu bringen, sowie der Widerstand der erforderlich ist, um einen Körper aus dem Zustand der Bewegung in den der Ruhe zu bringen, sind um so grösser, je grösser das specifische Gwicht der betreffenden Körper ist, der spezifisch schwerere Körper wird also eine mitgetheilte Bewegung länger beibehalten, wie ein leichterer, und umgekehrt wird es beim schwereren Körper länger dauern, ehe er eine mitgetheilte annimmt, als beim leichteren. Aus diesen Erwägungen erklärt sich ohne Weiteres als etwas selbstverständliches, dass die Kugel in dem eisernen Gefäss bei Hemmung des fallendes Gefässes weiterfliegt, und bei Bewegung des ruhenden zurückbleibt. Beides geschieht nur bis zur Wand des Gefässes, da die Kugel hier einen festeren Körper findet, der ein Weiterfliegen hindert. Dies Verhältniss muss unbedingt in allen Fällen obwalten, wo es sich um Bewegung oder Hemmung von Körpern mit verschiedenem specifischen Gewicht handelt, und zwar ist es um so ausgeprägter, je grösser der Unterschied der in Betracht kommenden Gewichte ist. Ist

Digitized by Google

der Unterschied der specifischen Gewichte zweier Körper nur ein sehr geringer, so kann es vorkommen, dass, wenn auch die bestehende oder mitgetheilte Geschwindigkeit eine geringe ist, bei plötzlicher Bewegung oder Hemmung keine sichtbare Verschiebung der Körper zu einander eintritt, aber nach physikalischen Grundgesetzen muss zum wenigsten die Neigung des spezifisch schwereren Körpers bei Mittheilung einer Bewegung zurückzubleiben, oder bei Hemmung weiterzufliegen in einer Art von Erschütterung oder Zerrung zum Ausdruck kommen.

Wenden wir diese physikalischen Grundbegriffe auf den Schädel und seinen Inhalt an, so ergiebt sich Folgendes: Der Inhalt des Schädels besteht aus grauer und weisser Hirnsubstanz, Blut und Cerebrospinalflüssigkeit. Die specifischen Gewichte dieser Materien betragen:

Graue Hirnsubstanz . . .	1020—1024
Weisse „ . . .	1027—1029
Blut	1055
Cerebrospinalflüssigkeit . .	1008

Das specifisch leichteste ist die Cerebrospinalflüssigkeit, dann folgt die graue, dann die weisse Hirnsubstanz und endlich das Blut. Wenn nun z. B. ein Mensch zur Erde fällt, so müsste bei der plötzlichen Hemmung infolge Aufschlag des Schädels auf den Erdboden, das Hirn in toto zunächst die Neigung haben müssen, noch weiter zu fliegen, da es schwerer ist als die Cerebrospinalflüssigkeit. Im Hirn wiederum müsste am meisten das Blut in seiner Bewegung beharren, da es specifisch der schwerste Körper ist. Diesem Bestreben setzen indess bei allen grösseren Gefässen die mehr oder weniger festen Gefässwände Widerstand entgegen. Die Capillaren der Hirnsubstanz, namentlich die der zarteren grauen Hirntheile werden zerreissen müssen und tritt das Blut in das Hirngewebe. Die nächst schwerere Substanz ist die weisse Hirnsubstanz. Diese muss nach dem Trägheitsgesetz die Bewegung des fallenden Körpers länger beibehalten als die leichtere graue Hirnmasse. Rein theoretisch muss also eine Art von Zerrung an der Grenze der grauen und weissen Hirnmasse stattfinden, und zwar überall da, wo sie aneinander liegen, also auch an der Hirnrinde. Diese Zerrung ist ja nicht nur Hypothese, sondern ein bestimmt fixirter mechanischer Vorgang, den man sich

Digitized by Google

grob ungefähr so vorstellen muss, wie die Kugel in der eisernen Kapsel, die durch den leichteren Kleister hindurch die ihr mitgetheilte Bewegung durch Weiterfliegen zum Ausdruck bringt. Oft wird diese Zerrung so gering sein, dass es auf eine geringe Gleichgewichtsstörung hinauskommt, die aber immer überall da stattfinden muss, wo sich graue und weisse Hirnmasse berührt. Auch wird diese Schädigung bei jedem Trauma des Kopfes sich wiederholen, bei dem die Bedingungen dazu erfüllt sind, also nicht nur bei Hemmung einer Fallbewegung des Kopfes, sondern genau in derselben Weise bei plötzlicher Mittheilung einer Bewegung gegen den bisher ruhenden Kopf. Die Gleichgewichtsstörung wird eine um so grössere sein, je intensiver die gehemmte oder einwirkende Gewalt war. Es ist aber leicht zu verstehen, dass ebenso wie die Kugel bei wiederholten leichten Schlägen sich ebenso weit bewegte, wie bei einem starken, auch im Gehirn ein gleiches möglich ist. Wiederholte leichte Störungen des Gleichgewichts zwischen weisser und grauer Substanz können dieselben Schädigungen setzen, wie eine starke Störung. Bei der so sehr feinen Empfindlichkeit der Centralorgane ist das leicht verständlich.

Nicht ganz so liegt die Sache bei den Blutgefässen. Das Blut sitzt in allerfeinsten Capillaren, deren Wandungen zwar dünn sind, aber doch als solche vorhanden sind. Es wird also immer eine gewisse Geschwindigkeit des Blutes dazu gehören, um diese, wenn auch noch so dünnen Wandungen zu zerreissen. Man wird deshalb erwarten müssen, dass bei starken Gewalten, die gehemmt oder mitgetheilt werden, zahllose Blutextravasate vorhanden sind, und zwar wiederum in den Theilen am meisten, die am zartesten gebaut sind. Da die graue Hirnsubstanz nach Danilewski nur eine Festigkeit von 1038, die weisse eine solche von 1043 hat, so wird man erwarten müssen, dass auch die Capillaren zarter sind in der grauen Substanz, dass also in ihr mehr Blutpunkte nachweisbar seien, als in der weissen. Ist die Gewalt keine starke, sondern summirt sich aus einer Reihe schnell hintereinander folgender Schläge, so wird bei den Capillaren eine Summirung der Schädigung nicht eintreten. Wenn bei dem ersten Schlag das Blutgefäss, welches das Blut einschliesst, nicht zerreist, so wird das bei jedem folgenden ebenso wenig erfolgen. Bei vielen wieder-

Digitized by Google

holten gleichstarken Schlägen kann es also vorkommen, das im Gehirn überhaupt Blutextravasate fehlen, während die übrigen Gleichgewichtsstörungen vorhanden und ausgesprochen sind.

Die Cerebrospinalflüssigkeit wird in Folge ihres geringen specifischen Gewichts dem Hirn stets als Schutzmantel dienen, so dass ein Anschlagen des Hirn gegen den Knochen nicht möglich wird.

Es würde nun festzustellen sein, ob diese rein theoretischen Erwägungen auch wirklich zu treffen.

Wie vorher schon erwähnt, sind in der Mehrzahl der bisher als Gehirnerschütterung bezeichneten Fälle zahlreiche Blutextravasate nachgewiesen worden, so dass Gussenbauer sagt, dass reine Fälle von Commotio selten sind. Ferner ist es ein bei Obduktionen von Verletzten, die an Commotio cerebri gestorben sind, häufiger Befund, dass sich diese Blutextravasate nur oder vorwiegend in der grauen Hirnsubstanz finden. So berichtet Kocher[1]) über einen hierher gehörigen Fall.

Ein 18 Jahre alter Mann war von einem Neubau gestürzt. Bei seiner Aufnahme fand sich eine 2,5 cm lange Risswunde auf dem rechten Tuber parietale. Puls 104—136. Unter den Erscheinungen der Commotio cerebri trat nach 2 Tagen der Tod ein. Bei der Obduction fand sich keine Schädelverletzung. Dagegen fand sich auf den hinteren Theilen der Dura, ebenso an der Basis viel Blut; das Corpus callosum sehr weich, reisst beim Auseinanderziehen ein, zeigt nach den Ventrikeln zu zahlreiche kleine Extravasate; ebenso im Ependym, im Balken, im Stirnlappen, im Thalamus opticus, sowie in der grauen Substanz des Corpus striatum.

Kocher betont, dass vorwiegend in der grauen Substanz blutige Extravasate vorhanden gewesen seien. Diese capillären Apoplexien gehören aber, wie v. Bergmann im Anschluss an die Experimente von Koch und Filehne annimmt, nicht nothwendig zum Bild der Commotio. Die letztgenannten Forscher stellten ihre Versuche so an, dass der Kopf des Thieres über die Tischkante hinweggezogen und mit dem Unterkiefer gegen die vertical absteigende Wange des Tisches angedrückt erhalten wurde. Auf die Ossa parietalia und zwar zumeist auf deren Convexität wurden dann mit einem 250—500 g schweren Hammer mässig starke Schläge ausgeführt, die sich in der Secunde durchschnittlich zweimal wiederholten. Bei jedem Schlage wurde also dem ganzen

[1]) l. c.

Digitized by Google

Kopfe des Thieres eine Geschwindigkeit mitgetheilt, also auch dem Gehirn, und bei jedem Schlage stellte sich dann im Schädelinnern nach den vorher erläuterten Grundsätzen eine Gleichgewichtsstörung ein, die sich an der Grenze der grauen und weissen Hirnsubstanz schliesslich summirte zu einer Functionsschädigung, die das klinische Bild der Commotio darbot. Da die einzelnen Schläge nicht stark genug waren, kam es nicht zu Gefässzerreissungen. Es muss indess angenommen werden, dass bei jedem Schlag das Blut in den Gefässen gegen die Wandung angedrückt wurde, ohne sie zerreissen zu können. Es liegt nahe, daran zu denken, dass diese Schädigung vielleicht eine Gefässlähmung durch directe Läsion und damit die von Koch und Filehne gefundene starke Blutüberfüllung aller Gefässe des Hirns bedingt habe. Also auch die Fälle von reiner Commotio passten auf die angeführte Erklärung.

Von besonderer Wichtigkeit ist nun die Feststellung, ob die Art des Traumas, das in den einzelnen Fällen eine Commotio cerebri bedingt, auch stets derart war, dass die behauptete Theorie der Entstehung möglich ist.

Am deutlichsten ausgesprochen und am regelmässigsten vorhanden ist das klinische Bild der Commotio beim Fall auf festen, gefrorenen oder auf Steinfussboden. Besteht der Boden aus weichem Acker- oder Lehmboden, oder gar aus Sand, dann sind bei gleichem Trauma die Symptome der Commotio weniger ausgesprochen oder fehlen ganz. Der wesentliche Unterschied kann nur darin bestehen, dass beim Fall auf festen Boden eine plötzliche, im Moment des Aufschlags eintretende Hemmung der Bewegung stattfindet, während bei weichem Boden zunächst eine Compression des Widerstandes eintritt, so dass die Hemmung keine plötzliche, sondern eine mehr allmälige, über einen längeren Zeitraum verlaufende ist.

Dass dem so ist, geht auch daraus hervor, dass in Fällen bei Sturz aus grosser Höhe auf den Kopf, wenn das Schädeldach zertrümmert ist, oft die Läsion des Hirns eine geringe ist, und die Commotio fehlt oder nur gering ist. Stromeyer[1]) berichtet über einen solchen Fall, ebenso Lange[2]) von ausgedehnter Comminutiv-

[1]) Lehrbuch. pag. 32.
[2]) Annals of surgery. Sept. 1896.

Digitized by Google

fractur des Schädels, bei dem sogar Hirn unter die Haut getreten war, und dennoch Heilung ohne functionelle Störung eintrat. Auch Baginsky[1]) hat einen Fall beobachtet, der hierher gehört. Ein Knabe stürzt auf der Treppe und hat mehrfache Schädelfracturen davongetragen, ohne cerebrale Symptome zu zeigen. Wenn der Knochen bei dem Fall nachgiebt, so ist die Hemmung keine plötzliche, sondern nur eine allmälige, und dann liegt die Sache genau so, wie beim Fall auf Sand. Die Commotio muss also nur eine geringe sein oder ganz fehlen.

Eine weitere Reihe von Fällen, bei denen trotz starker Gewalteinwirkung auf den Schädel jedes Zeichen von Commotio fehlen kann, sind die, bei denen der Schädel zwischen zwei Widerständen gepresst wird, z. B. zwischen Wagenaxe und Wand.

Derartige Fälle berichten Kretz[2]) und Gruzewski[3]). Auch ist es ja bekannt, dass öfter Wagen über den Schädel von Kindern gehen, ohne dass Hirnerscheinungen beobachtet werden. Auch die Trepanation gehört hierher, bei der trotz starker Meisselschläge nie Commotio beobachtet wird, da der Kopf unterstützt ist.

Grösseres Interesse bietet die dritte Reihe der Gewalteinwirkungen auf den Schädel, die durch Schlag oder Stoss gegen den freischwebenden Schädel wirksam sind. Es ist ja sattsam bekannt, dass Schläge mit dem Hammer, Klötzen etc. bei unverletztem Schädel meist mehr oder weniger ausgeprägte Symptome von Hirnerschütterung bedingen. Ebenso häufig aber kommt es vor, dass dieselben Gewalten, wenn der Knochen verletzt ist, oft keine Commotio bedingen. Und wenn die Theorie vom mitgetheilten Stoss richtig wäre, müssten doch gerade diese das beste Paradigma darbieten. Nach Kocher soll der Stoss bei einem Trauma auf die Hirnsubstanz, namentlich in der Richtung der Gewalteinwirkung wirksam sein. Dieser Stoss muss besonders gross sein in den Fällen, wo das Schädeldach zertrümmert und eingedrückt wird, und doch zeigt die Erfahrung, dass gerade in diesen Fällen sehr häufig alle Symptome einer Hirnerschütterung fehlen. Aus den Beobachtungen

[1]) Verhandl. d. Vereins für innere Medicin. Berlin 13. 7. 1896.
[2]) Wiener klin. Wochenschrift. 1896. No. 11.
[3]) Gazeta lekarska. 1896. No. 4.

Digitized by Google

der Greifswalder Klinik führe ich als Beispiel Fälle von Schädelfracturen an, wo jedes Zeichen einer Commotio fehlte.

1. S., aufgenommen am 2. 5. 92.

Hieb mit einem Ochsenziemer. Complicirte Schädelfractur. Zertrümmerung der Lamina ext. und int. des Os parietale sin. Mehrere Splitter sind unter die Nachbarknochen geschoben. Selbst nach dem Schlag traten keinerlei Symptome auf, die auf Hirnläsion deuteten.

2. W., aufgenommen am 27. 12. 92.

Hufschlag gegen die rechte Seite des Hinterkopfes. Hautwunde, Periostriss, Knochenfissur. Keine cerebralen Erscheinungen.

3. E., aufgenommen am 21. 8. 97.

Hufschlag gegen das Stirnbein. Keine Benommenheit, kein Erbrechen, keine Herderscheinungen. Der Knochen ist 0,5cm tief eingedrückt. Nach Hebung des Knochenstücks quoll Hirnbrei aus einem Durariss. Volle Heilung.

4. B., aufgenommen am 18. 4. 98.

Stoss durch das Horn eines Bullen gegen die linke Schädelseite. Impression eines 3cm langen, 2cm breiten Knochenstücks, 1,5cm tief. Von Anfang an völlig normales Verhalten.

5. H., aufgenommen am 3. 4. 95.

Schlag mit dem Stock. Wunde auf dem Scheitelbein. Impression eines 1markstückgrossen Knochenstückes um 0,5cm. Völlig normales Verhalten.

6. T., aufgenommen 17. 1. 94.

Stockschlag. 3 Splitter im linken Os parietale. Subjectiv nur Schmerzen, sonst keine cerebralen Erscheinungen.

In allen diesen Fällen konnte eine Impression von Knochen in den Schädel nachgewiesen werden, es muss also auch ein Stoss stattgefunden haben, der auf das Gehirn wirkte. Trotzdem fehlten alle Gehirnerscheinungen, die Zahl der Fälle liesse sich noch beliebig vermehren. Ich will nur noch einige besonders eklatante anführen.

7. (Bericht über die chirurgische Klinik des Prof. v. Bardeleben 1894 bis 95. Charité-Annalen Bd. 21.) 50 Jahre alter Mann hat sich einen vierkantigen Steinbohrer mit Hammerschlägen in die rechte Schläfe getrieben, so dass derselbe 9cm tief eindrang. Er ging zur Sanitätswache, dann zur Klink, beides zu Fuss. Er gab bei vollem Bewusstsein richtige Antworten.

8. (Schloffer, Beitrag zur klin. Chirurgie Bd. 22. S. 567.)

Schwere complicirte Fractur des Schädeldachs mit Hirnzertrümmerung und hartnäckigem Hirnprolaps.

Ein 13 Jahre alter Junge stürzt vom Stiegengeländer des zweiten Stockwerks seiner Wohnung ab, als er auf demselben hinabrutschen wollte. Wäh-

Digitized by Google

rend des Falles schlug er mit dem Kopfe an dem eisernen Stiegengeländer des ersten Stockes auf. Im Parterre angelangt, befand er sich bei vollem Bewusstsein und bat den herbeieilenden Vater um gelinde Strafe. Bald darauf war er völlig bewusstlos.

Im ersten Fall haben mehrere durch die Hammerschläge direct übermittelte Stösse, im zweiten eine schwere Knochen- und Hirnzerstörung stattgefunden. Letztere ist ein Beweis, dass eine Stosswirkung auf das Gehirn in ausgeprägter Weise stattgefunden hat, und doch fehlte die Gehirnerschütterung, wie aus dem freien Intervall nach der Verletzung bestimmt geschlossen werden muss.

Fassen wir das Gesagte kurz zusammen, so ergiebt sich:

1. Dass die Hirnerschütterung am häufigsten bei unverletztem Schädel vorkommt und am meisten ausgesprochen ist, wenn beim Fall aus grosser Höhe oder auch zu ebener Erde der Kopf auf harten Boden aufschlägt.

2. Dass bei Gewalteinwirkungen auf den liegenden oder unterstützten Schädel, sowie beim Auffallen von Gegenständen auf den Kopf Gehirnerschütterung selten ist.

3. Dass bei einem Trauma, das den freischwebenden Schädel trifft, Gehirnerschütterung fast stets eintritt, wenn die Gewalt dem Schädel mitgetheilt wird, dass sie aber fehlen kann, wenn der Schädel zerbrochen ist, und selbst ausgedehnte Theile des Hirns zerstört sind.

Es entsteht nun die Frage, ob diese Thatsachen durch die im Vorstehenden angenommene Theorie des Mechanismus der Hirnerschütterung genügend erklärt sind.

Das Beharrungsvermögen kommt um so deutlicher zu Geltung, je plötzlicher die Hemmung ist, die ein in Bewegung befindlicher Körper erleidet. Bei den Versuchen mit dem Metallkasten war beim Fall aus 10 m auf Steinfussboden die Kugel nicht nur bis zur Auftreffstelle geglitten, sondern war hier wieder abgeprallt und noch über ihre ursprüngliche Lagerungsstelle hinaus geflogen, während sie beim Fall auf weichen Boden nur bis zur Wand herangerückt war. Im ersten Falle war die Hemmung eine momentane, deshalb das Beharrungsvermögen der Theile ein um so grösseres, im zweiten Falle war die Hemmung nur eine allmälige, da das Gefäss den weichen Boden erst noch zusammendrückte, was auch äusserlich an einer Delle im Boden erkenntlich war.

Digitized by Google

Ueberträgt man dieselben Vorgänge auf den Schädel, so ist die Erklärung sofort gegeben, warum beim Auffallen auf harten Boden ausgeprägtere Commotio vorliegt, als auf weicheren.

Dass bei Quetschung des Schädels zwischen zwei Widerständen die Commotio fehlt, kommt daher, dass es sich bei diesen Traumen nie um Geschwindigkeitsübertragung, sondern nur um directe Zerstörung der Schädelknochen und des Gehirns handeln kann.

Auch das wechselnde Auftreten der Commotio cerebri beim Schlag oder Stoss gegen den schwebenden oder vielmehr nicht unterstützten Schädel ist völlig durch unsere Theorie erklärt. Bleibt bei einem Schlag gegen den Schädel der Knochen intact, dann wird dem Schädel und damit auch dem Gehirn Geschwindigkeit mitgetheilt, d. h. er wird zur Seite geschleudert. Nach dem Trägheitsgesetz bleiben die Theile des Schädelinhalts am meisten zurück, die das grösste specifische Gewicht haben. Nach Analogie des Versuchs mit dem Eisenkasten ad 3 haben wir dann wieder dieselben oder ähnliche Verhältnisse, wie beim Fall aus grosser Höhe. Bei grosser Geschwindigkeit der einwirkenden Gewalten, und wenn die lebendige Kraft im Moment des Auftreffens grösser ist als die Festigkeit des Knochens, dann wird der Knochen zertrümmert, und die Knochenstücke in die Schädelhöhle getrieben. Dies geschieht mit um so grösserer Gewalt, je weniger die lebendige Kraft der einwirkenden Gewalt durch die Knochenzertrümmerung erschöpft ist. Die Schädigung die dann vorliegt, ist eine directe Zertrümmerung und Quetschung der vorliegenden Hirnpartien und gehört in das Gebiet der Hirncontusion. Ist sie nur gering oder vielmehr nur oberflächlich, so macht sie, wie ja schon oft beobachtet, gar keine Symptome.

Den Schwerpunkt möchte ich für die hier in Betracht kommenden Verhältnisse darauf legen, dass bei Zertrümmerung des Knochens der Kopf als Ganzes, also auch das Hirn nicht in Bewegung gesetzt, also nicht fortgeschleudert werden muss; dass dem so ist, lehrt ein einfacher Versuch. Führt man mit einem Hammer mässig starke Schläge seitlich auf einen frei auf dem Tisch liegenden Schädel, so nimmt der Schädel die ihm durch den Hammerschlag mitgetheilte Geschwindigkeit an und fällt vom Tisch zur Erde. Führt man mit demselben, nicht zu breiten Hammer einen mit aller zur Verfügung stehenden Kraft

Digitized by Google

geführten Schlag, so schlägt man in die Schädeldecke ein Loch, der Schädel selbst bleibt ruhig liegen und rührt sich nicht. Die Uebertragung der Geschwindigkeit oder vielmehr die Ueberwindung des Beharrungsvermögens erfordert Zeit und ehe im letzten Falle von der Auftreffstelle die Geschwindigkeit dem ganzen Kopf mitgetheilt ist, ist die Kraft schon erschöpft.

Hiernach dürfen wir nach Einwirkung einer Gewalt, die den in Ruhe befindlichen Schädel trifft, nur dann eine Gehirnerschütterung erwarten, wenn der Schädel nicht zertrümmert ist, wenn der Kopf und damit auch das Gehirn in toto in Bewegung gesetzt ist. Natürlich wird es Grenzwerthe geben, das sind die Traumen, bei denen die getroffene Knochenstelle nicht ganz aus dem Zusammenhang gerissen ist, sondern nur Sprünge (Fissuren) zeigt. Hier wird die Kraft oft auch noch dazu reichen, den Schädel aus seiner Ruhelage zu bringen. Dagegen wird bei allen Impressionsfracturen, bei denen durch einwirkende Gewalt umschriebene Stellen des Schädeldachs aus dem Zusammenhang gerissen sind, in der Regel keine Commotio zu erwarten sein.

Vergleicht man dieses Resultat mit dem oben besprochenen, so deckt sich beides. In allen den Fällen, bei denen wir nach den bisher vorliegenden Erfahrungen eine Commotio cerebri nicht beobachtet haben, muss sie nach den Erwägungen der aufgestellten Theorie auch fehlen. Ebenso ist sie in allen den Fällen beobachtet worden, bei denen wir sie nach unserer Theorie erwarten mussten.

Die von Gussenbauer und besonders von Kocher aufgestellte Stosstheorie erklärt dagegen den Sachverhalt nicht vollständig. Kocher sagt selbst, dass nach seiner Theorie weder das anatomische, noch das klinische Bild der Commotio stets das absolut gleiche sein kann, vielmehr beeinflusst sein muss von der Art und der Stelle der Gewalteinwirkung, der Stoss pflanzt sich im Gehirn, wenn auch allseitig, so doch nicht allseitig mit gleicher Kraft fort, sondern er macht sich intensiver geltend in der Richtung des Stosses, als in abweichender Richtung, ferner in der unmittelbaren Umgebung intensiver, als in der Entfernung. Es müsste deshalb je nach dem Falle der eine oder der andere Abschnitt des Gehirns mehr geschädigt werden. Daraufhin kommt Kocher zum Schluss, dass auch bei der reinen Commotio Herdsymptome

Digitized by Google

nicht ausgeschlossen sind. Wäre diese Ansicht richtig, so müssten in allen Fällen doch Herdsymptome vorhanden sein, da doch stets die Gewalt nur an einer Stelle angreift und dann doch stets in deren nächster Umgebung locale Symptome machen müsse. In allen Lehrbüchern findet man indessen die Angabe, dass die klinischen Erscheinungen der Hirnerschütterung sich äussern in Störungen des Bewusstseins, Stumpfheit, Schwäche, Erbrechen, Verlangsamung des Pulses u. s. w., kurz nur in allgemeinen Störungen. Man theilt sie ein nach Graden, in leichte und schwere Fälle. Es giebt also nur Gradunterschiede desselben klinischen Begriffes der Hirnerschütterung und nicht Unterschiede nach der Localisation des afficirten Herdes; daraus geht klar hervor, dass der Schwerpunkt die Alteration des Gesammthirns und nicht eines Theils desselben ist.

Auch dieses steht in vollem Einklang mit der vorgeschlagenen Theorie der Mechanik der Commotio cerebri. Es soll nicht bestritten werden, dass auch nach Commotio Erscheinungen zurückbleiben können, die auf Herdsymptome hindeuten. Das findet seine einfache Erklärung durch die Annahme, dass bei besonders schwerem Trauma nicht nur die allerfeinsten Capillaren, sondern auch etwas grössere Gefässe durch den plötzlichen Anprall des in ihnen enthaltenen Blutes zerreissen können, so dass nicht nur capillare, sondern grössere Apoplexien entstehen. Diese machen dann Herdsymptome, die aber selbstverständlich anfangs durch die allgemeine Commotio verdeckt sind und erst nach Abklingen derselben deutlich werden. Ein derartiger Fall wurde in der Greifswalder chirurgischen Klinik beobachtet.

J., 23 Jahre alt, fiel mit einem Sack Korn beladen rücklings und schlug mit dem Hinterkopf auf Steinpflaster. Er wurde besinnungslos ins Haus, dann sofort in die Klinik getragen. Nach 2 Stunden trat mehrmals Erbrechen auf.

Bei der Aufnahme war er völlig bewusstlos. Die Athmung ruhig und gleichmässig 26 in der Minute. Gesicht blass. Cornealreflex schwach vorhanden. Pupillen beiderseits mittelweit, reagiren träge auf Lichteinfall, Puls klein, fadenförmig, 56 in der Minute. Hinter dem rechten Tuber parietale ein länglicher, wulstförmiger, subcutaner Bluterguss. Keine localen Zeichen für etwaige Fractur an dieser Stelle. Keine Lähmungen. Er macht bei Insulten mit allen Extremitäten Abwehrbewegungen.

27. 1. Keine Aenderung. Keine Lähmungen. Patient lässt Urin unter sich. Schlucken unmöglich. Puls 56. Temperatur 38,0.

Digitized by Google

28. 1. Keine Aenderung. Die tiefe Bewusstlosigkeit wird nur bei Druck auf die schmerzhafte Aufschlagstelle durch Schmerzäusserungen unterbrochen. Puls 58. Temperatur 38,5.

29. 1. Rechtsseitige Facialisparese. Schluckpneumonie.

30. 1. Lähmung des rechten Arms, weniger deutlich des rechten Beins. Puls 112, Athmung 36. Temperatur 39,6.

Trepanation: In der Annahme eines Blutergusses über der linken Centralfurche wird ohne Narkose zur Trepanation geschritten. Auf die durch den Köhler'schen Kranioencephalometer festgestellte Centralfurche wird in ihrer unteren Hälfte (Arm- und Facialiscentrum) ein Knochenweichtheillappen aufgeklappt. Nach Oeffnung der Dura keine Pulsation des Hirns, aber auch kein Bluterguss. Schluss der Wunde.

1. 2. Patient liegt wie im Schlaf, wirft sich hin und her. Lähmung wie bisher. Sedes inscii.

2. 2.– 5. 2. nichts Besonderes.

6. 2. Patient öffnet auf Anrufen Augen und Mund, antwortet auf Fragen mit unartikulirtem Murmeln. Sedes inscii.

7. 2. Patient hebt activ das rechte Bein, wirft sich viel hin und her. Auf Anrufen antwortet er sinngemäss mit undeutlicher Sprache. Verlangt zu trinken.

10. 2. Operationswunde per primam geheilt. Mit der rechten Hand wird schon Druck ausgeübt.

20. 2. Patient nimmt alle Nahrung. Er steht auf. Langsame Besserung.

9. 4. Sensorium frei. Schwäche im rechten Arm und Bein.

28. 2. 1899. 7 Jahre später wird Patient nochmals untersucht. Er hat noch nicht gearbeitet. Die Sprache ist noch immer etwas lallend, undeutlich. Es besteht noch Schwäche im rechten Arm und Bein. Klagen über Schwindel und Kopfschmerzen, namentlich bei schlechtem Wetter. Puls 54, schwach.

Es handelt sich um einen Kranken, der nach Art des Traumas und den nachher festgestellten Symptomen eine schwere Commotio cerebri erlitten hatte. In den ersten Tagen machte er Abwehrbewegungen mit beiden Händen. Erst am 4. Tage traten die ersten Lähmungserscheinungen auf, die wohl beim Mangel einer Rindenläsion auf einen unter der Centralfurche liegenden Herd zu beziehen sind. Würde es sich um eine Contusio handeln, dann hätten die Lähmungserscheinungen der rechten Körperhälfte gleich nach dem Trauma einsetzen müssen und nicht erst am 4. Tage. Der Fall würde sich also dem Kocher'schen[1]), sowie dem von Gussenbauer erwähnten anschliessen, die auf eine cerebrale Herdläsion hindeuten. In unserem, sowie dem Kocher'schen war

[1]) l. c. pag. 433.

Digitized by Google

das Trauma ein solches (Fall auf die Erde), bei dem wir den höchsten Grad einer Hirnerschütterung annehmen müssen. Nichts steht im Wege, in beiden Fällen eine Blutung in der Masse des Grosshirns als Folge des Traumas anzunehmen.

Es finden also auch die seltenen Fälle von Commotio mit nachfolgenden Herdsymptomen durch unsere Theorie eine befriedigende Erklärung.

Es ist stets als eine Schwierigkeit empfunden worden, aus den klinischen Symptomen eine Diagnose der verschiedenen Formen traumatischer Hirnläsionen zu stellen. Die Unterscheidung der Commotio, Compressio und Contusio lässt sich auf Grund typischer Fälle schwer feststellen. Es musste deshalb als eine bedeutende Erleichterung empfunden werden, wenn es gelänge, auf Grund genauer Erforschung der Art und Mechanik des Traumas für diese Unterscheidung Anhaltspunkte zu gewinnen. Das wäre der Fall, wenn unsere Theorie richtig wäre. Dann würde man eine Commotio cerebri nur bei den Fällen vermuthen, wo entweder beim Trauma die dem Schädel durch Fall ertheilte Bewegung plötzlich gehemmt würde, oder dem ruhenden Schädel durch das Trauma plötzlich eine Bewegung mitgetheilt würde. In letzterem Falle würden namentlich die Fälle in Betracht kommen, wo das Schädeldach unverletzt ist, weniger die, bei denen die Gewalt das Schädeldach eingedrückt hat.

Hiernach komme ich zum Schluss, dass die Commotio cerebri bedingt ist durch eine Zerrung des Zusammenhangs der grauen und weissen Substanz des Gehirns, die in der Mehrzahl der Fälle mit capillären Apoplexien complicirt ist. Diese Schädigung beruht auf dem infolge ihres verschiedenen spezifischen Gewichts verschiedenen Beharrungsvermögen des Blutes, der grauen und der weissen Substanz. Infolge dieser Verschiedenheit des Beharrungsvermögens behalten die schwereren Theile, das Blut und weisse Substanz eine ihnen mitgetheilte Bewegung bei plötzlicher Hemmung länger bei als die graue Substanz und brauchen andererseits längere Zeit, ehe sie durch eine Kraft aus ihrer Ruhelage gebracht werden. Die Folge ist eine Zerrung des Zusammenhangs bez. eine

Digitized by Google

Störung des Gleichgewichts der grauen und weissen Substanz, sowie eine Zerreissung der feinsten Capillaren infolge des Andrängens des Blutes gegen ihre Wandung. Diese Schädigung ist für die Commotio cerebri charakteristisch und fehlt in keinem Falle, bei denen die angegebenen Bedingungen zutreffen.

Es ist naheliegend, die besprochenen Verhältnisse auch auf das Rückenmark betr. der Commotio spinalis, zu übertragen. Schmauss[1]) hat kürzlich erst nach einer zutreffenden ausführlichen Auseinandersetzung den gegenwärtigen Stand der Frage festgestellt und in kurzen Sätzen zusammengefasst. Da auch mir jener Standpunkt zutreffend erscheint, so schliesse ich mich demselben völlig an.

Schmauss kommt zu folgenden Schlüssen:

Die Erschütterung des Rückenmarks (Commotio spinalis) ist von jener der Wirbelsäule zu trennen, denn es können bei der Erschütterung der letzteren auch Erscheinungen auftreten, die nicht auf eine Commotio, sondern auf Quetschungen, Blutungen: Dehnung und Zerrung des Rückenmarks und seiner Wurzeln beruhen.

Die Kritik ist nicht im Stande, die bisherige Auffassung einzelner Fälle als echte Commotio zu widerlegen oder unwahrscheinlich zu machen, insbesondere auch nicht die Mitwirkung der Commotio neben anderen direct lädirenden Einwirkungen eine Verletzung auszuschliessen. In vielen Fällen ist die Annahme letzterer hypothetisch, die Thatsache aber, dass eine Erschütterungszustand bestanden hat, gewiss. Endlich weist Schmauss darauf hin, dass das Vorkommen einer direkten traumatischen Necrose von Nervenelementen durch eine Commotio experimentell gesichert sei.

Es ist Schmauss auch gelungen, experimentell Commotio bei Thieren zu erzeugen. Die Versuchsanordnung bestand darin, dass die Erschütterung auf ein dem senkrecht in der Luft gehaltenen Thier an den Rücken angelegtes Brett ausgeübt wird. Es gelang Schmauss fast nie, schon durch eine einzige Erschütterung Symptome von Seiten des Rückenmarks hervorzurufen. Dagegen zeigten sich nach einer geringen Anzahl von Erschütterungen Krämpfe

---

[1]) Münchener med. Wochenschr. 1899. No. 3.

Digitized by Google

und schliesslich Lähmungen der unteren Extremitäten. Bei der anatomischen Untersuchung zeigte das Mark, abgesehen von vereinzelt vorkommenden kapillären Blutungen keinen pathologischen Befund. Dagegen war mikroskopisch nachzuweisen, dass namentlich im Bereich des unteren Brustmarks entsprechend der Stelle, wo die erschütternde Gewalt am stärksten eingewirkt hatte, eine Degeneration von Nervenelementen aufgetreten war, die eine Quellung, Segmentirung und Zerfall von Achsencylindern, zum Theil sogar im Auftreten kleiner umschriebener Erweichungsheerde bestand. Betreffs der capillären Blutungen stellten Schmauss, Thornburn[1]), Levier[2]), Goldscheider[3]), und Flatau fest, dass sie unter allen Umständen in die graue, nicht in die weisse Substanz erfolgten.

Fassen wir alle diese Momente zusammen, so ergiebt sich, dass die anatomische Erklärung dieser gesammten Verhältnisse ohne Weiteres durch die Anwendung der für die Commotio cerebri angenommenen Theorie gegeben ist. Durch den Schlag und noch mehr durch die wiederholten Schläge gegen das auf den Rücken des Thiers gebundene Brett wurde das ganze Thier, also auch mit ihm das Rückenmark in plötzliche schnelle Bewegung gesetzt. Die einzelnen Theile des Rückenmarks müssen dieser Bewegung folgen. Infolge ihres von ihrem specifischen Gewicht abhängigen Beharrungsvermögen nahm das in den feinen Capillaren vorhandene Blut diese Bewegung später an, als die weisse und diese wieder später als die graue Substanz des Rückenmarks. Dadurch entsteht eine Gleichgewichtsstörung und eine Zerrung an der Grenze der weissen und grauen Substanz und, wenn die Kraft eine grosse war, auch capilläre Blutaustritte. Diese wiederum müssen in der grauen Substanz stärker sein als in der weissen, da erstere spezifisch leichter und weniger fest ist als letztere. Endlich muss die Läsion an der Stelle der direkten Gewalteinwirkung stärker sein als an anderen Stellen. Bei Einwirkungen auf den Rücken wird stets der Theil des Rückenmarks die stärkste Läsion zeigen

---

[1]) Braun. XXXVI. pag. 510.
[2]) Auy's Hosp. Reports. Bd. 48.
[3]) Leyden und Goldscheider, Die Erkrankungen des Rückenmarks und der Medulla ovlongata.

Digitized by Google

müssen, der der Stelle des Traumas entspricht. Bei Fall auf das Gesäss wird das ganze Rückenmark gleichmässig afficirt sein müssen.

Hiernach glauben wir berechtigt zu sein, anzunehmen, dass die aufgestellte Theorie bis ins kleinste die festgestellten anatomischen Läsionen bei Commotio spinalis erklärt, und findet die für die Commotio cerebri aufgestellte Theorie durch diese interessante Thatsache eine neue Stütze.

Digitized by Google

XX.

Zur Gehbehandlung schwerer complicirter Fracturen der unteren Extremität.

Von

Dr. Wörner

in Gmünd[1]).

M. H.! Gestatten Sie mir nur wenige Bemerkungen zur Gehbehandlung schwerer complicirter Fracturen der unteren Extremität zu machen, wie wir sie nach Schussverletzungen, Sturz aus grosser Höhe, Ueberfahrenwerden und anderen Gewalteinwirkungen zu sehen Gelegenheit haben. Ich habe hier schwere Zertrümmerungsbrüche im Auge, mit ausgedehnten Weichtheilverletzungen, Haut- und Muskelzerreissungen und Splitterung der Knochen, welche einen schweren operativen Eingriff zu Beginn der Behandlung und ein langwieriges Krankenlager, das an Arzt und Wartepersonal die höchsten Anforderungen stellt, zur Folge zu haben pflegen.

In den ersten Wochen erfordert die Wundbehandlung selbstverständlich absolute Ruhe des Kranken und die grosse Empfindlichkeit der Bruchstelle verbietet jede Manipulation, die unserer zweiten Aufgabe, nämlich das Glied wieder möglichst functionsfähig zu machen, dienen soll, nachdem wir die erste, Leben und Extremität zu erhalten, erfüllt haben. Wenn man nun auch mit vorsichtiger Massage und passiven Bewegungen der Gelenke meist schon nach wenigen Wochen beginnen kann, so genügt dies doch nicht, der so häufigen Versteifung der Gelenke, und besonders des Kniegelenks, wirksam entgegenzuarbeiten und zwar hauptsächlich

[1]) Vorgetragen am 4. Sitzungstage des Congresses, 8. April 1899.

Digitized by Google

aus dem Grunde, weil die Kranken fast ohne Ausnahme so empfindlich und energielos werden, dass sie schliesslich rundweg erklären, lieber steife Gelenke behalten, als sich noch weiter quälen lassen zu wollen. Sitzt die Fractur am Oberschenkel, so kann man schon wegen der beweglichen Fragmente, die auch durch kräftige Assistentenhände nicht fixirt gehalten werden können, keine ausgiebigen Bewegungsversuche am Kniegelenk vornehmen. Da dieser Zustand Monate lang so zu bleiben pflegt, ist es also für diese Kranken ein dringendes Bedürfniss, ihnen die Behandlung möglichst frühzeitig zu Theil werden zu lassen, die allein eine schmerzlose und genügende Uebung der Gelenke gestattet, ohne die Heilung zu verzögern, nämlich die Gehbehandlung.

Bei subcutanen Fracturen und leichteren complicirten Brüchen, auch bei solchen des Oberschenkels einschliesslich bis zum Schenkelhals bin ich fast immer mit dem nach Dollinger's Angaben angelegten Gipsverbänden ausgekommen, die Gelenke bleiben durch das Umhergehen, auch wenn sie in den Verband hereingenommen sind, gut beweglich, das Kniegelenk ist nach Abnahme des Verbandes, auch wenn er 4 Wochen gelegen hat, nach kürzerer Massage und Uebung wieder normal, aber in diesen Fällen ist die ganze Behandlung in 4, höchstens 8 Wochen abgeschlossen, während die schweren complicirten Brüche häufig 4—6 Monate bis zur Consolidirung brauchen und also auch so lange fixirende Verbände nöthig haben. Da genügen die einfachen Gipsverbände nicht und wir müssen dieselben mit Gelenken versehen. Diese Verbände werden aber unschön und schwer, auch eignet sich der Gips bei stark secernirenden Wunden schlecht, er wird vom Secret durchtränkt, weich und unreinlich. Die Schienenapparate mit Gelenken, wie sie z. B. Liermann und Hessing angegeben haben, sind zu diesem Zweck nicht sehr geeignet. Bei der Liermann'schen Schiene ist die Fixation nicht genügend, auch entsteht sehr leicht Druck, der Hessing'sche Kriegsapparat muss in mehreren Grössen vorräthig gehalten werden und die von Hessing vorgeschriebenen Leimverbände erfordern eine technische Uebung, die nicht Jedem zu Gebote steht, auch ist der Leim in der Nähe von Wunden kein sympathischer Gedanke. Unserem Zweck kann nur ein Schienenhülsenapparat vollständig genügen, der leicht und ohne Hülfe vom Mechaniker herzustellen ist, das gebrochene Glied fest umfasst,

Digitized by Google

eine wesentliche Verschiebung der Fragmente unmöglich macht, gegen Wundsecret unempfindlich ist, leicht abgeändert und nach Bedarf gefenstert werden kann. Ein ganz vorzügliches Material zur Herstellung solcher Verbände haben Prof. Landerer und Dr. Kirsch in Stuttgart in die Verbandstechnik eingeführt, das Celluloid. Die beiden Herren haben schon bei ihrer ersten Veröffentlichung die Vielseitigkeit der Verwendungsfähigkeit des Celluloid hervorgehoben, ich habe das Material seit Sommer 1896 in ausgedehntester Weise im täglichen Gebrauch und dasselbe auch bald zur Anfertigung von Schienenhülsenapparaten für Fracturen verwendet. Es sind seither schon mehrfache warme Empfehlungen des Celluloid veröffentlicht worden, so namentlich von Maas in Berlin, denen ich nur voll zustimmen kann und wahrscheinlich wird es auch sonst zu den von mir zu schildernden und zu demonstrirenden Apparaten benutzt, weshalb ich wohl von den technischen, schon von Landerer beschriebenen Einzelheiten absehen kann.

Wenn also bei unseren Verletzten das Fieber und der Zustand der Wunde das Anlegen des Apparates erlaubt, gewöhnlich nach 3—6 Wochen, nehmen wir von dem verletzten Glied einen Gipsabguss. Handelt es sich um einen Oberschenkelbruch, namentlich um einen hochsitzenden, so muss an der Innenseite der Abguss bis zum Damm, aussen über den Trochanter major gehen. Das Negativ zum Abguss kann man, wenn Extension erforderlich, in zwei Zeiten machen, am besten mit Gipsbinden auf das blosse, gut eingefettete Glied angelegt, auch Gewichtsextension kann man ganz gut während des Erstarrens wirken lassen. Ist es rathsam, den Kranken in dem Apparat schweben zu lassen, d. h. soll er nicht auf der eigenen Sohle auftreten, so legen wir auf die Fusssohle des Kranken eine etwa 2 cm dicke Filz- oder Watteschicht. Die vom Glied abgenommene und wieder geschlossene Hülse wird mit Gips ausgegossen. Der Gipsabguss wird mit Vaselin stark eingefettet, damit der Celluloidbrei nicht zu fest sich mit dem Gips verbindet. Dann wird nach dem Fuss des Abgusses aus einer Celluloidplatte eine Sohle geformt mit Ansätzen für die Gelenkverbindung in der Knöchelgegend, Gelenke von Eisenblech oder nach der Empfehlung von Maas vorher angefertigte Gelenkstücke aus Celluloidplatten werden dann in bekannter Weise in die Celluloidmullschichten eingefügt, nachdem die Gelenkpartien

Digitized by Google

mit einem dick bestrichenen Vaselinläppchen vor dem Beschmieren mit der Masse gesichert sind. Ist der Verband erstarrt, so wird er aufgeschnitten, dem Kranken anprobirt, dann mit Schnürung versehen und am oberen Ende mit weichem Leder etwas gepolstert. Ohne dass die Festigkeit im geringsten leidet, kann man Fenster hineinschneiden, wo man will und die Wunde ohne den Verband abzunehmen, behandeln, ebenso leicht aber ist auch der Verband zur Massage etc. abzunehmen, oder können damit, ohne schmerzhafte Reizung der Bruchstelle und Wunden passive Bewegungen und Apparatübungen damit gemacht werden. Die Kranken gehen auch bei noch ganz beweglichen Fragmenten alsbald leicht und schmerzlos umher und die Extension ist in dem richtig angelegten Apparat eine vollständig genügende, wie ich mich an drei schweren Oberschenkelbrüchen, wo die Verbände von der 4.—6. Woche bis zur Consolidirung im 3.—5. Monat getragen wurden und eine nennenswerthe Verkürzung nicht eingetreten ist, überzeugen konnte. Ist die Fusssohle, wie oben angegeben, verlängert worden, so schweben die Kranken im Apparat, der am Sitzknorren und durch die feste Schnürung und den exacten Sitz der Hülsen eine vorzügliche Stütze bildet. Das Gewicht ist ein sehr geringes, durch die Gelenktheile aus Celluloid nach Maas noch erheblich herabgesetzt, der Apparat für das Bein eines kräftigen Mannes, den ich Ihnen zeige, wiegt 1 kg 60 g. Die Celluloidgelenktheile könnten unter Umständen den Nachtheil haben, dass sie sich bei vielem Gehen erwärmen und weich werden, ob sie sich von selbst entzünden können, bezweifle ich. Die Feuergefährlichkeit des Celluloid ist ohne Belang, da es nur brennt, wenn es in eine Flamme gehalten wird, sie soll übrigens nach Maas durch Zusatz von Chlormagnesium zum Celluloidbrei vollständig beseitigt werden können. Die Haltbarkeit ist eine unbegrenzte, Wundsecret hat keinen Einfluss.

Ich habe auf diese Weise eine Pseudarthrose des Oberschenkels, eine Schussfractur des Oberschenkels, einen Zertrümmerungsbruch in der Mitte des Oberschenkels und 3 schwere complicirte Unterschenkelbrüche mit sehr gutem Endresultat behandelt. Die Schwere der Fälle erhellt aus den Röntgenbildern, die ich Ihnen hier zeigen will, und die Anwendungsweise des Apparates aus den Photographien von einigen der Kranken.

Digitized by Google

Zum Schluss erlaube ich mir noch die Bemerkung, dass ich auch bei zwei Amputationen sehr gut passende Stelzfüsse aus Celluloidmull hergestellt habe.

Selbstverständlich können die Gehapparate auch bei subcutanen Fracturen angewendet werden, ich habe auch einen Oberschenkelbruch vom 6. Tage an mit vorzüglichem Erfolge damit behandelt, da sie aber doch viel theurer als ein Gipsverband sind, und wir mit diesem vollständig auskommen, sind sie dabei unnöthig. Bei complicirten Fracturen aber sind sie billiger als andere Verbände, da man für die ganze Behandlung nur einen einzigen Verband braucht.

Es empfiehlt sich bei Fällen von sehr langsamer Consolidation und grossen Knochendefecten, wo reichlich Callus sich bilden muss, die Apparate noch 4—6 Wochen nach eingetretener Festigkeit tragen zu lassen, da der weiche Callus sich leicht einbiegt, wie aus einem der Röntgenbilder hervorgeht.

University of California LIBRARY Medical Department

XXI.

Zur Operation von Ovarialcystomen von ungewöhnlicher Grösse.

Von

Dr. Wörner

in Gmünd[1]).

(Mit einer Figur.)

M. H.! Im vergangenen Jahre habe ich Gelegenheit gehabt, drei Ovarialkystome bei alten Frauen zu operiren, wie man sie nicht so häufig zu Gesicht bekommen wird, zumal es heute wenig Frauen geben dürfte, die ihre Geschwülste zu so riesenhafter Grösse anwachsen lassen, ehe sie sich zur Operation entschliessen. Nehme ich dazu noch einen von mir im Jahre 1895 beobachteten Fall, so sind es 4 derartige Tumoren, die ich hier kurz besprechen will und deren Photographieen ich Ihnen zeigen kann.

Die Krankengeschichten sind kurz folgende:

1. 65 Jahr alte Frau, verheirathet, 4 Kinder, letzte Geburt vor 25 Jahren. Menopause anfangs der 50er Jahre. Stets gesund bis vor 4 Jahren, wo sie allmähliche Abnahme am Oberkörper und auffallende Zunahme am Unterleib beobachtete. Beschwerden waren anfangs keine vorhanden, sodass sie sich nichts daraus macht, erst seit 1 Jahr, seit der Leib viel stärker zunimmt, kann sie nur noch ganz beschwerlich gehen und nicht mehr arbeiten. Sie kann sich seit einigen Monaten nicht mehr bücken, wenn sie sitzt oder liegt sich nicht mehr selber aufrichten, ja nicht einmal mehr im Bett ohne fremde Hilfe drehen und aufstehen. Ausserdem Schwellung der Beine, Athemnoth, häufiges Erbrechen, wenig Urinabsonderung.

Status: Magere, fast kachektische Frau. Gewicht 212 Pfund. Herz und Lungen gesund. 24stündige Urinmenge nicht ganz $^1/_2$ Liter. Lungenlebergrenze

[1]) Vorgetragen am 4. Sitzungstage des Congresses, 8. April 1899.

Digitized by Google

unterer Rand der 4. Rippe. Unterleib enorm vergrössert, hängt im Stehen fast bis zu den Knieen herab, stellt eine ungeheuere kuglige Geschwulst dar, die nach oben am Brustbein endigt, bei Sitzen und Liegen liegen die schlaffen Mammae auf dem Tumor auf. Die Geschwulst ist prall-elastisch, giebt kurze Wellen, verändert ihre Gestalt im Stehen und Liegen nicht. Die Haut ist mit einem dicksträngigen, reichen Venennetz durchzogen. Die Geschwulst nimmt die ganze der Untersuchung zugängliche Bauchhöhle und einen Theil der Thoraxapertur ein, da sie die Rippenbogen weit auseinanderdrängt und rechts die Lunge bis zur 4. Rippe zurückgedrängt hat. Grösster Umfang 156 cm, Peripherie vom Proc. xiphoid. zur Symphyse 145 cm.

Da die Frau sich zu einer Operation absolut nicht entschliessen kann, aber doch wegen ihrer hochgradigen Beschwerden jede andere mögliche Abhilfe verlangt, werden durch Punction 20 Liter chokoladenartiger, klebriger Flüssigkeit abgelassen, absichtlich nicht mehr, so dass der Tumor noch nicht zur Hälfte verkleinert war. Man kann nun einige resistentere, anscheinend derbe, bis faustgrosse Massen in der Geschwulst differenziren. Die Punction macht grosse Erleichterung, leichte Athmung, Zunahme des Appetites, aber nicht Zunahme der Urinsecretion, die immer noch kaum $^1/_4$ Liter für 24 Stunden beträgt, guter Schlaf, wie schon seit lange nicht mehr. Schon nach 3 Tagen wieder erhebliche Zunahme und Entfernung von $12^1/_2$ Liter Flüssigkeit durch neue Punction. Die Flüssigkeit ist jetzt dick, fast syrupartig. Obwohl die Patientin sich überzeugt, dass durch Punction nicht viel geholfen ist, verweigert sie auch jetzt noch die Operation und geht nach Hause. Sie siecht langsam dahin und stirbt nach 2 Jahren; ob weitere Punctionen gemacht wurden, ist mir unbekannt.

2. 52 Jahr alte Frau, Wirthin. War immer korpulent und fett, hat mehrere Geburten gut überstanden, die Menses im 48. Jahr verloren und seit ca. 10 Jahren Zunahme ihres Leibes bemerkt, die schon vor 4 Jahren als Eierstockscyste diagnosticirt wurde. Die Geschwulst nahm im letzten Jahre ganz enorm zu, die Beine schwollen an und auch Morgens nicht mehr ab, die in Folge der Fettleibigkeit vorher schon bestehende Athemnoth nahm so zu, dass die Frau auch im Bett keine rechte Ruhe mehr hatte und alle erreichbaren Aerzte consultirte, aber obwohl alle zur Operation riethen, konnte sie sich doch nicht dazu entschliessen. Da trat ganz plötzlich ein heftiger Schmerz im Leibe auf, ohne irgend welche Veranlassung, so dass die bis dahin noch immer ihre Wirthschaft besorgende Frau schwer krank wurde. Athemnoth gesellte sich hinzu, Fieber, so dass sie beständig auf einem Sessel sitzen musste. Anderen Tags sah ich die Frau.

Hochgradige Fettleibigkeit, aber doch im Verhältniss dazu ungeheuer grosser Bauch, der geschwulstartig bis zur Mitte des Oberschenkels herabhing, prall gespannt war, kurzwellig fluctuirte und bei Betastung wenig empfindlich war. Im Verhältniss zu dem übrigen dicken Fettpolster waren die Bauchdecken dünn und fettarm. Die Frau hatte hochgradige Dyspnoë, einen raschen, doch regelmässigen Puls und zeigte an Herz und Lunge nichts Besonderes, sie bat dringend um Erlösung von ihren Qualen. Umfang der Geschwulst 126 cm, vom Proc. xiphoid. bis Symphyse 90 cm.

Digitized by Google

Da zweifellos eine Perforation mit consecutiver Peritonitis eingetreten war, waren die Chancen einer Laparotomie gering, aber ein anderes Vorgehen kaum angezeigt. Durch Verschulden der Angehörigen verzögerte sich die Operation noch um einen Tag und wurde dann in Aethernarkose vorgenommen. Ein etwa 20 cm langer Schnitt in der Mittellinie durch die sehr dünne Bauchdecke legte den blau durchscheinenden Tumor blos, er wurde dadurch sicher nicht verletzt. Beim Eingehen mit der Hand und Loslösen der Geschwulst vom Peritoneum parietale quoll aus der Tiefe eine Masse fadenziehender, brauner Flüssigkeit hervor. Nachdem die Geschwulst mit ziemlich leichter Mühe — nur an der vorderen Bauchwand waren stärker blutende flächenhafte Verwachsungen — in grossem Umfang vom Peritoneum parietale losgelöst war, wurde das Messer in sie eingestochen und eine grosse Menge braunschwarzer Flüssigkeit entleert, worauf es ganz leicht gelang, die Geschwulst zu entwickeln, den fingerdicken Stiel mit einer Seidenligatur abzubinden, nachdem die Tube für sich abgebunden worden war und zu versenken. Verwachsungen mit Eingeweiden waren gar keine vorhanden.

Aus dem Becken wurde nun die bei der Ruptur ergossene Flüssigkeit entfernt — die Därme und die anderen Bauchorgane waren durch Imbibition schon ganz dunkelbraun geworden — und die Bauchhöhle durch durchgreifende Seidennähte geschlossen, die stark überschüssige Bauchhaut in einer stehenden Falte abgehoben und zwischen den Verband eingelegt. Die Frau erwachte bald aus der Narkose, welche 40 Minuten gedauert hatte, fühlte sich wohl, bekam keinen Collaps und keine besonderen auf die Operation zurückzuführende Erscheinungen, starb aber nach $1^1/_2$ Tagen an Sepsis. Section nicht gestattet.

Die bei der Operation aufgefangene und aus dem Tumor noch entleerte Flüssigkeit betrug 30—35 Liter. Der Tumor selber war eine rein einkämmerige Cyste mit im Allgemeinen sehr derben und dicken Wandungen und einem nur fingerdicken, mit grossen Gefässen versehenen Stiel. Die Tube lag dem Tumor an, war aber nur höchstens 6 cm lang und zeigte nichts Besonderes. In der Nähe des Stiels befand sich die für einen Finger durchgängige Perforationsstelle, die Geschwulsthüllen in deren Umgebung entzündlich gereizt, die Cystenwand war dort nur papierdünn. Daneben war eine zweite Stelle, etwa apfelgross, halbkuglig eingebuchtet, wo durch Zerreissen der inneren Schichten der Cystenwand eine weitere Perforation vorbereitet war.

3. 70 Jahr alte Frau. Sie ist schon lange leidend, hat seit Jahren einen starken Husten mit reichlichem Auswurf, vor 1 Jahr eine starke Lungenblutung durchgemacht und ist seither sehr hinfällig. Seit mehreren Jahren nimmt der Unterleib an Ausdehnung zu, der behandelnde Arzt hat vor 2 Jahren eine mannskopfgrosse Eierstockcyste gefunden. Seither ist die Geschwulst stetig gewachsen, die Beine sind sehr angeschwollen, die Athemnoth nahm immer mehr zu, so dass sie seit Monaten den Sessel bei Tag und Nacht nicht mehr verlassen konnte.

Die Frau sieht kachektisch aus, im Gesicht und an den Armen, wie auf Brust und Rücken abgemagert, Haut welk. Der Bauch stellt einen riesigen Tumor dar, der vom Schwertfortsatz bis zum mittleren Drittel des Oberschen-

Digitized by Google

kels im Stehen, im Sitzen auf den Oberschenkeln aufliegend, bis zu den Knieen reicht. Der Bauchumfang beträgt 126 cm, die Peripherie vom Proc. xiphoid. bis zur Symphyse 62 cm. Die die Geschwulst überziehende Haut ist dünn, prall gespannt und von zahlreichen, theils fingerdicken blau durchscheinenden Venen durchzogen. Der Tumor fluctuirt kurzwellig, ist in ganzer Ausdehnung prall gespannt und lässt nichts weiter durchfühlen, er ändert seine Lage und Gestalt nicht im Stehen oder Liegen. Die Beine sind durch ein sehr pralles Oedem dick geschwollen. Auf den Lungen findet man vielfach kleine Dämpfungsbezirke, besonders rechts unten hinten, und reichlich Rasselgeräusche. Das Sputum ist reichlich, klumpig geballt und stinkend, ohne Tuberkelbacillen. Temperatur normal.

Da die Frau mit Sicherheit ihrem doppelten Leiden, bronchiektatischen Cavernen und riesigem Ovarialtumor bald erliegen muss und trotz der ihr nicht verschwiegenen Gefahren die Operation dringend wünscht, wird dieselbe in Chloroformnarkose vorgenommen. 20 cm langer Hautschnitt in der Medianlinie, bei den dünnen Bauchdecken wird die Geschwulst gleich angeschnitten, worauf einige Liter bräunlicher, zäher Flüssigkeit abfliessen. Die mit den Bauchdecken innig verklebte Cystenwand wird mit der Hand soweit abgelöst, dass das Loch in der Cyste mit vier Klemmen verschlossen werden kann, worauf mit der Hand eingegangen und die Geschwulst stumpf von den Bauchdecken, mit denen sie in den vordersten Partien flächenhaft verwachsen ist, abgelöst wird, so weit, bis sie ganz frei gefühlt wird.

Die Verwachsungsstellen mit den Bauchdecken bluteten ziemlich stark, die blutenden Stellen werden mit Compressen comprimirt. Dann wird durch Abnahme der Verschlussklemmen eine grosse Menge Flüssigkeit herausgelassen, das Loch wieder verschlossen und die Geschwulst herausgewälzt, wobei sich zeigt, dass nirgends Verwachsungen mit Eingeweiden vorhanden sind. Der Stiel ist 3 fingerbreit und wird in Partieen abgebunden und versenkt. Nun wird die Blutung in den Bauchdeckenwundflächen gestillt, die massenhaft überschüssige Bauchhaut in einer grossen stehenden Falte durch einige Matratzennähte fixirt und die verhältnissmässig kleine Laparotomiewunde genäht. Die Operation dauerte 45 Minuten bei 9 ccm Chloroformverbrauch und ausgezeichzeichneter Narkose mit dem Kappeler'schen Apparat.

Der weitere Verlauf war äusserst günstig, es trat kein Collaps ein, 8 Tage lang waren geringe abendliche Temperatursteigerungen vorhanden, nach 4 Tagen schon setzten wir die Kranke auf einen Sessel, mehrere Stunden des Tages, um das Expectoriren des copiösen Sputums zu erleichtern und am 21. Tage nach der Operation konnte sie als geheilt entlassen werden, nachdem sie sich rasch erholte, an Kräften und Ernährung zunahm und sich so wohl wie nicht mehr seit Jahren fühlte. Bemerkenswerth war die schon am 2. Tage auffallend vermehrte Harnabsonderung, welche bis zu 3 Liter in 24 Stunden betrug und ca. 8 Tage anhielt. Die Oedeme der Beine waren schon am nächsten Tage nach der Operation deutlich abgeschwollen, am 3. Tage so stark, dass der Umfang am linken Unterschenkel um 13 cm gegenüber dem Befund vor der Operation abgenommen hatte.

Die in der Geschwulst enthaltene Flüssigkeit betrug ca. 30 Liter, das Ge-

Digitized by Google

wicht der festen Theile 645 g. Sie wog also im Ganzen über 60 Pfund und bestand nur aus einem einkämmerigen Sack mit dünnen aber festen Wandungen, an dessen Innenfläche in der Nähe des breitbasigen aber dünnen Stieles eine hühnereigrosse, auf dem Durchschnitt honigwabenartige Geschwulst aufsass. Die Tube sass dem Tumor als dünner, mit dem Fimbrienende frei beweglicher, etwa kleinfingerlanger Strang auf.

4. 76 Jahr alte Wittwe. Seit 10 Jahren bemerkte sie eine Geschwulst im Unterleib, welche besonders in den letzten Jahren rasch zunahm und im Verlauf der letzten Monate derartige Beschwerden verursachte, dass sie aus dem Bett und vom Stuhl nur noch mit fremder Hilfe aufstehen konnte und beim Gehen oft durch einen kleinen Stoss oder Fehltritt das Gleichgewicht verlor, umfiel und hilflos liegen bleiben musste, bis Jemand ihr aufhalf. Die Geschwulst hatte kaum mehr im Bett Platz, da sie nur in der Seitenlage einigermaassen ruhen konnte. Die Rückenlage war unmöglich, weil die Geschwulst vermöge ihrer ungeheueren Last die Frau auch im Bett total auf die Seite zog. Die Beine schwollen immer mehr an. Obwohl die Patienten Insassin des Hospitals ist, lässt sie sich nie entkleidet untersuchen, sie habe die Wassersucht und da könne man doch nicht helfen. Erst als sie die voranstehende Heilung selber beobachten konnte, bat sie um Untersuchung und Operation, ihr Zustand war inzwischeu unerträglich geworden.

Die Kranke ist eine grosse Frau mit hagerem, faltigem Gesicht, welker Haut, aber gesundem Herzen und gesunder Lunge. Der Bauch stellt einen enormen kugligen Tumor dar, mit dünnen Hautdecken überzogen, in welchen ektatische Venen durchschimmern. Derselbe verschwindet nach oben in die untere Brustapertur, welche er weit auseinandertreibt, die Mammae liegen auf ihm auf, im Sitzen reicht die auf dem Oberschenkel liegende Geschwulst bis an die Kniee, im Stehen über die Mitte des Oberschenkels herab, sie ist von gleichmässig prall elastischer Consistenz, kurzwelliger Fluctuation, die dünne, darüberziehende Haut zum Platzen angespannt. Grösster Leibesumfang 150 cm, Peripherie vom Proc. xiphoid. zur Symphyse 91 cm. Die Beine sind prall und ödematös.

Operation in Aethernarkose. Dauer 40 Minuten. Verbrauch 70 ccm. 20 cm langer Schnitt durch die sehr dünnen fett- und muskelfreien Bauchdecken. Die Geschwulstwand schimmert bläulich durch und zeigt verschiedene, in Folge des enormen Drucks kuglig sich vordrängende hernienartige Stellen. Eine solche platzt beim Eingehen mit der Hand und es stürzt ein Strom von schwarzbrauner Flüssigkeit hervor. Mit einiger Mühe wird nach Entleerung von ca. 10 Litern das immer mehr einreissende Loch mit mehreren Klemmen geschlossen und die Geschwulst mit leichter Mühe von der Bauchwand abgelöst, mit der sie nur oberfläch verlöthet ist. Nun wurde neben den Klemmen eingestochen und ca. 20 Liter Flüssigkeit bei beständiger starker Compression des Leibes so langsam wie möglich abgelassen und dann der Sack mit Leichtigkeit herausgewälzt, er sitzt im Becken fest, rechts durch leicht lösliche Verlöthungen, links durch einen zweihandbreiten Stiel, gebildet durch die Blätter des Lig. latum, zwischen welche die Geschwulst zapfenförmig hineinreicht. Die Aus-

Digitized by Google

lösung aus diesem Bett macht einige Schwierigkeiten, gelingt aber nach mehrfachen Unterbindungen ohne stärkere Blutungen. Das Bett wird vernäht, ebenso eine Stelle am Uterus, wo die Serosa mit abgelöst war. Im Stiel befanden sich ziemlich dünne, nicht mehr als federkieldicke Gefässe, die einzeln unterbunden wurden. Einzeitige Bauchnaht und Zusammenhalten der schlaffen Bauchdecken zu einer 2handhohen stehenden Falte, die in den dicken Zell-

stoffwatteverband hineingenommen wurde. Auffallend war jetzt die ungeheure Weite der unteren Brustapertur, man konnte mit der Hand, nach geschlossenem Bauch, unter dem Rippenbogen bis zur 3. Rippe mit Leichtigkeit gelangen.

Die Frau befand sich nach der Operation wohl, hatte nie Collapserscheinungen, nur am nächsten Tage mehrmals blutige Stühle. Da sie bald über Schmerzen links und über Husten klagt, wird sie schon am 5. Tage her-

Digitized by Google

ausgesetzt, die Wunde heilt glatt. Am 15. und 16. Tage nach der Operation fieberhafte Bronchitis mit Fieber von 39,2, Somnolenz und bedrohlicher Schwäche, die sich aber bald verliert, nachdem der schwachen Expectoration durch manuelle Compression des Thorax zu Hilfe gekommen und grosse Sputumballen entleert worden waren.

Die Diurese beträgt ca. 14 Tage lang bis zu 3 Litern Urin täglich und die Oedeme der Beine sind schon nach wenigen Tagen fast verschwunden. Die Frau erholt sich jetzt ungeheuer rasch, wird im Gesicht voll und frisch und geht von der 4. Woche nach der Operation täglich aus.

Die aufgefangene Flüssigkeitsmenge betrug 48 Liter, die festen Theile $2^1/_2$ Pfund, so dass mit der verloren gegangenen Flüssigkeit die Geschwulst weit über 1 Centner gewogen hat. Der Sack hatte dünne, aber sehr feste, glatte Wandungen, war zweikämmrig, die eine Kammer aber nur faustgross. An der Innenfläche des Balges sind zahlreiche Blutungen. Die Tube liegt in der Cystenwand, ist sehr dünn, ca. 20 cm weit zu verfolgen, verliert sich aber dann in der Cystenwand, so dass das Fimbrienende nicht aufzufinden ist.

Später, 8 Monate nach der Operation, ist die Frau nicht wieder zu erkennen, sie geht mit ihren 77 Jahren ohne Stock in raschem Tempo auf der Strasse, Treppauf und ab, ist voll und frisch im Gesicht, hat keine Spur von Oedemen in den Beinen, sieht viele Jahre jünger aus als sie ist und fühlt sich auch so. Die Laparotomienarbe ist kaum zu sehen, 13 cm lang. Die Bauchdecken sind straff und fest, während sie vorher sehr dünn und fettarm waren, hat sich jetzt ein dickes Fettpolster gebildet, von einer Hernie keine Spur. Der Thorax hat wieder eine ganz normale, schlanke Form angenommen, die durch die Geschwulst bedingte Glockenform ist gänzlich verschwunden.

Wenn ich aus diesen 4 Fällen einige Schlüsse ziehen darf, so sind sie zunächst eine Bestätigung dafür, dass auch bei diesen enormen Geschwülsten die Exstirpation ein relativ ungefährlicher Eingriff ist und selbst bei hochbetagten Frauen und bei schweren Complicationen einen schönen Erfolg haben kann. Der glückliche Erfolg bei den zwei letzten Fällen, die durch die bronchiektat. Cavernen, die Cachexie bei der einen Patientin, durch die Grösse der Geschwülste von 60 und über 100 Pfund, durch das Alter von 70 und 76 Jahren an Schwere den beiden ersten nicht nachstanden, berechtigt zu der Annahme, dass auch die beiden ersten Fälle hätten gerettet werden können, wenn sie sich zur Operation oder resp. zeitig, d. h. vor der Perforation, zur Operation entschlossen hätten. Diese selber gestaltete sich in allen 3 operirten Fällen durchaus nicht schwer, die zwei ersten Operationen waren geradezu leicht und nur im dritten Falle bot die Auslösung der Geschwulst aus dem Ligament. latum einige, aber durchaus keine besonderen Schwierigkeiten. In allen 3 Fällen war von Verwach-

Digitized by Google

sungen mit Darmschlingen oder anderen Bauchorganen, wie man bei dem langen Bestehen und der enormen Ausdehnung hätte von vornherein annehmen können, nichts vorhanden, regelmässig aber wiederholten sich ausgedehnte flächenhafte Verklebungen und Verwachsungen mit der vorderen Bauchwand, die in einem Falle eine stärkere Blutung veranlassten.

Betreffs der Technik der Operation könnte man sich fragen, ob es nicht vortheilhaft wäre, um das rasche Abfliessen, ja Herausstürzen der Flüssigkeit aus der Cyste und damit eine plötzliche ungeheure Druckentlastung zu vermeiden, kurz vor der Operation durch Punction die Tumoren möglichst zu verkleinern. Ich halte das nicht für zweckmässig. Die Operation wird dadurch sehr verlängert und ein Collaps, den man verhüten will, eher begünstigt, da bekanntlich die Kranken durch eine Punction, die 20—40 Liter entleeren soll, auch recht angegriffen werden können. Dann ist bei erschlafftem Sack der Theil der Operation, der der relativ schwierigste und wichtigste zu sein scheint, das Abheben der Cystenwand von den Bauchdecken, jedenfalls erheblich erschwert und wohl auch blutreicher, weil die Wundflächen der enorm gespannten Bauchdecken erst nach Aufhören der Spannung ordentlich zu bluten anfangen. Wenn man den Hautschnitt nicht zu gross macht — in unseren Fällen genügte stets ein 20 cm langer Schnitt —, so kann man das Ausströmen der Flüssigkeit jedenfalls so beherrschen, dass die Druckentlastung nicht zu rasch eintritt und das absichtlich gemachte und unabsichtlich entstandene Loch in der Cystenwand zeitweise wieder verschliessen. Ist die Cyste nach vorangegangener stumpfer Ablösung von den Bauchdecken genügend durch Ablassen von Flüssigkeit entspannt, so kann man den Rest der Flüssigkeit bei verschlossenem Loch nach auch von anderer Seite gemachtem Vorschlag dazu benutzen, den Tumor durch den relativ kleinen Schnitt dadurch zu entbinden, dass man den flüssigen Inhalt durch Druck allmählich in dem Theil des Sackes sich ansammeln lässt, den man vor die Bauchwunde vorgezogen hat.

Damit, dass ich die Punction vor der Operation für überflüssig halte, verkenne ich durchaus nicht die Gefahren, welche die Druckentlastung mit sich bringen kann. Ich glaube aber, dass diese mehr für die Zeit der Nachbehandlung als für die Operation selber

Digitized by Google

zu fürchten sind. In dem letzten unserer Fälle traten schon in der ersten Nacht blutigwässrige Diarrhöen ein, die allerdings bald sistirten, aber jedenfalls von starker Blutüberfüllung der Därme herrührten, die trotz des festen Verbandes erfolgte. Verhängnissvoller sind die Folgen, welche seitens der Brustorgane zu fürchten sind. Wir haben in allen 3 Fällen gesehen, dass die untere Thoraxapertur durch die Geschwulst enorm auseinander getrieben und das Zwerchfell bis zur 4. Rippe in die Höhe gedrängt war. Dieser Zustand bestand Jahre lang und es liegt auf der Hand, dass bei den alten Frauen mit starren Thoraxwandungen und geschwächter Athmungsmusculatur recht schlimme Folgen zu befürchten sein konnten. Das Zwerchfell muss natürlich stark heruntersinken, die Lungen dehnen sich ziemlich rasch und die ungünstigen Verhältnisse des unten so stark erweiterten Thorax hindern eine energische Thätigkeit des Zwerchfells. Wir suchten bei der Operation durch energische Compression mit 4 kräftigen Assistentenhänden und nachher durch dicken und festen Verband, später durch möglichst baldiges Aufstehen der Kranken diesen Gefahren entgegenzuarbeiten; es ist uns auch gelungen, namentlich hat die sehr schwache Frau mit den Bronchectasien eine ganz ungestörte Reconvalescenz durchgemacht. Für den 4. Fall, die 76 Jahre alte Frau, wäre freilich dieser Umstand fast verhängnissvoll geworden. Sie war schon lange ausser Bett, als sie am 15. Tage nach der Operation eine Bronchitis bekam, mit hohem Fieber und grossen Schwächeerscheinungen, Somnolenz und absoluter Energielosigkeit. Wir halfen uns dadurch, dass wir vom Bauch aus das Zwerchfell bei der Exspiration kräftig nach oben zu drücken versuchten und auch den besten Erfolg damit erzielten. Sofort expectorirte sie grosse, zähe Sputummassen und war nach 2 Tagen wieder durchaus ausser Gefahr. Jetzt, nach 8 Monaten, hat der Thorax wieder eine ganz normale Form angenommen.

Wenn wir also den plötzlichen Veränderungen des Brust- und Bauchraumes durch die Operation wohl Rechnung tragen müssen, so dürfen sie doch nicht von Ausführung der Operation abhalten und fallen vielleicht doch nicht so sehr ins Gewicht, wie es auf den ersten Blick erscheint. Der Hauptdruck der Geschwulst findet nämlich gar nicht auf die Bauch- und Brustorgane statt, vielleicht viel weniger als bei mittelgrossen Geschwülsten, weil die Haupt-

Digitized by Google

masse über die Bauchhöhle hervorragt und eigentlich von den Bauchdecken getragen wird, wenigstens im Stehen, beim Sitzen von den Beinen, auf welchen der Tumor aufliegt und im Liegen vom Bett, da diese Frauen nur noch die Seitenlage einnehmen können und ihre Last auf das Bett neben sich legen.

Zur Technik der Bauchdeckennaht möchte ich betonen, dass das Zusammenlegen der schlaffen Bauchdecken in eine möglichst hohe Falte, event. das Fixiren dieser Falte durch einige Matratzennähte, sich gut bewährt hat. Die 1—2 handhohe Falte haben wir seitlich umgelegt, gut mit Verbandmitteln ausgepolstert und durch festen Verband fixirt. Die Falte gleicht sich bald wieder aus, die Bauchdecken ziehen sich zusammen, das Unterhautfettgewebe bildet sich wieder und auch die Musculatur scheint wieder normal zu werden.

Digitized by Google

XXII.

Zur Klumpfussbehandlung.

Von

Dr. G. Neuber

in Kiel[1]).

(Mit 4 Figuren.)

Seit vielen Jahren benutze ich, zunächst auf Empfehlung des Instrumentenmachers Beckmann, bei angeborenen, paralytischen und erworbenen Klumpfüssen einen Apparat, welcher mir so vorzügliche Dienste geleistet hat, dass ich ihm allgemeinere Verbreitung wünschen möchte.

An dem Apparat (Fig. 1a u. b) ist eine hintere Schiene mit Doppelcharnier angebracht; dieses gestattet dem auf einer Metallsohle ruhenden Fuss Bewegungen nach allen Richtungen. Die Sohle wird nach dem Modell eines gleich grossen normalen Fusses gearbeitet, Unterschenkel und Fuss liegen in einem genau gearbeiteten Schnürschuh. Aussen und vorn angebrachte Gummizüge bewirken eine permanente, den Fuss allmählich immer mehr herumstellende, das Knochengewebe mit der Zeit transformirende Traktion im Sinne der Pronation und Dorsalflexion. Im Princip ähnliche Modelle sind von Lücke, Stillmann, Beely angegeben worden.

Vor Anlegung des Apparates muss der Fuss in eine leicht dorsalflektirt-pronirte Stellung gebracht sein. Dies gelingt in leichteren Fällen, zumal bei kleinen Kindern durch einfache, event. in Narkose auszuführende Manipulationen. Oft muss dem Redressement die Durchschneidung der Achillessehne, der Plantarfascie und — wenn das noch nicht genügt — auch der Tibialis posticus-Sehne sowie des Ligam. later. int. voraufgehen. Fünf bis

---

[1]) Vorgetragen am 3. Sitzungstage des Congresses, 7. April 1899.

Digitized by

Taf. VIII und Taf. IX. Sämtliche Figuren sind von Leica **Oel** immersion gezeichnet. Die Vergrößerung beträgt 1000 mal. Die Figuren sind in der Ebene gehalten, so daß die Lage der Kerne und Kernteilungsfiguren zu einander und zur Oberfläche des Eies genau wiedergegeben ist. Die Bezeichnung der Figuren ist in Übereinstimmung mit der Beschreibung.

Fig. 1.

Ein Ei mit zwei Kernen. Die Kernteilungsfiguren sind hier völlig zum Stillstand gekommen. Wahrscheinlich, weil es in Kopulation begriffen ist. Vergr. 1000.

Indo-Labyrin. labrin-i, nach Sage ihr Verbrecher in **altpers.** Gefängnis, **Pers.** Gefängnis, Gefängnis, Gefängnis,

fixirtem Unterschenkel bietet der an die Sohle geschnürte Fuss eine günstige Handhabe. Bei ungenügenden Fortschritten ist es zweckmässig das Redressement in Narcose zu wiederholen, jedoch kommt dies nach meinen Erfahrungen sehr selten vor.

Fig. 2.

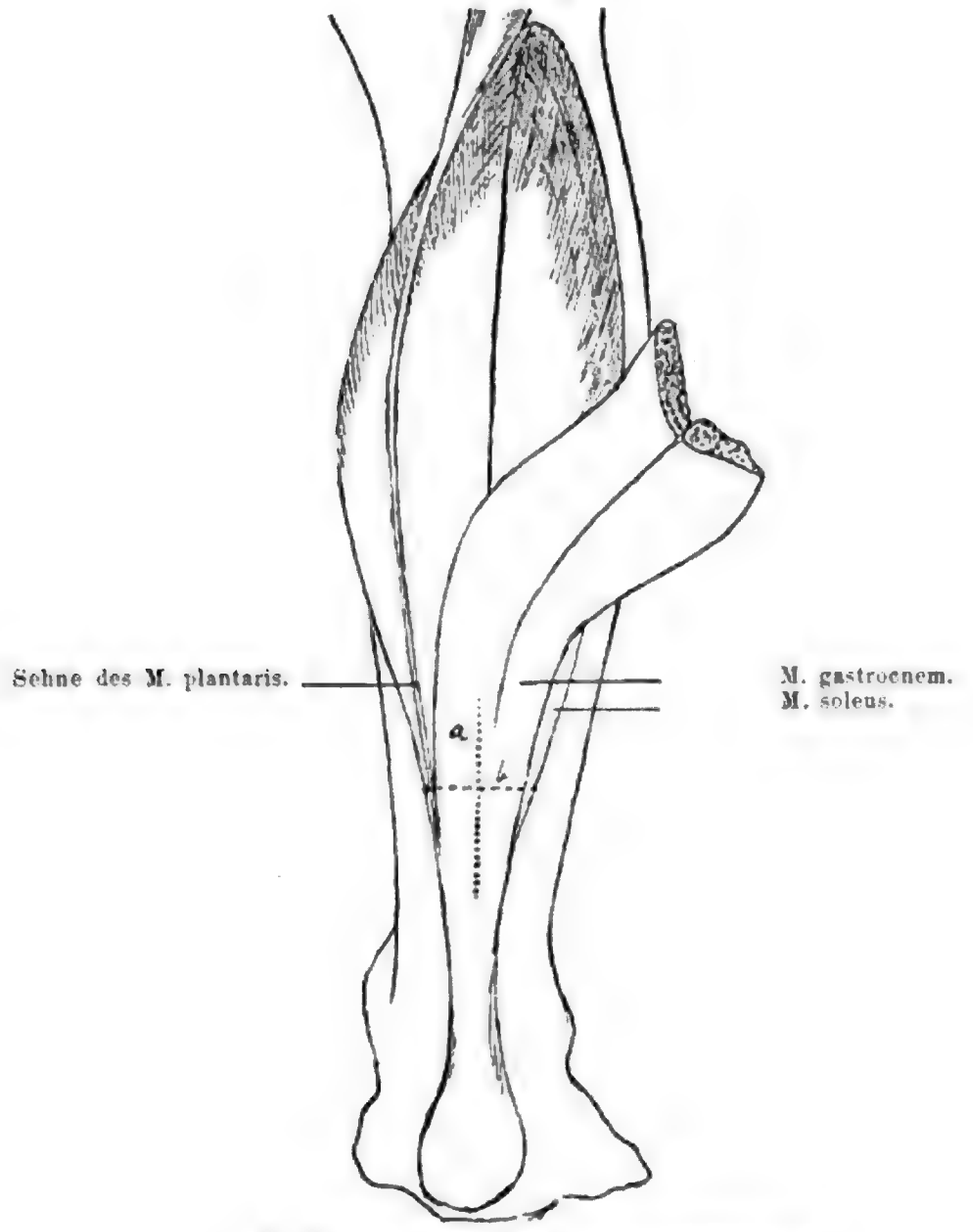

a) Hautschnitt. b) Sehnenquerschnitt.

Sobald der Patient ohne Beschwerden mit voller Sohle auftreten kann, lasse ich ihn öfters am Tage in dem Apparat gehen, event. nach Ueberziehen eines Gummischuhes. Später wird der Apparat nur noch während der Nacht, Tags dagegen ein Stiefel mit äusserer Schiene getragen. Massage sowie mechanische Uebungen in Beugungs- resp. Pronationsapparaten verstärken die Wirkung.

Digitized by Google

Sobald der Patient im Stande ist, den Fuss aktiv in der Richtung der Beugung und Pronation innerhalb ausreichender Grenzen zu bewegen, werden die Klumpfussstiefel durch gut sitzende Schnürstiefel ersetzt, jedoch lasse ich noch für längere Zeit die mechanischen Uebungen fortsetzen und während der Nacht den Apparat tragen. Dieser wird auch späterhin wieder hervorgeholt, sobald die Stellung des Fusses zu wünschen übrig lassen sollte.

Hunderte von Klumpfüssen jeden Grades bei Patienten jeden Alters sind von mir in dieser Weise ohne Anwendung irgend welcher anderer Apparate, Bandagen oder Contentivverbände geheilt worden.

Fig. 3.

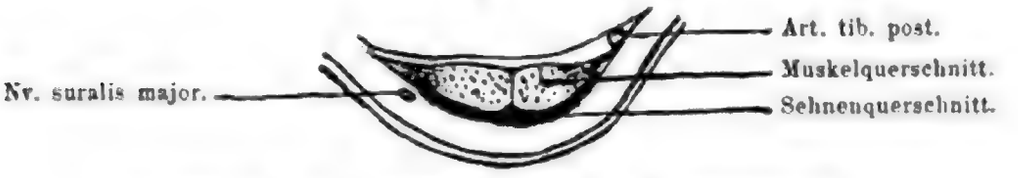

Querschnitt im unteren Drittel des Unterschenkels.

Zweimal habe ich erlebt, dass nach Durchschneidung der Achillessehne dicht oberhalb ihres Ansatzes an den Calcaneus die Vereinigung der sich retrahirenden Querschnitte entweder garnicht oder doch nur mittels einer schmalen dehnbaren Bindegewebsbrücke erfolgte — und der Schlusseffekt war ein pes calcaneus. Um dies zu vermeiden, gehe ich seit vielen Jahren in folgender Weise vor:

Durch einen 4—6 Ctm. langen Schnitt an der Grenze des mittleren und unteren Drittels des Unterschenkels wird die Sehne freigelegt, von beiden Seiten her durchtrennt, sodann ein von der Mittellinie nach vorn zwischen die, an dieser Stelle noch ziemlich starken Muskelbündel des M. soleus, sich einsenkender straffer Bindegewebszug durchschnitten. Cf. Fig. 2 und 3.

Bei leichter Beugung des Fusses weichen die Querschnitte des sehnigen Theiles des Muskelapparates auseinander während die davor befindlichen Muskelstränge des Soleus nur gedehnt werden Somit bleibt die Continuität der Gewebe erhalten und die Gefahr einer Nichtvereinigung ist ausgeschlossen. Nach Lösung der künstlichen Blutleere füllt sich der entstandene Hohlraum allmählich mit Blut und die äussere Wunde kann geschlossen werden. —

Digitized by Google

XXIII.

Histologische Untersuchungen über die Anheilung Krause'scher Hautlappen.

Von

Dr. Wilhelm Braun,

Assistenzarzt der chirurgischen Abtheilung des Altonaer Krankenhauses[1]).

(Hierzu Tafel III.)

In klinisch befriedigenden Fällen von Transplantation Krause-scher Hautlappen zeigt sich nach Beendigung der Heilung die frühere Wundfläche mit Haut bedeckt, welche einen der normalen menschlichen Haut völlig oder nahezu völlig gleichen Eindruck macht, somit also von einer Hautnarbe unter allen Umständen grundverschieden ist. Sie ist elastisch, weich, häufig verschieblich. Ferner kann sie die secretorischen Functionen der normalen Haut erfüllen; in ihr vermögen sich Haare zu erhalten und weiter zu wachsen.

Mit dieser klinischen Beobachtung stehen Enderlen's[2]) Angaben über die histologischen Vorgänge bei der Anheilung und deren Endresultat, nämlich der von ihm betonte Untergang fast sämmtlicher Gewebe des überpflanzten ungestielten Lappens in Widerspruch. Dieser Gegensatz zwischen klinischem Bilde und anatomischem Befunde an der überpflanzten Haut, veranlasste meinen Chef, Herrn Prof. Krause, die Angaben Enderlen's nachprüfen zu lassen, um Klarheit darüber zu gewinnen, ob

[1]) Vorgetragen am 4. Sitzungstage des Congresses, 8. April 1899.

[2]) Enderlen, Histologische Untersuchungen über die Einheilung von Pfropfungen nach Thiersch und Krause. Deutsche Zeitschr. f. Chir. Bd. 45.

Digitized by Google

wirklich in diesem Falle eine häufig gemachte klinische Beobachtung durch die mikroskopische Untersuchung widerlegt werden sollte.

Für die vorliegende Arbeit stand ein ausgedehntes Material zur Verfügung, welches von Patienten stammte, bei denen in der von Prof. Krause angegebenen Weise die Transplantation ausgeführt war. Es umfasste Objecte aus den jüngsten bis zu den ältesten Stadien. Besonderer Werth wurde darauf gelegt, dass das histologische Material durch die klinische Beobachtung und den klinischen Verlauf und Ausgang in jedem Falle controlirt wurde.

Auf Einzelheiten der histologischen Technik gehe ich in diesem kurzen Bericht nicht ein und verweise in dieser Beziehung wie auch in manchen anderen Punkten auf die ausführlichere Arbeit, welche demnächst in Bruns' Beiträgen erscheinen wird.

Aus der Gesammtheit unserer Einzelbefunde gewinnen wir ein Bild von der Widerstandsfähigkeit der überpflanzten Hautlappen im ganzen und dem Grade der Lebensfähigkeit ihrer einzelnen Gewebselemente im Besonderen.

Zunächst fällt bei der Durchmusterung unserer Schnitte auf, dass die Degenerationsprocesse in den Hintergrund treten gegenüber jenen Vorgängen, welche darauf gerichtet sind, das überpflanzte Hautstück seiner physiologischen Aufgabe im Organismus wieder zuzuführen; und wir haben in jedem der untersuchten Fälle festzustellen vermocht, dass dieses Bestreben von Erfolg gekrönt ist.

Nicht alle Gewebstheile verhalten sich jedoch gleich, die einen sind empfindlicher als die andern. Wir müssen sie deshalb gesondert betrachten.

Mit absoluter Regelmässigkeit fand sich in unseren Fällen die Hauptmasse der wesentlichsten bindegewebigen Cutiselemente, nämlich des elastischen und des fibrillären Gewebes, erhalten. Nur da, wo wir deren Fortbestehen nachweisen können, haben wir den erstrebten operativen Erfolg: eine elastische, weiche Haut als Polster und Schutz gegen äussere Schädlichkeiten. Hierin liegt zugleich der principielle Gegensatz zwischen einem angeheilten, ungestielten Lappen und einer Hautnarbe. Diese unterscheidet sich ja in Folge ihrer Zusammensetzung aus festgefügtem Binde-

Digitized by Google

gewebe und in Folge des Mangels elastischer Fasern von Haut durch Derbheit und Starrheit.

Der Beweis dafür, dass die elastischen Fasern nicht zu Grunde gehen, sondern sich erhalten, ist durch Vergleich von Lappen und Narbe in einem Schnitt ohne weiteres zu führen. Zwei Objecte aus unserer Versuchsreihe sind in dieser Richtung besonders überzeugend. Sie sind 81 Tage bezw. $3^1/_4$ Jahr p. transpl. gewonnen. Nach einem Schnitt vom letzterwähnten Falle ist Abbildung 1 dargestellt worden. Sie umfasst ursprüngliche Unterschenkelhaut, Zwischennarbe und überpflanzten Lappen. Mit Hülfe der Weigertschen Färbung waren im Präparate die elastischen Fasern dargestellt; sie treten hier in der Abbildung als schwarzes Netzwerk hervor. Analoge Verhältnisse zeigt ein 81 Tage altes Object. Wir sehen in beiden Fällen im Hautlappen und der ursprünglichen Haut der Umgebung ein ganz gleichartiges, starkes elastisches Fasernetz von normaler Anordnung, während dieses Netz in der Zwischennarbe fehlt. Nur an Stellen, wo sich junges Gewebe an das des Lappens herandrängt, also besonders an den Berührungsflächen mit der Umgebung, haben die elastischen Fasern ab und zu ihre regelmässige Anordnung eingebüsst und erscheinen zusammengedrängt. In der Narbe fanden wir nach 81 Tagen überhaupt noch keine Spur von elastischen Fasern, nach $3^1/_4$ Jahren ist allerdings bei Anwendung starker Vergrösserungen unter dem Mikroskop der Beginn einer Versorgung der Narbe mit allerfeinsten elastischen Fasern von der Seite der ursprünglichen Haut her zu erkennen. Der Gegensatz bleibt aber ein so schroffer, dass der principielle Unterschied von Narben- und Lappengefüge ohne weiteres hervortritt, und ausserdem ein Vergleich beider sofort ergiebt, dass die elastischen Fasern im Lappen alte und nicht neuentstandene sind. Eine Wucherung, ausgehend von den alten elastischen Fasern des Lappens, im Lappen selbst oder von ihm aus in die Narbe, lässt sich nicht nachweisen; ebenso wenig jedoch irgend wie hochgradigere Degenerationserscheinungen an diesen alten Fasern. Vielmehr lässt sich bei vielen Fasern direct die Integrität mit starken Systemen auf weitere Strecken hinaus verfolgen. Wir müssen also nach dem histologischen Befunde an diesen und anderen Objecten das elastische Gewebe der überpflanzten Lappen für ein völlig functionsfähiges erklären.

Digitized by Google

Schon der Umstand, dass die elastischen Fasern ihre normalen Lagebeziehungen sich bewahren, macht es unwahrscheinlich, dass das alte, in den Maschen dieses Netzes eingelagerte fibrilläre Gewebe zu Grunde geht und durch neues ersetzt wird.

Unser Material vom 4. bis 80. Tage beweist aber auch fortlaufend, dass ein Ersatz des alten fibrillären Gewebes durch neues nicht stattfindet, dass vielmehr die Hauptmasse der alten Fibrillen, die als solche im Vergleich zu den jungen Fibrillen des Narbengewebes leicht zu erkennen sind, der Regel nach erhalten bleibt.

Zur Illustrirung dieser Verhältnisse während der Anheilung dienten besonders zwei Objecte, welche 27 und 33 Tage post transplantationem gewonnen wurden. Es handelte sich hier im Schnitte um zwei neben einander aufgepflanzte, jetzt nur durch eine überaus feine Zwischennarbe von einander getrennte Hautlappen; dem entsprechend grenzt sich eine Zone jungen festgefügten Bindegewebes — die verbindende Narbe — von den benachbarten transplantirten Theilen scharf ab, welche ihr ursprüngliches lockeres fibrilläres Gewebe und das normale Netz der elastischen Fasern, abgesehen von kleinen Bezirken, enthalten. Den gleichen Befund zeigte ein 40 Tage p. op. nach beendigter Heilung gewonnenes Object; hier besitzt ebenfalls die Cutis des Lappens die normale Structur, während die den Lappen mit dem Untergrund verbindende Narbe festgefügt erscheint.

Während wir das Fortbestehen fast der gesammten Fibrillenmassen sicher beweisen und schrittweise verfolgen können, müssen wir es offen lassen, ob alle, später in ihrem Bereich gelegene Zellen alte sind, oder ob es sich zum Theil um neue, eingewanderte, oder durch Theilung alter entstandene Zellen handelt.

War die Hauptmasse der gröberen elastischen und fibrillären Cutisbestandtheile im überpflanzten Lappen erhalten, so war auch den klinischen Anforderungen genügt; die Integrität aller übrigen Theile ist in dieser Hinsicht nicht nothwendig.

Zunächst bezieht sich dies auf die Papillen; ihr Untergang und darauf folgender Ersatz durch Narbengewebe ist für die Functionstüchtigkeit des Lappens nebensächlich.

In einem unserer Fälle wurde nach 81 Tagen ein Stück excidirt, das zur Hälfte weiss, zur andern Hälfte röthlich aussah; im Uebrigen aber erschienen beide Hälften klinisch ganz gleich-

Digitized by Google

werthig. Histologisch unterschieden sich beide dadurch, dass der weisse Abschnitt die Papillen und in ihnen die feinsten elastischen Fasern bis zu den Epidermiszellen behalten hatte; dagegen waren in dem roth aussehenden Abschnitt die Papillen und die subpapilläre Zone in Folge einer oberflächlichen Nekrose während der Heilung durch Narbengewebe ersetzt, und das mehrschichtige Epithel zog darüber ganz glatt hinweg. Die tieferen Schichten der Cutis, also die Hauptmasse, enthielten dagegen in beiden Hälften die gleichen, alten, fibrillären und elastischen Elemente. Abbildung 2 entspricht dem röthlichen Abschnitt dieses Objects.

Auch an anderen Objecten, bei denen keine Nekrose voraufgegangen war, sehen wir die Papillen ganz abgeplattet. Jedoch möge erwähnt werden, dass auch normaler Weise die Höhe der Papillen am Oberschenkel, von dem ja fast durchweg die ungestielten Lappen entnommen werden, eine geringe ist. Normale Papillenverhältnisse zeigt z. B. Abbildung 3; bei specieller Färbung auf elastische Fasern treten hier die zartesten Fasern hervor, und lassen sich bis ans Epithel verfolgen.

In der Schaffung einer widerstandsfähigen, der normalen gleichwerthigen Cutis liegt die Hauptbedeutung der Krause'schen Lappen. Dem entspricht, wie wir sahen, der histologische Befund, dass die Hauptmasse der bindegewebigen Theile der Cutis erhalten bleibt.

Jedoch darf durchaus nicht die Wichtigkeit der epithelialen Theile der überpflanzten Haut unterschätzt werden. Vornehmlich ist die Epidermis in der ersten Zeit als Schutz der Cutis gegen Austrocknung von grosser Bedeutung. Später freilich hebt sich in fast allen Fällen der grösste Theil der Epidermisschichten ab und verfällt dem Untergang. Es muss sich dann in der Regel erst wieder eine neue lebensfähige Epitheldecke bilden. Diese geht bei grossen überpflanzten Lappen im Wesentlichen von erhaltenen Zellen des Stratum Malpighi, der drüsigen Elemente der Cutis und der Wurzelscheide der Haare aus. Ausserdem findet eine Epithelisirung der Oberfläche der Lappen, besonders in den Randtheilen, von der Umgebung her statt.

Die übrigen epithelialen Gebilde der überpflanzten Haut: Talgdrüsen, Schweissdrüsen, Haare, finden sich in unserem Untersuchungsmaterial in wechselnder Menge nach der Anheilung vor. In einer Reihe von Präparaten sind sie einige Zeit p. op. zu

Digitized by Google

Grunde gegangen, in andern wieder haben sie sich völlig erhalten. Dies zeigt z. B. Abbildung 3. Wir sehen hier in dem lockeren Gewebe der Cutis Querschnitte von Haaren und Schweissdrüsenknäuel. Talgdrüsen finden sich in diesem Schnitte nicht, sind aber in andern Schnitten desselben Objectes vorhanden.

Als klinischer Beleg für das Wachsthum der überpflanzten Haare dient eine bei einem Knaben gemachte Beobachtung. Es wurde hier nach Exstirpation eines Aneurysma cirsoides der Stirn die rechte Augenbraue plastisch durch einen ungestielten Hautlappen von der behaarten Kopfhaut gedeckt. In diesem Falle erreichten vor Kurzem die Haare eine Länge von 3 cm und müssen alle 4—6 Wochen gekürzt werden.

Ebenso wie die epithelialen Gebilde vermag sich auch die glatte Musculatur der Cutis zu erhalten. In Abbildung 3 sind Muskelzüge getroffen. Im mikroskopischen Bilde treten die glatten Muskelfasern bei Färbung nach van Gieson sehr deutlich hervor.

Ausser den nervösen Elementen, über die uns ein Urtheil nicht zusteht und die eine besondere Stellung einnehmen, vermögen sich also alle specifischen Cutisbestandtheile zu erhalten.

Es mögen noch einige Bemerkungen über die Beziehungen zum Boden und die Ernährung der Lappen folgen.

Je nach der Art der überhäuteten Gewebsfläche wird sich ein Schnitt, der Lappen und Boden trifft, verschieden ausnehmen. In dem Abbildung 2 entsprechenden Falle, in dem der Lappen direct auf die Musculatur aufgepflanzt wurde, heilte die Cutis ohne vermittelndes subcutanes Gewebe auf und die Verbindung wird nur durch eine ganz schmale Zone festen Bindegewebes hergestellt. An andern Objecten besteht hingegen eine Verbindung des Lappens mit dem Untergrunde durch ein stärker entwickeltes Narbengewebe, welches den Lappen eine Zeitlang wenigstens unverschieblich gegen die Unterlage fixirt. Schliesslich bildet sich in manchen Fällen ein neues, subcutanes Gewebe im Untergrunde, worauf schon Krause[1]) hinwies. In dem Abbildung 3 entsprechenden Falle, wo

[1]) F. Krause, Ueber die Verwendung grosser ungestielter Hautlappen zu plastischen Zwecken. Vortrag auf der 67. Versamml. deutscher Naturforscher etc. Leipzig 1896. p. 22.

Digitized by Google

das zur Untersuchung gelangte Stück des Lappens unmittelbar auf Calcaneus und Achillessehne gepflanzt war, fand sich bei der Excision des Stückchens eine mehrere Millimeter starke subcutane Fettschicht vor, die zum Theil auf unserer Abbildung zu erkennen ist. Sie ist nur durch ein schmales Narbengewebe von der Cutis des Lappens getrennt.

Während der ersten über Tod und Leben der Gewebe und Zellen des Lappens entscheidenden Zeit, findet die Ernährung durch Saftströmung statt, welche sich makroskopisch als Oedem, mikroskopisch als Auflockerung des fibrillären Gewebes äussert. Schon früh werden jedoch die Lappen vom Boden her wieder mit Blut versorgt und durchsetzen ihn allmählich ganz, wobei zum Theil die alten Gefässbahnen benutzt werden. Aber noch längere Zeit p. op. spielt neben der Bluternährung die plasmatische Circulation eine bedeutende Rolle.

Aus diesen histologischen Befunden, welche zu den verschiedensten Zeiten nach der Transplantation ungestielter Hautlappen, in einem Zeitraume von 4 Tagen bis zu $3^1/_4$ Jahren, erhoben sind, folgt also, dass bei einer strengen Durchführung der von Krause angegebenen Operationsmethode, das erstrebte Ziel, möglichst normale Cutis zu schaffen, vollständig und zwar dadurch erreicht wird, dass die überpflanzten Lappen sich fast in toto erhalten.

Wir halten uns auch nach dem histologischen Ergebniss für berechtigt, die Ueberpflanzung ungestielter Hautlappen in besonders schweren Fällen vorzunehmen. Das sind die Fälle, in denen nach den im Altonaer Krankenhause gesammelten Erfahrungen die Thierschsche Transplantation, welche auch bei uns im übrigen die Cardinalmethode darstellt, keine dauernd guten Resultate giebt.

Digitized by Google

Erklärung der Abbildungen, Tafel III.

Mikrophotogramme; Zeiss'scher Apparat F = 50 mm; 8—12 fache lineäre Vergrösserung.

Abbildung 1. $3^1/_4$ Jahr post transplantationem. Elastische Fasernfärbung nach Weigert-Bismarckbraun.

A. Ueberpflanzter Hautlappen von lockerer Structur und mit normal geordneten elastischen Fasern.

B. Festgefügte Narbe, ohne erkennbare elastische Fasern.

C. Ursprüngliche Unterschenkelhaut.

1. Epidermis.
2. Cutis: schwache Andeutung von Papillen im Bereich des Lappens.
3. Boden mit stärkeren Gefässen (4).

Abbildung 2. 81 Tage post transplantationem. Färbung wie Abbildung 1.

1. Glatte Epidermisdecke.
2. Zone neuentstandenen (Narben)gewebes ohne Spur elastischer Fasern.
3. Altes Cutisgewebe des überpflanzten Lappens, kenntlich an der lockeren Fügung und dem Gehalt an elastischen Fasern, welche schwarz erscheinen.
4. Verbindung zwischen Hautlappen und Boden; = Narbengewebe.
5. Boden = Muskulatur.

Abbildung 3. 56 Tage post transplantationem. Färbung nach van Gieson. (Abzug vom Diapositiv.) Ueberpflanzter Hautlappen:

1. Epidermis.
2. Cutis des überpflanzten Lappens. Alle Bestandtheile haben sich erhalten. Vor allem Papillen, zahlreiche quer getroffene Haare, in ihrer Nähe Schweissdrüsenknäuel, rechts oben im Winkel glatte Muskulatur erkennbar.
3. Schmale Verbindung mit dem Boden. Im Uebergangstheil stärkere obliterirte Gefässe.
4. Subcutanes Fett des Bodens, schwarz erscheinend.

Digitized by Google

XXIV.

Erfahrungen über die therapeutische Verwendung überhitzter Luft.

Von

Professor Dr. F. Krause

in Altona[1]).

M. H.! Seit mehr als $1\frac{1}{2}$ Jahren verwende ich heisse Luft zu therapeutischen Zwecken, und da die Apparate einfach und die Ergebnisse sehr ermuthigend sind, so halte ich es für angemessen, Ihnen das Verfahren zu demonstriren und Sie zur Nachprüfung aufzufordern. Der Tallermann'sche recht kostspielige Apparat stand mir nicht zur Verfügung; nach den Mittheilungen in der englischen Literatur benutzt er heisse Luft bis zu einer Temperatur von 300° F. d. h. rund 140° C. Auch wir sind in den Wärmegraden so hoch gegangen, in einzelnen Fällen selbst darüber hinaus bis zu 150° C. Zuerst haben wir uns die Apparate mit Hilfe unseres Maschinenmeisters selbst construirt, jetzt werden sie vom Instrumentenmacher angefertigt[2]).

Wenn so hohe Wärmegrade auf ein Glied einwirken sollen ohne Verbrennungen herbeizuführen, so ist vor Allem nöthig, dass kein guter Wärmeleiter die Haut berührt oder in ihre unmittelbare Nähe gelangt. Die zu behandelnde Extremität ruht in einem Cylinder aus Asbestpappe, und damit dieser seine Form bewahrt, ist er von einem Drahtgerüst umgeben, das aber an keiner Stelle nach innen in die Lichtung hineinragen darf. Um die Wärmeaus-

[1]) Vorgetragen und demonstrirt am 4. Sitzungstage des Congresses, 8. April 1899.

[2]) C. W. Bolte Nachf., Hamburg, 20 Rathhausstr.

Digitized by Google

strahlung nach Möglichkeit zu verhüten und den Apparat leicht auf die erforderliche hohe Temperatur bringen zu können, ist das Drahtgestell wiederum von einem Asbestmantel umschlossen und dieser mit dickem Tuch benäht. Entsprechend angebrachte Gurte aus Leinwand oder Gaze halten ein schweres Glied, wie z. B. den Fuss schwebend über dem unten liegenden Theil der Asbestpappe, so dass auch hier ein schützender Luftraum verhanden ist. Der Abschluss an beiden Enden des Cylinders wird durch einen Mantel aus wasserdichtem Stoff hergestellt, der die hohen Hitzegrade erträgt; beim Apparat für das Knie- und Ellenbogengelenk z. B. wird er oben und unten mit Hilfe eines Bandes fest zugeschnürt. Unter dieses Band muss vor dem Zuschnüren eine Schicht nicht entfetteter Watte gelegt werden, entfettete Watte wird durch den Schweiss nass und veranlasst dann bei der hohen Temperatur, die die Feuchtigkeit annimmt, häufig ein sehr unangenehm brennendes Gefühl. Aus demselben Grunde wird der betreffende Körpertheil entblösst in den Apparat gelegt, da jede umhüllende Schicht von Schweiss feucht wird.

Für die Hand und den Fuss ist der Asbestmantel an der peripheren Seite geschlossen, es bedarf nur des Zubindens am centralen Ende; das Glied wird in diese Apparate hineingeschoben. Schwieriger ist ein Abschluss am Schulter- und Hüftgelenk zu erzielen, aber auch hier gelingt es mit entsprechend gearbeiteten, über den Schultergürtel und die betreffende Beckenhälfte hinübergreifenden Apparaten. Eine andere Form besitzen die Apparate für Nacken, Rücken und Kreuz; sie legen sich in Form eines Kastens genau diesen Körpertheilen an. Gerade sie haben uns bei schweren rheumatischen Affectionen (Lumbago, Schmerzen in den Ileosacral-Gelenken u. s. w.) ausgezeichnete Dienste geleistet. Bei der Anwendung der Apparate an der oberen Extremität kann der Kranke im Stuhle sitzen, er muss dies thun bei der Erhitzung des Nackens, des Rückens und des Kreuzes. Dagegen wird das Hüft-, Knie- und Fussgelenk am zweckmässigsten im Bett mit der heissen Luft behandelt. Da auch der übrige Körper oft an der Schweissabsonderung theilnimmt, so soll der Kranke in Wolle eingehüllt sein.

An der Stelle, wo die heisse Luft dem Gliede zugeführt wird, ist eine besondere Vorrichtung getroffen, damit die eintretende Luft nicht unmittelbar gegen die Haut strömt. Hier ist ein Asbestkasten

Digitized by Google

und darüber eine verschiebliche und abnehmbare Asbestplatte eingefügt, so dass der Luftstrom nur auf Umwegen in das Innere des Apparates gelangen kann. Zugleich wird damit erreicht, dass das Metallrohr, welches der zuströmenden Hitze als Weg dient und einen noch höheren Wärmegrad erreicht, als die Luft selbst, genügend weit von der Haut entfernt liegt, um nicht Verbrennungen zu erzeugen. Die Platte kann entfernt werden, damit alle Theile des luftzuführenden Rohres von Zeit zu Zeit von dem sich ansetzenden Russ gereinigt werden können. Auch der Bunsenbrenner setzt Russ ab.

Das Thermometer, das bis 200° C. zeigt, ist an einer Stelle durch ein enges Loch in das Innere des Apparates gesteckt. Man muss sich auf's Sorgfältigste hüten, das Thermometer während des Betriebes unvorsichtig zu bewegen; denn wenn die Quecksilberkugel auf die Haut oder in ihre Nähe gelangt, giebt es sofort eine Verbrennung mit Blasenbildung.

Zur Zuführung der heissen Luft benutzen wir einen mit Asbest umhüllten Schornstein, der mittelst eines oder zweier Zwischenglieder in der gewünschten Stellung in das Metallrohr des Apparates eingefügt wird. Eine Spiritusflamme oder ein Bunsen'scher Brenner, die in verticaler Richtung auf einer Platte verschieblich sind, liefert die Hitze. Wird diese allzu hoch, so kann man, ohne die Lampe fortzunehmen, durch Herausziehen des Schornsteins aus dem Metallrohr des Apparats sofort Wandel schaffen.

Wir erwärmen den Apparat langsam und beginnen in jedem Falle mit verhältnissmässig niederer Temperatur, um erst die Empfindlichkeit des betreffenden Kranken zu prüfen, d. h. im Allgemeinen mit 70—80° C., steigen aber sehr bald, wenn diese Grade vertragen werden, höher. Die Empfindlichkeit ist sehr verschieden. Vereinzelte Kranke sind nicht über 80° C. hinausgekommen, meist sind wir aber bis über 100 gegangen, in vielen Fällen auch bis 120, einzelne Male bis 150°. Wir lassen die heisse Luft täglich ein oder zwei Mal eine Stunde und länger, je nach dem Wunsch und Kräftezustand der Kranken, einwirken und rechnen die Zeit erst von dem hohen Temperaturgrade an, der überhaupt ertragen wird.

Wird das Glied aus dem Apparat genommen, wobei man wieder jede Berührung mit dem heissen Thermometer verhüten

Digitized by Google

muss, so ist die Haut sehr stark geröthet und oft dicht mit Schweisstropfen bedeckt; die ganze innere Asbestbekleidung ist feucht, ja auf dem Boden des Apparates steht zuweilen eine Schicht Flüssigkeit. Diese Thatsachen verdienen besonders hervorgehoben zu werden. Wir haben es also mit heisser Luft zu thun, die in Folge der profusen Schweissabsonderung und Perspiration für ihren Wärmegrad mit Wasserdampf gesättigt ist.

Mit dieser feuchten Luft haben wir unsere guten Ergebnisse erzielt, während Tallerman durch eine eigene Construction seiner Apparate die Feuchtigkeit entfernt und mit „trockener überhitzter" Luft arbeitet. Durch eine aufgesetzte Metallröhre haben auch wir für Schweissverdunstung in gewisser Weise gesorgt. So lange es sich aber um lebende Theile handelt, in denen Blutcirculation und noch dazu in stark vermehrter Weise stattfindet, wird auch bei sorgfältigster Absaugung der feuchten Luft die Luft im Innern des Apparates wohl stets mit Wasserdampf für ihren Temperaturgrad gesättigt sein; das folgt aus den einfachen Gesetzen der Osmose. Der Ausdruck „trockene Luft" ist daher cum grano salis zu verstehen.

Um Erkältungen vorzubeugen, wird das erhitzte Glied nach der Sitzung mit entfetteter Watte sorgfältig eingewickelt; der Kranke muss einige Zeit der Ruhe pflegen.

Unmittelbar vor dem Schweissausbruch ist manchem Kranken die starke Hitze sehr lästig; sobald aber die Absonderung erfolgt, hört das brennende Gefühl auf und die Temperatur kann dann, ohne unangenehm zu sein, bis zu den höchsten erträglichen Graden gesteigert werden.

Es unterliegt keinem Zweifel, dass die mit der Haut unmittelbar in Berührung kommende Luft nicht annähernd den hohen Hitzegrad erreicht, den sie im Innern des Apparates besitzt. Die fortdauernde Schweissverdunstung erzeugt so viel Kälte, dass auf der Oberfläche der Haut eine schützende kältere Schicht vorhanden sein muss und daher die überaus hohen Temperaturen ertragen werden. Sonst könnten Verbrennungen nicht ausbleiben; wir haben aber solche bei vorsichtiger Anheizung selbst bei Temperaturen von 150° C. nicht erlebt. In ähnlicher Weise erklärt es sich ja, wenn Arbeiter in glühendes flüssiges Metall mit der Hand hineinfassen, ohne sich irgend welchen Schaden zu thun; der unter der ausser-

Digitized by Google

ordentlichen Temperatur sofort in Gaszustand übergehende Schweiss bildet als schlechter Wärmeleiter einen genügenden Schutz, allerdings nur für ganz kurze Zeit. Bei unseren Apparaten sind die Hitzegrade doch viel geringer, daher können sie lange Zeit einwirken und werden in ausreichender Weise durch die Schweissverdunstung unschädlich gemacht.

Die heisse Luft steht nicht unter erhöhtem Druck, da sie genügende Oeffnungen zum Abziehen findet.

Gerade die überaus stark vermehrte Perspiration und Transspiration und die erheblich gesteigerte Blutzufuhr und Blutabfuhr scheinen uns die Heilfactoren zu sein. Mit keiner Form des Schwitzbettes können solche Temperaturgrade und daher so starke Wirkungen erzeugt werden, wie mit der überhitzten Luft. Eine 44jährige Frau, die seit 11 Jahren an überaus schwerem, multiplem Gelenkrheumatismus litt und seit 5 Jahren an den Rollstuhl gefesselt war, gab mir wiederholt an, dass keine der bei ihr angewandten zahlreichen Behandlungsmethoden eine so profuse Schweissabsonderung hervorgebracht hätte, wie die Anlegung unserer Apparate. Selbst bei alleiniger Einwirkung der heissen Luft auf das Handgelenk schwitzte nicht bloss der Vorderarm, sondern der ganze Körper und zwar in höherem Maasse, als es die vulkanischen Lehmbäder von Acqui (Provinz Alessandria), die Franzensbader und Karlsbader Moorbäder, die Schlammbäder von Eilsen, heisse Sandbäder und Wasserpackungen zu Wege gebracht hatten. Dabei waren alle diese Proceduren um vieles umständlicher und anstrengender, als unsere Behandlung mit heisser Luft. Bei dieser Dame dauerte die starke Schweissabsonderung meist noch eine Stunde lang fort, wenn der Apparat entfernt war. Selbst die Kopfhaare wurden ganz nass, so dass sie trocken gerieben werden mussten.

Ueber die Menge des abgesonderten Schweisses haben wir uns durch Wägung einiger Kranker vor und nach Einwirkung der heissen Luft ein Urtheil zu bilden versucht. Als Beispiel erwähne ich folgende Beobachtung. Eine 31jährige Frau hatte zwei Jahre zuvor acuten Gelenkrheumatismus überstanden; seitdem war das Leiden nicht mehr verschwunden, sondern bald stärker, bald schwächer aufgetreten. In den letzten Wochen hatte sich eine erhebliche Verschlimmerung eingestellt. Die blasse Frau konnte nur

Digitized by Google

an zwei Krücken mühsam gehen. Das Herz war gesund. Es bestanden Schmerzen und Schwellung in sämmtlichen Gelenken aller 4 Extremitäten, ferner Schmerzen im Kreuz, Nacken, Kiefer, am stärksten war das linke Knie ergriffen; die Finger an den Interphalangealgelenken zeigten sich spindelförmig verdickt.

Heisse Luft wurde täglich, abwechselnd an allen Gelenken angewandt. Die Kranke ertrug nur Temperaturen bis 90°, schwitzte dabei sehr stark, so dass sie trotz guter Esslust in 14 Tagen 6 Pfd. an Gewicht abnahm. Die Behandlung musste daher ausgesetzt werden, da die Kranke zu sehr angegriffen wurde. Immerhin fühlte sie sich besser und hatte nicht mehr so viel Schmerzen, die Gelenke waren sämmtlich sichtlich abgeschwollen, am wenigsten das linke Knie. Körpergewicht ohne Kleider 92 kg; Abnahme nach 1stündigem Schwitzen:

am 1.	2.	3.	4.	5.	6.	7. Tage
400 g	270 g	300 g	250 g	500 g	430 g	450 g

Wenn aber auch der ganze Körper zuweilen an der Schweissbildung sich betheiligt, so stammt doch die Hauptmenge der abgesonderten Flüssigkeit aus dem im Apparat befindlichen Gliedabschnitte. Hier ist auch die Blutcirculation fast ausschliesslich beeinflusst, während der Gesammtorganismus kaum in Mitleidenschaft gezogen wird. Dies ist ein nicht gering zu veranschlagender Vorzug der Methode gegenüber allgemeinen Dampfbädern und ähnlichen Maassnahmen. Der Kranke athmet während der örtlichen Einwirkung der hohen Hitzegrade die normale Luft der Umgebung, Lungen und Herz werden nicht angegriffen, die schädlichen Wirkungen bei Ueberhitzung des ganzen Körpers werden verhütet. Wir haben gefunden, dass nach längerer Anlegung der Apparate die Körpertemperatur zuweilen um einen halben, sehr selten um mehr, bis zu einem Grade anstieg und der Puls um 8—15 Schläge schneller wurde; die Häufigkeit der Athmung wurde nicht wesentlich beeinflusst. Durchaus verständlich erscheint es, dass die Producte chronischer Entzündung bei so ausserordentlich gesteigerter Hautthätigkeit und Blutcirculation fortgeschafft werden können, vor allem also Exsudate zur Resorption gelangen.

Mehrmals haben wir bei Rheumatikern nach Anwendung der Apparate eine wesentliche Besserung der bestehenden Schlaflosigkeit eintreten sehen.

Digitized by Google

Besonders auffallend war in mehreren Fällen die sofort oder bald sich einstellende schmerzlindernde und schmerzbeseitigende Wirkung, namentlich bei rheumatischen Gelenkleiden. Zugleich wurden die Glieder freier in den Bewegungen und das Gefühl der Schwäche schwand oder verringerte sich.

Wie gross die allgemeine Wirkung der örtlichen heissen Luftbäder ist, geht daraus hervor, dass eine 40jährige Kranke, welche in den letzten Jahren Sommer und Winter hindurch an kalten Füssen litt und stets ein höchst unangenehmes Gefühl des Abgestorbenseins bis über die Knie hinauf verspürte, nach der ersten Anlegung des Vorderarmapparates normale Wärmeempfindung in den Beinen hatte. Auch objectiv liess sich feststellen, dass die früher eiskalte Haut normale Temperatur darbot. Dieser Erfolg war von Bestand. Früher hatte ausserdem die Kranke unmittelbar vor Eintritt der Menstruation stets so heftige Schmerzen besonders im rechten Arm in der Gegend des Ellenbogengelenks, dass mehrere Morphiumeinspritzungen während der Periode nöthig wurden. Nach achttägiger Anlegung der Apparate an Armen und Schultern traten jene Schmerzen nicht wieder auf.

Wir haben das Verfahren bis jetzt bei mehr als 100 Kranken in Anwendung gezogen und zwar bei Gelenkleiden aus verschiedener Ursache (Arthritis rheumatica, gonorrhoica, deformans, sicca, crepitans, urica), bei acutem und chronischem Muskelrheumatismus, Lumbago, Ischias, bei chronischer Ostitis und Periostitis, bei Achillodynie, endlich bei den nach Verletzungen (Contusionen der Knochen und Gelenke sowohl wie Weichtheile; Verstauchungen, Luxationen, Fracturen) zurückbleibenden Gelenksteifigkeiten und Gliederschmerzen und bei den schmerzhaften Muskelspannungen des fixirten Plattfusses; endlich in einem Falle von Myositis ossificans progressiva, um die unter acut entzündlichen Erscheinungen einsetzenden Rückfälle abzukürzen und zum Verschwinden zu bringen, und zwar mit Erfolg. Während wir bei gonorrhoischen Gelenkentzündungen in subacuten und chronischen Formen sehr gute Erfolge zu verzeichnen hatten, hat die Methode bei 2 acuten Fällen versagt; in einem weiteren sind wohl die Schmerzen im Knie- und Sprunggelenk rasch verschwunden, die Ergüsse aber bei achttägiger Behandlung nicht. Zwei Drittel sämmtlicher behandelten Fälle lieferten gute Ergebnisse. Auffallend war die rasche

Digitized by Google

Heilung einer Psoriasis am Beine, als dieses aus anderen Gründen mit heisser Luft behandelt wurde. Rheumatische Gliederschmerzen sind ein besonders dankbarer Gegenstand, auch manche Fälle von Gicht.

Die Hauptwirkungen des Verfahrens werden offenbar durch die starke Ableitung auf die Haut hervorgebracht; alte entzündliche Ausschwitzungen gelangen zur Resorption. Dadurch werden nicht allein die Schmerzen in Gelenken, Muskeln und Knochen verringert und beseitigt, sondern auch die Bewegungen freier. Haben sich freilich bereits ernstere anatomische Veränderungen in den Bandapparaten, den Muskeln und Sehnen z. B. bindegewebige Schwielen und dergleichen entwickelt, so wird man vollkommene Rückbildung nicht erwarten dürfen, aber selbst in solchen Fällen haben wir erhebliche Besserungen, Nachlassen der Schwellung, Aufhören der Schmerzen und freiere Beweglichkeit eintreten sehen. Auch bei Gonitis crepitans haben wir letzteres mehrfach beobachtet, obschon das Knarren im Gelenk sich nicht im mindesten änderte.

Es sei aber ganz besonders betont, dass die Methode auch Misserfolge aufzuweisen hat, man schraube also seine Hoffnungen nicht zu hoch. Einzelne Kranke konnten dem Verfahren nicht längere Zeit hintereinander unterworfen werden, weil sie es einfach nicht vertrugen. In anderen Fällen blieb jede günstige Wirkung aus. Immerhin besitzen wir in der vorsichtigen Anwendung heisser Luft einen Zuwachs zu unseren therapeutischen Maassnahmen, der um so höher angeschlagen werden muss, als es sich zumeist um Fälle handelt, bei denen unsere bisherigen Mittel völlig oder fast erfolglos waren. Mehrere Male waren wir geradezu überrascht, wie eine 2—3malige Anwendung des Apparates Wirkungen hervorbrachte, die jahrelange andere Behandlung nicht zu erzielen im Stande war.

Zudem ist die Methode einfach und unter allen Verhältnissen anwendbar. Auch verkrüppelte und contracte Glieder können in entsprechend abgeänderten Apparaten Aufnahme finden. Gewiss sind Verbesserungen möglich und sehr wünschenswerth; wir haben aber mit unserem Verfahren so gute Ergebnisse erzielt, dass ich das Mittel nicht mehr entbehren möchte.

Wenn man sich auf Orte beschränkt, wo eine electrische Einrichtung vorhanden, kann man noch in ganz anderer Weise vor-

Digitized by Google

gehen. So benutzt die medicinische Abtheilung unseres Krankenhauses als Wärmequelle für das Schwitzbett einen sogenannten electrischen Lichtbogen, den der Oberarzt Herr Dr. du Mesnil in No. 12 der Münchener medic. Wochenschrift vom 21. Mai 1899 folgendermaassen beschreibt: „Er besteht aus einem einfachen Bettreifen, an dessen innerer Peripherie fünf 16kerzige electrische Glühlampen angebracht sind, die einen Spiegelreflector besitzen; die Längsseiten des Reifens sind zum Schutze der Lampen mit einem der Lampenhöhe entsprechenden Asbestsaum versehen. Der Lichtbogen kann nun sowohl für einzelne Körpertheile als auch für den ganzen Körper nach Analogie des Quincke'schen Schwitzbettes benutzt werden. Vor letzterem hat derselbe einige nicht unbedeutende Vortheile. Die Kranken, die mit beiden Vorrichtungen behandelt wurden, geben übereinstimmend an, die Wirkung des Lichtbogens nicht so unangenehm zu empfinden, wie die des alten Schwitzbettes, zudem ist die Inbetriebsetzung der Vorrichtung einfach (durch blosses Anschrauben an die Lichtleitung) und gefahrlos, da der Patient stets selbst die Wärmequelle ein- und ausschalten kann. Auch ist die Wirkung eine wesentlich schnellere als die des Schwitzbettes, schon nach 15 Minuten sind die bestrahlten Körpertheile mit profusem Schweiss bedeckt, es wird dadurch das Verfahren wesentlich abgekürzt und ist darum ceteris paribus nicht so angreifend; endlich ist die Wirkung eine intensivere als beim Schwitzbett, Temperaturen bis zu 100° C. und darüber sind leicht zu erzeugen, während man bei dem Schwitzbett in der Regel mit 50—60° vorlieb nehmen muss. Dass dementsprechend die Schweisssecretion eine viel grössere ist, liegt auf der Hand, jedoch scheint es, als ob auch die Licht- und Wärmestrahlung von besonderer Wirkung auf die Schweissvermehrung sei, wie diesbezügliche Versuche gelehrt haben."

Digitized by Google

XXV.

Die operative Behandlung der schweren Occipitalneuralgieen.

Von

Professor Dr. F. Krause

Oberarzt in Altona[1]).

(Mit 5 Figuren.)

Bei der Trigeminusneuralgie sind die Fälle nicht selten, in denen gleichzeitig mehrere Zweige oder Aeste in Mitleidenschaft gezogen werden; hierbei nehmen wir natürlich die Irradiationserscheinungen aus. Jener Umstand hat Herrn Angerer mit die Veranlassung gegeben, prophylaktisch auch die scheinbar gesunden Aeste des Trigeminus zu extrahiren, wie er auf dem Congress vom Jahre 1896 vorgeschlagen. Es muss hier auf die wichtige Thatsache hingewiesen werden, dass die Innervationsgebiete der einzelnen Zweige bei Weitem nicht so bestimmt und regelmässig abgegrenzt sind wie wir es früher anzunehmen gewohnt waren. Namentlich haben uns die Untersuchungen F. Frohse's im Trigeminusgebiet ein sehr wechselvolles Verhalten kennen gelehrt, und zwar nicht bloss in den Verzweigungen eines und desselben Hauptastes, sondern auch in den Beziehungen der drei Hauptäste zu einander. Weiter können nach Zander manche Gebiete von mehreren Nerven versorgt werden.

In weit höherem Maasse aber sind diese Schwierigkeiten, die sich der genauen Bestimmung des primär erkrankten Nervengebietes entgegenstellen, bei den schweren Occipitalneuralgieen (auch Cervico-

[1]) Vorgetragen am 4. Sitzungstage des Congresses, 8. April 1899.

occipital-Neuralgieen genannt) vorhanden. Die Nerven, um die es sich hierbei vorwiegend handelt, sind die Nn. occipitales major, minor und tertius; ferner der N. auricularis magnus; seltener kommen der N. subcutaneus colli inferior, sowie die Nn. supraclaviculares in Betracht.

In keinem der drei Fälle von Occipitalneuralgie, die mir zur Operation überwiesen wurden, zeigten sich die Schmerzen auf das Gebiet nur eines jener Nerven (Occipitalis major, minor, auricularis magnus) beschränkt; auch die Anamnese bot in dieser Beziehung keinen sicheren Anhalt. Ich will Sie nicht mit der Mittheilung der Krankengeschichten behelligen, lassen Sie mich nur in kurzen Worten die wichtigsten Erscheinungen hervorheben, die jene schweren Fälle charakterisirten.

Das von der Neuralgie befallene Gebiet entsprach dem Ausbreitungsbezirk jener drei Nerven, umfasste also die eine Seite des Hinterhauptes, ferner den seitlichen Schädelabschnitt nach vorn bis zur Ohrmuschel einschliesslich, die Unterkiefergegend vorwiegend in ihrem hinteren Theile entsprechend dem Kiefergelenk, endlich den oberen Halsabschnitt bis etwa zur Höhe des Zungenbeines. Die Schmerzen traten im Beginn des Leidens stets anfallsweise mit oft sehr langen Pausen auf, bei längerem Bestehen aber häuften sich die Anfälle und wurden die freien Zwischenzeiten immer kürzer, so dass schliesslich heftige Schmerzen fast dauernd vorhanden waren. So empfand eine Kranke Tag und Nacht beinahe ununterbrochen nagende Schmerzen im Genick, die von den heftigen Anfällen abgelöst wurden. In dieser Beziehung wie in der Art der Schmerzen und Anfälle und in den Veranlassungen, durch welche jene hervorgerufen wurden, stimmte die Occipitalneuralgie in meinen Fällen mit der Trigeminusneuralgie ziemlich überein. Jede Bewegung des Kopfes, namentlich auch das Bücken löste den Anfall aus; es bestand Ueberempfindlichkeit gegen Geräusche, gegen Berührung und Licht. Psychische Erregungen waren gleichfalls im Stande, die Anfälle hervorzurufen. Auch die Heftigkeit der Schmerzen stand in keiner Weise hinter den schweren Trigeminusneuralgieen zurück; ebenso waren Irradiationserscheinungen vorhanden. Die Schmerzen ergriffen den ganzen Hals und Nacken, strahlten bis zum Schlüsselbein und zur Schulter und in den Unterkiefer bis zum Kinn aus, auch das Kiefergelenk war bei einem Kranken

Fig. 1. Ruins of the Abhayagiri Dagaba

der Seite gewandt hielten oder nach hinten zerrten, auch die Gesichtsmuskeln betheiligten sich zuweilen, ja es kam auf der Höhe des Anfalls zu Schwindelgefühl, Uebelkeit und Erbrechen. Von vasomotorischen Erscheinungen habe ich Röthung des Ohres und der Nackenhaut, auch Thränen des betreffenden Auges beobachtet.

Die Druckpunkte haben ihren Sitz an den Stellen, wo die Nerven aus der Tiefe hervorkommen und dem Finger erreichbar werden; am Occipitalis major dort, wo er die Sehne des M. cucullaris durchbohrt und unter die Haut gelangt, also etwa in der Mitte zwischen dem Warzenfortsatz und dem 2. Halswirbel oder 2—3 cm nach aussen von der Protuberantia occipitalis externa. Der Druckpunkt des Occipitalis minor befindet sich etwas weiter lateralwärts am hinteren Rande des Warzenfortsatzes ganz unten, zuweilen auch etwas oberhalb des folgenden; der des Auricularis magnus am hinteren Rande des Sternocleidomastoideus etwa in der Mitte seiner ganzen Länge, in der Höhe des Zungenbeins oder etwas tiefer.

Für die Diagnose der Occipitalneuralgie ist vor allem die Caries der oberen Halswirbel auszuschliessen, bei der in Folge unmittelbarer Reizung der Nervenwurzeln schwere Neuralgieen und zwar nicht selten doppelseitig auftreten; zu ähnlichen Erscheinungen kann es bei Arthritis deformans der oberen Halswirbelgelenke kommen. Ferner sind Erkrankungen des Ohres zu beachten, von denen besonders die Sklerose der Corticalis des Warzenfortsatzes andauernde heftige Schmerzen hervorzurufen vermag. Schwartze[1]) hält die operative Eröffnung des Warzenfortsatzes für indicirt: „4. Bei äusserlich gesundem Warzenfortsatz ohne Eiterretention im Mittelohr, wo der Warzenfortsatz der Sitz und der Ausgangspunkt andauernder und unerträglicher Schmerzen ist, gegen die alle sonstigen Mittel erfolglos geblieben sind (Knochenneuralgie). Hier kann das Ausmeisseln eines trichter- oder kahnförmigen Knochenstückes aus der sklerosirten Corticalis zur Heilung genügen, ohne dass die Eröffnung des Antrum erreicht wird". Bei wirklicher Occipitalneuralgie ist diese Operation zu verwerfen; bei einem meiner Kranken war sie ohne jeden Nutzen vorgenommen worden, während die Entfernung der Nerven zur Heilung führte.

[1]) H. Schwartze, Die chirurgischen Krankheiten des Ohres. Deutsche Chirurgie. Lieferung 32. 1885. S. 336.

Von Bedeutung für die Differentialdiagnose sind ferner die bei Neurasthenikern und Hysterischen vorkommenden Hinterhauptsschmerzen, die auch neuralgischen Charakter annehmen können. Bei myogenen Schmerzen pflegt mässiger Druck auf die Weichtheile am Hinterkopf in grösseren oder kleineren Bezirken sehr empfindlich zu sein, indessen entsprechen diese Gebiete nicht den typischen neuralgischen Schmerzpunkten, die ja im Verlaufe der Nerven ihren Sitz haben. Die Muskelschmerzen werden vielmehr recht häufig an den Ansatzstellen und im Gebiete des M. occipitalis wahrgenommen und haben in jenem Falle ihren Ort an der Linea semicircularis superior des Hinterhauptbeines. Möglicher Weise handelt es sich in solchen Fällen um Exsudate im Muskel und dessen Sehnenansatz; zuweilen fühlt man kleine Knotenbildungen, wobei man nicht vergesse, dass auch an den Cervicalnerven Tubercula dolorosa vorkommen.

Als wichtig für die Diagnose ist namentlich gegenüber Knochenprocessen zu beachten, dass selbst bei jahrelangem Bestehen der Neuralgie sich keine Veränderungen ausser etwa trophischen Störungen, Röthung, Schwellung und Verdickung der Haut, ferner Ueberempfindlichkeit nachweisen lassen.

Die Schwierigkeit, ja Unmöglichkeit, bei schwerer Occipitalneuralgie das primär erkrankte Nervengebiet genau zu bestimmen, hat ihren guten Grund. Gerade in diesem Bereich nehmen die anatomischen Verschiedenheiten einen ausserordentlich weiten Spielraum in Anspruch. Mit Unterstützung eines meiner Assistenten, des Herrn Dr. Wilhelm Braun, habe ich vielfach die Verhältnisse an der Leiche studirt und die Befunde der nachfolgenden Beschreibung mit zu Grunde gelegt. Ferner hat Herr Prof. Dr. Zumstein, Prosector an der Anatomie zu Marburg, die grosse Güte gehabt, die einschlägigen Verhältnisse an 14 Präparaten hinter einander genau zu ermitteln und zu skizziren. Diese für unsere Betrachtungen besonders werthvollen Befunde werden sammt den Abbildungen in meiner, in den Bruns'schen Beiträgen erscheinenden Arbeit über den gleichen Gegenstand mitgetheilt.

Da wir nun bei so vielen anatomischen Verschiedenheiten, die auch beide Seiten desselben Individuums betreffen können, niemals von vornherein wissen, welchen Verlauf im gegebenen Falle die zu resecirenden Nerven besitzen, so muss das operative Verfahren einen

Digitized by Google

Weg einschlagen, der auf alle jene Möglichkeiten Rücksicht nimmt. Ferner muss es nach den Erfahrungen, die wir im Trigeminusgebiet gesammelt, unsere Aufgabe sein, die Nerven in möglichst weiter Ausdehnung nach dem Centrum hin zu entfernen; letzteres auch aus dem anatomischen Grunde, weil hier regelmässiger oder unregelmässiger Weise kleinere Aeste entspringen können, die die schmerzhaften Gebiete gleichfalls mit Nervenfasern versorgen.

Die Operation gestaltet sich, diesen Forderungen entsprechend, folgendermaassen:

Der Kranke liegt flach auf der gesunden Seite; der Kopf wird von einem Assistenten gehalten, damit er jederzeit in die erforderliche Stellung gebracht werden kann. Das Hinterhaupt wird in weiter Ausdehnung bis zu den Tubera parietalia rasirt, der übrige behaarte Kopf mit steriler Binde eingewickelt. Der Schnitt durch die dicke Haut beginnt am Hinterhaupte nahe der Medianlinie reichlich 3 cm unterhalb der Protuberantia occipitalis externa, zieht, nur ganz wenig abwärts verlaufend, in der Richtung auf die Spitze des Proc. mastoideus zu, bleibt aber von dieser 2 cm entfernt, steigt nun schräg nach vorn und unten auf dem hinteren Rande des M. sternocleidomastoideus etwa 7 cm herab und endet ein wenig unterhalb der Höhe des Zungenbeins. Fast der ganze Schnitt bis auf einen kleinen Theil verläuft innerhalb der behaarten Kopfhaut, giebt also nach der Heilung eine nur in geringem Umfange sichtbare Narbe (siehe Abb. 1). Zugleich liegen im Bereich dieses Schnittes die gewöhnlichen Druckpunkte. Um die peripheren Zweige nicht zu verletzen, sondern als sichere Wegweiser zu besitzen, was bei dem wechselvollen anatomischen Verhalten dieser Nerven von besonderer Wichtigkeit ist, wird der Schnitt zunächst nur durch die Haut und das Unterhautfett geführt.

In erster Linie handelt es sich um die Freilegung des Occipitalis major; absichtlich ist unser Hautschnitt unterhalb der Stelle gelegt, wo der Nerv aus der Nackenmuskulatur zur Oberfläche tritt. Denn in dem schwartigen Gewebe, welches hier das Unterhautfett darstellt, sind die einzelnen Gebilde und namentlich feine Nervenäste nicht leicht zu unterscheiden, man könnte sie also bei nicht genügender Aufmerksamkeit, wenn der Schnitt sie trifft, sofort mit durchtrennen. Weiter ist zu bedenken, dass der oberflächlichste Muskel dieser Gegend, der Cucullaris, nicht von

Digitized by Google

einer deutlich isolirbaren Fascie bedeckt wird, sondern fast unmittelbar an das subcutane Gewebe grenzt.

Auch Merkel spricht in seinem Handbuch der topographischen Anatomie Bd. I. S. 27 sich dahin aus, dass der N. occipitalis major „seines variablen Hervortretens wegen sich sehr wenig zu operativen Eingriffen eignet, und man kann oft lange suchen, ehe man ihn in dem aus einer Menge kleiner Gefässchen blutenden schwartigen Bindegewebe findet, welches hier die Muskelansätze deckt. Tritt er als solider Stamm mit der Art. occipitalis hervor, dann ist er natürlich leicht zu finden, dies kann man aber durchaus nicht als den häufigsten Fall, sondern eher als einen selteneren ansehen. Oft durchbohrt er die Sehne des M. trapezius und kommt dann bis zu 1 cm und mehr medianwärts von der Arterie zum Vorschein. Der allergewöhnlichste Fall aber ist der, dass er schon in mehrere Aeste zerspalten an die Oberfläche tritt (siehe unsere Abb. 1). Von diesen durchbohrt der eine vielleicht den Trapezius, der andere hält sich an die Arterie, oder es sind drei, welche an verschiedenen Stellen durch den Muskel treten. In jedem Fall aber erscheint er tiefer als die Arterie im Subcutangewebe, oft über einen Finger breit tiefer".

Bei unserer Schnittführung verletzen wir die periphere Ausbreitung des Nerven nicht, wir finden sie dadurch, dass wir die Haut des oberen Wundrandes von der Unterlage nach oben vorsichtig abpräpariren und zwar im allgemeinen in einer Ausdehnung von 1—2 cm. Hat man den Beginn der Endausbreitung gefunden, möge es sich nun um einen Ast oder mehrere handeln, so kann man sich an ihm centralwärts in die Tiefe arbeiten. Im Allgemeinen wird man mit anatomischen Pincetten und der Scheere vordringen, nur hier und da zur Durchtrennung spannender und hindernder Muskel- oder Sehnenstränge das Messer nöthig haben.

Die Durchtrittsstelle des N. occipitalis major aus der Muskulatur und den Sehnen zur Haut befindet sich auf einer 2 cm unterhalb der Protuberantia occipitalis externa gezogenen Horizontalen (Luschka) und zwar in wechselnder Entfernung von der Medianlinie, die bis auf 1,2 cm herabsinken (Schwalbe), aber auch 3 bis 4 cm betragen kann (Henle). Die A. occipitalis hingegen tritt im Allgemeinen weiter nach aussen etwa in der Mitte zwischen Protub. occipit. externa und hinterem Umfange

des Processus mastoideus an die Oberfläche unter die Haut und zwar in einer Linie, welche jene Protuberanz mit der Wurzel des Warzenfortsatzes verbindet.

Ebensowenig wie beim Uebergang in das schwartige subcutane Gewebe bieten A. und N. occipitalis in der Tiefe einen gemeinsamen Verlauf. Verfolgen wir den Nerven, entsprechend unserem operativen Vorgehen von der Peripherie her centralwärts, so durchbohrt er die Sehne des in seinem obersten Gebiete sehr zarten M. trapezius s. cucullaris in ihrem äusseren Abschnitt oder tritt in Fällen, in denen dieser Muskel am oberen Ende besonders schwach entwickelt ist, an ihrem lateralen Rande in die Tiefe. Je nachdem muss der Ansatz des Cucullaris durchtrennt, oder er braucht nur nach der Mitte hin geschoben zu werden. Ausnahmsweise kann der Occipitalis major, wenn der Sternocleidomastoideus oben an der Linea nuchae superior sich besonders breit ansetzt, diesen Muskel hier in seinem hintersten Abschnitt durchbohren. Unter dem Cucullaris folgt der Splenius capitis, ein starker Muskelbauch, dessen Faserrichtung von unten und medial nach oben lateralwärts zieht. Der N. occipitalis major verläuft an dessen medialem Rande in die Tiefe, nur selten geht er durch diesen selbst hindurch und durchbohrt weiter den dicken M. semispinalis capitis, dessen Fasern nahezu parallel der Wirbelsäule gerichtet sind. An dieser Stelle pflegt er, auch wenn er in seinem oberflächlicheren Verlauf getheilt war, nur noch einen Strang darzustellen. Um eine genügende Uebersicht für das weitere Vordringen in die Tiefe zu gewinnen, muss man die Fasern des M. splenius und semispinalis in querer Richtung nach Bedürfniss einschneiden. Ehe wir nun zu der tiefsten Schicht der Nackenmuskulatur gelangen, sehen wir dem Nerven Muskeläste entspringen, einen aufsteigenden Ast zum Splenius, zum Longissimus capitis, gelegentlich auch zum Obliquus capitis super. und infer., von welchem Aste aus zuweilen auch ein Hautnerv am medialen Rande des Splenius zum Hinterhaupt emporstrebt, und einen absteigenden Ast zum M. semispinalis capitis und zur Anastomose mit dem hinteren Aste des dritten Cervicalnerven.

Ausser dem oben erwähnten unbeständigen Hautaste giebt es noch einen stets vorkommenden Hautnerven, welcher dem hinteren

Digitized by Google

Fig. 1.

Arm-Venen, Arterien und Muskeln. Nach Fig. 1, Pl. I, Bd. I. Vorderansicht des rechten Armes. Die Venen sind rot, die Arterien blau, die Muskeln braun gehalten. Die Bezeichnungen sind in der Figur selbst angegeben.

Aste des 3. Cervicalnerven entstammt und zum unteren Abschnitte des Hinterhauptes an der medialen Seite des N. occipitalis major gerade emporzieht. Henle beschreibt ihn als R. occipitalis, giebt ihm aber keine besondere Bezeichnung, von Hoffmann (in Quain-Hoffmann's Anatomie) wird er dritter Hinterhauptsnerv, N. occipitalis tertius, genannt. Diesen Namen behalte ich der Kürze wegen bei. Man muss den Nerven durchaus kennen, damit man ihn nicht für den Occipitalis major halte. Er kann mit diesem im oberflächlichen Verlaufe durch eine Anastomose verbunden sein, sich auch ganz in ihn einsenken; die Entfernung zwischen beiden beträgt je nach der Lage des Occipitalis major 1—2 Ctm.

Der dritte Hinterhauptsnerv dringt, von der Peripherie nach dem Centrum gerechnet, etwa 4 cm unterhalb der Protuberantia occipitalis externa durch die Sehne des M. trapezius, dann durch den M. semispinalis in die Tiefe. Hat man, wie oben angegeben, den Trapezius zur Seite gezogen und den Semispinalis quer durchtrennt, so findet man ihn hier auch in Fällen, in denen er wegen seiner Feinheit in der Peripherie nicht deutlich zur Erscheinung kam. An dieser Stelle besteht zuweilen ebenfalls eine Anastomose zwischen ihm und dem Occipitalis major.

Kehren wir nun zu letzterem zurück, so ruht der Nerv nach Durchbohrung des Semispinalis capitis auf der tiefsten Schicht der Nackenmuskulatur, nämlich auf der hinteren Fläche des M. rectus capitis posticus major, dann auf der gleichen Fläche des M. obliquus capitis inferior (Fig. 3). Beide Muskeln kreuzt er in ihrer Faserrichtung; denn der Rectus zieht vom Dornfortsatz des Epistropheus zum mittleren Abschnitt der Linea semicircularis inferior des Hinterhauptbeins, der Obliquus von dem gleichen Dornfortsatz zum Querfortsatz des Atlas. Endlich biegt der lateralwärts laufende Nerv um den unteren Rand des Obliquus bogenförmig in die Tiefe und stellt in diesem Verlaufe den ganzen hinteren Ast des zweiten Cervicalnerven dar. Hier erfolgt auch die Vereinigung mit dem vorderen Aste zum Stamme des 2. Cervicalnerven.

Der N. occipitalis tertius verläuft an der medialen Seite des Occipitalis major über die Mm. rectus capitis posticus major und obliquus capitis inferior und zwar über ihren medialen Abschnitt hinweg, vereinigt sich hier mit den Muskelzweigen zum

Fig. 1.
Maßstab 1:25 000, Äq. = 111 km.

Abhängigkeit in zwei verschiedenen Weisen gekennzeichnet. Einmal durch die Lage der Absatzgebiete zu den Verlagsorten, zum anderen durch die Lage der Absatzgebiete zu den Produktionsgebieten. Die Lage der Absatzgebiete zu den Verlagsorten ist durch die Entfernung, durch Land- und Seewege, durch Eisenbahnlinien, durch Schiffahrtslinien, durch Zeitdauer und Kosten der Beförderung gekennzeichnet.

Die Lage der Absatzgebiete zu den Produktionsgebieten ist durch die Tatsache gekennzeichnet, daß Europa Papier, Druckerzeugnisse und Buchbinderwaren nach Übersee liefert, Übersee Rohstoffe für Papier, Halbstoffe für Papier, Papier für Druckerzeugnisse und Buchbinderwaren nach Europa liefert. Europa liefert Papier, Druckerzeugnisse und Buchbinderwaren nach Übersee, Übersee liefert Rohstoffe für Papier, Halbstoffe für Papier, Papier für Druckerzeugnisse und Buchbinderwaren nach Europa.

Die Lage der Absatzgebiete zu den Verlagsorten ist durch die Entfernung, durch Land- und Seewege, durch Eisenbahnlinien, durch Schiffahrtslinien, durch Zeitdauer und Kosten der Beförderung gekennzeichnet. Die Lage der Absatzgebiete zu den Produktionsgebieten ist durch die Tatsache gekennzeichnet, daß Europa Papier, Druckerzeugnisse und Buchbinderwaren nach Übersee liefert, Übersee Rohstoffe für Papier, Halbstoffe für Papier, Papier für Druckerzeugnisse und Buchbinderwaren nach Europa liefert. Europa liefert Papier, Druckerzeugnisse und Buchbinderwaren nach Übersee, Übersee liefert Rohstoffe für Papier, Halbstoffe für Papier, Papier für Druckerzeugnisse und Buchbinderwaren nach Europa.

hinteren Aste des 3. Cervicalnerven und zieht dann etwa noch 2 cm weiter über den Bogen des Epistropheus nach unten und lateralwärts zum Foramen intervertebrale zwischen dem zweiten und dritten Halswirbel. Auch in diesem tiefsten Abschnitt ihres Verlaufes kann sich zwischen Occipitalis major und tertius eine Anastomose vorfinden.

Während bei allen anderen Spinalnerven der hintere Ast der schwächere ist, finden wir das Umgekehrte beim 1. und 2. Cervicalnerven; besonders bei letzterem ist der hintere Ast der stärkere. Von viel grösserer Wichtigkeit für uns ist eine weitere Eigenthümlichkeit des 2. Cervicalnerven. Bei den anderen Rückenmarksnerven findet die Theilung des Stammes bereits innerhalb des Foramen intervertebrale statt, so dass der Nerv schon in einen vorderen und hinteren Ast gespalten, aus der seitlichen Oeffnung der Wirbelsäule hervortritt. Bei ihnen allen liegt unmittelbar oberhalb des ungetheilten Stammes das spindelförmige Spinalganglion der hinteren Wurzel und nimmt an seiner vorderen Fläche in einer Furche die vordere Wurzel auf. Die Spinalganglien liegen also, indem sie sich zugleich ausserhalb der Dura mater befinden, ebenfalls im Bereiche der Foramina intervertebralia. Der Stamm des zweiten Cervicalnerven dagegen liegt ausserhalb der Wirbel, daher ist sein Ganglion ohne Knochenoperation von unserem Schnitt aus zugänglich, da zwischen Atlas und Epistropheus kein Foramen intervertebrale vorhanden ist, sondern ihm entsprechend eine mehr als centimeterbreite Intervertebralspalte, in deren seitlicher Ecke lateralwärts vom Ursprung des hinteren Atlasbogens das Ganglion sich befindet. In dieser anatomischen Eigenthümlichkeit ist es auch begründet, dass abweichend von allen anderen Spinalnerven der zweite ebenso wie der erste Cervicalnerv hinter den Gelenkfortsätzen der Wirbelkörper die Wirbelsäule verlassen.

Am Lebenden habe ich das Ganglion nicht entfernt, sondern mich auf die Durchtrennung des Stammes beschränkt. Die Exstirpation ist aber, wie mich zahlreiche Untersuchungen an Leichen belehrt, technisch ausführbar und zwar ohne Verletzung der Wirbelsäule. Sie würde die gleiche Bedeutung wie die Ausrottung des Ganglion Gasseri bei Trigeminusneuralgie beanspruchen.

Die Thiersch'sche Extraction ist an den Cervicalnerven durch-

Digitized by Google

aus zu verwerfen. Ihre hinteren Aeste, von denen bisher die Rede war, verbinden sich häufig durch schlingenförmige Anastomosen untereinander, an den vorderen Aesten, auf die wir gleich zu sprechen kommen, sind solche stets vorhanden. Wenn man bedenkt, dass der N. phrenicus völlig oder seinem wesentlichen Theile nach aus dem vierten Cervicalnerven entsteht, oft aber auch Fasern noch vom 3. Cervicalnerven empfängt, so wäre allein aus diesem Grunde jene Vorsicht geboten. Dazu aber kommt noch die Nähe des Rückenmarks und zwar eines Theiles, der besonders lebenswichtig ist.

Die Thiersch'sche Methode übt, wie ich durch Leichenversuche dargethan, auf ziemlich weite Entfernung nach dem Centrum hin Zerrungen an den Nerven aus, ehe die Abreissung erfolgt. Wird z. B. der Infraorbitalis in der Orbita unmittelbar vor der Fissura orbitalis inferior mit der Thiersch'schen Zange gefasst, so ist beim Drehen bereits eine deutliche Bewegung und Zerrung bis hinein in die Schädelhöhle bemerkbar. Wird aber der dritte Trigeminusast an der Schädelbasis freigelegt und dicht unter dem Foramen ovale gepackt, dann wird sogar das Ganglion Gasseri mit herabgezerrt und beim weiteren Drehen ein Randtheil von ihm herausgerissen. Dies habe ich auch einmal am Lebenden beobachtet, ebenso hat es Krönlein gesehen. Solchen uncontrollirbaren Zerrungen aber darf man die Ganglien und Nervenwurzeln, noch dazu an einem so wichtigen Abschnitte des Rückenmarks, keinesfalls aussetzen. Der Nerv ist daher so weit centralwärts, als man ihn auf die geschilderte Weise herauspräpariren kann, zu durchschneiden. Hat man die Methode genau nach der Vorschrift ausgeführt, dann sind auch alle Anastomosen mit den Nachbarnerven durchtrennt, und man kann nun die peripher von der Durchtrennungsebene befindlichen Verästelungen langsam herausdrehen und gewinnt Präparate, wie das in Fig. 4 abgebildete.

Dringt man in die Tiefe vor, so hat man der Blutung wegen Vorsicht zu üben. In den oberflächlicheren Schichten ist sie nicht nennenswerth, zumal die A. occipitalis bei regelmässigem Verlaufe gar nicht in unserem Schnitte, sondern höher oben liegt, nöthigenfalls auch leicht zu unterbinden wäre. Ganz in der Tiefe liegt 1—1,5 cm lateralwärts vom Stamme des 2. Cervicalnerven die A. vertebralis, welche in den Löchern der Querfortsätze der

Digitized by Google

Arterie oberhalb des Atlas von Muskeln nicht geschützt (s. Abb. 3) und nur in eine Lage Fett eingehüllt, sie verläuft dicht oberhalb des Atlas in querer Richtung. Immerhin ist sie so weit von unserem Operationsfeld entfernt, dass sie bei regelmässigem Verlauf gar nicht zu Gesicht kommt.

Ueber eine für unsere Betrachtungen wichtige Abnormität der A. vertebralis berichtet W. Krause in Henle's Gefässlehre. Sie trat nicht in das Loch des Querfortsatzes im Epistropheus ein, schlang sich vielmehr in einem nach hinten convexen Bogen um jenen Fortsatz herum (hier würde sie unserem Operationsgebiet nahe sein, da sie unmittelbar nach aussen vom Stamme des 2. Cervicalnerven sich befände) und drang dann in regelmässiger Weise in das Loch des Querfortsatzes des Atlas ein.

In ihrer unmittelbaren Nähe liegt ein starker Venenplexus, der Plexus venosus cervicalis posterior Breschet's, der unter anderem das Blut der tiefen Nackenmuskeln aufnimmt und auch mit der V. occipitalis in Verbindung steht. Da die Nn. occipitales major und tertius in ihrem tiefen Verlaufe von Theilen des Plexus umgeben sein können, so gehe man hier vorsichtig und möglichst mit stumpfen Instrumenten vor. Venöse Blutungen sind in solchen Tiefen viel störender als arterielle, sie können nur durch Compression beherrscht werden. In meinen Fällen war die Blutung nicht erheblich, und die Operation liess sich jedesmal ohne Störung zu Ende führen. Man muss nur die tiefe und enge Wunde mit Hüftgelenkshaken kräftig auseinander halten lassen; der Druck und Zug der Haken stillt zugleich die Blutung, falls sie nicht allzu stark ist.

Wir kommen nun zur Freilegung der Nn. occipitalis minor und auricularis magnus. Unser Schnitt trifft beide Nerven dort, wo sie am hinteren Rande des M. sternocleidomastoideus ungefähr in der Höhe des Zungenbeins erscheinen, um in fast senkrechter Richtung nach oben weiter zu laufen. Man sei hier mit der Durchtrennung des M. subcutaneus colli, wo er vorhanden ist, und der darunter liegenden Fascie vorsichtig, damit man die Nerven nicht verletze. Zu bemerken wäre, dass der M. sternocleidomastoideus nur von einer ganz dünnen Fascie bedeckt ist. Beide Nerven können schon getheilt unter dem Sternocleidomastoideus hervortreten oder verzweigen sich erst im weiteren

Verlauf in zwei oder mehr Aeste. Der Occipitalis minor liegt entweder dem Auricularis ganz nahe, oder er erscheint höher oben bis zu 4, ja 5 cm oberhalb des Auricularis hinter dem Muskel, durchbohrt auch wohl dessen hinteren Rand; er steigt meist diesem Rande unmittelbar entlang, seltener ihm parallel, dann auf dem Splenius capitis, zum Hinterhaupt empor. Zuweilen kommt der Occipitalis minor erst ganz oben unterhalb der Linea nuchae superior unter dem hinteren Rande des M. sternocleidomastoideus zum Vorschein, oder er durchdringt noch den vorderen Rand des M. trapezius kurz vor dessen Ansatz an der Linea nuchae superior. Weiter kann der N. occipitalis minor so fein sein, dass er das Hinterhaupt gar nicht erreicht. Sollte man wegen so abweichenden Verlaufes oder wegen seiner Kleinheit den Occipitalis minor nicht finden, so suche man zuerst den Auricularis magnus auf und dringe diesem entlang in die Tiefe.

Dicht unter dem Auricularis magnus, der auch in doppelter Gestalt auftreten kann, zieht der N. subcutaneus colli inferior als ein plattes Band beinahe horizontal nach vorne; noch etwas tiefer treten die Nn. supraclaviculares hinter dem Sternocleidomastoideus hervor und laufen nach dem Schlüsselbein herab. Die letzten Nerven werden bei unserer Operation nicht frei präparirt, wenn sie nicht etwa gleichzeitig an der Neuralgie betheiligt sind.

Die Grössenverhältnisse der drei Nerven, Occipitalis major, minor und Auricularis magnus zu einander sind ungemein wechselnde, so dass die angegebene Beschreibung durchaus nicht immer Gültigkeit besitzt. Im Allgemeinen pflegt allerdings der Auricularis magnus der stärkste Nerv des Plexus cervicalis zu sein, der ja aus den vorderen Aesten der vier obersten Cervicalnerven gebildet wird. Bei einer meiner Operirten aber, einer 33 jährigen Frau, war der Occipitalis minor (s. Abbild. 4) der weitaus längste Nerv von den dreien, dem entsprechend waren auch seine Zweige gross und sein Verästelungsbezirk ausgedehnt. Der Auricularis magnus bildete nur einen unbedeutenden Zweig von ihm und war auch erheblich schwächer als der Occipitalis major. Natürlich muss man bei der Operation stets auf solche Abnormitäten gefasst sein und bedenken, dass der eine Nerv eine um so stärkere Entwickelung bietet, je weniger ausgebildet seine Nachbarn sind.

Verfolgen wir nun den Occipitalis minor und Auricularis magnus weiter centralwärts, so müssen wir den Sternocleidomastoideus nach vorne, den Splenius capitis im Zusammenhang mit den anderen Nackenmuskeln nach hinten verziehen und zwischen beiden in die Tiefe dringen. Hierbei tritt uns zuerst der N. accessorius und zwar sein hinterer äusserer Ast, Ramus muscularis (Abb. 5) entgegen, welcher zwischen oberem und mittlerem Drittel in den Sternocleidomastoideus eindringt und dessen hinteren Rand in schräger Richtung durchsetzt, um weiter in der Richtung von oben innen nach unten aussen zu ziehen und im M. cucullaris zu endigen. Der Nerv ist mehr durch seinen Verlauf als durch seine Stärke charakterisirt; wenigstens habe ich ihn an der Leiche mehrmals recht schwach gefunden und kaum so stark, wie den Auricularis magnus oder den Occipitalis minor. Sollten irgend welche Zweifel sich einstellen, so braucht man ihn nur durch Zerrung zu reizen und sieht sofort die Schulter zucken. Der Nerv muss eine Strecke weit frei präparirt werden, damit er beim weiteren Vordringen nicht hindere, und wird mit dem Sternocleidomastoideus nach vorn gezogen.

Häufig anastomosirt der N. accessorius mit dem Plexus cervicalis, namentlich kann der Occipitalis minor mit ihm einfach oder sogar doppelt verbunden sein.

Unser Weg führt uns nun zum Seitentheil der oberen Halswirbelsäule, aus dem die Nervenstämme hervortreten. Auf den Querfortsätzen der Halswirbel und den von ihnen entspringenden Muskeln (im oberen für uns wichtigen Abschnitt der Halswirbelsäule die Mm. longus atlantis und longus capitis s. rectus capitis anticus major, die Mm. scalenus medius und levator scapulae) aber ruht auch der Gefässstrang, welcher sich neben Lymphdrüsen und Lymphgefässen aus der Carotis, der V. jugularis interna, dem N. vagus und der Ansa N. hypoglossi zusammensetzt und von meist fettlosem Bindegewebe umhüllt wird. Die Carotis liegt median, die Jugularis lateral, dicht an ihrer hinteren Seite und zwar gewöhnlich im Winkel zwischen beiden der N. vagus, der sich aber auch weit von der Vene entfernen kann. Die Theilung der Carotis liegt ungefähr in der Höhe der Stelle, wo der dritte und vierte Cervicalnerv aus dem Seitentheil der Wirbelsäule hervortreten. In ihrer Nähe, bald höher, bald tiefer gelegen, zeigt die grosse Halsschlagader häufig eine bulbäre Er-

Digitized by Google

Als für uns wichtige Abnormität kann die A. vertebralis ganz oder streckenweise vor den Querfortsätzen verlaufen, ohne in deren Löcher einzudringen; in solchen Fällen liegt sie hinter der Carotis communis.

Der Ramus descendens hypoglossi ruht auf der vordern Wand der Carotis und bildet in der Höhe des Kehlkopfes mit einem Aste des 3. Cervicalnerven die Ansa hypoglossi. Dies ist für unsere Betrachtung von Wichtigkeit, zumal dieser Ast sich ganz dicht an die V. jugularis anlegt und meist an ihrer Ausssenseite schräg herabläuft.

Den aus so verschiedenen Theilen zusammengesetzten Gefässstrang kann man in toto stumpf nach vorn schieben und von dem Seitentheil der Wirbelsäule abdrängen, um diese frei zu legen. Hinter dem Gefässbündel zieht der Grenzstrang des Sympathicus herab; er ist auf den die Wirbelsäule bedeckenden Muskeln festgeheftet und bleibt daher an seinem Ort, wenn man den Gefässstrang verschiebt. Uebrigens liegt er soweit medianwärts von unserem Operationsfeld entfernt, dass er für uns nicht in Betracht kommt.

Ich erwähne diese anatomischen Verhältnisse nur zur Orientirung so genau; beim Operiren am Lebenden werden die einzelnen Theile nicht frei gelegt, also auch im einzelnen nicht sichtbar. Immerhin ist der Plexus cervicalis im unteren Abschnitte von der V. jugularis interna bedeckt.

Die vorderen Aeste der vier oberen Cervicalnerven bilden mit ihren Anastomosen den Plexus cervicalis. Sie treten in einer Rinne, welche die obere Fläche eines jeden Querfortsatzes trägt, aus dem Wirbelcanal hervor und liegen zunächst zwischen den Mm. intertransversarii antici und postici, dann lateralwärts von diesen zwischen den Mm. scalenus medius und longus capitis s. rectus capitis anticus major, jener bildet die hintere, dieser die vordere Begrenzung.

Erst an dieser Stelle, wenn die Nerven die Musculi intertransversarii durchdrungen haben, sind sie dem Messer zugänglich. Die Spinalganglien befinden sich vom 3. Cervicalnerven an, wie wir bereits gesehen, innerhalb der Foramina intervertebralia, sind also ohne Knochenoperation nicht erreichbar. Man wird eine solche in dieser Gegend wegen der Lebenswichtigkeit des oberen Hals-

marks bei Neuralgie kaum ausführen. Allerdings sind an den unteren Cervicalnerven und an anderen Stellen des Rückenmarks nach Bennett's Vorgang die hinteren Wurzeln mit Erfolg resecirt worden, nachdem der Wirbelcanal von hinten eröffnet war.

Bei unseren Nerven handelt es sich um eine Durchtrennung ausserhalb der Wirbelsäule, allerdings soll sie möglichst nahe dieser stattfinden, damit zugleich alle anastomotischen Aeste, die sonst die Neuralgie unterhalten können, ausgeschaltet werden.

Die für uns wichtigsten Nerven, der Occipitalis minor und Auricularis magnus, liegen dem Scalenus medius dicht auf und ziehen auf diesem centralwärts in schräger Richtung nach oben und vorn zum Seitentheil der Wirbelsäule. Der Occipitalis minor stammt am häufigsten aus dem dritten Cervicalnerven, zuweilen aber aus dem zweiten oder aus dem Verbindungsaste zwischen zweitem und drittem; er kann bereits an seinem Ursprung in zwei Aeste getheilt sein (siehe Abb. 5) und demgemäss, wie schon erwähnt, in dieser Form hinter dem Sternocleidomastoideus hervortreten. Der Auricularis magnus entspringt meist aus dem dritten Cervicalnerven oder aus der Anastomose zwischen drittem und viertem, seltener aus der Verbindung zwischen zweitem und drittem. Er kann auch mit dem Occipitalis minor gemeinsam aus dem 3. Cervicalnerven hervorgehen, endlich in doppelter Gestalt auftreten. In letzterem Falle kann der eine aus dem dritten, der andere aus dem vierten Cervicalnerven entspringen. Endlich pflegt der N. subcutaneus colli inferior den gleichen Ursprung wie der Auricularis magnus zu besitzen, zuweilen sogar mit gemeinsamem Stamme; in solchen Fällen muss er an der Wurzel mit entfernt werden (s. Abb. 4). Aus dem vierten Cervicalnerven gehen die Nervi supraclaviculares und der N. phrenicus hervor; letzterer bekommt aber auch Nervenfasern vom dritten und fünften.

Diese Verbindungen mit dem wichtigen N. phrenicus verbieten, wie oben dargelegt, die Thiersch'sche Nervenextraction durchaus; man hat vielmehr die zu resecirenden Nerven sorgfältig aus allen den zahlreichen Verbindungen frei zu präpariren, muss sie dann möglichst weit central durchschneiden und kann nunmehr allerdings die peripheren Verästelungen langsam herausdrehen, um sie möglichst vollständig zu entfernen. Beim Durchtrennen der Nerven in der Tiefe habe ich einmal eine venöse Blutung erlebt, die aber

auf Tamponnade zum Stehen kam, im Uebrigen war die Blutung in diesem Falle nicht nennenswerth.

Von der Abtrennung der motorischen Aeste habe ich keine nachweisbaren Störungen gesehen. Die in Frage kommenden Muskeln sind so zahlreich und werden von so vielen Zweigen der Cervicalnerven versorgt, dass schon aus diesen Gründen etwaige Störungen sich ausgleichen werden.

Die Heilung der tiefen Wunde bietet keine Schwierigkeiten. Da die Theile vielfach stumpf von einander gedrängt und daher gezerrt und gequetscht werden müssen, halte ich das Einlegen dünner Drains an den beiden tiefsten Stellen der Wunde, eines oben da, wo der Occipitalis major, eines zweiten unten, wo Occipitalis minor und Auricularis magnus abgeschnitten worden sind, für zweckmässig; im Uebrigen wird die Wunde genäht. Abb. 1 giebt ein 16 Tage nach der Operation aufgenommenes Photogramm wieder; die Wunde ist völlig vernarbt.

Die beschriebene Operation habe ich in 3 Fällen ausgeführt, bei einer 54jährigen Frau, einem 42jährigen Mann und einem 33jährigen Fräulein. Die beiden ersten Kranken sind nach der Operation völlig schmerzfrei geworden, die Heilung war bisher 1 und $1^1/_2$ Jahre von Bestand. Bei der 33jährigen Dame bestand neben schwerster Occipitalneuralgie Gesichtsschmerz, dessentwegen anderwärts bereits der Infraorbitalis resecirt worden war; es handelte sich um eine schwer neurasthenische Kranke. Nach langem Schwanken habe ich mich zu der Operation bestimmen lassen; der Erfolg war in den ersten Wochen ein vollständiger, später traten wieder Schmerzen auf, die aber in diesem Gebiete von geringerer Heftigkeit und Dauer sind wie zuvor; auch stellen sie sich viel seltener ein. Bei der Kranken waren früher unter der Unzahl von vergebens angewandten Mitteln auch Einspritzungen von Osmiumsäure angeblich in den N. occipitalis major gemacht worden. Man fühlte neben der Protuberantia occipitalis externa einen harten Knoten. Bei der Operation zeigte sich dieser als aus indurirtem schwarzem Bindegewebe bestehend, die nächsten Nervenzweige befanden sich 2 cm davon entfernt!

Meinem Thema lagen alle leichteren Formen von Occipital-Neuralgie fern; sie werden dem Chirurgen nur ausnahmsweise zu Gesicht kommen. Aber es giebt genug Fälle, in denen nur einer

Digitized by Google

der Cervico-Occipitalnerven ausschliesslich oder vorwiegend befallen wird, namentlich erkrankt der Occipitalis major allein und besonders nach Erkältungen. Ein Fall von doppelseitiger Neuralgie in dessen Gebiet im Anschluss an Malaria ist in der Naunyn'schen Klinik beobachtet und von Schreiber veröffentlicht worden; die heilende Wirkung des Chinins lieferte den Beweis für das ätiologische Verhältniss. Von anderen Ursachen sind wiederholte Erkältungen, Traumen und Infectionskrankheiten (ausser Malaria noch Influenza und Typhus) zu nennen. Lues und Gicht spielen eine Rolle, ebenso die Arteriosklerose; ferner Ueberanstrengungen, Kummer. Hiermit kommen wir ins Gebiet seelischer Vorgänge; der neuropathischen Belastung und der Hysterie wird in der Aetiologie grosse Wichtigkeit beigemessen.

Wenn die Occipitalneuralgie sich in ausgeprägter Weise auf einen einzigen der in Betracht kommenden Nerven beschränkt, so wird man die Resection nur an diesem vornehmen. Die Schnittführung braucht dabei keine principielle Aenderung zu erfahren, sondern nur in solcher Begrenzung ausgeführt zu werden, dass der zu entfernende Nerv ungefähr in der Mitte des Schnittes liegt.

XXVI.

Ueber Nervenregeneration nach Exstirpation des Ganglion Gasseri als Ursache recidivirender Trigeminus-Neuralgie.

Von

Professor Dr. C. Garrè

in Rostock [1].

Die überwiegende Mehrzahl der Trigeminus-Neuralgien hat ihren Sitz in den peripheren Abschnitten dieses Nerven. So lange man die operativen Eingriffe lediglich auf die Aeste beschränkte, brauchte man sich bei der anerkannt grossen Regenerationskraft der Nerven nicht über das Auftreten von Recidiven zu wundern.

Als man dann auf Rose's, Horsley's und Krause's Empfehlung zur Exstirpation des Ganglion Gasseri und des Trigeminusstammes überging, da glaubte man vor Recidiven sicher zu sein, insofern nicht das Trigeminuscentrum in der Brücke in einem pathologischen Reizzustand sich befindet. Denn nach unseren Kenntnissen in der Nervenphysiologie muss der Resection des Ganglion semilunare die Degeneration der peripheren sensorischen Aeste folgen und wie Krause in seiner vorzüglichen Monographie über die Neuralgie des Trigeminus sagt, findet eine Regeneration, wie sie nach der Resection der peripheren Nervenverästelung eintritt, niemals statt, sobald die Wurzeln selbst durchtrennt sind (S. 259).

Eine klinische Beobachtung der letzten Jahre hat mir aber gezeigt, dass diese letzten Sätze keinesfalls als Axiome der

[1]) Vorgetragen am 4. Sitzungstage des Congresses, 8. April 1899.

Physiologie aufrecht erhalten werden dürfen. Trotz Ganglionexstirpation ist es bei meinem Patienten sogar zu wiederholter Regeneration mehrerer Nervenstämme und damit auch zu Recidiven gekommen.

Ich gebe zunächst einen Auszug aus der interessanten Krankengeschichte.

J. W., 66 Jahre, Kaufmann aus G. Wegen hartnäckiger Neuralgie im Gebiet des rechten N. mandibularis, die auf innere Mittel sich nicht besserte, wurde im Juli 1890 der N. mand. am Kieferwinkel von Madelung resecirt. Der Erfolg der Operation war ein vorzüglicher; bis Mai 1891 blieb Pat. völlig schmerzfrei. Dann traten wieder Schmerzen ein und zwar war zunächst eine kleine Stelle dicht vor dem Kiefergelenk am meisten druckempfindlich, später kamen neuralgische Schmerzen in den Zähnen des Oberkiefers und in der Zunge hinzu, so dass er Nahrung nur mit dem Saugrohr zu sich nehmen konnte. Die Schmerzen traten anfallsweise auf, besonders bei Bewegungen des Kiefers und der Gesichtsmuskeln, weniger bei Berührung. Alle inneren Mittel, auch Hypnotisiren waren erfolglos.

15. 2. 92 führte Madelung die Resection des N. mandibularis dextr. aus nach der von ihm modificirten Mikulicz'schen Methode. (Vergl. Verhandlungen der Deutschen Gesellschaft für Chirurgie, 1892, S. 61.) Der Nerv wurde am Foramen ovale aufgesucht, hier durchschnitten (mitsammt dem N. lingualis) und der Ram. alveolaris herausgedreht. Die Continuität des Nervenstammes war durch Regeneration wieder hergestellt.

Nach diesem Eingriff blieb Pat. 9 Monate lang schmerzfrei. Ganz allmählich sich steigernd traten dann wieder Neuralgien im selben Nervengebiet auf, die unmittelbar unter dem rechten Jochbogen ihre Ursprungsstelle zu haben schienen.

Im Mai 1893 wurde eine energische Abführkur eingeleitet; erfolglos. Morphium bis zu 0,03 pro die.

Der Hausarzt des Pat. meldet, dass er ihn vor Jahren wegen eines kleinen Bläschens am Penis behandelt hätte, dass er für syphilitisch hielt. Es fehlen aber z. Z. jedwede Zeichen einer überstandenen Syphilis am Körper. Trotzdem wird im Juni 1893 eine Quecksilberschmierkur eingeleitet, die nach Verbrauch von 120 g Hg von Erfolg war. Die Schmerzen sind verschwunden, das taube Gefühl in der rechten Kieferhälfte hat sich verloren, er kann ohne Schmerzen feste Speisen kauen, die Zähne putzen etc., auch die Zunge scheint beweglicher geworden zu sein.

Der Zustand blieb so bis zum Frühjahr 1894. Dann stellten sich die Schmerzen im rechten Kiefer, den Zähnen, im Ober- und Unterkiefer wieder ein und erreichten bald die frühere Intensität.

Wieder wurde alles mögliche von inneren Mitteln (Analgen, Phenacetin, Antipyrin, Salicyl etc.) auch Massage, ferner subcutane Carbolsäureeinspritzungen versucht, alles ohne Erfolg; nur Morphium brachte vorübergehende Linderung. Am 20. 4. 95 kam Pat. in meine Behandlung.

Status: Für seine Jahre (66 J.) gut conservirter Herr. Die rechte Wange mehr geröthet und dicker wie die linke: Lymphstauung in Folge der durch die temporäre Kieferresection gesetzten Quernarbe. Rechte Wangen-Nasenfalte leicht verstrichen. Sensibilität auf der rechten Gesichtsseite überall vorhanden, an der rechten Hälfte der Oberlippe erhöht, an Unterlippe und Kinnhälfte herabgesetzt. Kiefer beweglich, Foetor ex ore, die wenigen vorhandenen Zähne im Unterkiefer lose. Im Larynx und im rechten Ohr nichts Abnormes.

Die Schmerzanfälle sollen meist am Kinn unter dem rechten Mundwinkel beginnen und von hier aus in die Zunge, den Kehlkopf, das rechte Ohr und die Wangen-Schläfengegend ausstrahlen; andernfalls beginnen sie in der Zungenwurzel und strahlen in die Kinn- und Mundwinkelgegend aus. Sie dauern wenige Secunden, kommen in guten Zeiten alle 5 Minuten, in schlechten alle Augenblicke; ausgelöst werden sie durch Schlucken, rasches Oeffnen des Mundes, Zähne putzen, rasches Erheben vom Sitz, Ausstrecken des rechten Armes, kurz Alles, was nicht langsam und bedächtig ausgeführt wird. Die Intensität der Schmerzen ist überwältigend, so dass sich Pat. manchmal vor Schmerz am Boden wälzt.

6. 5. 95. Resection der Ganglion Gasseri nach Krause. Meisselresection des temporalen Weichtheil-Knochenlappens; beim Abheben der Dura reisst die Art. meningea med. am For. spin. ab: die doppelte Ligatur der Arterie gelingt leicht; die Dura reisst dabei ein, Cerebro-Spinalflüssigkeit in grosser Menge fliesst ab. Der 2. und 3. Ast werden am For. rot. resp. ovale freipräparirt und durchschnitten, das Ganglion mit Elevatorium soweit angängig aus seiner Nische herauspräparirt, dasselbe mit der Thiersch'schen Zange gefasst und abgedreht. Nur ein kleines Ende des Trigeminusstammes folgt dem Zuge, er reisst an der oberen Felsenbeinkante ab. Bis auf den dem 1. Ast angehörigen Antheil ist das Ganglion völlig entfernt. Zurückklappen des Knochenlappens und Fixation mit wenigen Nähten; der untere vordere Wundwinkel wird etwas erweitert und ein Jodoformgazestreifen nach der Schädelbasis zu eingelegt.

Der Eingriff wurde gut vertragen; bald nachher war der Pat. munter und lag zufrieden lächelnd ohne Schmerzen in seinem Bett. Reactionslose Wundheilung. Am 3. Tage Herpes der rechten Oberlippe.

Die Untersuchung am 24. Juni ergiebt Sensibilität im Gebiet des 1. und 2. Trigeminusastes voll erhalten, im Gebiet des 3. im allgemeinen herabgesetzt, völlig aufgehoben im Bereiche des Hautperiostlappens an der Schläfe und am rechten Mundwinkel zu beiden Seiten der früheren Kieferresectionsnarbe, die entsprechende Schleimhautpartie ist ebenfalls anästhetisch: die beiden rechten Eckzähne sind wie taub, empfinden keine Berührung. Pat. hat die Empfindung, als sei die rechte Zungenhälfte verbrüht; das Gefühl in derselben ist herabgesetzt, ebenso die Geschmacksempfindung, die am Zungenrand ganz aufgehoben ist.

Bis Frühjahr 1896, also 1 Jahr lang, war Pat. frei von neuralgischen Beschwerden; da empfand er einmal und ein zweites Mal im Mai einen blitzartigen Schmerz, der vom rechten Ohr nach dem Jochbogen lief. Während

eines intercurrenten chronischen Magencatarrhs zeigten sich diese neuralgischen Schmerzen öfters und erschienen schliesslich 6 oder 7 Mal am Tage, weshalb Pat. im August 1896 wieder zur Aufnahme kam. Aus dem Status, der wenig von dem vom Mai 1895 abweicht, ist hervorzuheben, dass die Schmerzen auf das Gebiet des 3. Astes beschränkt waren (vom Tragus bis zum zum Jochbogen) — im Uebrigen keine schmerzhaften Druckpunkte, kein Tic convulsiv, herabgesetzte Sensibilität im Gebiet des 2. Astes, aufgehobene Sensibilität im Bereich des 3. Astes mit Ausnahme des rechten Mundbodens; rechts Geschmacksempfindung erloschen.

In der Annahme, dass die recidivirende Neuralgie auf eine Regeneration des Nerven vom Trigeminusstamme, ev. vom Rest des Ganglion zurückzuführen sei, wird am 11. 8. 96 der Krause'sche Lappen wieder aufgeklappt um das frühere Operationsgebiet zu revidiren. Trotz sorgfältigem und durch keine Blutung gestörten Nachsuchens bis an den Sinus cavernosus kann vom Ganglion Gasseri keine Spur entdeckt werden. Ins Foramen rotundum und ovale hinein zieht von der Dura her je ein feiner fadendicker Strang (Nerv? Bindegewebe?), der durchschnitten und vorsichtig nach der Dura zu frei präparirt wird; er verliert sich in der Dura.

Um das Foramen ovale zu schliessen und ein event. Hineinwachsen von Nervenfasern aus dem Trigeminusstumpf unmöglich zu machen, werden Knochenstückchen in der Umgebung an der Schädelbasis abgemeisselt und diese fest in das Loch hineingehämmert. Hautperiostlappen zurückgeklappt und mit einigen Nähten fixirt. Sensibilitätsprüfung nach der Operation giebt keine wesentlichen Veränderungen. Die Wundheilung war sehr complicirt und verzögert durch eine Randnekrose des Knochenlappens und der Fasc. temporal. 2. 10. 96 entlassen.

$1^1/_4$ Jahre lang war Pat. nun frei von Nervenschmerzen, seit Weihnachten 1897 lästiges Brennen am rechten Mundwinkel (an Ober- und Unterlippe) am rechten Nasenflügel und der rechten Wange, diese ist geschwollen (ödematös), etwas geröthet. Druck auf das Foramen infraorbitale schmerzhaft, Thränen des rechten Auges, heftige Neuralgien, vornehmlich im Gebiet des 2. Trigeminusastes.

17. 3. 98. Neurexairese des 2. Astes nach Thiersch; der ganze Stamm aus dem Can. infraorbit. folgt dem Zuge und wird entfernt. Wegen starker Blutung Tamponade der Wunde. Von diesem Eingriff ab bleiben die Neuralgien 3 Monate lang weg, dann kommen hin und wieder schmerzhafte Zuckungen über die ganze rechte Gesichtshälfte und nach 6 Monaten (September) hatten die Anfälle ihre frühere Intensität erreicht. Die Schmerzen zogen vom rechten Ohr nach dem Mundwinkel und vom unteren Augenhöhlenrand gegen die Oberkieferzähne. Druckschmerzhaft ist der Jochbogen (N. zygomatic.) und in mässigem Grade die Austrittsstelle des N. mentalis, die mittlere Wangengegend und der rechte Mundwinkel; auf Druck werden Zuckungen der rechtsseitigen Gesichtsmuskeln ausgelöst. Reflectorisch Tic convulsiv bei den Schmerzanfällen. Sehr schmerzhaft ist die Berührung einer Stelle des Oberkieferalveolarrandes mit der Zunge. Unmöglich ist weites Oeffnen des Mundes, Kauen fester Speisen.

Digitized by Google

Die Durchtrennung des N. zygomaticus an zwei Austrittsstellen aus dem Jochbein und Ausbohren der Canälchen (15. 10. 98) verschafft dem Pat. für einige Tage Ruhe. Dann kommen wieder sehr heftige Anfälle von Schmerzen im Gebiet des N. mentalis.

24. 10. 98. Resection des N. mentalis. Es findet sich ein deutliches, etwas aufgefasertes Nervenstämmchen.

Ueber die histologische Untersuchung berichtete Priv.-Doc. Dr. Ricker: „Präparat in Formol fixirt, mit Haemalaun und van Gieson'scher Lösung gefärbt. In sehr dickfaserigem Bindegewebe liegen mehrere Nervenstämmchen mit stark indurirtem Endoneurium. Ein Theil von ihnen scheint in den Schnitten mit leicht kolbiger Anschwellung zu endigen".

Nach diesem Eingriff ist Pat. wieder völlig schmerzfrei, kann feste Speisen kauen, den Mund wieder gut öffnen und hat nur noch ein Gefühl von Steifheit an der rechten Unterlippe.

Bereits Ende November 98 stellten sich wieder die qualvollsten Gesichtsschmerzen, die durch jede Bewegung des Kiefers, jeden Luftzug und jede Berührung ausgelöst werden. Die rechte Gesichtshälfte ist dann lebhaft geröthet, das Auge thränt, die Oberlippe zuckt leicht, das rechte untere Augenlid vibrirt; erhöhte Empfindlichkeit im Gebiet des N. infraorbitalis, speciell des Ram. alveolaris super. Es wird deshalb am 28. 11. 98 auf's Neue der N. infraorbitalis freigelegt durch Aufmeisselung des Canalis infraorbitalis (Wagner) und hier ein ziemlich dicker, in Narbengewebe eingebetteter Nervenstrang in einer Ausdehnung von 6 cm freipräparirt und resecirt; alle sich abzweigenden Nervenfaserchen, so besonders der Ram. alveolaris, werden auf's Sorgfältigste entfernt.

„Das Präparat wird in Müller'scher Flüssigkeit fixirt, nach Marchi mit Müller'scher Flüssigkeit und Osmiumsäure nachbehandelt, mit Hämalaun und van Gieson'scher Lösung gefärbt. (Es gelingt auf diese Weise die Markscheiden und ihre etwaige Degeneration gleichzeitig mit den Axencylindern [ausser dem Bindegewebe und den Kernen] sichtbar zu machen.)

Im eingebetteten Zustand ist der Querschnitt 3 mm lang und 1 mm breit. Etwa ein Drittel davon besteht aus Nervensubstanz, die übrigen zwei Drittel aus Bindegewebe; beide Bestandtheile sind im Ganzen scharf von einander getrennt.

Die Nervensubstanz ist in zwei Hautbündeln geordnet, von denen eines kreisrunden, das andere länglichen Querschnitt hat; in der nächsten Umgebung beider sind noch, unregelmässig im Bindegewebe zerstreut, vereinzelte Fasern zu sehen.

Die beiden Hauptbündel haben kein eigentliches Epineurium, dagegen ist ein Perineurium ausgebildet und zerlegt die Bündel in mehrere Unterabtheilungen; ein Endoneurium ist zwischen sämmtlichen Fasern vorhanden; und zwar in verschiedener Stärke, oft so, dass man es indurirt nennen muss.

In seinen Maschen liegen die Querschnitte der Nervenfasern mit nach van Gieson röthlich gefärbten Axencylindern und ausnahmslos blassgrüneu Markscheiden; nirgends finden sich nach Marchi geschwärzte (d. h. degene-

Digitized by Google

rirte) Markscheiden oder auch nur feinste Fetttröpfchen, auch nicht in den isolirten Fasern.

Kernvermehrung fehlt den Nerven ebenfalls. Das Bindegewebe hat sehr verschiedene Verlaufsrichtung, ist äusserst kernarm und enthält mehrfach, namentlich nahe den sehr spärlichen Gefässen, Blutpigment" (Dr. Ricker).

Pat. ist zunächst schmerzfrei, aber schon nach 2 Wochen setzen wieder heftigste Gesichtsneuralgieen im Gebiet des 3. Astes mit ausgesprochenem Tic convulsiv ein, die mich veranlassen, den früher von Madelung schon 2mal resecirten N. mandibularis dext. am Kieferwinkel aufzusuchen (16. 12. 98). Ich fand hier hinter der Lingula einen stricknadeldicken Strang in den Knochen eintreten und daneben einen zweiten dünneren an der inneren Kieferfläche verlaufen (N. lingualis). Die Lingula wird abgemeisselt und die Stränge noch möglichst weit nach der Schädelbasis zu verfolgt, central und peripher abgerissen, so wird ein 6—7 cm langes Stück des Stranges resecirt, der sich bei mikroskopischer Untersuchung als regenerirter Nerv entpuppt.

Ueber das Untersuchungsergebniss berichtet Herr Dr. Ricker: „Behandlung des Präparates wie im vorigen Falle. Im eingebetteten Zustand misst der Querschnitt 2:1 mm. Nervensubstanz und Bindegewebe sind in gleicher Menge vorhanden.

Im Vergleich zu dem Nerven vom 28. 11. 98 sind hier sehr viel zahlreichere, doch dafür kleinere Stämmchen vorhanden, alle von fast genau kreisrundem Querschnitt. Isolirte Fasern fehlen ganz. Die Nervenfasern verhalten sich in allen Punkten wie im vorigen Fall; es fehlt aber jedes Zeichen einer Degeneration oder Atrophie.

Das Bindegewebe ist feinfaseriger, verläuft regelmässiger und zwar gern circulär um die Bündel, so dass man auch von einem Epineurium sprechen kann. Das Endoneurium ist nur sehr schwach, bei Weitem nicht neben jeder Faser nachweisbar und nirgends indurirt. Blutpigment fehlt hier, der Kern- und Gefässgehalt ist sehr gering."

Auch dieser letzte Eingriff brachte die Gesichtsneuralgie der rechten Seite und den Tic völlig zum Verschwinden; ausser einem Gefühl von Steifigkeit in der rechten Wange hat Pat. über nichts zu klagen. Es besteht vollkommene Anaesthesie und Analgesie im Gebiet des N. infraorbitalis mit Ausnahme der rechten Seite, der Nasenspitze und ein Saum des Nasenrückens; auch die rechte Unterlippe ist unempfindlich, während die Haut über den unteren Wangentheilen abgeschwächte Sensibilität aufweist. Hyperästhetisch ist eine 2 M. st. grosse Zone vor dem rechten Ohr, sowie ein Theil des rechten zahnlosen Oberkieferrandes.

Der Pat. ist bisher beschwerdefrei geblieben. Die linke Seite blieb von neuralgischen Schmerzen frei. (Juni 1899.)

Das aussergewöhnliche Interesse, das der im Vorstehenden geschilderte Fall bietet, liegt in dem Umstande, dass trotz Resection des Ganglion Gasseri der 3. und der 2. Ast des

Digitized by Google

Trigiminus — der letztere sogar zweimal — in toto sich regenerirt haben.

Der N. mandibularis und lingualis (3. Ast) wurde 1890 nach Lücke-Sonnenburg von Madelung reseeirt und als ein Recidiv eintrat, hat Madelung den Unterkiefer durchsägt und den regenerirten Nervenstamm extrabuccal bis ans For. ovale verfolgt, hier abgetrennt und in seiner ganzen Länge bis zum For. mentale herausgedreht. Denselben Ast habe ich sodann im Jahre 1895 intracraniell durchschnitten und gleichzeitig das Ganglion Gasseri mit dem Trigeminusstamm exstirpirt. $^5/_4$ Jahre später habe ich noch einmal den Schädel eröffnet, überzeugte mich, dass vom Ganglion nichts mehr vorhanden war; ein fadendünner Bindegewebsstrang der von der Dura ins For. ovale zog, wurde dabei abgelöst und das Foramen mit abgemeisselten Knochenstückchen fest zugestopft. Damit schien ein Auswachsen des 3. Astes und auch ein Recidiv in diesem Gebiete völlig ausgeschlossen zu sein.

Bei den in den nächsten Jahren aufs Neue sich einstellenden Gesichtsschmerzen bildete sodann lediglich der 2. Ast das Object für mehrfache operative Eingriffe, bis ich schliesslich im December 1898 vom Kieferwinkel aus nach dem N. inframaxillaris suchte und in der That einen dicken Strang reseciren konnte, der nach histologischer Untersuchung zahlreiche Nervenstämmchen ohne Degenerationserscheinungen enthielt. Schon 2 Monate vorher legte ich das For. mentale frei und entfernte hier ein deutlich aufgefasertes Nervenstämmchen, das Nervenfasern mit kolbiger Auschwellung im indurirten Bindegewebe enthielt. —

Nicht wesentlich anders gestalteten sich die Verhältnisse am 2. Ast. Da der ursprüngliche Sitz der Neuralgien der N. mandibularis war und dieselben erst später ins Gebiet des 2. Astes ausstrahlten, wurde dieser operativ zuerst bei der Ganglionexstirpation angegriffen (Mai 1895). Bei der Wiedereröffnung des Schädels, nach $1^1/_4$ Jahren fand ich den Canalis rotundus frei bis auf ein feines Bindegewebsfädchen, (histologisch untersucht!) das an der Dura angeheftet war. Es wurde abgetrennt.

Im März 1898, drei Jahre nach der Exstirpation des Ganglion, legte ich den 2. Ast am For. infraorb. frei und drehte ihn mit der Thiersch'schen Zange heraus; es war ein anscheinend normal dicker Nervenstrang, der histologisch leider nicht untersucht wurde. Im

Digitized by Google

selben Jahre, im November, fand ich den N. infraorbitalis wieder regenerirt und resecirte nach Ausmeisselung des Canals ein Stück von 6 Ctm. Länge. Diesmal zeigte das histologische Bild „mehrere ganz intacte Nervenstämmchen ohne Degeneration der Markscheiden". —

Wenn nach einer so gründlichen Resection eines Trigeminusastes, wie sie Madelung nach der von ihm modificirten Mikuliez'schen Methode bei unserem Kranken vorgenommen hatte, (Wegnahme des ganzen extracraniellen Theiles des 3. Astes) die Gesichtsschmerzen wiederkehrten, so pflegte man bisher den Sitz der Neuralgie höher oben zu suchen. Ein Auswachsen des Nerven an der Schädelbasis bis in den Unterkiefer hinein, womit das Recidiv seine Erklärung gefunden hätte, war nach den bisherigen Erfahrungen noch nicht beobachtet. Dass bei Resection eines Theilstückes von mehreren Centimetern aus der Continuität eines Nervenstammes nicht selten durch Regeneration vom proximalen Ende aus überbrückt und die Leitung wieder hergestellt wurde, ist hinreichend bekannt.

Ich erinnere hier an die von Tillmanns[1]) zusammengestellten Fälle von zweifelloser Regeneration eines grösseren peripheren Nervenstammes und Ueberbrückung grosser Substanzverluste durch functionsfähige Nervensubstanz; Fall Notta: Regeneration von 5 Ctm. Nervensubstanz aller 3 Stämme am Oberarm; v. Langenbeck und Hüter: Wiederherstellung der Leitung nach Zerreissung der Plexus brachialis. Image: Ueberbrückung eines Defectes von ½ Zoll am N. medianus und Weir Mitchel eines solchen von 1 Zoll am N. radialis. Besonders beachtenswerth ist in dieser Hinsicht aber ein Fall, der vor einigen Jahren von Péan[2]) mitgetheilt wurde, wo trotz Resection eines 25—30 Ctm. langen Stückes des N. medianus und ulnaris nach wenigen Monaten Motilität und Sensibilität an Vorderarm und Hand sich wieder einstellten.

Die Wiederherstellung der Function darf zwar nicht ohne Weiteres als ein Beweis für die Regeneration des verloren gegangenen Nervenstückes gelten, am wenigsten bei sensibeln Nerven; denn schon Létiévant spricht von einer vikariirenden Sensibilität und

[1]) Tillmann's, Ueber Nervenverletzung und Nervennaht. Archiv f. klin. Chir. 27. Bd. S. 85.

[2]) Péan, Bull. de l'acad. T. 37. S. 51.

Motilität, die zu einer Zeit nachweisbar ist, wo von einer Regeneration noch gar keine Rede sein kann, — oder wo Verhältnisse vorliegen, die eine Wiedervereinigung der getrennten Nervenenden als ganz undenkbar erscheinen lassen. Bezold[1]) berichtet z. B. über eine Patientin, bei der 6 Jahre nach Entfernung eines Sequesters des Felsenbeines, der den Canalis Fallop. in seiner ganzen Länge verschloss, eine Facialislähmung nicht mehr vorhanden war. B. hilft sich zur physiologischen Erklärung dieser bemerkenswerthen Beobachtung mit der Annahme, dass die verschiedenen Centren der Hirnrinde allmählich ihre Rolle vertauscht haben und die Willensimpulse nunmehr von anderen, als ihren ursprünglichen Localitäten ihren Ausgang nehmen". (S. 204).

Es ist begreiflich, dass unter diesen Umständen die wegen Neuralgien ausgeführten Neurotomien und selbst die späteren Neurektomien, bei denen es als Regel galt, mindestens 1 Ctm. des Nerven zu reseciren, nur vorübergehende Heilerfolge ergaben. Bald kam man dazu, bei den Neurectomien des Trigeminus 4—6 Ctm. lange Stücke auszuschneiden, bis Thiersch endlich, wie Schede sagt, die gegenwärtig vollkommenste Operation, die Neurexairese erfand, wobei vermittelst leichten Eingriffs die Entfernung des ganzen peripheren Ausbreitungsgebietes möglich wird. Aber auch damit blieben die Recidive nicht aus. Angerer sah unter 26 nach Thiersch Operirten 7 mal Recidive; Friedrich[3]) fand bei der Nachprüfung von 17 von Thiersch selbst operirten Kranken mehr als ein Dritttheil recidiv geworden und Krause[4]) hat etwa in der Hälfte der Fälle die Neuralgien wieder eintreten sehen.

Ob nun der Grund für die erneuten Gesichtsschmerzen in einer Regeneration der Nerven, oder im intracraniellen Sitz des Leidens zu suchen war, blieb für die genannten Fälle unentschieden. Wo heftige Schmerzen zu einem weiteren Eingriff drängten, wurde die intracranielle Resection des Ganglion Gasseri und des Trigeminusstammes nach Krause vorgenommen, war doch

---

[1]) Bezold, Labyrinthnekrose und Paralyse des Nervus facialis. Zeitschr. f. Ohrenheilkunde. 16. Bd. 1886.

[2]) Angerer, Ueber die Endresultate der Nervenextraction nach Thiersch. Archiv f. klin. Chirurgie. 53. Bd.

[3]) Friedrich, Mittheilungen aus den Grenzgebieten der Medicin und Chirurgie. 1896. 3. Bd. S. 346.

[4]) Krause, Die Neuralgie des Trigeminus.

Digitized by Google

damit zu erwarten, dass definitive Heilung erzielt werden konnte in denjenigen Fällen, in denen Veränderungen des Ganglion resp. des Stammes die Ursache der Neuralgien bildete, sodann hält Krause und Horsley eine Regeneration des Nerven nach diesem Eingriff für ausgeschlossen. Thatsächlich sind auch die allermeisten Fälle, so weit die bisherigen Mittheilungen reichen, recidivfrei geblieben.

Unser Fall macht hierin eine Ausnahme. Nicht nur, dass der 3. Ast, nachdem er 2 mal vor der Ganglionexstirpation ausgedehnt resecirt worden war, drei Jahre nachher in ganzer Länge bis zum Foramen mentale regenerirt gefunden wurde, sondern auch der 2. Ast, der früher extracraniell operativ nicht angegriffen war, hat sich in derselben Zeit zweimal regenerirt bis in die Weichtheile der Wange. —

Auch andere Operateure haben nicht ausnahmslos mit der Exstirpation des Ganglion Gasseri dauernde Heilung der Trigeminusneuralgie erzielt. So berichtet Marchant et Herbet[1]) über ein Recidiv resp. einen Misserfolg bei Zerstörung des Ganglion in loco (écrasement), ebenso Rose[2]), in beiden Fällen war jedenfalls das Ganglion unvollständig entfernt. Dana[3]) erlebte ebenfalls ein Recidiv sowie auch Keen[4]) bei seinen beiden ersten Fällen, bei denen er das Ganglion herausgelöffelt hatte (brocken up.). Der Autor giebt selbst zu, dass wohl sicher die auch histologisch festgestellte ungenügende Exstirpation in seinen Fällen das Recidiv verschuldet habe. Er berechnet die Recidive auf 1—2 pCt.

Sieht man seine jüngst veröffentlichten Krankengeschichten sorgfältig durch, so findet man doch ausser den zwei erst operirten Fällen noch andere, bei denen Keen sich an Krause's Vorschriften für die Operation haltend, das ganze Ganglion herausbekam, die nicht völlig schmerzfrei geblieben sind, wenn auch die schweren Anfälle in Wegfall kamen, z. B. Fall VI und VII).

Bei keinem der genannten Fälle ist nach dem Wiedereintreten der neuralgischen Beschwerden ein weiterer operativer Eingriff vor-

---

[1]) Marchant et Herbet, Resection du Ganglion de Gasser. Rev. de Chir. 1897. S. 287.

[2]) Rose, The Lancet 1890 et 1892; Brit. med. journ. 1892.

[3]) Dana, Med. News. 1891.

[4]) Keen et Spiller, Remarks on resection of Gasserian Ganglion. The Americ. journ. of med. scienc. Nov. 1898. p. 503.

Digitized by Google

genommen worden, so dass man über die Ursachen des Recidivs lediglich auf Vermuthungen angewiesen ist.

Bei meinem Patienten konnte ich mich, als 1 Jahr nach der Ganglionexstirpation die rechtsseitigen Gesichtsschmerzen wiederkehrten, nicht mit der Annahme einer weiter centralwärts gelegenen Ursprungsstelle des Leidens beruhigen, sondern hielt es für angezeigt, das intracranielle Operationsgebiet noch einmal freizulegen und gründlich zu revidiren. Das schien mir schon deshalb am Platze zu sein, weil ich den 1. Ast des Trigeminus (N. supraorbit.) nicht durchtrennt hatte und damit die Exstirpation des Ganglion keine vollständige geworden war. Der damalige Eingriff war in keiner Weise, weder durch die Narkose, noch durch Blutung wesentlich erschwert, das Ganglion konnte mit aller Ruhe isolirt und mit der Zange gefasst werden. Es riss aber nahe am 1. Ast ab und ein Stück des Trigeminusstammes bis zur Höhe der Felsenbeinpyramide folgte dem Zuge. Das Präparat, das erhalten wurde, entsprach ungefähr der von Krause in seiner Arbeit (Taf. II, Fig. 2) gegebenen Abbildung. Ob und wie weit ein Ganglion der Regeneration fähig ist, weiss ich nicht, — jedenfalls war es möglich, dass das Recidiv von dieser Stelle ausgelöst sein konnte.

Bei der revidirenden Operation war im Cavum Meckelii Nichts zu finden, was als Ganglion oder als Theil eines solchen angesprochen werden konnte; gegen die Medianlinie bin ich soweit vorgedrungen, bis die warnende Blutung aus dem Sinus Halt gebot. Zwei ganz dünne Fädchen, die an der Dura angeheftet ins For. ovale und rotundum hineinzogen, excidirte ich in der Meinung, es könnten regnerirte Nervenfasern sein. Herr College A. Thierfelder, der die Güte hatte, diese Fäserchen sorgfältig zu untersuchen, fand mit der Pal'schen Färbungsmethode histologisch Nichts von Nervenelementen darin.

Nach diesem Eingriff sistirten wunderbarerweise die Schmerzanfälle über 1 Jahr lang; es ist wohl nicht wahrscheinlich, wenn auch nicht gerade unmöglich, dass die beiden Bindegewebsfädchen, etwa durch Zerrung, die Neuralgien unterhielten. Auf alle Fälle wollte ich aber das For. ovale dauernd verschliessen, um eine Verbindung nach der Peripherie durch diese Pforte unmöglich zu machen; ein Knochenstück von der Schädelbasis abgemeisselt wird fest in dasselbe hineingehämmert. —

Als nun nach geraumer Zeit die Gesichtsschmerzen auf der rechten Seite wieder auftraten, alle innern Mittel erfolglos waren und auch das von Krause inzwischen empfohlene Aconitinum nitricum (Merck) nicht nur nutzlos war, sondern dem Patienten sogar sehr schlecht bekam (Intoxicationserscheinungen), war ich offen gestanden in grosser Verlegenheit, wie den armen Dulder vor dem drohenden Morphinismus zu bewahren, denn in dieser Zeit brachten ihm nur mehrmalige tägliche Morphiumeinspritzungen Linderung.

Da vornehmlich das Gebiet des 2. Astes ergriffen war, der N. infraorbitalis überhaupt peripherisch nicht operirt und schliesslich auch das For. rotundum offen war, so musste man die Möglichkeit einer Regeneration des 2. Astes ins Auge fassen und dementsprechend therapeutisch vorgehen. Durch Neurexairese nach Thiersch wurde nun der ganze Stamm aus dem Canalis infraorbitalis entfernt (17. III. 1898). Leider ist derselbe histologisch nicht untersucht worden.

Wieder war Patient von seinen Anfällen befreit, doch nur für 3 Monate, und als einige kleinere Eingriffe (Resection des N. zygomaticus und mentalis) wenig fruchteten, legte ich den Canalis infraorbitalis am 28. XI. 98 nach der Methode von Wagner durch Aufmeisseln frei und fand zu meinem Erstaunen einen dicken Nervenstamm, der sich in den 8 Monaten regenerirt hatte.

Der mikroskopische Nachweis intacter Nervenfasern in dem exstirpirten Stück bestärkten mich begreiflicherweise in der Annahme, dass die Ursache der Recidive in der Regeneration des 2. Astes zu suchen sei. Gleichzeitig aber musste sich — was ich vorher für völlig ausgeschlossen hielt — der Verdacht auch auf den 3. Ast lenken mit an den Recidiven Schuld zu sein, indem auch dieser trotz zweimaliger gründlicher peripherer Resection, trotz Exstirpation des Ganglions und des Trigeminusstammes und trotz des knöchernen Verschlusses des For. ovale sich regenerirt haben könnte. Wie das zugegangen sein könnte, war mir freilich nicht klar.

Die wenig Wochen hierauf ausgeführte Operation hat dies bestätigt: das ganze N. inframaxillaris war regenerirt.

Wie ist nun diese Regeneration des 2. und 3. Trigeminusastes nach der Exstirpation des Gasser'schen Ganglions zu er-

Digitized by Google

klären? Ist der Trigeminusstamm durch die vorgezeichneten Canäle bis in die Weichtheile ausgewachsen? oder ist die Regeneration durch Vermittlung von Anastomosen zu Stande gekommen?

Es ist ja bekannt, dass gerade präformirte Knochencanäle die Regeneration auf weite Strecken ausserordentlich begünstigen, sie stellen eine Art natürlicher Tubulisation der Nerven dar; ferner hat Vanlair nachgewiesen, dass eine 2. Regeneration nicht minder vollkommen sich gestaltet wie die erste, ja dass die 2. Regeneration wegen der Anwesenheit embryonaler Nervenfasern rascher vor sich geht. Zwischen der 1. und der 2. Trepanation liegt ein Zeitraum von 15 Monaten, der wohl für ein Auswachsen des Trigeminusstammes bis zum For. ovale und rotundum genügt hätte, obschon die Regeneration um so langsamer vor sich geht, je näher dem Centrum der Stamm durchtrennt ist. Ueberdies nehmen Krause und Horsley auch an, dass ein zurückgebliebener Rest des Ganglion (wie in unserem Fall) die Regeneration begünstigt.

Trotz solch' verhältnissmässig günstiger Umstände für ein directes Auswachsen eines Nervenstammes hat dies, wie der Operationsbefund vom Jahr 1896 bewies, nicht stattgehabt. Da das Recidiv damals schon bestand, so muss man doch wohl annehmen, dass das pathologische Substrat auch damals schon vorhanden gewesen sein muss. Ein späteres Auswachsen des Trigeminusstammes in das Foramen ovale und damit in den Unterkiefer hinein wurde aber durch den damals gemachten festen Verschluss vollends unmöglich gemacht.

Nach unseren bisherigen Kenntnissen in der Nervenphysiologie und Pathologie ist eine Regeneration ohne Verbindung mit dem Centralorgan undenkbar. Es bleibt also nur die Annahme übrig, dass die Regeneration durch Vermittelung anderer collateralen Nervenbahnen zu Stande gekommen ist und dass damit das sensible Trigeminuscentrum gewissermaassen auf Umwegen mit der Peripherie sich in Verbindung gesetzt hat.

Welche Wege dabei benutzt wurden, das lässt sich bei den mannigfachen Anastomosen der Trigeminusäste lediglich vermuthen. Ausser dem Facialis, der durch die Chorda tympani dem 3. Ast des Trigeminus motorische Fasern zuführt, kommt vor Allem in Betracht des N. glosso-pharyngeus, der mit dem 3. Ast von Ganglion petrosum durch den N. Jakobsonii, den N. petrosus sup.

Digitized by Google

min. und das Ganglion oticum, mit dem 2. Ast aber durch den N. Vidianus, das Ganglion spheno-palatinum in Verbindung steht; auch der Plexus carotico-tympanicus mit seiner ausgedehnten und zugleich variabeln Verästelung kann Fasern von einem Gebiet ins andere äberleiten. Ausser diesen sind gewiss noch andere Anastomosen möglich, da ja bekanntlich gerade die sensibeln Bahnen der Kopfnerven eine ausserordentliche Variabilität in ihren Bahnen und gegenseitigen Verbindungen aufzuweisen haben[1]).

Zum Schluss sei noch die Frage nach dem Sitz und der Ursache der Gesichtsneuralgie unseres Patienten berührt.

Nach dem Recidiv nach der Ganglionexstirpation musste man wohl den Sitz der Affection ins Centrum in den Trigeminuskern verlegen, resp. das ganze Leiden als auf hysterischer Basis beruhend erklären. Von Hysterie kann aber gar keine Rede sein, es fehlen jedwede Anzeichen hierfür, die weitere Beobachtung hat dies bestätigt.

Die Hypothese des centralen Sitzes des Leidens vermag ich nicht zu widerlegen, obschon mir dies aus verschiedenen Gründen durchaus unwahrscheinlich ist.

Als dann später die regenerirten Nervenstämme gefunden wurden, da lag es nahe hierin, die Quelle für die neuen Reizerscheinungen zu suchen und vor Allem scheint der 3. Ast, der zuerst betroffene, auch späterhin der Ausgangspunkt für die auf den 2. ausstrahlenden Nervenschmerzen und schliesslich auch für den Tic convulsif abgegeben zu haben. Thiersch und Horsley[2]) hielten es für festgestellt, dass die Neuralgien auf Veränderungen der peripherischen Nerven beruhen, und dafür, glaube ich, liefert gerade mein Fall einen neuen wichtigen Beleg.

---

[1]) Vergleichshalber sei hier auf eine aus der Körner'schen Klinik hervorgegangene interessante klinische Studie über die Geschmackslähmung durch Zerstörung der Chorda tympani und des Plexus tympanicus von H. Schlichting hingewiesen. Inaug.-Diss. Rostock 1898.

[2]) Thiersch und Horsley, Verhandlungen der Deutschen Gesellschaft für Chirurgie. 1889. I. S. 51. (Discussion.) Thiersch gedenkt beiläufig auch eines Falles, bei dem wie bei dem unsrigen durch Resection des 3. Astes des Trig. der clonische Gesichtskrampf geheilt wurde.

Digitized by Google

XXVII.

Ueber erfolgreiche intraperitoneale Verimpfung von Echinokokken auf Thiere.

Von

Professor Dr. C. Garrè

in Rostock[1]).

M. H.! Ueber die Entstehungsweise des multiplen Echinococcus der Bauchhöhle differiren die Ansichten der Autoren, die sich mit dieser Frage beschäftigt haben, in mehrfacher Hinsicht. Neben der gerechtfertigten Annahme der Entstehung multipler Peritoneal-Echinokokken durch Einwanderung einer Mehrzahl von Embryonen vom Darm aus bei ein- oder mehrmaliger Infection fand namentlich auf von Volkmann's Anregung die Theorie der Keimzerstreuung durch Platzen eines Leberechinococcus Beachtung und vielfache Zustimmung.

Nachdem Naunyn und Leukart die Entstehung der Echinococcusblase aus Scolices und Brutkapseln nachgewiesen, oder zum mindestens wahrscheinlich gemacht, lag es nahe, die Entstehung der multiplen Peritonealechinokokken auf Ausstreuung dieser Keime, wie das z. B. bei der Punction einer Lebercyste möglich ist, zurückzuführen. Das war speciell die Meinung von Volkmann's. Andererseits ist es ebenso wahrscheinlich, dass Tochterblasen, die durch Platzen der Muttercyste frei werden, im Peritoneum sich festsetzen, weiterleben und sich vermehren können.

Eine grosse Zahl klinischer Beobachtungen sprechen für die letztere Möglichkeit, wenn auch eine Proliferation der durch Ruptur

[1]) Vorgetragen am 4. Sitzungstage des Congresses, 8. April 1899.

in's Peritoneum implantirten Tochterblasen bisher noch nicht mit Sicherheit nachgewiesen werden konnte.

Experimente, welche diese Frage zu klären suchten, sind in den letzten Jahren mehrfach, meist aber mit negativem Erfolge, unternommen worden. Vor Kurzem hat nun Dr. von Alexinsky über gelungene Versuche von Verimpfung von Echinococcusblasen, sowie von Scolices und Brutkapseln in die Bauchhöhle von Kaninchen berichtet. Diese Arbeit giebt mir Veranlassung, auf eine vor 3 Jahren von meinem früheren Assistenzarzt Dr. Riemann unternommene experimentelle Arbeit zurückzugreifen und einige der mit Erfolg auf Kaninchen verimpften Echinokokken vorzuzeigen.

Das Material, das zur Verimpfung gebraucht wurde, entstammte ausschliesslich von Leberechinokokken der Menschen. Bei der Operation wurde Flüssigkeit und Tochterblasen in sterilen Gefässen aufgefangen und unter allen Cautelen den Versuchsthieren intraperitoneal beigebracht, entweder durch Einspritzung oder nach Laparotomie. Die Verimpfung geschah unmittelbar nach Gewinnung des Materials oder nach 1—2 Tagen; in der Zwischenzeit war das Impfmaterial in sterilen Gefässen verschlossen bei Körpertemperatur aufbewahrt. —

Bezüglich der bei verschiedenen Versuchsreihen gewonnenen Resultate verweise ich auf die ausführliche Publication von Dr. Riemann, die demnächst in den Beiträgen zur klinischen Chirurgie erscheinen wird; ich greife hier lediglich die bei drei Versuchsthieren erzielten Resultate heraus, die nur für die Frage der Verimpfbarkeit von Hydatiden und zugleich für die Entstehung der multiplen Peritoneal-Echinokokken im Sinne von Volkmann's beweisend zu sein scheinen.

Bei drei Kaninchen wurden mittelst Bauchschnitt mehrere kleine Tochterblasen eines Leberechinococcus in's Peritoneum eingebracht. Als das eine dieser Thiere nach 17 Wochen und die beiden anderen nach $7^1/_2$ Monaten getödtet wurden, fanden sich die implantirten Hydatiden theils am Netz, theils zwischen den Därmen, oder an der Unterfläche der Leber festgewachsen und von gut vascularisirten Pseudomembranen überzogen; sie waren prall gefüllt mit wasserklarem Inhalt und wie sich durch Messung feststellen liess, waren sie nicht unerheblich gewachsen. Drei Blasen, z. B. die bei der Implantation 7, 8 und 10 mm Durch-

messer hatten, maassen $7^1/_2$ Monate später bei der Section 11, 14 und 16 mm (Demonstration).

Ueberdies liess sich unschwer nachweisen, dass die Entwicklung der Brutkapseln und Scolices ohne Zweifel fortgeschritten war. Die Blasen waren mit einer reichen Zahl wandständiger, weisslicher, 0,5—0,8 mm grosser Knöpfchen besetzt, während zur Zeit der Verimpfung ihre Innenwand Brutkapseln in mässiger Anzahl trug.

Von besonderer Wichtigkeit für die Frage der intraperitonealen Keimzerstreuung (durch Punction oder durch Ruptur) und für die Fortpflanzung des Blasenwurms überhaupt war der Befund einer Cyste mit 80—100 Enkelbläschen von 0,8—1,5 mm Grösse, vollkommen wasserklar, mit deutlich geschichteter Membran und zum Theil noch erkennbarem Hakenkranz (Demonstration).

Wenn also, wie diese Versuche lehren, Echinokokken aus der menschlichen Leber in's Peritoneum des Kaninchens übertragen, hier sich ansiedeln können und ungestört weiter proliferiren, wie viel leichter werden Hydatidentochterblasen, die durch Ruptur eines Leberechinococcus in's freie Peritoneum beim Menschen gelangen, hier die Bedingungen zur Weiterentwicklung finden, da ja kein Wechsel des Wirthes, keine Abkühlung und keine sonstigen Schädlichkeiten bei solcher Ortsveränderung auf sie einwirkt. Diese Thatsachen dürften auf's neue eine Warnung vor der leider immer noch zu oft gemachten Probepunction intraperitonealer Echinokokken sein.

Digitized by Google

XXVIII.

Ueber eine eigenartige Form von Hernia cruralis (praevascularis) im Anschlusse an die unblutige Behandlung angeborener Hüftgelenksverrenkung.

Von

Professor Dr. A. Narath

in Utrecht[1]).

(Hierzu Tafel IV und 8 Figuren im Text.)

Die unblutige Behandlung der angeborenen Hüftgelenksverrenkung hat leider nicht den hohen Erwartungen entsprochen, die man anfangs hegte. Ich will jedoch nicht auf die functionellen Erfolge respective Misserfolge näher eingehen, da bezüglich meiner Fälle die Frage noch nicht spruchreif ist. Die Zeit, die nach der Behandlung verstrichen (Maximum $2^1/_2$ Jahre), ist noch viel zu kurz, um von Endresultaten sprechen zu können. Dagegen ist es, glaube ich, wünschenswerth, ja dringend geboten, schon jetzt einen Beitrag zur Leidensgeschichte der Behandlungsweise zu liefern. Die Methode führt zwar den Namen „unblutig", kann aber eine grössere Reihe von Gefahren für den Patienten mit sich bringen als manche blutige Operation. Allbekannt ist, dass manches Mal bei den Repositionsmanövern Fracturen entstehen, dass Paralysen, Paresen und Atrophieen sich einstellen können in Folge der mechanischen Schädigung von Nerven und Musculatur. Es scheint, dass beinahe Jeder, der eine grössere Zahl von Luxationen behandelt hat, diese unangenehmen Ereignisse wenigstens in der ersten Zeit erlebte.

[1]) Auszugsweise vorgetragen am 2. Sitzungstage des Congresses. 6. April 1899.

Ich kann das Sündenregister, das mit der obigen Aufzählung keineswegs erschöpft ist, leider um ein neues Factum vermehren. Zu meiner nicht geringen Ueberraschung fand ich bei einer Reihe von Fällen längere Zeit nach erfolgter Reposition eine eigenthümliche Form von Cruralhernie, die wenig bekannt zu sein scheint. Sie liess sich bis jetzt constatiren unter 15 Fällen von Luxatio coxae dextra einmal (Knabe); unter 14 Fällen von Luxatio coxae sinistra einmal (Mädchen) und unter 18 Fällen von Luxatio coxae bilateralis zweimal (Mädchen) und zwar doppelseitig. Es kam also die Hernie bei vier von den 47 Patienten vor oder sechsmal unter 65 verrenkten Hüften (= 9,2 pCt.). Höchstwahrscheinlich ist hiermit die wirkliche Anzahl noch nicht gegeben, denn eine Reihe von Patienten befindet sich noch in den Gypsverbänden. Wenigstens glaube ich, dass bei einem Mädchen von 4 Jahren mit doppelseitiger Luxation, wenn ich nicht irre, bereits die ersten Anzeichen der beginnenden Hernie zu sehen sind. Es kämen dann 8 Fälle auf 65 Gelenke, was einem Procentsatze von **12,3 pCt.** entsprechen würde.

Bevor ich auf die Beschreibung der Hernien näher eingehe, möge es gestattet sein, die Krankengeschichten ausführlich zu bringen, da die Fälle, glaube ich, von allgemeinem Interesse sein dürften.

Fall 1. Johannes B. K., 11 Jahre alt, Pr.-No. 402, auf die Utrechter chirurgische Klinik aufgenommen am 6. October 1896. Diagnose: Luxatio coxae cong. dextra.

Der mässig kräftig gebaute Knabe, dessen Gang sich constant verschlechtert hatte, hinkt stark nach rechts, steht mit Pes equinus und hat eine Verkürzung des rechten Beines (beim Liegen gemessen) von 5 cm. Rechtes Bein dünner als das linke namentlich der Oberschenkel. Länge von der Trochanterspitze bis zum Malleolus externus rechts und links gleich (62 cm), Abstand beider Spinae ant. = $20^1/_2$ cm, beider Trochanteren = 23 cm. Rechte Trochanterspitze gewöhnlich 5 cm über der Roser-Nélaton'schen Linie, kann jedoch durch starken Zug am Beine heruntergebracht werden bis auf 3 cm und durch starken Druck hinaufgeschoben werden bis auf 7 cm. Caput klein nach hinten und oben luxirt, Collum kurz, Crepitation bei Bewegungen. Von einer Hernie wurde nichts bemerkt.

Behandlung: Extensionsverband vom 8. October bis 1. November. Am 2. November erster Versuch der unblutigen Reposition in Chloroformnarkose. Paci ohne Erfolg. Dann Schraubenextension, wodurch die Trochanterspitze bis nahe an die R.-N.-Linie herunterrückt. Kneten und Walken der Abductorenansätze in starker Abduction. Auch durch die Lorenz'schen

Manöver keine Einrenkung zu bewerkstelligen. In den nächsten Tagen ist die oberste Adductorengegend stark geschwollen und schmerzhaft. Nachdem die Geschwulst sich verringert hat, wiederum eine Heftpflasterextension von 10 Kilo bis 20. November 1896, wodurch die Trochanterspitze in die R.-N.-Linie rückt.

Am 21. November 1896 zweiter Versuch der Reposition in Narkose. Extension mit der Schraube holt den Kopf gut und leicht herunter. Dehnung der Adductoren durch Abduction und Walken. Einrenkung weder nach Paci noch nach Lorenz möglich. Erst bei einer Hyperextension, Abduction von über 90°, starke Rotation nach aussen und directen Druck auf den Trochanter kommt Kopf langsam in die Pfannengegend und ist in inguine fühlbar. Nun lässt sich nach Reluxation die Reposition nach Lorenz leicht und typisch mehrmals demonstriren (mit Geräusch). Gypsverband in starker Abduction (100°), Rotation nach aussen (90°) und Hyperextension. Der Verband reicht rechts bis zur Mitte des Unterschenkels, links bis dicht an das Knie. Wiederum in den nächsten Tagen Schmerzen und Anschwellung in der obersten Adductorengegend. Nach einigen Tagen bekommt Patient eine Stelze unter den rechten Fuss und kann auf diese Weise, gestützt auf ein Volkmann'sches Bänkchen ziemlich gut herumgehen. Patient verlässt am 26. Januar 1897 die Klinik und kommt am 18. Februar wieder zurück.

Der Gypsverband ist relativ zu weit geworden, da der Patient ziemlich stark abgemagert ist. Nach Abnahme des Verbandes kann man constatiren, dass der Kopf seine frühere Stelle verlassen hat und nun dicht unter dem Ligamentum Poupartii stark vorspringt, es war eine vordere Luxation entstanden (pubica). Es gelingt jedoch (ohne Narkose) leicht durch eine geringe Flexion, Verminderung der Abduction (65°), Rotation nach einwärts und directen Druck, den Kopf unter einem deutlichen Geräusche wieder an die normale Stelle zu bringen. In der genannten Position wird der 2. Gypsverband angelegt. Da jedoch in den nächsten Tagen der Kopf wieder mehr ventral prominirt, schnitt ich ein Fenster in den Gypsverband und drückte nun mit einer Wattepelotte und Bindentouren den Kopf in die gewünschte Lage zurück (16. März). Patient läuft herum, die Pelotte wird täglich frisch angelegt.

Entfernung des zweiten Verbandes am 1. Mai 1897. Kopf geht bei kleinen Bewegungen des Beines immer noch nach vorne, aber nicht mehr soweit als früher. Mit Leichtigkeit lässt er sich an den normalen Platz drücken, wobei man das Gefühl hat, als ob er über eine ziemlich starke Knochenleiste hinüberspringt (Pfannenrand?). Dritter Gypsverband (ohne Pelotte) bei einer Flexion von 30°, Abduction von 40° und verminderter Aussenrotation. Patient läuft sehr gut herum.

Am 6. Juni Entfernung des dritten Gypsverbandes. Kopf an guter Stelle, kann auch mit Gewalt nicht mehr nach vorne luxirt werden. Bei Bewegungen des Beines nach allen Richtungen bleibt das Resultat das gleiche. Trochanterspitze in R.-N. Vierter Gypsverband: Beine etwas flectirt, 40° abducirt, 45° nach aussen rotirt. Der Verband lässt beide Knie frei, Patient läuft sehr gut ohne sich irgendwo festzuhalten.

Es folgt dann noch ein fünfter Gypsverband am 3. Juli, ein sechster am

20. August, ein siebenter (nur halbseitig bis zum Knie) am 21. October. Dieser wird entfernt am 19. November 1897, Patient bleibt von da an ohne Verband und läuft herum mit einer Erhöhung der Sohle der linken Seite (3 cm). Patient war also ein ganzes Jahr in Gypsverbänden. Von nun an Bewegungen und Massage (Bekämpfung der leichten Abduction und Rotation nach aussen). Allmählige Verringerung der Sohlenerhöhung. Seit Sommer 1898 kam Patient nicht mehr auf die Klinik.

Ende März wird eine genaue Untersuchung vorgenommen (circa $2^1/_2$ Jahre nach der Reposition). Das Resultat ist, was den Gang anbelangt, ein sehr befriedigendes, Patient kann lange Zeit ohne zu ermüden herumlaufen, die Bewegungen sind frei, die Beine stehen parallel nebeneinander, nur ein geringer Grad von Rotation erinnert noch an die Stellung im Gypsverbande. Kopf steht unverschieblich an normaler Stelle, Trochanterspitze in R. N.

Fig. 1.

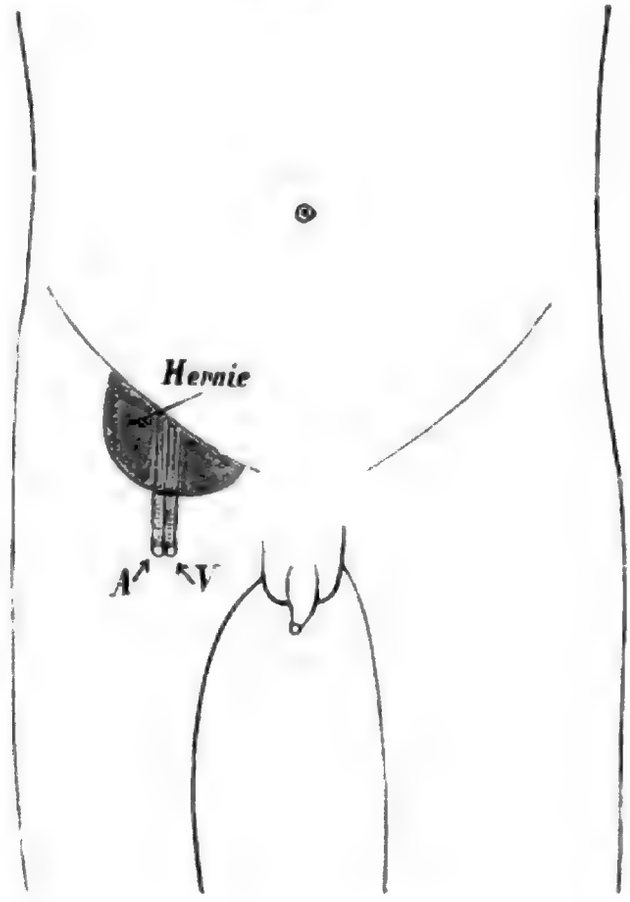

Bei dem Patienten hat sich eine hochgradige Atrophie der Adductoren entwickelt, namentlich was ihre Beckenansätze anbelangt. An Stelle des dicken Muskelpolsters ist daselbst eine tiefe Grube zu sehen, in die man die Faust hineinlegen kann. Die äusseren Theile des Os pubis und Partien des Foramen obturatum kann man leicht durch die Haut hindurch palpiren. Umfang des rechten Oberschenkels viel kleiner als der des linken, Function der übrigen Musculatur gut.

Bei genauer Inspection (Fig. 1) bemerkt man, dass die Regio subinguinalis rechts etwas vorgewölbt ist. Hustet oder presst der Patient, so wird diese Vorwölbung viel grösser und deutlicher. Sie beginnt mit breiter Basis vom Ligamentum Poupartii, erstreckt sich medial bis an das Ligamentum Gimbernati, lateral bis zur Mitte des Abstandes zwischen Spina anterior superior und Arteria femoralis (Länge der Basis 7 cm, davon 3,8 medial, 3,2 lateral von der Arterie). Die Vorwölbung wird durch eine Hernia cruralis bedingt, welche sich vor Arteria und Vena femoralis circa 4 cm weit nach abwärts erstreckt. Die Höhe der Vorwölbung beträgt beim Pressen circa 2 cm. Auch die Gegend des Leistencanals wölbt sich beim Pressen und Husten etwas vor, eine eigentliche inguinale Hernie ist jedoch nicht vorhanden. Das Ligamentum Poupartii selbst ist gegen den Oberschenkel zu leicht convex entsprechend der cruralen Hernie. Auf der einen Seite eine ganz leichte Vorwölbung entsprechend der unteren Hälfte des Leistencanals, keine crurale Hernie. Patient hat von seiner Cruralhernie bis jetzt keine Beschwerden.

Fall 2. Pieternella Hendrika B., 7 Jahre alt. P. No. 145, aufgenommen auf die Utrechter chirurgische Klinik am 9. November 1896. Diagnose: Luxatio coxae congen. sinistra.

Das gut entwickelte Mädchen geht mit etwas nach aussen rotirtem linken Beine und hinkt links. Linke Beckenhälfte tiefer als die rechte, Kyphoskoliosis lumbalis sinistra. Länge von der Trochanterspitze bis zum Malleolus externus r. = 55, l. = 55 cm; von der Spina anterior superior bis zum Malleolus r. = 61, l. = 58 cm (in Rückenlage gemessen). Trochanterspitze links 5 cm über der Roser-Nélaton'schen Linie (in Seitenlage gemessen), kann jedoch durch starken Zug am Bein bis auf 2 cm herabgeholt werden. Kopf nach hinten und oben luxirt, klein rund, keine Crepitation bei Bewegungen. Linker Oberschenkel dünner als der rechte. Keinerlei Hernien bemerkt.

Behandlung: Einrenkung am 14. November 1896 in Chloroformnarkose. Traktion mit der Schraube, bis dass die Trochanterspitze in die Nähe der R.-N.-Linie kommt. Knetung der Adductoren am Beckenansatze, bei langsamer Abduction bis fast 90°. Einrenkungsversuche nach Paci gelingen nicht, wohl aber nach einiger Zeit nach Lorenz (mit charakteristischem Einrenkungsgeräusch. Eingypsung in einer Abduction von 45°, Rotation nach aussen von beinahe 90° und vollständiger Streckstellung. Der Gypsverband reicht rechts bis zum Knie, links bis zur Mitte der Wade. Nach zwei Tagen erster Stehversuch, am dritten Tage beginnt das Mädchen zu gehen. Die Schmerzhaftigkeit und Anschwellung im Bereich der Adductorenansätze hat nur wenige Tage gedauert. Kind wird häuslicher Pflege übergeben.

Abnahme des 1. Verbandes am 26. Februar 1897. Kopf steht noch fest, lässt sich nicht verschieben, Bewegungen schmerzhaft. Abstand von Spina ant. sup. rechts und links gleich. Trochanterspitze in der R.-N.-Linie oder doch wenigstens ganz nahe dran. Neuer Gypsverband, der r. und l. nur bis zum Knie reicht. Abduction 25°, Rotation nach aussen circa 45°.

Am 27. März 1897 Abnahme des 2. Verbandes, Kopf steht noch fest, Adduction behindert, die Aussenrotation hat bedeutend abgenommen. Patientin

Digitized by Google

steht gut auf dem kranken Bein, wird nicht mehr eingegypst, bekommt eine Sohlenerhöhung rechts von $4^1/_2$ cm und läuft frei herum. Massage und Gymnastik. Allmähliches Verringern der Sohlenerhöhung.

Mitte April ergab eine genaue Untersuchung eine Verschiebung des Kopfes nach oben. Kind hinkt wieder, linkes Bein um 2 cm kürzer als das rechte (Spina-Malleolus). Die Verschiebung nimmt immer mehr zu, so dass der Trochanter schliesslich wieder über R.-N. steht. Linker Oberschenkel im Umfange um $2^1/_2$ cm kleiner als der rechte.

Am 5. Mai 1897 zweite Reposition in Narkose. Extension zuerst mit den Händen, dann mit der Schraube bis die Trochanterspitze bis in die Nähe von R.-N. kommt. Methode von Paci und Lorenz ohne Erfolg. Schliesslich erfolgt unter einem fühlbaren Ruck die Reposition auf folgende Weise:

Maximale Flexion, starker Druck in der Richtung des Femurs, Abduction bis 90°, directer Druck auf den Trochanter. Bei Adduction des Beines erfolgt Reluxation, die Einrenkung kann nach der genannten Methode mehrmals hintereinander demonstrirt werden. Gypsverband (Abduction 65°, Rotation nach aussen 90°, Maximale Extension) rechts bis zum Knie, links bis zur Mitte der Wade (Knie in Flexion von 104°). Kind bekommt unter dem linken Fuss eine Stelze von 17 cm Länge und läuft damit herum.

Am 11. Juni 1897 Abnahme des Verbandes. Wiederum Reluxation. Trochanterspitze $1^1/_4$ cm oberhalb R.-N. Kopf nach oben und etwas hinten verschoben. Nach vollständiger Adduction des linken Beines ergiebt sich eine Verkürzung von 2 cm (Spina-Malleolus). Sofort dritte Einrenkung in Narkose. Erst nach mehreren Versuchen gelingt sie mit ähnlichen Manövern wie das zweite Mal. Gypsverband (Abduction über 90°, Rotation nach aussen über 90°, Hyperextension) reicht rechts bis zum Knie, links bis zur Wade (l. Knie 90° flectirt). Das Kind kann mit einer Stelze von 16,5 cm Länge auch in dieser Position gehen.

Am 5. Juli neuer Verband. Abduction = 59°. Kopf deutlich in inguine fühlbar an guter Stelle. Kind läuft ohne Stelze.

Am 20. August neuer Verband bei einer Abduction von 50°, am 22. October neuer Verband in Abduction von 35°. Das Knie bleibt von nun an frei. Vom 19. November 1897 kein Gypsverband mehr. Kopf steht nur ein kleines Stückchen höher als normal. Bewegungen sehr eingeschränkt, es besteht noch Rotation nach aussen (ca. 45°). Tägliche Massage und Gymnastik. Erhöhung der Sohle der gesunden Seite um 3 cm. Patientin kommt noch mehrere Monate auf die Poliklinik zur Massage, bleibt jedoch aus, als der Vorschlag gemacht wurde, das Hüftgelenk in Narkose zu bewegen.

Ende April 1899 konnte ich das Kind wieder untersuchen. Es besteht immer noch eine Abduction von ca. 30° und eine Aussenrotation von ungefähr 40°. Caput femoris ist dauernd in derselben Position geblieben, hat sich nicht verschoben. Die Bewegung in der Hüfte recht beschränkt, bei stärkerer Excursion geht das Becken mit. Das Kind geht mit flectirtem linken Knie. Linker Oberschenkel dünner als der rechte, Adductoren in den oberen Partieen atrophisch. Caput in inguine deutlich zu fühlen. Vater der Patientin ist trotz

wiederholter Vorstellungen gegen eine Narkose, um ausgiebige Bewegung in der steifen Hüfte vornehmen zu können.

Beim Liegen und gewöhnlichen Stehen kann man nichts von einer Hernie constatiren, wohl aber, wenn Patientin hustet oder presst. Es erscheint dann eine Vorwölbung dicht unter dem Ligamentum Poupartii und parallel damit. Die Grenzlinie der Hernie entspricht einem Kreissegmente mit 6,8 cm Basis

Fig. 2.

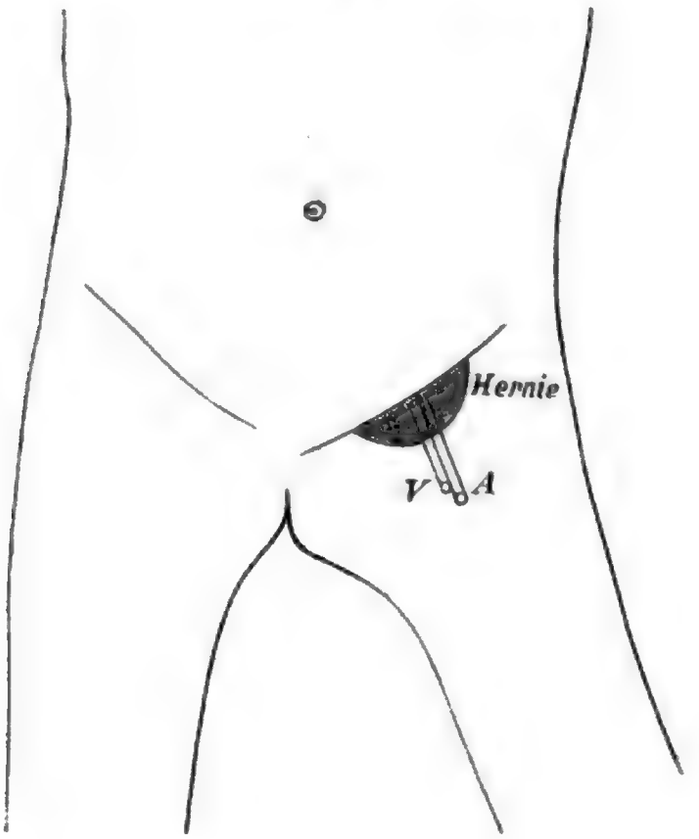

und 3. Höhe. Die Situation der Basislinien verhält sich so, dass eine Strecke von 3,8 medial und eine von 3 cm lateral von der Arteria femoralis anzutreffen ist. Die Hernie kommt unter dem Ligamentum Poupartii zum Vorschein und lagert sich vor die grossen Schenkelgefässe. Hört das Pressen und Husten auf, so verschwindet die Hernie sofort. Patientin hat keine Beschwerden von der Hernie (Fig. 2).

Fall 3 und 4. Hermina V., 8 Jahre alt, mit Luxatio coxae congenita bilateralis. Aufgenommen auf die Utrechter chirurgische Klinik am 28. Januar 1897. P. No. 8.

Schwach entwickeltes Kind, zarter Knochenbau, sehr wenig Panniculus adiposus, alle Skelettmuskeln dünn und schwach, allgemeine Ichthyosis leichteren Grades. Starkes Watscheln beim Gehen nach beiden Seiten gleichmässig. Lordose mässig stark. Beide Beine gleich lang (Trochanter-Malleolus externus: r. = 57, l. = 57), Trochanterspitze r. = 7, l. = $7^1/_2$ cm vom Darmbeinkamm entfernt. Abstand beider Spinae anteriores = 17 cm. Trochanter r. =

Digitized by Google

5 cm über der R.-N.-Linie, kann bei starker Extension am Bein bis auf 2 cm herabgeholt werden, geht bei Druck bis 6 cm hinauf. Dieselben Maasse links sind $4^1/_2$, $1^1/_2$, 5 cm (in Seitenlage gemessen). Rechter Kopf kleiner als der linke, beide nach hinten oben luxirt. Abduction auch passiv sehr behindert, es spannen sich die Adductoren dabei stark an. Von Hernien wurde nichts bemerkt.

Behandlung: Reposition am 3. Februar 1897 in Chloroformnarkose. Dauer beider Einrenkungen 20 Minuten. Links: Mit Schraubentraction kommt der Trochanter sofort in R.-N. — Abduction bis über 90° unter Abdrücken der sich anspannenden Adductoren am Beckenansatz. Die Reposition gelingt nach mehreren Versuchen nach dem Lorenz'schen Verfahren unter leichtem Einrenkungsgeräusch.

Rechts: Keine Traction am Bein. Abduction bis 90° mit beständiger Knetung der sich anspannenden Adductoren. Repositionsmanöver gelingt dann sehr leicht nach Lorenz mit typischer Erschütterung.

Beide Köpfe in inguine deutlich fühlbar. Gypsverband r. und l. bis zur Mitte der Wade reichend in folgender Position: Abduction (jedes Beines) 90°, Rotation nach aussen 90°, etwas Hyperextension, beide Kniee in Flexion von 90°.

Zwei Tage lang ziemlich starke Schmerzen in der geschwollenen Adductorengegend, am 4. Tage Gehversuche. Patientin wird nach 11 Tagen entlassen, nachdem sie recht gut gelernt hat sich fortzubewegen.

Entfernung des ersten Verbandes nach ca. 3 Monaten (8. Mai 1897). Die Abduction beider Beine hat sich unter dem Verbande etwas vermehrt (über 90°). Beide Köpfe springen in inguine deutlicher hervor als bei der Reposition und haben sich etwas medialwärts gegen die Symphyse zu verschoben. Sie stehen jedoch an ihrer Stelle fest und sind nicht zu verdrängen. Gypsverband in folgender Position: Abduction (auf jeder Seite) = 67°, Rotation = 90°, Axen von beiden Unter- und Oberschenkeln in einer frontalen Ebene, Kniewinkel ca. 103°.

Am 5. Juni 1897 Entfernung des zweiten Verbandes. Der rechte Kopf steht noch mehr vor als früher, lässt sich jedoch durch leichten directen Druck und leichte Flexion in der Hüfte auf seinen alten Platz bringen, wobei er über einige holperige Rauhigkeiten hinweg geht. Linker Kopf steht fix. Starke Atrophie der Muskulatur. Anlegung eines dritten Gypsverbandes in folgender Position. Leichte Flexion, Abduction 45°, Rotation 80°. Beide Kniee bleiben frei. Massage.

Am 5. Juli 1897 Entfernung des dritten Verbandes. Rechter Kopf noch immer etwas mehr prominent als der linke. Die Gelenke sind ziemlich steif geworden, Bewegungen. Anlegung eines Gypsverbandes in derselben Position wie früher, jedoch ohne Flexion.

Am 20. August Abnahme des vierten Gypsverbandes. Auch der rechte Kopf ist nun unverschieblich. Es folgt ein fünfter Verband am 20. August, ein sechster am 4. October, jedesmal mit Verringerung der Abduction. Vom 21. November an wird mit der Gypshosentherapie aufgehört, die Patientin sass also $9^1/_2$ Monate in fixirenden Gypsverbänden.

Die Prominenz der Köpfe hat sich langsam vermindert, sie stehen nach Abnahme des letzten Verbandes unverrückbar an guter Stelle. Die Gelenke

sind jedoch ziemlich steif, Bewegungen nur in geringem Umfange möglich. Die Muskulatur ist stark atrophisch. Von nun an täglich Massage und Gymnastik.

Der Gang der Patientin ist ohne Verband recht schlecht. Sie ist wegen der Schwäche aller Adductoren nicht im Stande, eine stärkere Adductionsstellung der Beine zu machen. Die Beine stellen sich beim Stehen und Gehen in immer stärkere Abduction. Um diese zu beheben bekommen die Kniee Flanelkappen, welche durch ein starkes Drain zusammengezogen werden. Mit dieser Vorrichtung bessert sich der Gang. Am 26. Januar 1898 verlässt Patientin mit ziemlich stark adducirten Beinen die Klinik, ein vollständiges Parallelstellen der unteren Extremitäten ist noch nicht möglich.

Fig. 3.

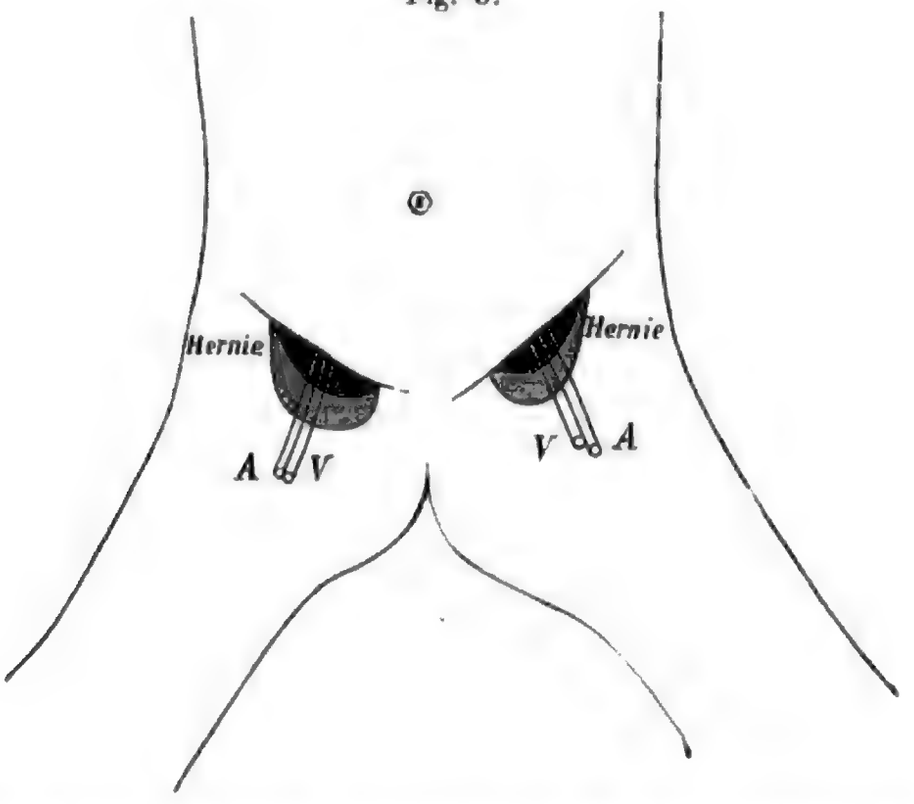

Am 14. Juli 1898 kommt Patientin wieder für eine Untersuchung auf die Klinik. Es ist noch immer ein gewisser Grad von Abduction vorhanden, beim Gehen beträgt der quere Abstand beider Fersen von einander 13 cm. Rotation nach aussen 45°. Beweglichkeit in den Hüften stark eingeschränkt, beim Stehen Spinae ant. sup. gleich hoch, Trochanterspitzen in R.-N. Köpfe in inguine deutlich zu fühlen, an guter Stelle unverschieblich.

Während der folgenden 7 Monate kommt Patientin nicht auf die Klinik. Sie war längere Zeit krank und musste das Bett hüten. Erst im Februar kommt Patientin wieder zur Massage und Gymnastik. Zu Hause scheint in dieser Beziehung sehr wenig gethan worden zu sein, denn der Gang der Patientin hat sich verschlechtert, namentlich ist die Abduction wieder stärker geworden. Köpfe noch an guter Stelle fix, Gelenke wenig beweglich. Muskulatur schwach.

Schon im Herbste 1897 bemerkte ich gelegentlich eines Verbandwechsels, dass symmetrisch auf beiden Seiten crurale Hernien entstanden waren. Die-

Digitized by Google

selben kamen ganz dicht an und unter dem Ligamentum Poupartii beim Husten zum Vorschein. Sie bildeten ca. 5 cm lange, $1^1/_2$ cm breite, nach beiden Enden sich verschmälernde Wülste, die vor den grossen Schenkelgefässen gelagert waren und mit ihrer Längsaxe parallel dem Leistenbande entlang zogen (der in der Zeichnung (Fig. 3) dunkel gehaltene kleinere Theil). Diese Hernien nahmen langsam an Grösse zu, indem sie sich mehr nach abwärts senkten und stärker vorwölbten. Gegenwärtig stellen sie ca. hühnereigrosse Geschwülste dar, welche r. 5,8 und l. 5,6 cm lang sind (davon liegen in Bezug auf die Axe der Arterie medial r. = 3,3, l. = 2,9 und lateral r. = 2,5, l. = 2,7 cm).

Ihre grösste Breite (4,2 u. 4 cm) fällt nicht mehr in die Mitte, sondern hat sich etwas mehr medial verschoben. Sie dürften ungefähr $2^1/_2$ cm prominiren. Wenn das Kind liegt, steht, geht, so ist von den Hernien nichts zu sehen. Sie kommen nur beim Pressen oder Husten zum Vorschein. Mehrmals konnte ich tympanitischen Percussionsschall und beim Reponiren das bekannte Quatschen nachweisen. Das Kind hat bis jetzt keinerlei Beschwerden von seinen Hernien. Die Hernien sind auf Taf. X nach einer photographischen Aufnahme dargestellt.

Fall 5 und 6. Tryntje V., 8 Jahre altes Mädchen, mit Luxatio coxae congenita bilateralis; aufgenommen auf die Utrechter chirurgische Klinik am 20. Mai 1898 (P. No. 127).

Mässig gut entwickeltes mageres Kind, geht unsicher, watschelnd, wird bald müde. Zu Hause war vom Arzte durch längere Zeit eine Heftpflasterextension vorgenommen worden. Ziemlich starke Lordose. Entfernung von Spina anterior bis Malleolus externus r. = 63,5, l. = 63,5; von der Trochanterspitze bis zum Malleolus externus r. = 61,5, l. = 61,5, von der Spina ant. bis zur Linea alba r. = 7, l. = 7, von der Trochanterspitze zur R.-N.-Linie r. = 3, l. = 3 in Mittellage; r. = 2, l. = 1 bei starkem Zug am Bein; r. = 5, l. = 6 bei starkem Empordrücken. Die Kniee können von einander 36,5 cm entfernt werden, eine stärkere Abduction wegen Anspannung der Adductoren nicht möglich. Köpfe gross, breit, hauptsächlich nach oben luxirt, ihr Scheitel steht in der Linie der Spinae anteriores. Crepitation bei Rotationsbewegungen. Hernien nicht bemerkt.

Behandlung: Reposition in Chloroformnarkose am 27. Mai 1898. Traction an beiden Beinen von je zwei Assistenten, dann langsame Abduction unter Massage der Ansätze der Adductoren und des Tensor fasciae latae bis nahezu 90° (auf jeder Seite). Dann Lorenz'sche Repositionsmanöver bei Innenrotation zuerst rechts, dann links. Die Einrenkung gelingt erst nach mehreren Versuchen allmählich und ohne besonderes Geräusch. Dasselbe lässt sich jedoch nach gemachter Reluxation beliebig oft und schön demonstriren. Gypsverband in folgender Position: Beide Beine vollständig symmetrisch in frontaler Ebene, in der Hüfte Abduction von ca. 80°, Rotation nach aussen von 90°. Bein in Flexion von 100°. Der Gypsverband reicht bis zur Mitte des Unterschenkels.

Am folgenden Tage Anschwellung der Adductorengegenden und blaue Verfärbung daselbst (Extravasate). Patientin wird dem Hausarzte zur weiteren Behandlung übergeben.

Digitized by Google

Am 27. September kommt Patientin mit gut erhaltenem Verbande auf die Klinik zurück; sie ist in den letzten 2 Monaten gegangen, gestützt auf ein Volkmann'sches Bänkchen. Nach Entfernung des Verbandes constatirt man, dass zwar beide Köpfe symmetrisch stehen, jedoch etwas gegen die Symphysis gerückt sind und in inguine deutlicher prominiren. Die Köpfe stehen übrigens fest an ihrem Orte. Die Atrophie der Muskulatur ist nicht sehr hochgradig. Neuer Gypsverband, der beide Kniee freilässt, in folgender Position: Abduction ca. 70°, Aussenrotation ca. 80°.

Es folgen nun noch zwei Gypsverbände von der gleichen Grösse und Art am 19. November 1898 und am 24. Januar 1899. Der letzte wird entfernt am 24. März 1899. Jedesmal wurde etwas mehr adducirt. Die Köpfe wichen allmählich etwas zurück und standen schliesslich in sehr guter Position unverschieblich. Die Patientin war 10 Monate continuirlich in Gypsverbänden und wird zum Zwecke von Massage und Gymnastik wiederum dem Hausarzte übergeben.

Fig. 4.

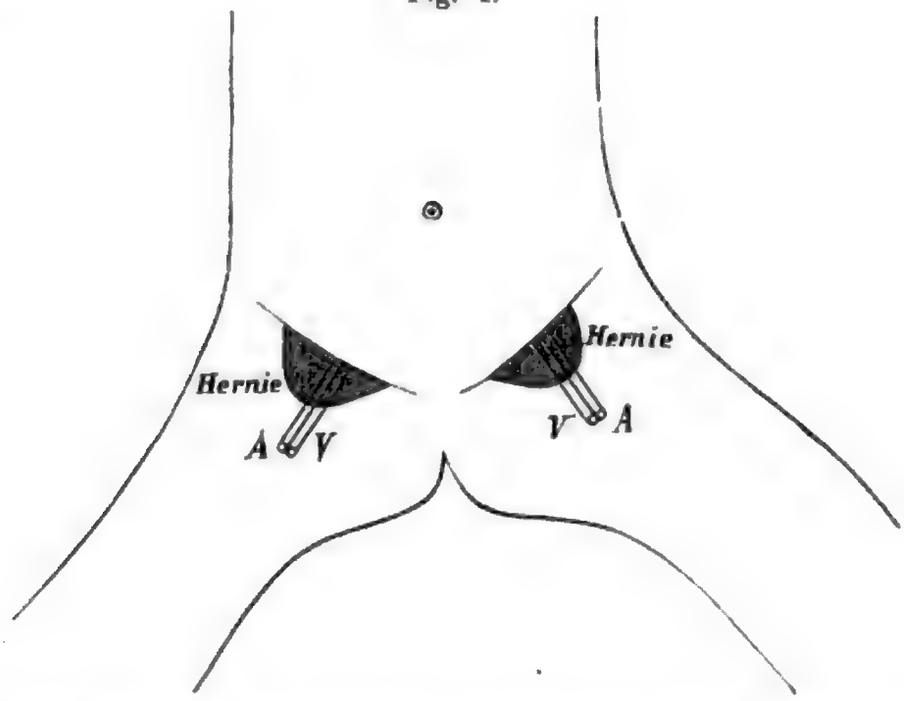

Nach Abnahme des letzten Verbandes constatirte ich auf beiden Seiten Cruralhernien. Sie hatten rechts und links die gleiche Form, entstanden dicht unter dem Ligamentum Poupartii mit r. = 5,3, l. = 5,4cm breiter Basis und reichten r. = 3, l. = 2,8 cm auf den Oberschenkel herab. Ihr Umriss hatte etwa die Form eines Kreissegmentes, dessen Sehne dem Ligamentum Poupartii entsprach und dessen Convexität nach abwärts gerichtet war. Die Hernien zogen sich vor den grossen Schenkelgefässen herab, so dass r. etwa 2·4 von der Basis medial, 2·9 cm lateral, l. = 3:2 medial und 2·2 cm lateral von der Arteria femoralis zu liegen kam. Die Hernien sind nur sichtbar beim Husten oder Pressen. Die Atrophie der oberen Antheile der Adductoren ist ziemlich stark (Fig. 4).

Die beobachteten Cruralhernien zeigen alle einen und denselben Typus. Sie beginnen dicht unterhalb des Ligamentum Poupartii und parallel mit ihm als eine leichte Vorwölbung von länglicher Gestalt. Die Vorwölbung ist beim Liegen, Gehen oder Stehen nicht zu sehen und erscheint erst, wenn das Kind presst oder hustet. Das ist der Grund, warum man erst spät auf die Hernien aufmerksam wird, und sie erst entdeckt, wenn sie relativ gross geworden sind.

Die Hernien ziehen vor der Arteria und Vena femoralis und dem Nervus cruralis nach abwärts, sie senken sich anfangs in der Richtung der Gefässe direct nach unten, später (wenn sie grösser geworden) haben sie das Bestreben, sich nach unten medial vorne am meisten auszudehnen. Ihr Umriss ist eigenartig, er gleicht stets mehr oder weniger einem Kreissegmente, dessen Sehne dem Ligamentum Poupartii entspricht und dessen Bogen nach abwärts sich kehrt. Die Sehne des Bogens, also die Hernienbasis, ist, und das möchte ich als besonders typisch zum Unterschiede von anderen Cruralhernien hervorheben, immer ziemlich breit. Die ungefähren Maasse betrugen bei meinen 6 Fällen 7, 6,8, 5,8, 5,6, 5,3, 5,4 Ctm. Medialwärts erstrecken sich die Brüche bis an oder wenigstens bis nahe an das Ligamentum Gimbernati. Die entsprechenden Maasse waren von der Arterie aus gerechnet: 3,8, 3,8, 3,3, 2,9, 2,4, 3,2 Ctm. Lateralwärts dehnen sich die Hernien ungefähr bis zur Mitte des Abstandes zwischen Arterie und Spina anterior superior aus. Nimmt man wieder die Arterie als Ausgangspunkt für die Messung, so ergeben sich folgende Distanzen: 3,2, 3, 2,5, 2,7, 2,9, 2,2 Ctm. Die Höhe des Segmentes, also die grösste Breite der Hernie beträgt 4, 3, 4,2, 4, 3, 2,8 Ctm. Im allgemeinen weniger stark erscheint der Grad der Vorwölbung. Am stärksten prominirt die Hernie bei Fall No. 3, am wenigsten bei No. 4. Je älter die Hernie ist, desto stärker wölbt sie sich vor und desto tiefer senkt sie sich am Oberschenkel. Als Inhalt konnte ich bei Fall 3 mehrmals deutlich Darm nachweisen (tympanitischer Percussionsschall und Quatschen beim Reponiren). Die Bruchpforte liegt unter dem Ligamentum Poupartii und muss einen ziemlich engen Spalt darstellen, da es mir bis jetzt nicht geglückt ist, in denselben mit dem Finger einzudringen. Hervorzuheben wäre noch, dass keines der Kinder bis jetzt irgend

welche Beschwerden von den Brüchen hat, sie dürften jedoch kaum ausbleiben, weil, wie ich bis jetzt bemerken konnte, Tendenz zur Vergrösserung besteht. Die Hernien haben ferner, wie schon hervorgehoben wurde, die Eigenthümlichkeit, dass sie für gewöhnlich leer sind und sich nur bei Husten und Pressen füllen. Es genügt also die natürliche Elastizität der Weichtheile, um den Inhalt zurückzudrücken.

Die soeben beschriebenen Hernien stellten also einen durch Form, Lage und andere Eigenthümlichkeiten wohlcharakterisirten Typus von Schenkelbrüchen dar. Sie sind echte praevasculäre Hernien.

Wir wollen nun auf die topographische Anatomie unserer Hernie näher eingehen. Es unterliegt, glaube ich, keinem Zweifel, dass der Bruch im „Gefässtrichter", dem „funnel-shaped-shead" der Engländer oder „entonnoir" der Franzosen herabsteigt. Dieser von vorn nach hinten plattgedrückte Trichter hat im Laufe der Zeit mannigfache oft sehr differente Darstellungen erlebt und auch heute noch wird er bei den verschiedenen Autoren nicht in übereinstimmender Weise beschrieben. Von einer fibrösen Membran der Vagina vasorum communis (autorum), gebildet, setzt er sich mit seiner Basis an der Umrahmung der Lacuna vasorum an und reicht mit seiner Spitze ungefähr bis zur Vena saphena magna. Die vordere Wand der Gefässcheide, die von der Plica falciformis bedeckt wird, stellt ein dreieckiges Blatt mit nach abwärts gekehrter Spitze dar, das mit seiner Basis am Ligamentum Poupartii angewachsen ist und hier mit der Fascia transverversa in so innigem Zusammenhange steht, dass nach Linhart ein Zug an der Gefässscheide auch über dem Ligamentum Poupartii an der Fascia transversa sichtbar werden würde. Die äussere Wand der Gefässscheide bilden unregelmässige aber dichte Bündel, die sich in der Fascia iliaca und der Fortsetzung derselben auf die fibrösen Ueberzüge der Schenkelmuskeln verlieren. Die mediale Partie der Gefässscheide befestigt sich am innersten Theile der unteren Fläche des Ligamentum Poupartii und tritt in verschiedener Weise (geradlinig, bogenförmig oder geknickt) schief absteigend an die Gefässe heran (Linhart). Die hintere schrägste Partie der Gefässscheide endlich wird von zerstreuten Bündeln gebildet, die von der Fascia pectinea abstammen. Der Gefässtrichter liegt natürlich zwischen

Digitized by Google

dem oberflächlichen und tiefen (Fascia ileopectinea) Blatte der Fascia lata. Dieser Trichter wird in der bekannten Weise mehr lateral von Arteria und Vena femoralis durchsetzt. Was noch übrig bleibt, wird ausser durch Lymphgefässe und Lymphdrüsen von lockerem Bindegewebe ausgefüllt. „An der oberen breiten Mündung des Trichters ist das Bindegewebe verdichtet, zeigt glänzende Fasern und stellt so eine, von oben gesehen, etwas gehöhlte Decke des Trichters der Gefässscheide dar; es bildet diese Decke gewissermaassen die Scheidewand zwischen der Bauchhöhle und dem Trichter der Gefässscheide. Teale nennt diese Haut Septum crurale. Dieser Namen stammt eigentlich von Cloquet her, der aber ganz etwas Anderes mit demselben belegte, nämlich ein einwärts der Schenkelvene liegendes Blättchen der Fascia transversa, welches, wie er sich ausdrückt, zwischen der Vene und dem Gimbernatschen Bande liegt (Linhart, p. 71)[1]).

Während nun die gewöhnliche Schenkelhernie (Hernia cruralis interna) die Lacuna vasorum zwischen Ligamentum Gimbernati und der Vena femoralis als Passage benützt, um an den Oberschenkel zu kommen, benutzt unsere Hernie die ganze Breite der Lacuna vasorum. Eine schöne Uebersicht über die uns hier interessirenden anatomischen Details giebt uns ein Schnitt durch beide Lacunen in der Richtung des Leistenbandes. Die nebenstehende Abbildung ist dem bekannten Atlasse von Spalteholz entnommen (Fig. 5).

Man sieht, dass die Lacuna vasorum am Schnitte ein Dreieck darstellt, dessen Basis das Ligamentum Poupartii bildet, und dessen abgerundete Spitze der Eminentia ileopectinea entspricht. Der mediale Basalwinkel wird durch das Ligamentum Gimbernati abgerundet, der laterale spitze Basalwinkel reicht viel weiter nach aussen als man gewöhnlich glaubt. Seine Spitze, die durch Verschmelzung von Ligamentum Poupartii und Fascia iliaca formirt wird, entspricht etwa der Mitte des Abstandes der Arteria femoralis bis zur Spina anterior superior. Die Vena und Arteria liegen auch nicht ganz so lateral in der Lacuna vasorum, wie es gewöhnlich dargestellt wird. Die Lage der Vene würde der Eminentia ileopectinea entsprechen, die Arterie liegt dicht an der Vene etwas weiter nach aussen. Unsere Hernie benutzt nun nicht den so-

[1]) W. Linhart, Vorlesungen über Unterleibs-Hernien. Gehalten im Sommer-Semester 1864. Würzburg 1866.

Digitized by Google

Fig. 1. Cross-section of the Cassegrain telescope.

The Cassegrain telescope is a reflecting telescope with a concave primary mirror and a convex secondary mirror. The secondary mirror reflects the light back through a hole in the primary mirror to a focus behind the primary mirror. The Cassegrain telescope is widely used in astronomy because it has a long focal length in a compact tube.

Fig. 6.

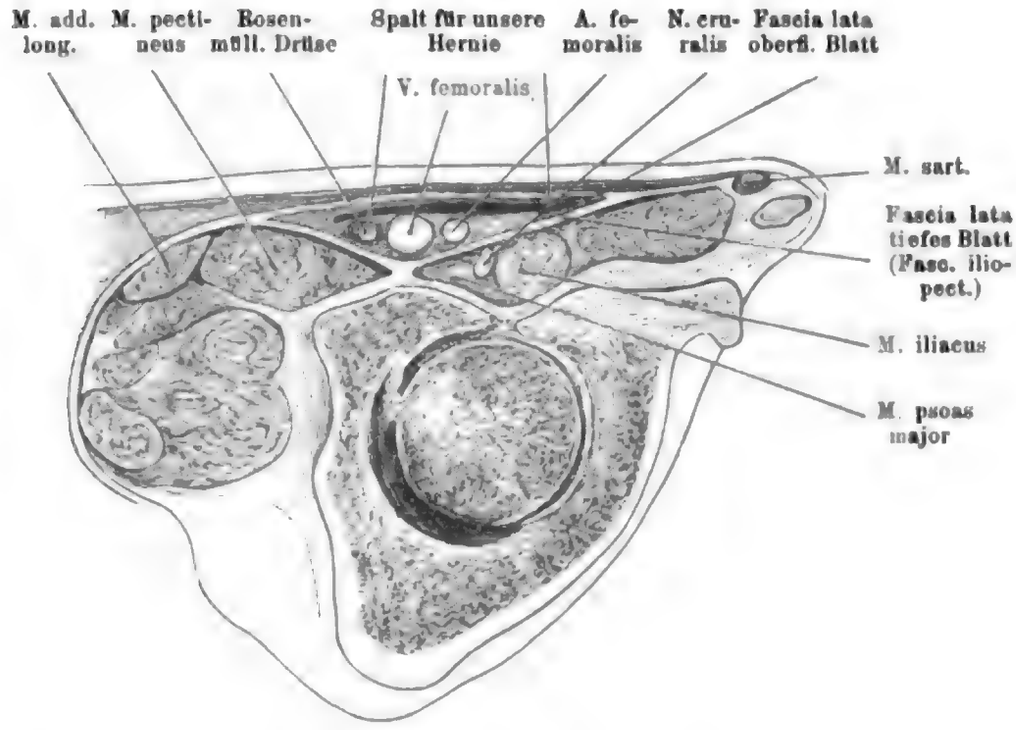

drängt langsam das Bindegewebe, das diesen Raum erfüllt und steigt in der Richtung der Gefässe nach abwärts bis zum Ende der gemeinsamen Gefässscheide. Die Hernie wird im Anfangsstadium so wie der Gefässtrichter von vorn nach hinten platt gedrückt sein und sich nach vorne nicht sehr ausbauchen können, weil sie die starke Plica falciformis daran hindert. Erst später wird (siehe Fall 3) beim weiteren Wachsthum die Lamina cribrosa vorgebaucht oder (das müssten weitere Erfahrungen zeigen) es geht die Hernie durch Lücken dieser Lamina hindurch. Jedenfalls ändert sich die Form der Hernie, indem sie sich später mehr nach vorne medial unten vorwölbt (Fall 3). Auch der eigenthümliche Umriss der Hernie lässt sich nach den topographisch anatomischen Verhältnissen des Bruchlagers leicht erklären.

Mehr Mühe macht die Beantwortung der Frage, wie sich die Arteria epigastrica zur Hernie verhält. Die klinische Untersuchung lehrt, dass die Hernien direkt von oben nach unten unter dem Leistenbande beim Husten hervorschiessen. Es kommt auch dann noch ein Theil der Hernie zum Vorschein, wenn man den „Annulus cruralis“ mit dem Finger zuhält. Ich glaube schon, diese klinischen Symptome deuten darauf hin, dass die Arteria epigastrica wohl medial von der austretenden Hernie gelagert sein müsse. Ziemlich

Figure 1.1 Sir Isaac Newton (1642–1727). Newton was a mathematician, physicist, astronomer, and natural philosopher who is widely considered to be one of the most influential scientists of all time. His book *Philosophiæ Naturalis Principia Mathematica* (1687) laid the foundations for classical mechanics. Newton also made seminal contributions to optics, and shares credit with Gottfried Wilhelm Leibniz for developing the infinitesimal calculus.

findet, sie würde also nach der Linhart'schen[1]) Eintheilung zu der Hernia cruralis externa zu zählen sein.

Die Hernia praevascularis lässt sich sehr leicht am Cadaver künstlich erzeugen. Bei alten abgemagerten Leuten mit schlaffen Bauchdecken findet man, bei Betrachtung der vorderen Bauchwand von der Peritonealhöhle her, lateral von der Arteria femoralis unter dem Ligamentum Poupartii eine kleine medial sich vertiefende Rinne (Vergl. Fig. 7). Das Peritonaeum ist dort etwas nach aussen vorgebaucht. Die Stelle entspricht genau dem Theile der Lacuna vasorum, der lateral von der Arteria femoralis noch übrig bleibt (Vergl. Fig. 5 und 6). Der bindegewebige Verschluss dieser Stelle zwischen Fascia iliaca und Ligamentum Poupartii kann unter Umständen schlaff und nachgiebig werden. Der Abschluss wird hervorgebracht durch die Fascia transversa, die da übergeht in die Fascia iliaca und durch die oben erwähnten festeren Partien der Vagina vasorum (Linhart). Bei den verschiedenen älteren und neueren Autoren findet man nur wenig über die Anatomie dieser uns interessirenden Partie der Lacuna vasorum. Maydl[2]) schreibt darüber folgendes:

„Die äussere Hälfte der Lacuna vasorum ist gegen die Bauchhöhle mittelst eines starken fibrösen Blattes abgeschlossen, welches von der Fascia transversa ausgeht und nach Verwachsung mit dem Ligamentum Poupartii gegen die Schenkelgefässe nach abwärts läuft, mit der Hülle derselben verschmelzend und endlich in die Fascia iliaca übergehend". Astley Cooper erwähnt in seinen theoretisch-praktischen Vorlesungen über Chirurgie, dass man mit dem Finger lateral von der Arteria iliaca nicht gegen den Oberschenkel durchkommen kann wegen der Vereinigung von Fascia transversa und iliaca. Ebensowenig könne man unmittelbar vor den Gefässen durchdringen wegen zweier, von vorn nach hinten

[1]) Linhart, „Vorlesungen über Unterleibshernien", pag. 80: Die Arteria epigastrica inferior ist für die Schenkelhernie von ausserordentlicher Wichtigkeit, da sie, wie bei den Leistenhernien, den Unterschied der äusseren und inneren Schenkelbrücke bedingt. Die H. femor. interna, die gewöhnliche Schenkelhernie, ist diejenige, welche an der Innenseite der Ven. epigastrica und der Vag. vas. vortritt. Die H. femor ext. würde an der Aussenseite der Art. epigastr. herabgehen und vor- und auswärts vor den grossen Gefässen liegen. Diese gehört unter die grössten herniologischen Seltenheiten. In der Regel kommen alle Schenkelhernien zwischen Vena epigastr. und innerer Wand der Vag. vasorum an der Innenseite der Gefässe zum Vorschein.

[2]) Karl Maydl, Die Lehre von den Unterleibsbrüchen (Hernien). Wien 1898.

Digitized by Google

ziehender Septa der Gefässscheide. Es mag das für gewöhnlich richtig sein, bei Cadavern alter Leute hingegen kann man mit Leichtigkeit an beiden Stellen durchkommen. Drückt man einen oder zwei Finger in die oben erwähnte Vertiefung unter dem Ligamentum Poupartii, so giebt das Gewebe alsbald nach, das Peritonaeum lässt sich leicht ausstülpen und man kommt sofort vor die Gefässe (siehe Figur 8). Die schwalbennestförmige Tasche

Fig. 8.

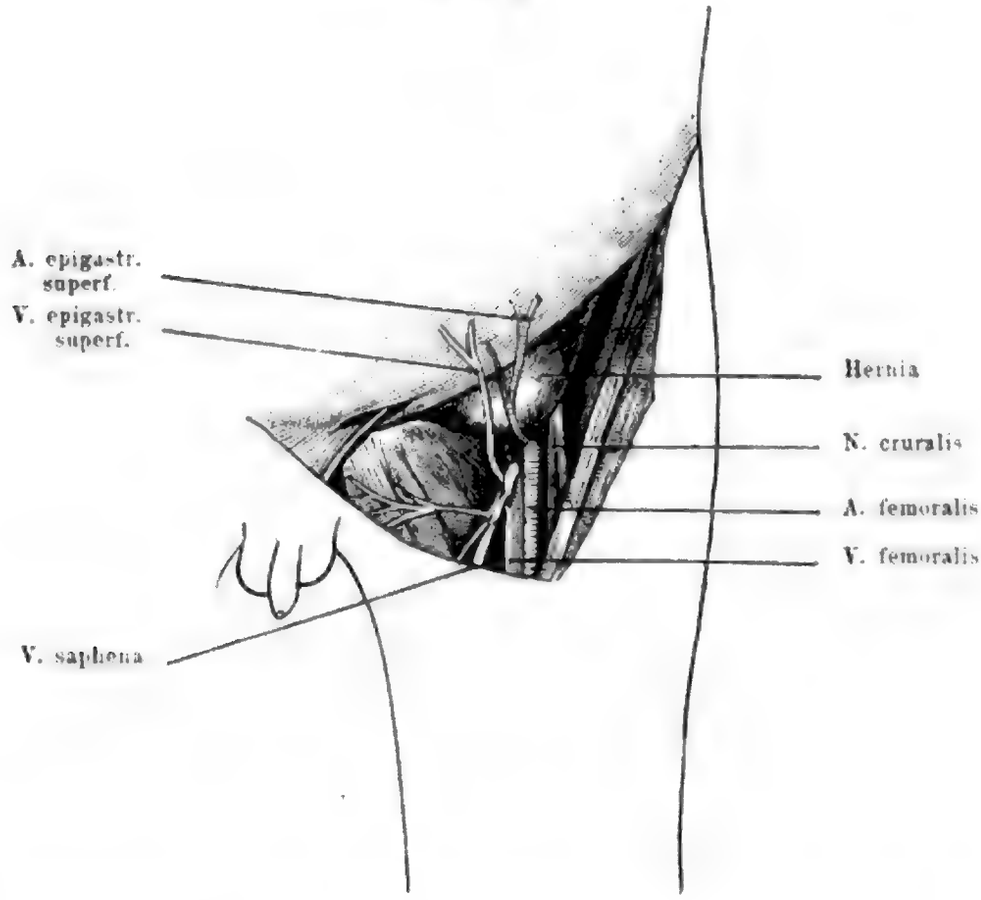

des Peritonaeums, die man auf diese Weise gebildet hat, ist zugänglich entsprechend der ganzen Breite der Lacuna vasorum und liegt in der Vagina vasorum communis. Die Arteria epigastrica liegt medial, die Arteria circumflexa ilei hinter dem Bruchsacke. Der künstlich erzeugte Bruch hat die grösste Aehnlichkeit mit dem in vivo beobachteten. Ich glaube, dass nach dem Cadaverexperimente das topographisch anatomische Verhalten der Hernie sichergestellt ist.

Das Studium der Literatur ergab mir bis jetzt nur wenig Befunde, die unserer Hernie einigermaassen gleichen. Es giebt

Digitized by Google

grosse Herniae crurales internae, welche sich auch vor die Gefässe lagern und eine weitere Bruchpforte besitzen, sie haben jedoch mit unseren Hernien nichts gemein, denn: „der Stiel liegt immer an der klassischen Austrittsstelle der Schenkelhernie. Excessive, Fälle solcher Art, wo die Schenkelhernie sogar den Nervus cruralis deckte, haben einzelne Beobachter dazu veranlasst, die Schenkelhernie in einem solchen Falle zwischen den Gefässen und der Spina anterior superior austreten zu lassen, was freilich schon der scharfsinnige Scarpa energisch bestritt (Maydl)". Gar so unwahrscheinlich ist die Sache nach unseren oben angeführten Auseinandersetzungen doch nicht.

Es giebt zweifellos eine Hernia cruralis externa. Zunächst eine typische Art, welche durch die Lacuna musculorum hindurch geht und im Jahre 1829 und später 1840 von A. K. Hesselbach[1])[2]) genau beschrieben wurde. Sie hat gewisse Eigenthümlichkeiten mit unserer Hernie gemein, so die breite Basis am Ligamentum Poupartii, die abgerundete Spitze, die flache Vorwölbung; sie liegt jedoch noch weiter lateral als unsere Hernie. Sie stülpt die Fascia iliaca vor und der Bruchsackhals wird von der Arteria circumflexa ilei ventral gekreuzt. Erst unlängst erschien in diesem Archive eine specielle Arbeit über die Hernia cruralis externa von F. Bähr[3]), auf die ich bezüglich der einzelnen Details verweise. Bähr hat in dieser Arbeit drei Fälle von äusserer Schenkelhernie beschrieben nach Beobachtungen in vivo. Bemerkenswerth scheint mir der Umstand zu sein, dass in diesen Fällen dem Entstehen der Hernien Traumata vorausgegangen sind, so wie bei unseren praevasculären Hernien. Die Hesselbachsche Hernie scheint sehr selten zu sein und ob die sechs Fälle von Mac Ilwain wirklich echte Hesselbachsche Hernien waren ist schon von Lawrence bezweifelt worden, weil bei keinem der Fälle eine Autopsie vorgenommen war (siehe Bähr).

Es wäre nicht unmöglich, dass eine zweite Sorte von Hernia cruralis externa (nämlich eine lateral von der Arteria femoralis

---

[1]) A. K. Hesselbach, Die Lehre von den Eingeweidebrüchen. Würzburg 1829—1830.

[2]) A. K. Hesselbach, Die Erkenntniss und Behandlung der Eingeweidebrüche. Nürnberg 1840. p. 68. — Nach Baehr, l. c.

[3]) Ferdinand Bähr, Der äussere Schenkelbruch. Archiv für klinische Chirurgie. 57. Bd. Heft 1.

gelagerte) besteht, welche durch die Lacuna vasorum hindurch geht. Sie müsste dann als Pforte jenen oben genau beschriebenen lateralsten Theil der Lacuna vasorum benützen, der zwischen Ligamentum Poupartii und Fascia iliaca gelagert ist. Nach meiner Meinung wäre es aber sonderbar, dass diese Hernie an der lateralen Seite der Schenkelgefässe bliebe. Sie dürfte sich vielmehr alsbald vor die Gefässe schieben und dann ganz unserer Hernie gleichen. Immerhin muss ich die Möglichkeit einer Hernia crur. ext., (lat. v. d. Arterie) die durch die Lacuna vasorum geht, zugeben.

Es müsste sich der „Bruchsackhals" so verhalten, dass die Arteria epigastrica medial, die Arteria circumflexa ilei jedoch dorsal von ihm gelagert ist. Astley Cooper war nichts von solchen Hernien bekannt, bei späteren Autoren findet man jedoch bisweilen Andeutungen davon. Linhart[1]) sagt von ihnen, dass sie zu den grössten herniologischen Seltenheiten gehören und dass er selbst unter den vielen Hernien, die er untersucht habe, niemals eine solche gefunden habe. Linhart erwähnt jedoch, dass „Mac Ilwain unter mehreren tausend Schenkelbrüchen, welche er als Mitglied der Gesellschaft für Verabreichung von Bruchbändern untersuchte, 6 gefunden habe, welche an der äusseren Seite der Gefässe herabgestiegen waren. Lawrence bemerke aber hiezu mit Recht, dass die wahre Natur dieser Schenkelbrüche nicht über alle Zweifel erhaben sei, weil keiner derselben nach dem Tode untersucht wurde." In einer zweiten Arbeit spricht Linhart[2]) nur mehr von einem Falle Mac Ilwain und erwähnt davon, dass die Hernie die Lacuna vasorum passirte und an der äusseren Seite der Gefässe gelegen sei. Auch B. Schmidt[3]) spricht nur von einem Falle, was Bähr in sechs corrigirt. Bähr schöpfte jedoch aus Hölder[4]), und dieser wieder aus Teale[5]). Bei Hyrtl[6]) und bei Balassa[7]) endlich lese ich, dass die Fälle von Mac Ilwain

---

[1]) Linhart, Ueber die Schenkelhernie. 1852. p. 34.
[2]) Linhart, Vorlesungen über Unterleibshernien. Würzburg 1866. p. 83.
[3]) Benno Schmidt, Die Unterleibsbrüche. Deutsche Chirurgie. Lief. 47. 1896. p. 331.
[4]) Hölder, Lehrbuch der Unterleibsbrüche. Stuttgart 1848.
[5]) Teale, Practical Treatise on Abdominal-Hernia.
[6]) J. Hyrtl, Handbuch der topographischen Anatomie. Wien 1882. II. Bd. p. 595.
[7]) J. v. Balassa, Unterleibshernien. Wien 1856. p. 147.

und Stanley vier ausmachen. Da nun von letzterem zwei herrühren, so müssten von Mac Ilwain ebenfalls zwei herstammen. Ich kann nicht entscheiden, ob also 1, 2 oder 6 Fälle von Mac Ilwain beobachtet wurden, da mir das Original nicht zugänglich ist.

Auch die Fälle von Stanley werden in der Litteratur mit mehreren Variationen weiter colportirt. Linhart (I) citirt nach Hölder-Teale, dass „Stenly" zwei Leichen mit äusseren Schenkelbrüchen geöffnet habe. Der kleine Bruchsack besass eine weite Mündung und war leer. Bei dem einen entsprang die Arteria epigastrica zugleich mit der Obturatoria aus der Iliaca externa. Der gemeinsame Stamm dieser beiden Gefässe lief über die „vordere" Seite des Bruchsackes. Linhart bemerkt dazu, dass es wohl „hintere" heissen müsse, oder die Beobachtung sei falsch. In der zweiten Publication erwähnt Linhart jedoch nur „eines Präparates von Stanley". Bähr citirt nach Hölder, dass bei den beiden Leichen, die Stanley untersucht habe, der mit weiter Mündung versehene Bruchsack sich gerade „über" den Schenkelgefässen befunden habe. Hyrtl scheint das Original gelesen zu haben, ich finde bei ihm nämlich folgende Angabe: „In den von Stanley beobachteten Fällen, welche durch Lawrence (On Hernia, 5. edit. London, 1838, p. 486) näher geschildert werden, verlief die Arteria epigastrica vor[1]) dem Bruchsacke, welcher zwar durch die Lacuna vasorum, aber an der äusseren Seite der Schenkelgefässe austrat." Maydl meint von den Stanley'schen Fällen (oder spricht er nur von einem?), dass die „Beobachtung eines Sectionsbefundes entbehre"!

Auch bei Cloquet[2]) findet sich eine hierher gehörige Bemerkung. Er sagt von einem selbst beobachteten Falle: L'artère épigastrique peut se trouver en dedans du sac de la hernie crurale; celle-ci descend alors au devant des vaisseaux fémoraux. Je ne possède qu' une seule observation de ce cas."

Die klarste Vorstellung der uns interessirenden Hernien hatte wohl Velpeau[3]). Da seine Auseinandersetzungen kaum bekannt

---

[1]) Ich stimme mit Linhart ganz überein, dass das wohl hinter heissen müsste, vor ist eine anatomische Unmöglichkeit.

[2]) Cloquet, Recherches anat. sur les hernies. p. 85. Cit. nach Hyrtl.

[3]) Alf. A. C. M. Velpeau, Nouveaux éléments de médecine opératoire. Bruxelles 1840. T. II. pag. 376.

Digitized by Google

zu sein scheinen, so will ich sie hier im Originale vollständig wiedergeben:

„Par la seule raison qu'en arrivant à l'anneau l'artère iliaque divise cette ouverture en deux moitiés, et que l'artère épigastrique se détache de son côté interne ou antérieur, il doit exister un point peu résistant en dehors de celle-ci. En y portant le doigt, on acquiert bientôt la certitude qu' il est effectivement possible de passer par là de l'intérieur à l'extérieur du ventre, d' où il semble résulter que la hernie devrait se faire quelquefois par le côté iliaque des vaisseaux épigastriques. On pourrait donc admettre une hernie crurale externe et une hernie crurale interne. Un exemple en a été cité par M. Cloquet[1]). A. Thomson en a relaté et m'en a montré un autre. Arnault, la plupart des pathologistes du dernier siècle, Sabatier encore et M. Walther, disent bien, à la vérité, qu'en sortant de l'abdomen, l'intestin passe de dehors en dedans sur la face antérieure des vaisseaux cruraux, et ils laissent entendre par conséquent que l'artère epigastrique reste sur le côte interne du collet du sac; mais, à ce sujet, ils se donnent à de simples assertions, et rien ne prouve qu ils aient positivement constaté le fait par la dissection."

Er gibt also bei älteren Autoren nur spärliche Angaben von Hernien, die unseren gleichen. Noch weniger findet man in den neueren Lehrbüchern, ja selbst in den grossen Monographien über Hernien. Nicht unerwähnt möchte ich jedoch lassen, dass Maydl eine seltene Sorte von Hernien als Herniae crurales intravaginales benennt. Dieselben nehmen ihren Weg durch die Vagina cruralis propria, liegen vor den Schenkelgefässen und decken dieselben. Sie dringen nicht durch eine Oeffnung der Fascia cribrosa im Unterhautzellgewebe, sondern wölben nur die vordere starke Wand der Vagina vas. communis vor. Leider wird über die Lage zur Arteria epigastrica nichts ausgesagt.

Maydl erwähnt (pag. 65), dass man diese intravaginalen auch interne und die gewöhnlichen extravaginalen externe Schenkelhernie nennen könnte, giebt aber sofort zu, dass das nur eine terminologische Spielerei sei, die daraus resultire, wenn man die Analogie mit der Leistenhernie weiter durchführen würde. Ich

[1]) Siehe oben.

glaube auch, dass die Benennung extern und intern in dem oben angegebenen Sinne nur eine grosse Verwirrung herbeirufen würde. Schliesslich möchte ich noch hervorheben, dass Fabricius[1]) drei Arten der vasculolacunären Cruralhernien unterscheidet, wovon für uns jedoch nur die zweite in Betracht kommt. Es sind das seltene Hernien, die nach Fabricius in der Vagina vasorum communis nach abwärts steigen und vor den Gefässen gelagert sind. Fabricius hatte Gelegenheit, einen solchen Fall zu operiren. Es handelte sich um eine 47 Jahre alte Frau, die niemals geboren hatte. Sie wurde wegen eines retroflectirten und fixirten Uterus durch längere Zeit massirt[2]). Es trat dann links eine Cruralhernie auf, die sich trotz frühzeitig getragenen Bruchbandes rasch vergrösserte bis zur Grösse eines Apfels. Sie verschwand sofort in der Rückenlage. Bei der Operation zeigte es sich, dass der Bruchsack unter dem vorderen Blatte des „Gefässtrichters" direkt auf den Gefässen lag, am Ligamentum Poupartii 5 cm breit war, und sich nach abwärts allmälig verjüngend circa 3 cm tief hinabstieg. Leider ist in dem Falle (ebenso wie bei Maydl) nichts über die Lage der Arteria epigastrica angegeben. Die Hernie hat wohl eine gewisse Aehnlichkeit mit unsern.

Aus unserer Darstellung ist ersichtlich, dass das Adjectivum „extern" (und auf der anderen Seite natürlich das „intern") im dreifachen Sinne bei den verschiedenen Autoren gebraucht wurde. 1. für Brüche, die lateral von der Arteria femoralis gelagert sind, 2. für Brüche, die lateral von der Arteria epigastrica austreten (Linhart) und 3. für Brüche, die ausserhalb der Vagina vasorum propria vorkommen (Maydl).

Was sind nun die Ursachen für das Entstehen unserer Hernien? Sie können entweder begründet sein in dem anatomischen Verhalten des Luxationsbeckens an und für sich, oder können gelegen sein in Schädlichkeiten, die aus der Art der Behandlung resultiren oder sind schliesslich bedingt durch beide Momente. Ich halte das letztere für das richtige. Dass Menschen mit congenitaler Luxation eine Praedisposition für Bildung von Schenkelhernien haben, wurde schon von älteren Beobachtern behauptet. Der Musculus iliopsoas

[1]) J. Fabricius, Ueber die operative Behandlung von Cruralhernien. Wiener klin. Wochenschrift. 1895. No. 31 und 32.

[2]) Sollte damit nicht das Entstehen der Hernie im Zusammenhange stehen?

Digitized by Google

gleitet an der vorderen Beckenwand nach aussen ab und daraus soll eine Erweiterung der Lacuna vasorum resultiren. Nicht unwichtig scheint mir auch zu sein, dass der Muskel dort, wo er sich über die Kante des Os ilei schlägt, eine oft tiefe Gleitfurche bildet (Dupuytren), sich also vom Ligamentum Ponpartii entfernt.

Vrolik[1]) sagte diesbezüglich schon vor 60 Jahren folgendes:

„A la surface interne de l'os iliaque, les fibres du muscle iliaque interne et du grand psoas, qui passent sous le premier tendon du muscle droit antérieur, pour s'insérer au petit trochanter, méritent notre attention. Il appert aisément, combien ce tendon doit être élevé par là, et quelle impression doit se former sur la fossette sons l'épine antérieure inférieure de la crête iliaque.

L'espace sous le ligament de Poupart, servant de passage aux vaisseaux et aux nerfs, est beaucoup plus grand que dans le sujets sains, d'où une grande prédisposition aux hernies crurales".

Ich habe jedoch bis jetzt keine näheren statistischen Daten auffinden können, welche diese Behauptung bekrättigen.

Unter den Schenkelhernien, die ich operirte, fand sich nur ein einziger Fall, (eine ältere Frau), bei welcher gleichzeitig eine congenitale Luxation auf derselben Seite bestand. Es wäre gewiss interessant an einem grösseren Materiale diesbezüglich Untersuchungen anzustellen.

Mir stand leider kein Praeparat zur Verfügung, um die Gegend der Lacuna vasorum et musculorum bei der congenitalen Luxation näher untersuchen zu können. Jedenfalls ist das eine klar, dass die uns am meisten interessirenden Muskeln, der Iliopsoas und der Pectineus durch die Luxation eine andere Verlaufsrichtung bekommen haben. Sie sind nach aussen verzogen und entsprechend verlängert. Dasselbe muss mit den sie bedeckenden Fascientheilen (Fascia iliaca und pectinea) auch der Fall sein. Die Fascia lata erfuhr hingegen eine Verkürzung (und manchesmal auch eine beträchtliche Verdickung). Die Arteria femoralis hat ihre topographische Beziehung zum Femurkopfe stark geändert und sich vom Iliopsoas relativ weit entfernt. Leider ist die Abbildung, die Lorenz auf pag. 56 seines Buches[2]) giebt, zu ungenau, um eine einigermassen verläss-

[1]) G. Vrolik, Essais sur les effets produits dans le corps humain par la luxation congénitale ou accidentelle, non -réduite du fémur. Amsterdam 1839.

[2]) A. Lorenz, Pathologie und Therapie der angeborenen Hüftverrenkung. Wien-Leipzig 1895.

liche Vorstellung vom Verlaufe der Arterie zu bekommen. (Auf der Abbildung hat auch der Nervus cruralis einen merkwürdigen Verlauf.) Dasselbe gilt von einer zweiten Abbildung, die Lorenz an anderer Stelle bringt[1]). Wenn nun Musculatur, Fascien, Gefässe und Nerven erhebliche Abweichungen von der Norm zeigen, wie leicht verständlich ist, so muss auch die Lacuna vasorum sowie die Vagina vasorum nicht unerhebliche Veränderungen erfahren haben.

Es ist nun, glaube ich, leicht auseinanderzusetzen, in welcher Weise die einzelnen Etappen des unblutigen Verfahrens die bereits veränderte Topographie der Regio subinguinalis weiter stören und die einzelnen Organe schädigen.

Beginnen wir mit der Herabholung des Kopfes. Durch die dazu nöthige kräftige Traktion am Beine spannen sich die Weichtheile in der Subinguinalgegend stark an. Der bedeutende Zug an der oft verdickten Fascia lata muss zur Folge haben, dass das Ligamentum Poupartii, an dem sie sich mit ihrem oberflächlichen Blatte ansetzt nach abwärts gegen den Oberschenkel gezerrt wird. Man weiss, dass schon normaler Weise beim Strecken des Beines, wobei die Fascia lata angespannt wird, das Ligamentum Poupartii etwas herabgezogen wird. Diese untere Convexität verschwindet, wenn man die Fascie relaxirt durch Flexion in der Hüfte. Auch auf die Gefässe und ihre Scheide wird die Traktion bei einigermassen grösseren Verschiebungen von Einfluss sein müssen. Da nun die Vagina vasorum communis wenigstens mit ihrem vorderen Blatte (siehe oben) mit der Fascia transversa zusammenhängt, so wird diese auch gegen den Oberschenkel herausgezerrt werden.

Die nun folgende Abduktion ist die zweite Schädlichkeit. Sie zerrt die Weichtheile unter dem Leistenbande nach aussen. In erster Linie leiden die Adductoren mit der sie bedeckenden Fascie. Sie spannen sich stark an, zerreissen wohl zum Theil manchesmal oder werden sogar durch Walken und Drücken von ihren Ansätzen am Becken abgelöst. (Auch der Tensor fasciae latae erfordert bisweilen eine stärkere Knetung). Wahrscheinlich werden bei dieser starken Abduction auch die Gefässe mit ihrer Vagina nach aussen gezogen. Dass die forcirte Abduction wirklich einen Einfluss auf die Gebilde der Lacuna vasorum hat, beweist schon der

[1]) A. Lorenz, Bemerkungen zur Therapie der angeborenen Hüftverrenkung durch unblutige Reposition. Berliner klin. Wochenschrift. 1899. No. 4.

Umstand, dass beim normalen Menschen durch eine Abduction (u. Streckung) das Septum crurale gespannt wird.

Auch das nun folgende eigentliche Repositionsmanöver muss einen schädigenden Einfluss auf die Gebilde in der Leistengegend ausüben. Der reponirte Kopf drängt die Weichtheile der Regio subinguinalis vor, die Vertiefung der Leistengrube verschwindet. Der emportauchende Kopf drückt auch die Gefässe nach vorne. spannt und wölbt überhaupt gerade die Gebilde, die sich in der Nachbarschaft derselben befinden. Je stärker nach der Reposition noch abducirt wird, desto grösser wird die Weichtheilsspannung.

Auch die Fixation des Beckens bei dem Repositionsmanöver könnte Schaden bringen. Ich lasse durch Assistenten das Becken fixiren an der Crista ossis ilei, Spina anterior superior und am Os pubis. Das kann bei schwierigeren und länger dauernden Repositionsversuchen die Ansatzstellen des Ligamentum Poupartii in Mitleidenschaft ziehen. Schliesslich folgt als ein nicht zu vernachlässigender Factor die langdauernde Fixation in Gypsverbänden. Die Muskeln sind bei luxirter Hüfte an und für sich schon mehr oder weniger atrophisch; auf diese wirken die zahlreichen Insulte bei der Reposition und schliesslich die Inactivität. Die Folge wird sein eine starke Atrophie. Auch die übrigen Weichtheile dürften an derselben theilnehmen.

Zwei Muskeln interessiren uns nun speciell, es sind das der Ileopsoas und der Pectineus. Sie haben bei der Luxation eine (oft beträchtliche) Verlängerung und ausserdem Verschiebung ihrer Verlaufsrichtung erfahren. Ist der Kopf reponirt, so müssen diese Muskeln nun erstens einmal relativ zu lang sein und zweitens ihre topographische Lage zu den Gefässen, der Vagina vasorum u. s. w. geändert haben. Durch die Näherung der Insertionspunkte muss eine Schrumpfung der Muskeln zu Stande kommen. Dieselbe wird beim Iliopsoas gleich nach der Reposition einsetzen können, beim Pectineus erst dann, wenn die starke Abduction verringert wird. Der Pectineus wird ausserdem schwer geschädigt durch die starke Abduction, durch das Kneten und das Repositionsmanöver, sah doch Lorenz bei seinem Falle „tiefe Einrisse in seiner Substanz“. Die beiden so erheblich geschädigten Muskeln werden sodann durch lange Zeit zur Inactivität verurtheilt und müssen daher ganz erheblich atrophiren.

Die Atrophie des Musculus iliopsoas und pectinens kann, glaube ich, direct eine Erweiterung der Lacuna vasorum bedingen. Man betrachte diesbezüglich noch einmal Figur 5 auf pagina 287. Atrophiren die beiden Muskeln, so muss die Fascia ileopectinea zurücksinken und die Lacuna vasorum geräumiger werden.

Wir sehen also, dass eine ganze Reihe von Schädlichkeiten schliesslich zu einer solchen Lockerung im Gefüge der Lacuna vasorum führen kann, dass der Abschluss der Vagina vasorum communis gegen das Becken, das Septum crurale von Teale dem intraabdominellen Drucke nicht mehr zu widerstehen mag und eine Ausstülpung des Peritoneum bedingt.

Die Schädigung der Weichtheile in inguine wird natürlich um so grösser sein, je stärker der Kopf nach oben verschoben, je öfter Repositionsversuche vorgenommen wurden und je länger diese gedauert haben. Dazu kommt, glaube ich, ein nicht unwichtiger Factor noch hinzu. Wir haben schon oben die schädliche Wirkung des emportauchenden Kopfes besprochen. Je mehr dieser nach vorne kommt, desto schlechter wird es für die Weichtheile der Leistengrube sein. Wir werden also am ehesten eine Hernie erwarten, wenn es zur förmlichen vorderen Luxation gekommen ist. Dabei wäre es nicht unmöglich, dass das Ligamentum Poupartii direct ventral abgedrängt wird und zur Erweiterung der Lacuna vasorum Veranlassung giebt.

Kehren wir jetzt zu unseren Fällen zurück. Als besonders schädigendes und hernienbefördernes Moment möchte ich hervorheben: im ersten Falle starke Verschiebung des Femur (5 cm), zwei Resorptionsversuche, vordere Reluxation, die durch Pelottendruck langsam behoben wurde, Fixation durch 1 Jahr in Gypsverbände, hochgradige Atrophie der Adductoren; im zweiten Falle starke Verschiebung (5 cm), dreimaliger Repositionsversuch, Fixation durch fast ein Jahr; im dritten Falle starke allgemeine Atrophie der Musculatur schon vor der Behandlung, starke Verschiebung (ca. 5 cm), Fixation durch $9^1/_2$ Monate, stärkere Prominenz der Köpfe in inguine; im vierten Falle Fixation durch zehn Monate, stärkere Prominenz der Köpfe in inguine.

Unsere Hernien haben schliesslich auch deshalb ein besonderes Interesse, weil sie bei Kindern aufgetreten sind (im Alter von 11, 7, 8 Jahren). Schenkelbrüche bei Kinder kommen äusserst selten

Digitized by Google

zur Beobachtung, so hat z. B. A. Cooper nur zwei gesehen (2 und 7 Jahre). B. Schmidt erwähnt, dass auf der chirurgischen Poliklinik nur ein Fall (5 Jahre) unter dem 20. Lebensjahre vorkam bei 480 Fällen und auch von dem meint er, dass er wahrscheinlich irrthümlich als Schenkelbruch notirt wurde. Maydl geht sogar soweit, dass er sagt bis zum Beginne des 25. Lebensjahres könne man die Anzahl der Schenkelbrüche beim Weibe in der Statistik vernachlässigen.

University of California LIBRARY Medical Department

XXIX.

Experimentelle und klinische Untersuchungen zur Erzielung der Hautsterilität.

Von

Dr. Emil Senger,

Specialarzt für Chirurgie in Crefeld[1].

I. Untersuchungen zur Alkoholdesinfection.

Unsere bisherigen Desinfectionsverfahren lehnten sich mehr oder weniger an die grundlegenden Versuche von Robert Koch (1) an, sowohl bezüglich der Methode, als auch der Auffassung der Desinfection. Obwohl es dem Begründer der modernen Bakteriologie zunächst nur darum zu thun war, für eine Reihe von Mitteln festzustellen, in welcher Concentration und Zeit sie Milzbrandbakterien zu vernichten im Stande wären, obwohl demnach seine Versuche zunächst nicht für praktisch-chirurgische Zwecke unternommen wurden, so sind doch die Resultate dieser Untersuchungen direct auf unser chirurgisches Handeln übertragen und es wurde, Dank der Empfehlung v. Bergmann's, das Sublimat als ein Hauptmittel der Desinfection angewandt.

Wir glaubten, dass es ein Leichtes wäre, da ja Sublimat in 1‰er Lösung Milzbrandsporen vernichte, auch die Haut und die Hände durch Sublimat zu sterilisiren.

Leider haben spätere Untersuchungen von Kümmel, Ahlfeld, Lauenstein, Samter u. A. gezeigt, dass wir uns in dieser

[1]) Abgekürzt vorgetragen am 1. Sitzungstage des Congresses, 5. April 1899.

Annahme getäuscht haben, und heute dürften wohl die meisten Chirurgen auf dem Standpunkte stehen, dass eine sichere Keimfreimachung der Hände und der Haut durch unsere bisherigen Desinfectionsverfahren nicht gewährleistet werden könne. Wir werden später auf den Procentsatz der Hautsterilität, den verschiedene Untersucher erreicht haben, zurückkommen.

Lehrte uns so die praktische Erfahrung, dass die Koch'schen guten Desinfectionsresultate bezüglich der Milzbrandsporen nicht nothwendig auch bei der Haut des Menschen erlangt werden können, so unternahm es Fürbringer (2) in kühner Weise, entgegen den grundlegenden Tabellen Koch's, den Alkohol für die Desinfection der Hände warm zu empfehlen; freilich nur als Zwischenglied in seinen bekannten Desinfectionsvorschriften. Aber nichts desto weniger haben wir hier zum ersten Male ein Beispiel, dass der Alkohol recht schnell sich in die allgemeine chirurgische Praxis eingebürgert hat, trotzdem Koch nachgewiesen hatte, dass Alkohol Milzbrandsporen niemals tödten könne uud auch Milzbrandbacillen (ohne Sporen) von Alkohol absolut. höchstens in dem Wachsthum etwas behindert werden.

Ahlfeld (3) ging nun weiter als Fürbringer und empfahl nach Waschung der Hände mit Seife und warmem Wasser die ausschliessliche Anwendung des Alkohols ohne Sublimat oder Carbolsäure; er betont mit vielem Nachdruck, dass seine Desinfectionsresultate mit Alkohol allein viel günstiger seien als mit Alkohol + Carbol, oder als mit Alkohol + Sublimat und hat praktisch glänzende Resultate erlangt.

So stehen sich also die Wissenschaft, repräsentirt durch die unanfechtbaren Versuche Koch's, und die Praxis der Chirurgen schroff gegenüber und wir sind heute noch sehr weit von einer wissenschaftlichen Grundlage einer Desinfectionslehre entfernt. Ahlfeld (4) fühlte natürlich diesen Zwiespalt und behauptet, entgegen Koch, dass Alkohol ein kräftiges Desinficiens sei, schränkt diese Behauptung aber sogleich ein: nur dann wirke der Alkohol pilztödtend, wenn die Bakterien feucht seien; auf trockene Bakterien sei Alkohol ohne Wirkung. Dem entsprechend erlange man nur dann günstige Haut-Desinfectionsresultate, wenn man vor dem Alkoholgebrauch die Haut mit warmem 40° Wasser und Seife aufweiche.

Die Frage der Alkoholwirkung schien mir so wichtig, dass ich mich etwas näher mit derselben beschäftigte. Leider fand ich in der mir zugänglichen Literatur ausser den schon angeführten Koch'schen Untersuchungen sehr wenig für uns Brauchbares.

Ich stellte zunächst Untersuchungen mit Alcohol absolutus auf Staphylococc. aureus an. Ich habe in allen späteren Untersuchungen nur dieses Bakterium angewandt, weil es praktisch für den Chirurgen am wichtigsten ist. Ich züchtete den Pilz aus einem sehr infectiösen Carbunkel des Nackens und überzeugte mich von seiner hohen Virulenz durch einen Thierversuch.

Als Nährboden benutzte ich durchweg das sehr günstige Glycerinagar. Die Sterilisation erfolgte in einem Dampfapparat mit 3 Atmosphären Druck, wie er in der Königlichen Färbereischule in Krefeld für industrielle Zwecke verwendet wird. Nebenbei bemerke ich hier, dass die chemischen und bakteriologischen Versuche ebendort in dem schön eingerichteten Laboratorium angestellt wurden unter ständiger gütiger Assistenz des Herrn. Dr. Brauer und gelegentlicher Berathung mit Herrn Dr. Dietrich und Director Dr. Lange. Allen diesen Herren bin ich zu grossem Danke verpflichtet. Von den stark virulenten, üppig wachsenden Staphylokokken stellte ich eine Emulsion mit sterilisirtem Wasser her und legte in diese kleine Hölzchen von gleicher Oberfläche und gleicher Länge von 1 cm. Zweckmässig nahm ich hierfür Streichhölzer, die ich ganz gleich lang schnitt.

Von diesen mit Kokken beladenen Hölzchen, die selbstverständlich vor dem Einlegen in die Kokkenemulsion sterilisirt waren, legte ich 6 Hölzchen in absoluten Alkohol und liess sie hier von 1 bis 20 Minuten liegen, nahm sie heraus und entfernte den anhaftenden Alkohol durch sterilisirtes und destillirtes Wasser und brachte die einzelnen Hölzchen in Glycerinagargläschen. Die Gläschen wurden hier wie überall später einer Wärme von 35° im Brutkasten ausgesetzt. Wie die folgende Tabelle zeigt, konnte ich am folgenden Tage in allen Reagensgläschen Wachsthum, ja sogar üppiges Wachsthum constatiren.

Ich füge noch hinzu, dass ich ausserdem den absoluten Alkohol auf 40° erwärmt habe und dann auf die Kokken habe einwirken lassen. Es gelang in 5 Minuten nicht, sie zu tödten.

Staphylococc. aur., an Hölzchen haftend, werden in Glycerinagargläschen gebracht, nachdem sie in Alkohol gelegen hatten:

	1 Minute	3 Min.	5 Min.	10 Min.	15 Min.	20 Min.
Am folgenden Tage	+ starkes Wachsthum, die ganze Fläche des Röhrchens bewachsen	dito + am nächsten Tage	+ Wachsthum am nächsten Tage	+ dito	+ dito	+ dito

+ bedeutet Wachsthum; bei 20 Minuten war das Wachsthum vielleicht etwas weniger üppig als bei 1 Minute, indess von keinem grossen Unterschied.

Es war also dadurch bewiesen, dass Alkohol absolutus auf Staphylokokken keinen nennenswerthen desinfectorischen Einfluss besitzt. Ahlfeld und Vahle (4) behaupteten nun, dass Alkohol wohl baktericid wirke, wenn man die Pilze feucht in Alkohol bringt, dagegen ohne Wirkung auf trockene Bakterien sei. Wir haben nun aber die Hölzchen aus der Emulsion, die ja feucht ist (also auch die Pilze), feucht in Alkohol gebracht, wir konnten also die Ansicht Ahlfeld's nicht bestätigen. Um aber ganz sicher zu gehen, haben wir, ganz so wie Ahlfeld es will und es gethan hat, an Stelle des Hölzchens erst Seidenfäden 5 Minuten in Wasser gelegt und dann in Alkohol. Die Resultate, die wir dadurch bekommen haben, fielen ganz ungleich aus. In den meisten Fällen erhielten wir Kokkenwachsthum, indess liess sich nicht verkennen, dass das Wachsthum in einigen Fällen verzögert ausfiel und erst am 4.—5. Tage sich üppig zeigte. In manchen Fällen war in der That keine Colonie gewachsen, d. h. die Pilze waren nicht in dem Gläschen vorhanden. Ich glaube aber, dass die Pilze in diesen Fällen nicht abgetödtet waren, sondern dadurch, dass die Fäden der energischen Diffusionswirkung des Alkohol herumgewirbelt wurden, von ihren Kokken mechanisch befreit wurden. Wenn überhaupt ein Faden feucht in Alkohol gelegt wird, so hat das doch denselben Werth, als wenn ich auf den Faden nicht absoluten, sondern etwas verdünnten Alkohol einwirken lasse. Es fragt sich deshalb, wie wirkt verdünnter Alkohol auf die Staphylokokken ein.

Ich habe zu diesem Zwecke eine weitere Reihe von Versuchen so angestellt, dass ich die kokkenhaltigen Hölzchen verschieden lange Zeit in verschieden concentrirte Alkohollösungen legte, die

Digitized by Google

Hölzchen darauf in Wasser abspülte und sie einzeln in die Agargläschen brachte. Die folgende Tabelle giebt über die Ergebnisse Aufschluss:

Alkohol pCt.	Aufenthalt im Alkohol			
	1 Min.	5 Min.	10 Min.	15 Min.
90	+ Wachsthum am 1. Tage	+ am 1. Tage	+ am 1. Tage	+ am 2. Tage
70	+ am 1. Tage	+ Wachsthum am 2. Tage	+ Wachsthum am 2. Tage	+ Wachsthum am 3. Tage
50	+ am 2. Tage	+ am 4. Tage	+ am 3. Tage	+ erst am 6. Tage spärlich, dann üppig
30	+ am 2. Tage	+ am 1. Tage spärlich + stark am 3. Tage	+ am 2. Tage	+ am 3. Tage
10	+ am 1. Tage	+ am 1. Tage	+ am 1. Tage	+ am 2. Tage

Wir erkennen daraus, dass der Alkohol in verdünnter Concentration günstiger desinficirend wirkt, als in starker Concentration. Bei 50 pCt. glaubten wir sogar zuerst, dass eine Abtödtung der Staphylokokken erfolge, aber wir mussten uns überzeugen, dass nur das Wachsthum verzögert sei, unzweifelhaft also wirkt 50 proc. Alkohol auf Staphylokokken entwickelungshemmend und ich bezweifle nicht, dass leichter abzutödtende Bakterien, als die Staphylokokken, von 50 proc. Alkohol vernichtet werden. Ein energisches Desinficiens dagegen ist Alkohol weder in starker, noch in schwacher Concentration, nicht vergleichbar dem Sublimat 1‰. Die Erklärung Ahlfeld's kann also kaum aufrecht erhalten werden.

Wenn uns also die bakteriologischen Versuche, ganz im Geiste und in der Methode Koch's angestellt, keine Aufklärung für die thatsächlich bestehenden günstigen Resultate der chirurgischen Händedesinfection mit Alkohol liefern, so liegt es doch nahe, anzunehmen, dass bei der Hautdesinfection Verhältnisse obwalten, die wir für die Erklärung vernachlässigen. Alle Erklärungen für die Desinfectionswirkungen auf der Haut und im Gewebe bewegen sich aut rein physikalischem Gebiete und ziehen physikalische

Digitized by Google

Gesetze zur Erklärung der Wirkungen und Mängel der Methode herbei.

Ich habe schon erwähnt, dass nach zahlreichen Versuchen Ahlfeld's der Alkohol allein bessere Resultate der Desinfection giebt, als das Sublimat und Carbolsäure zusammen; ja wenn wir zuerst Alkohol und dann Carbolsäure auf die Haut appliciren, so sollte man, nach gewöhnlichen physikalischen Gesetzen urtheilend, annehmen, dass die Desinfectionswirkung sich vergrössere; aber zu unserer Ueberraschung ist gerade das Gegentheil der Fall: der Keimgehalt der doppelt mit Alkohol und Carboläure desinficirten Hand ist viel grösser, als der mit einem Mittel allein behandelten. Mikulicz (5) u. A. haben diese sonderbare Erfahrung auch gemacht. Man glaubte im physicalischen Sinne, dass Alkohol die Hand gerbe, sie zusammenziehe und das folgende Desinfectionsmittel nicht in die tieferen Hautschichten hineinlasse. Mikulicz spricht die Alkoholdesinfection deshalb geradezu als Scheindesinfection an, ohne sich indess praktisch dieses Mittels entschlagen zu wollen.

Ein einfacher Versuch kann aber zeigen, dass diese Erklärung nicht richtig sein kann. Lässt man nämlich die alkoholbearbeitete Hand $^1/_4$ Stunde in sterilisirtem warmem Wasser aufweichen, so dass von einer Wasserentziehung, oder von einer Gerbung nicht die Rede sein kann, so bekommt man doch bessere Desinfectionsresultate, als wenn man Alkohol und sogleich darauf Carbolsäure einreibt.

Ich glaube, dass wir nur zu einer befriedigenden Lösung dieser unlösbaren Widersprüche kommen können, wenn wir nicht physikalisch, sondern chemisch das Verhalten der Desinficientia betrachten und zwar das Mittel zu der Haut und zu einander.

Mein Mitarbeiter, Herr Dr. Brauer, Chemiker, mit dem ich viel über diesen Punkt gesprochen, stimmte mir bei, dass alle Widersprüche sich auflösen, wenn wir annehmen, dass Alkohol bei der Hautdesinfection andere Verbindungen eingeht und sich selbst chemisch zerlegt. Wenn wir den Alkohol auf die heisse poröse Haut, die durch die vorangegangene Waschung mit Seife alkalisch geworden ist, einreiben, so müssen leicht Alkoholverbindungen entstehen. Ich erinnere daran, dass der Rohspiritus, indem er einfach durch Kohle filtrirt wird, durch die in den Poren der Kohle befindliche Luft zum Theil oxydirt wird, und so Aldehyd entsteht.

Digitized by Google

So wird Aethylaldehyd fabrikmässig dargestellt. Ebenso ist es wahrscheinlich, wie Herr Dr. Brauer annimmt, dass der Alkohol durch die Hautreibung zum Theil in Aethylaldehyd übergeht und dadurch seine starke pilztödtende Wirkung ausübt. Dass Aethylaldehyd ein Desinficiens ist, dürfte ohne Weiteres klar sein, wenn man weiss, dass sein Analogon das Formaldehyd ist, das durch Oxydation des Methylalkohol entstehend, unter dem Namen Formalin als Desinficiens genügend sich bewährt hat.

Vereinigt man ferner Carbolsäure und Alkohol, so soll nach dem Urtheile des Dr. Brauer folgende Umsetzung stattfinden:

$$C_6H_5OH + CH_3CH_2OH = C_6H_5OCH_2CH_3 + H_2O$$

Carbolsäure + Aethylalkohol = Phenoläthyläther + Wasser.

Dieser Phenoläther ist aber, wie gewöhnlicher Aether von sehr geringer antiseptischer Kraft.

Chemische Umsetzungen sollen ferner auf der Haut beim Zusammenbringen und Erwärmen von Carbolsäure und Sublimat, d. h. Quecksilberchlorid entstehen, auf die ich indess hier nicht eingehen will, weil wir diese für die practische Desinfection überaus wichtigen Versuche noch nicht abgeschlossen haben und Herr Dr. Brauer in einer ausführlichen Arbeit darauf zurückkommen wird. Ein einfacher Versuch kann übrigens die Veränderung der Carbolsäure durch zugefügten Alkohol beweisen. Nimmt man je ein Gläschen mit 5 proc. Lösung von Carbolsäure in Wasser und in Alkohol und setzt zu jedem einige Tropfen Eisenchlorid hinzu, so entsteht in der wässrigen Lösung ein starker violetter Niederschlag, auch dann, wenn nur Spuren von Carbolsäure vorhanden sind; bei der alkoholischen Carbollösung dagegen entsteht keine Veränderung. Erst wenn man grosse Mengen concentrirte Carbolsäure hinzusetzt, etwas über die Hälfte des Alkohols, so stellt sich wieder Violettfärbung ein. Ohne über die chemischen Veränderungen des Alkohols und der übrigen bei diesem Versuch angewandten Reagentien etwas auszusagen, dürfte doch aus diesem Versuche so viel mit Sicherheit hervorgehen, dass die Carbolsäure in alkoholischer Lösung eine Veränderung erfährt, die einen chemischen Ausdruck in dem Violettmangel findet. Diese supponirte chemische Zersetzung des Alkohols findet erfreulicher Weise, wie ich bakteriologisch nachweisen konnte, ihre Stütze durch folgende Versuche:

Digitized by Google

Ein mit Kokken beladenes Hölzchen wird 5 Minuten in 5 proc. Carbolwasser getaucht, denn mit sterilem Wasser die Carbolsäure sanft abgewaschen und in ein Agargläschen gebracht. Das Gläschen blieb steril.

Ganz derselbe Versuch angestellt, nur dass ich nicht 5 proc. Carbolwasser, sondern 5 proc. Carbolalkohol auf die Kokken einwirken lasse, ergiebt, dass die Kokken am nächsten Tage sehr üppig gewachsen waren.

Bekanntlich hat Koch schon nachgewiesen, dass Carbolsäure 5 proc. Milzbrandsporen in 3 Tagen tödte, dass aber Carbolalkohol 5 proc. ohne jede Einwirkung sei. Dasselbe gilt also auch von den Staphylokokken in der oben näher bezeichneten Zeit. Es war noch zu prüfen, wie sich die Kokken verhalten, wenn man die alkoholische 5 proc. Carbollösung immer mehr mit Wasser verdünnt und die einzelnen Concentrationen je 5 Min. auf die Pilze einwirken lässt.

Folgende Tabelle lässt das Resultat erkennen:

Staphylokokken unter der Einwirkung von 5 proc. Carbolsäure gelöst in Alkohol:

90 proc.	70 proc.	50 proc.	30 proc.	10 proc.
+ üppiges Wachsthum nach 1 Tag.	+ Wachsthum spärlicher nach 1 Tag.	+ Wachsthum sehr spärlich, erst kräftig nach 3 Tagen.	+ Wachsthum kräftig erst nach 2 Tagen.	+ Wachsthum nach 3 Tagen spärlich.

Die Einwirkung geschah jedesmal 5 Minuten lang.

Es ist also deutlich zu erkennen, dass mit höher concentrirtem Alkoholgehalt die Carbolsäure an Wirksamkeit der Pilzabtödtung abnimmt. Dabei ist für practische Zwecke jedenfalls festzuhalten, dass es zweckmässiger ist verdünnten Alkohol anzuwenden, als 96 proc. resp. Alkoh. absol. Ich sehe also in diesen bacteriologischen Versuchen eine Stütze für die Annahme, dass der Alkohol und die Carbolsäure ihre chemischen Charactere ändern.

Mag dem nun sein, wie ihm wolle, so dürfte aus diesen Untersuchungen doch hervorgehen, dass wir einen grossen Fehler begehen, wenn wir planlos mehrere Mittel zu Desinfectionszwecken anwenden, ohne ihr chemisches Verhalten zu einander und besonders zu dem organischen, Fette, Fettsäure etc., enthaltenden Gebilde der menschlichen Haut studirt zu haben.

II. Ueber die chemische oder Reactionsmethode der Desinfection.

Wir haben gesehen, dass ein Mittel den Staphylococcus im Reagenzglas nicht zu tödten im Stande ist und trotzdem practisch für die Haut sehr brauchbare Desinfectionsresultate giebt; auch das Umgekehrte kann Geltung haben. Sodann müssen wir die Mittel so wählen, dass sie sich in ihrer Wirkung nicht gegenseitig aufheben.

Wenn wir lesen, dass ein Operateur Seife und Wasser, Spiritus, Aether, Terpentin, Sublimat, Carbolsäure hinter einander anwendet, so kann das eine Combination sein, die chemisch von geringem Werthe ist und auch bakteriologisch wenig wirksam zu sein braucht.

Es ist für mich nach Jahre langer Beschäftigung mit der Desinfection der Haut und der Gewebe kein Zweifel, dass die ganze Desinfectionsfrage eine chemische Frage ist, und die Desinfection nichts anderes als eine chemische Reaction oder anders ausgedrückt eine chemische Verbindung des Desinficiens mit dem Zellleibe der Bakterie ist. Die Ansicht vieler Chirurgen, dass wir, vermöge der Hautstructur der Drüsen und Poren, überhaupt nicht im Stande seien, die tieferen Schichten der menschlichen Haut zu desinficiren, halte ich, wie wir gleich sehen werden, mit einigen guten Gründen in dieser exclusiven Auffassung nicht für richtig. Ich glaube vielmehr, dass unsere Resultate deshalb so wenig günstige waren, weil wir ohne jegliche Kenntniss der chemischen Wirkung der Desinficientia auf die Haut diese bloss nach den günstigen Reagenzglasversuchen angewandt haben.

Ich habe deshalb in den letzten 3 Jahren mich bemüht, dieser Forderung gerecht zu werden und bin dadurch zu einer von dem üblichen Desinfectionsverfahren etwas abweichenden Methode gekommen, die gewiss noch nicht das Ideal einer chemischen Desinfectionsmethode ist, aber doch den Vorzug hat, dass man genau weiss, wie dieselbe auf die Haut und die Bakterien chemisch wirkt.

Die Methode arbeitet mit mindestens zwei oder mehreren Körpern resp. chemischen Mitteln, die folgende Eigenschaften besitzen müssen:

1. Die Mittel müssen im Stande sein, einzelne Staphylokokken zu tödten und zwar in einer für practische chirur-

Digitized by Google

gische Desinfectionzwecke üblichen Zeiteinheit von 3 bis 5 Minuten.

2. Müssen die Mittel mit einander chemische Reactionen oder Verbindungen eingehen, deren Producte
3. wieder desinficirende Eigenschaften besitzen.

Damit ich in diesem dem practischen Chirurgen etwas abseits liegenden Gebiete der Chemie mich deutlicher machen kann, führe ich ein einfaches Mittel an, das ich indess nicht näher geprüft habe, und das nur theoretischen und docirenden Werth besitzt.

$$(CH_3—COOH)_2Zn + 2HCl = 2CH_3—COOH + ZnCl_2$$

Essigsaures Zink + Salzsäure = Essigsäure + Chlorzink.

Reibe ich auf die Haut zuerst Essigsaures Zink und darauf Salzsäure (5 pCt.) ein, — so erfüllen diese beiden Mittel zunächst die erste Forderung, sie sind beide desinficirend. (Wie gross der Desinfectionswerth ist, kommt hier nicht in Betracht, da das Beispiel nur theoretisch gewählt ist. Von Salzsäure werden wir später noch sprechen.) Sodann gehen sie beide eine Reaction ein: es verbindet sich, wie ich das durch die Verbindungsbögen kenntlich gemacht habe, das Zink mit Chlor zu Chlorzink und das Essigsäurederivat mit Wasserstoff zu freier Essigsäure. Dadurch wird auch die dritte Forderung erfüllt: die Producte der Reaction sind wieder desinficirend.

Betrachten wir diese Formel genauer, so haben wir nicht nur die beiden durch die zwei angewandten Mittel hervorgerufenen Wirkungen, sondern als 3. und 4. die des Chlorzink und der Essigsäure, als 5. sehr bedeutende ferner die, dass die beiden letzten Körper in Statu nascendi entstehen und dadurch ganz bedeutend stärkere Wirkungen erzielen, als im gewöhnlichen Zustande. Endlich entstehen die beiden Reactionsproducte in geringer, molekularer Menge auf und in der Haut, und wir können uns auf diesem Umwege der chemischen Reactionen solche Körper dienstbar für Hautdesinfectionszwecke machen, die wir sonst im fertigen Zustande nicht verwenden können, sei es wegen ihrer ätzenden Eigenschaften, sei es wegen ihrer Flüchtigkeit: wir sind in der Lage, sie in Statu nascendi aber in molekularer Menge auf der Haut entstehen zu lassen.

Nun wissen wir, dass von allen uns bekannten Körpern Chlor,

Digitized by Google

Brom, Jod, kurz die sogenannten Halogene die allerkräftigsten Desinfectionswirkungen ausüben und von diesen Chlor wieder obenan steht. Wollen wir also recht energische Wirkungen erzielen, so wird es darauf ankommen, zwei solche chemische Körper zusammenzubringen, dass Chlor auf der Haut frei wird, ohne sie zu ätzen, d. h. in molekularer Menge, aber in Statu nascendi. Solche Körper sind z. B. Hypermangansaures Kali = $KMnO_4$ und Salzsäure = HCl. Das Kaliumpermanganat kann aber auf der Haut nicht bleiben, da es die Haut bräunt, es muss entfernt werden; zu diesem Zwecke wendet man seit Jahrzehnten in der Technik schwefelige Säure = SO_2 an, (nicht zu verwechseln mit Schwefelsäure) oder deren Salze an, z. B. saures schwefligsaures Natron. Ich habe aber zunächst nur mit der schwefligen Säure gearbeitet, weil ich von den Arbeitern chemischer Fabriken gehört habe, dass sie täglich und oft die Hände mit dem von ihnen sogenannten Schwefelwasser waschen, ohne dass die Hände darunter leiden und weil ich chemisch klare und einfache Verhältnisse haben wollte. Der einzige Uebelstand der Säure ist nur der, dass er die Athemorgane reizt und dass man sich also etwas vorsehen muss. Sonst ist sie nicht giftig, keineswegs wie Carbol- und Lysoldämpfe, die die Athmung nicht belästigen, dagegen eine grosse Gefahr für die Nieren schaffen, wie ich in einer früheren Desinfectionsarbeit (Langenbeck's Archiv, 1888) nachgewiesen habe. Betrachten wir zunächst diese 3 Componenten der Desinfectionsmethode.

1. $KMnO_4$ Kaliumpermanganat

ist ein hochinteressanter Körper der Medicin. Er hat 4 Atome O (Sauerstoff) in 1 Molekül und giebt diesen O auch mit grossem Eifer, besonders an alle organischen Körper, also an Bacterien mit Vorliebe ab, d. h. er oxydirt, er sucht die Körper zu verbrennen und reducirt sich zu MnO_2 = Mangansuperoxyd = Braunstein. Diese Oxydation kann so stark sein, dass sie z. B. die Haut zu einem Schorfe verbrennt, wie uns das einmal bei einem Mädchen, dem ich ein Lipoma arborescens der Sehnenscheiden der Hand entfernt habe, nach der Desinfection ergangen war: es waren die ersten Versuche mit $KMnO_4$, bei denen wir dieses zu concentrirt angewendet hatten. Ich kann mir nicht versagen, hier auf das Gebiet der innern Medicin übergehend, die interessante That-

Digitized by Google

sache zu erwähnen, dass diese Oxydation des $KMnO_4$ im Stande ist, die Vergiftung eines Menschen mit der 40—50 fachen Morphiumdose zu paralysiren (bei einer Vergiftung mit 0,4—0,5 Morphium kann man 3 pCt. $KMnO_4$ löffelweise geben oder besser subcutan injiciren, falls Morphium nicht durch den Magen einverleibt war). Wasche ich also meine Hände mit $KMnO_4$, so wird die Haut braun, d. h. das Mittel hat 2 Atome Sauerstoff auf und in die Haut abgegeben und hat sich dadurch zu MnO_2 zersetzt, das als brauner Belag resp. Färbung zurückbleibt. Man kann sich davon überzeugen, dass $KMnO_4$ stark in die Poren, den Nagelfalz etc. eindringt.

2. HCl = Salzsäure = Acid. muriaticum

bringe ich diese mit $KMnO_4$ zusammen, so entsteht:

$$KMnO_4 + HCl = KCl + HMnO_4$$

Permanganat + Salzsäure = Kaliumchlorid + Hypermangansäure.

Daraus wird aber sofort:

$$HMnO_4 + 4HCl = 3Cl + MnO_2 + 2H_2O + HCl.$$

Dass was für praktisch-chirurgische Zwecke zu wissen nöthig ist, ist nur die Thatsache, dass freies Chlor in grosser Menge dadurch entsteht. Je verdünnter wir die Salzsäure nehmen, desto geringer wird die Chlorentwickelung sein.

3. SO_2 = Schweflige Säure.

Diese Säure hat das Bestreben, von überall her den Sauerstoff an sich zu reissen und sich zu oxydiren, andere Körper dagegen zu reduciren. Bringe ich nun $KMnO_4$ Kaliumpermanganat oder MnO_2 mit dieser Säure zusammen, so entsteht eine kräftige Reaction; die schöne roth-violette Farbe verschwindet blitzschnell und es bleibt eine wasserklare Flüssigkeit übrig. Wasche ich meine Hand zuerst mit $KMnO_4$ und reibe sie nur ganz kurz mit SO_2 ab, so verschwindet nicht nur die braunrothe Farbe des Kaliumpermanganat, sondern die Hand wird viel zarter und weisser als die nicht gewaschene, besonders die Nägel werden von blendender Weisse. Man kann sich auch davon überzeugen, dass diese Weisse, diese Bleichung recht tief in die Haut geht. Wir hatten gesehen, dass das $KMnO_4$ auf der Haut sofort als MnO_2 übrig bleibt, reibe ich nun darauf SO_2 ein, so entsteht:

$$MnO_2 + SO_2 = MnO + SO_3$$

Braunstein + Schweflige Säure = Manganoxyd + Schwefelsäureanhydrid

und da wir die Lösungen in Wasser gebrauchen und stets Wasser bei dieser Reaction vorhanden ist, so geht die SO_3 sofort in Schwefelsäure über:

$$SO_3 + H_2O = H_2SO_4$$

Schwefelsäure.

Wenn ich nochmals kurz recapitulire, so lasse ich durch die Zusammenbringung von $KMnO_4$, HCl und SO_2 in Statu nascendi: 1. freien Sauerstoff, 2. Chlor, 3. Schwefelsäure entstehen. Ich brauche nicht zu bemerken, dass alle drei recht kräftige Desinfektionsmittel darstellen.

Obwohl theoretisch und chemisch der hohe Werth dieses Desinfectionsverfahrens wahrscheinlich gemacht ist, so musste doch noch eine bacteriologische Prüfung dieser Mittel erfolgen.

Die folgenden Tabellen geben die Resultate. Ich möchte nur noch eines bemerken: Wie erwähnt habe ich ca. 3 Jahre mit Unterbrechung diese Versuche angestellt; vor 2 Jahren hatte ich mich der Unterstützung des Herrn Hans Böddinghaus aus Elberfeld zu erfreuen, dem ich auch hier meinen Dank abstatte. Als ich der grösseren Sicherheit wegen die ganzen folgenden Versuche nochmals am verflossenen Winter und in diesem Frühjahr wiederholte, stellte sich heraus, dass wir vor 2 Jahren geringere Concentrationen der Mittel zur Abtödtung der Staphylokokken nöthig hatten, als bei der Nachprüfung, offenbar, weil die Kokken weniger resistent und virulent waren. Man muss also in dieser Hinsicht sehr vorsichtig sein und die Widerstandsfähigkeit der Staphylokokken kennen. Die folgenden Tabellen stellen immer die Resultate mit den am schwersten abzutödtenden Kokken dar. (Siehe Tabelle auf S. 315.)

Wir sehen: $KMnO_4$ ist ein Desinficiens nur dann, wenn es in warmer Lösung angewandt wird und lange Zeit 15—20 Minuten einwirkt. Für chirurgische Zwecke können wir aber nicht so lange ein Mittel einwirken lassen, als Maximum nehme ich 5—6 Minuten an. Wie wir weiter sehen werden, brauchen wir die Oxydationswirkung des Kaliumpermanganat nur als einleitende Desinfection.

Vergleichsweise führe ich an, dass nach Koch $KMnO_4$ in 5proc. Lösung Milzbrandsporen nach 1 Tag völlig abtödtet, also danach ein ausserordentlich starkes Desinficiens ist. 5 pCt. aber können

Digitized by Google

Einwirkung von Kaliumpermanganat auf Staphylokokken
in verschiedener Concentration, Zeitdauer und Temperatur.

Bei Lösung von:	Während der Zeit von:	In Lösung von:	Resultat:
Zimmertemperatur.	1 Min.	1/4 pCt.	Wachsthum der Kokken in Glycerinagarröhrchen.
do.	do.	1/2 „	Wachsthum nach 1 Tag nicht so üppig.
do.	do.	1 „	Wachsthum nach 2 Tagen zuerst spärlich, dann kräftig.
30°	5 Min.	1 „	Am nächsten Tage auf der Agarfläche spärliche Colonien; kümmerlich wachsend, am dritten Tage besseres Wachsthum, aber noch kümmerlich.
do.	10 „	1 „	Nach 1 Tag steriles Gläschen. „ 2 Tagen do. „ 4 Tagen schwaches kümmerliches Wachsthum um das Hölzchen.
do.	15 „	1 „	Nach 8 Tagen hin und wieder eine Colonie zu constatiren.
do.	20 „	1 „	Steril noch nach 8 Tagen.

Einwirkung von Salzsäure auf Staphylokokken.

Bei Temperatur von:	Während der Zeit von:	In Lösung von:	Resultat:
12—15° Zimmertemp.	1 Min.	1/10 pCt.	Am nächsten Tag Wachsthum der Kokken üppig, flächenhaft.
do.	do.	1/4 „	Wachsthum üppig.
do.	do.	1/2 „	Wachsthum am nächsten Tage spärlicher.
do.	do.	1 „	Wachsthum nur in einzelnen Colonien am nächsten Tage.
do.	5 Min.	1 „	Wachsthum erst am 2. Tage spärlich.
do.	1 „	5 „	Wachsthum nach 2 Tagen spärlich zu constatiren.
30°	5 „	1 „	Am 3. Tage eine Colonie, am 4. viele Colonien.
30°	10 „	1 „	Noch nach 10 Tagen kein Wachsthum.
30°	15 „	1 „	Noch nach 10 Tagen Sterilität.

wir nicht anwenden, da die Haut zu stark angegriffen würde. In einer Lösung von 1 : 3000 wirkt $KMnO_4$ auf Milzbrandbacillen nach Koch wachsthumsbehindernd ein.

Salzsäure muss nach der Tabelle in einer Temperatur von 30° schon in 1 proc. Lösung als ein energisches Desinfectionsmittel betrachtet werden, und da es doch im Magensaft vorhanden ist, also gleichsam als eine dem Körper adäquate Säure anzusehen ist, so ist es zu verwundern, dass es nicht allgemein zur Hautdesinfection angewandt wird. 1 pCt. HCl kann man bekanntlich innerlich nehmen.

Nach Koch vernichtet HCl in 2 proc. Lösung nach zehn Tagen Milzbrandbacillen; danach wäre HCl ein schwächeres Desinfectionsmittel als Kaliumpermanganat, was nach meinen Untersuchungstabellen nicht für Staphylokokken gilt. Für diese wirkt HCl viel kräftiger als $KMnO_4$.

Noch auf ein Moment möchte ich hinweisen: Hier, wie überall, haben wir gesehen, dass die Desinfectionsresultate viel günstiger werden, wenn die Lösungen warm auf die Pilze einwirken.

Es ist das ein Beweis für meine obige Ansicht, dass die Desinfection nichts ist, als eine chemische Reaction, eine chemische Verbindung zwischen Mittel und Bakterie. Denn es ist ein bekannter Satz: chemische Verbindungen gehen viel schneller und leichter in der Wärme als bei Zimmertemperatur vor sich.

SO_2 = Schwefligsäure-Anhydrid, gewöhnlich schweflige Säure genannt.

Exacte Versuche mit SO_2 anzustellen ist sehr schwer, weil sie flüchtig ist. Ich habe die Säure, wie sie in den Handel kommt und wie sie in den Färbereien benutzt wird, als wässerige Lösung von etwa 8—12 pCt. in ihrer Wirkung auf Kokken untersucht. Es hat sich herausgestellt, dass sie die Kokken fast blitzschnell tödtet. Ich stellte fest, dass noch eine Lösung von 2,5 pCt. eine schnell tödtliche Wirkung ausübt. Die Säure verflüchtet sich aber leicht und ändert ihre Concentration.

Vergleichsweise führe ich an, dass nach Schimmelbusch Sublimat in 1 proc. Lösung erst nach 10 Minuten Staphylococcus

Digitized by Google

aureus tödtet. Nach meinen Versuchen mit denselben Kokken, die ich zu allen meinen obigen Untersuchungen verwandt habe und die, wie erwähnt, recht widerstandsfähig sich erwiesen, hat Sublimat 1 : 1000 bei 15° Wärme erst nach 8 Minuten die Kokken tödten können.

Ich habe oben gezeigt, dass bei der Reactionsmethode der Desinfection — so habe ich diese Methode genannt — nicht die einzelnen Mittel allein auf die Haut einwirken, sondern dass die Mittel neue Körper auf der Haut bilden, die an Wirksamkeit die ersteren übertreffen müssen. Ich habe den Hauptwerth auf die Reactionen der Mittel gelegt, auf das Freiwerden der Körper in Statu nasc. Wenn die Idee richtig ist, so müsste man verlangen können, dass, während die einzelnen Mittel — sagen wir Kaliumpermanganat und Salzsäure in schwachen Concentrationen angewandt — die Kokken nicht zu tödten im Stande sind, eine Vernichtung der Bacterien sofort erfolge, sobald man beide Mittel chemisch auf einander einwirken lässt, so dass neue Körper entstehen. Wir haben aus obigen Tabellen gesehen, dass bei Zimmertemperatur

$KMnO_4$ in 1proc. Lösung in 5 Min. Kokken nicht tödtet
Salzsäure „ 1 „ „ „ 5 „ „ „ „

lasse ich dagegen Salzsäure auf $KMnO_4$ einwirken, d. h. bringe ich die Kokken zuerst nur 1 Minute in 1proc. Salzsäure, darauf 1 Minute in $KMnO_4$ 1pCt., also setze ich die Kokken eine Zeit von nur 2 Minuten den Mitteln aus, in der sie gewiss nicht von jedem der Mittel vernichtet werden — so werden die Kokken augenblicklich zerstört, das Wachsthum hört auf. Das bewirkt der freiwerdende Sauerstoff und besonders das Chlor.

Ich habe diese Versuche öfters angestellt. Damit aber nicht der Einwand erhoben wird, die Vernichtung sei nur eine Summation oder Addition der Wirkungen des HCl und $KMnO_4$, habe ich folgenden Versuch gemacht:

Ein mit Kokken beladenes Hölzchen habe ich 2 Minuten in 1proc. HCl gelegt, darauf habe ich das Hölzchen $^1/_2$ Stunde in steriles destillirtes Wasser gebracht, um alle Salzsäure zu entfernen, sodann in 1proc. $KMnO_4$ gelegt, dann in das Agarröhrchen. Es erfolgte nach 1 Tage zuerst um das Hölzchen ein spärliches punktförmiges Wachsthum, am nächstfolgenden Tage reichlicheres Wachsthum. Hier war nur eine Additionswirkung der beiden Mittel,

Digitized by Google

aber keine Reactionswirkung, da das Hölzchen keine Salzsäure enthielt.

Es ist dadurch der, wie mir scheint, wichtige Satz bewiesen, dass die durch chemische Reaction entstandenen Körper viel wirksamer sind, als die Summation der Wirkungen beider obigen Mittel. Weil auf dieser Reaction die ganze oben erläuterte Methode beruht, so habe ich sie kurzweg die reactive Methode der Desinfection genannt. Damit beschliesse ich den wissenschaftlichen Theil dieser Methode und bemerke nur noch, dass ich diese mit einigen Abweichungen seit 2 Jahren in manchen Fällen praktisch angewandt habe.

Bei der Gelegenheit der praktischen Anwendung der Methode machte mich ein assistirender College, der in Leipzig studirt hatte, aufmerksam, dass an der Leipziger gynäkologischen Klinik eine ähnliche Methode zur Hautdesinfection angewandt würde und dass Herr Dr. Krönig über dieselbe gearbeitet hätte. Dieser Herr sandte mir darauf in liebenswürdiger Weise seine und Paul's ausserordentlich umfassende und wichtige Arbeit (Separat-Abdruck aus der Zeitschrift für Hygiene etc., 1897, Band 25) zu und es war mir eine Freude, daraus zu sehen, dass auch Krönig und Paul den hohen Desinfectionswerth des $KMnO_4 + HCl$ (Salzsäure), wenn auch auf anderem Wege wie ich, kennen und schätzen gelernt haben. Diese Forscher arbeiteten mit Milzbrandsporen und sagen wörtlich, die Desinfectionskraft von Kaliumpermanganat 1 pCt. und Salzsäure 1,0—0,5 pCt. ist so gross, dass sie auch von einer concentrirten 5proc. Sublimatlösung nicht erreicht wird.

Wir besitzen demnach in diesen Körpern das allerkräftigste Desinficiens, das wir kennen, und welches für unsere Haut anwendbar ist. Denn $KMnO_4$ ist für uns so gut wie ungiftig, fast indifferent, Salzsäure nur schädlich in solchen Concentrationen, die bei der Hautdesinfection nicht in Betracht kommen.

III. Klinische Versuche mit der reactiven Desinfectionsmethode.

Bevor ich auf meine Versuche eingehe, möchte ich zum Vergleiche die Resultate von Samter und Lauenstein anführen.

Samter (Chirurgen-Congress 1896) desinficirte folgendermaassen:

Digitized by

1 Stunde einen Seifenumschlag aus einer Auflösung von gekochter grüner Seife in Wasser, darauf Abreibung der Haut mit denaturirtem Spiritus.

Sodann beginnt die eigentliche Desinfection.

5 Minuten Abreiben mit grüner Seife mittelst sterilen Tupfern.
1 Minute Abreibung mit Spiritus.
1 „ „ „ 3pCt. Carbolsäure.
1 „ „ „ ½pM. Sublimat.

Von 25 Versuchen erhielt Samter 8 mal Sterilität; von 30 weiteren Versuchen 10 mal.

Im Ganzen untersuchte er 67 Fälle mit 20 Malen Keimfreiheit.

Lauenstein erlangte von 102 Fällen nur 45 mal Keimfreiheit der Haut, dabei dehnte er die Desinfection sehr lange aus. Nach mehrtägiger Desinfection der intacten Haut gelang es ihm unter 58 Fällen 25 mal nicht, dieselbe frei von Mikroben zu machen. Er sagt deshalb geradezu: durch das ursprüngliche Fürbringer'sche Verfahren allein haben wir niemals Keimfreiheit der Haut unserer Patienten erzielt.

Das von mir angewandte Verfahren ist dem von Lauenstein und Samter gegenüber wohl als einfach zu bezeichnen.

Ich gehe so vor:

1. Zuerst mechanische Reinigung der Haut mit gewöhnlicher Kernseife und so heissem Wasser, als es die Haut vertragen kann (etwa 40—45°). Diese mechanische Reinigung muss sehr gründlich sein und soll mindestens 5 Minuten dauern.
2. Sodann kann man, wenn man den jetzt allgemein eingeführten Alkohol nicht entbehren will, ganz kurz, etwa 1—2 Minuten die Haut damit einreiben, aber mit verdünntem Alkohol von etwa 40—60 pCt. (siehe oben die Begründung dafür). Die Alkoholwaschung könnte aber auch fortfallen.
3. Abreiben der Haut mit 2—5proc. 30° warmer Salzsäure 2 Minuten lang.
4. Abreiben der Haut mit ½proc. 30° warmem Kaliumpermanganat 1 Minute lang.
5. Abreiben der Haut zur Entfärbung mit schwefliger Süure einige Secunden.

Die ganze Procedur dauert nicht so lange, als man zum Niederschreiben derselben braucht, sie währt etwa 10 Minuten. Ich lege einen grossen Werth auf den Zusatz von warmem Wasser zu den Mitteln, wie ich das oben begründet habe. Keinem Chirurgen würde es einfallen, seine Hände mit Seife und kaltem Wasser zu reinigen, ebenso ist auch jedes Desinfectionsmittel in warmer Lösung viel wirksamer, als in kalter. Was die Resultate anlangt, so kommt es sehr auf die Untersuchungs- resp. Prüfungsmethoden an. Wenn man wie Ahlfeld prüft, der mit einem Hölzchen den Nagelfalz und -raum abkrazt und das Hölzchen in den Nährboden (Bouillon) bringt, so sind unsere Resultate fast ideale zu nennen. Wir bekommen fast durchgehend sterile Gläschen. Ich lege aber auf diese Hölzchenprobe kein grosses Gewicht, weil ich oft die Erfahrung machen musste, dass dort, wo die Hölzchenprobe sterile Haut ergab, ein excidirtes Stückchen Haut noch Bacterien wachsen liess. Die einzig richtige Prüfungsmethode, glaube ich, ist nur das Ausschneiden von Hautstückchen und Versenken derselben in Glycerinagargläsern. Aehnlich sind auch Samter und Lauenstein vorgegangen.

Den 30 pCt. Samter's und den 44 pCt. der Hautsterilität Lauenstein's konnte ich im vorigen Jahre nahezu 60 pCt. entgegenstellen. Mit der Vervollkommnung der Methode und Technik, besonders seitdem ich die Lösungen erwärmt angewandt habe, besserten sich die Resultate so erfreulich, dass ich in den letzten 7 aufeinander folgenden Versuchen jedesmal Keimfreiheit erlangt habe. Es würden mit den Versuchen in diesem Jahre 75 pCt. Sterilität herauskommen.

Ich erstatte nur mit einigem Zagen von diesen Ergebnissen Bericht, da so vorzügliche Forscher wie Samter, Lauenstein u. A. mit aller Mühe bei Weitem nicht solche Resultate erzielt haben. Ich will auch bemerken, dass mein Krankenmaterial sich nicht aus Arbeitern zusammensetzt, deren Haut vielleicht schwerer zu sterilisiren ist.

Jedenfalls geben uns auch meine klinischen Untersuchungen einen neuen Grund zu der Annahme, dass die Anschauung, die menschliche Haut lasse sich schwer oder gar nicht keimfrei machen, nicht richtig sein kann. Es wäre zu wünschen, dass durch die

Digitized by Google

Ausarbeitung der Reactivmethode der Desinfection dieser irrige Glaube bald zerstört wurde.

Trotzdem die obige Methode unzweifelhaft einen grösseren Desinfectionswerth hat, als die früheren, so bin ich weit davon entfernt zu glauben, dass schon jetzt dieselbe eine allgemeine Verbreitung finden wird. Abgesehen davon, dass der Praktiker nur schwer von der einmal eingeführten Gewohnheit sich trennt, dürfte auch manchen die zwar für das Auge angenehme, aber für die Wäsche und den Operationstisch missliche rothe Farbe des $KMnO_4$ abschrecken. Es würde mir genügen, wenn durch diese, mit Aufopferung vieler Zeit und Mühe unternommenen Untersuchungen Anregung zu einer rationellen wissenschaftlichen, auf chemischen Gesetzen aufgebauten Grundlage der Desinfectionslehre geliefert wäre. In jedem Falle aber stehe ich nicht an, die Methode als die schnellste, wirksamste und souveränste dann zu empfehlen, wenn die Hände oder die Haut mit organisch zersetzten übelriechenden Stoffen inficirt sind, also nach Untersuchungen und Operiren im Rectum, bei jauchigen Carcinomen nach Sectionen, Darmoperationen etc.

Für diese Fälle kommt kein Desinfectionsmittel auch nur annähernd der Methode gleich. Ein einfacher Versuch kann davon überzeugen. Wenn man die mit organisch zersetzten jauchigen Massen inficirten Hände mit Carbolsäure und Sublimat energisch behandelt, so kann man lange Zeit neben dem Carbol den faden, unangenehmen Geruch erkennen. Wäscht man die Hand aber mit Salzsäure und Kaliumpermanganat, so ist der fade Geruch sofort verschwunden. Es ist das chemisch ganz natürlich: Alle anderen Antiseptica tödten zwar die Pilze, lassen aber ihre Producte und die Pilzleiber an Ort und Stelle. Kaliumpermanganat dagegen oxydirt sie, d. h. verbrennt sie, wenn ich so sagen darf, zu Staub und Asche.

Digitized by Google

Tabelle der klinischen Desinfectionsversuche.

Lfd. No.	Krankheit, Alter, Geschlecht	Desinfection	Art der Hautabnahme	Resultat
1.	K., Händler, 38 Jahr. Hämatom des Oberschenkels.	Abwaschen mit Seife und Wasser. HCl, $KMnO_4$, SO_2.	Linsengrosses Hautstückchen vom Oberschenkel.	Nach 4 Tag. Gläschen steril. Nach 6 Tagen steril.
2.	Kind, 6 Jahr. Halsdrüsen tub. aufgebrochen.	do.	Erbsengrosses Stück vom Halse.	Nach 4 Tagen Kokken.
3.	Frl. Bremen, Panaritium am Daumenballen.	5 Min. Seifenwaschung 1 Min. Kaliumperm. 10 Sec. SO_2.	Bohnengrosses Stück oberhalb des Handgelenkes, Streckseite.	Noch nach 10 Tagen Sterilität.
4.	von Moritz, Kind, 5 Jahre. Lupus d. Gesichtes.	Wie No. 1.	Stirn. 2 erbsengr. Stücke.	Nach 6 Tag. Gläschen steril.
5.	Linkenheil. Lupus d. Hand.	Wie No. 1.	Hand. Hautstückch. unmittelbar an der dem Lupus angrenzenden Stelle.	Nach 1 Tage starke Bacterienentwicklung.
6.	Servos, Mädchen. 12 Jahr. Vereiterte Cubitaldrüse u. entzündliche Röthe in der Umgebung.	Wie No. 1, nur noch 1 Min. vor Kalipermang. Spiritus eingerieben.	Oberarm, oberhalb der entzündeten und geröth. Haut bohnengross.	Nach 8 Tag. blieb d. Gläschen steril.
7.	Dasselbe Kind.	Wie No. 6.	Stückchen aus dem Vorderarm unterhalb der entzündeten Haut.	Nach 8 Tagen volle Keimfreiheit.
8.	Dasselbe Kind.	Wie No. 6.	Ellbogen. Stückch. d. entzündet. Haut.	Nach 1 Tage steril. Nach 2 Tagen einige kl. kümmerliche Colon. Nach 5 Tagen ziemlich starkes Wahsthum.
9.	Bastian, Arb., 52 Jahr. ist gesund, giebt s. Haut zur Transplantation eines anderen Patienten.	Wie No. 6.	Schulter. Bohnengrosses Hautstück.	Nach 8 Tagen Keimfreiheit des Gläschens.
10.	Krölls, cand. med.	Wie No. 6.	Rechter Unterarm bohnengross.	Nach 8 Tagen steriles Gläschen.
11.	Berger, Seiler, 32 J. Sehnendurchschneidung. Verletzung.	Wie No. 6.	Mittelfinger. Rückenfläche.	Sterilität.
12.	Derselbe.	Wie No. 6.	Mittelfinger. Hohlhandfläche.	Nach 2 Tagen Colonieen.
13.	Back, Junge, 13 Jahr. Hydrocele. Bergmann'sche Operat.	Wie No. 6.	Leiste, unterhalb d. Ligam. Poupartii am Oberschenkel.	Nach 6 Tagen n. Keimfreiheit des Gläschens.

Lfd. No.	Krankheit, Alter, Geschlecht	Desinfection	Art der Hautabnahme	Resultat
14.	Baumann, Kaufmann. Bubonen. Exstirpat.	Wie No. 1. Waschen mit Seife u. Wasser. HCl, $KMnN_4$ u. SO_2.	Oberhalb des Poup.-Bandes. Bauchhaut bohnengross.	Nach 2 Tagen Colonieen.
15.	Rehbach, Kind, 6 J. Tuberculose d. Handknochen.	Wie No. 1.	Hand, auf d. Rücken erbsengrosses Stück.	Nach 6 Tagen n. Sterilität.
16.	Graf, Kind, 8 Jahr. Angeboren. Leistenbruch. Radicaloperation.	3 Min. Waschen mit Seife und Wasser. 1 Min. $KMnO_4$ $^1/_2$ pCt. $^1/_2$ Min. HCl 3 pCt. 10 Secunden SO_2.	Leiste. Bohnengr. Hautstück.	Nach 8 Tagen n. Sterilität.
17.	Bougartz, 20 Jahr. Starke, z. Th. vereiterte Lymphrüsen.	Wie No. 1.	Brust, unterhalb der Clavicula.	Nach 2 Tagen Wachsthum von Colonieen.
18.	Schmitz, Frl., 22 J. Ausgedehnte, fast d. ganzen Vorderarm einnehmende Tuberc. d. Haut. Transplantation n. radicaler Haut-Excision. Heilung.	Waschen m. Seife u. Waser 5 Min. Spiritus verdünnt 2 Min. 4 proc. warmem HCl 2 Min. $^1/_2$ proc. warmem $KMnO_4$ 1 Min. 15 Sec. SO_2. Abspül. mit sterilem Wasser.	Oberarm.	Nach 8 Tagen Sterilität.
19.	Dasselbe Frl.	Wie No. 18.	Oberschenkelhaut zur Transplantation genommen.	Nach 8 Tagen Sterilität.
20.	Liebertz, Knabe, 7 J. Tumor albus des Kniees.	Wie No. 18 warme Lösungen.	Knie über d. Patella.	Nach 10 Tagen n. Keimfreiheit.
21.	Grönhof, Techniker, 36 Jahr. Tumor d. Rückens. Exstirpat.	Wie No. 18 warme Lösungen.	Rückenhaut, grosses Stück.	Sterilität noch n. 8 Tagen.
22.	Mädchen, 25 Jahr. Tuberculose der Fussphalangen.	Wie No. 18.	Fussrückenhautstück.	Keimfreiheit noch nach 8 Tagen.
23.	Kind, 3 Jahr. Phimose.	Wie No. 18.	Bauchhaut, erbsengr. Stück.	Sterilität.
24.	Mädchen, 28 Jahr. Sehnenscheiden-Tuberculose der Hand.	Wie No. 18.	Vorderarm, Streckfläche.	Sterilität.

Literatur.

1. Koch, Rob., Mittheil. aus dem Reichsgesundheitsamt. Hirschwald 1881.
2. Fürbringer, Untersuchungen zur Handdesinfection. Wiesbaden.
3. Ahlfeld, Deutsche medicin. Wochenschrift No. 51.
4. Ahlfeld und Vahle, Deutsche medicin. Wochenschrift, 1896.
5. Mikulicz, Verhandlungen der Deutschen Gesellschaft für Chirurgie 1898 über Operationshandschuhe.

Digitized by Google

XXX.

(Aus der Königsberger Kgl. chirurg. Universitätsklinik).

Zur Pathogenese und Therapie des Rectumprolapses.

Von

Dr. K. Ludloff[1]).

Die Ansichten über die Entstehung des Mastdarmvorfalles sind durchaus noch nicht so geklärt, als es den Anschein hat. Es besteht immer noch eine Controverse zwischen der älteren allgemein herrschenden Ansicht von Esmarch's und der neueren Jeanell's.

Jene lässt den Mastdarmvorfall durch Lockerung der unteren Befestigungsmittel, durch Zug von unten her aus dem Prolapsus ani, diese durch Lockerung der oberen Befestigungsmittel entstehen.

Die erstere legt auf den vorhergegangenen Darmcatarrh, die letztere auf vorhergegangene Obstipation grossen Werth. Die Bauchpresse wird von beiden angeschuldigt, den Prolaps zu Stande zu bringen. Die Hedrocele entsteht nach der älteren Ansicht secundär bei länger bestehendem Prolapsus recti.

Waldeyer's neueste Untersuchungen in seiner Beckenanatomie ergeben neue abweichende Gesichtspunkte, die von wesentlicher Bedeutung für die Aufklärung der Pathogenese dieses Leidens und somit auch für die Behandlung sein müssen.

Nach Waldeyer beginnt der Mastdarm erst in der Höhe des 3. Kreuzbeinwirbels und zerfällt in zwei Theile, die Pars pelvina und die Pars perinealis. Die erste reicht vom 3. Kreuzbeinwirbel

[1]) Vorgetragen am 2. Sitzungstage des Congresses, 6. April 1899, als Auszug einer ausführlicheren Arbeit über dieses Thema, die demnächst an anderer Stelle erscheinen wird.

bis zum Durchtritt in das Diaphragma pelvis in der Höhe des unteren Endes der Prostata, die zweite vom Eintritt ins Diaphragma pelvis bis zum Anus; die Pars pelvina verläuft schräg von hinten oben nach vorn unten und ist nach vorn concav. Die Pars pelvina ist stark zur Ampulle erweitert und verhältnissmässig beweglich aufgehängt, die Pars perinealis viel enger und fest in den Beckenboden eingemauert, ca. 7 cm oberhalb des Anus springt in die Pars pelvina die Plica transversalis scharf hervor und verengert hier das Darmlumen. Die Befestigung der Pars pelvina oben findet statt durch den Zusammenhang mit dem Colon pelvinum und dadurch durch das Mesocolon pelvinum am Promontorium, ferner durch das Peritoneum, das sich vom Blasenfundus als Excavatio rectovesicalis auf die Vorderseite des Rectum hinüberschlägt und schräg nach oben zum Promontorium zieht.

Eingeschlossen ist das Rectum durch die Fascia rectalis, die aber noch Zwischenräume zwischen sich und dem Rectum und dem Kreuzbein lässt, die mehr oder weniger mit Fett ausgepolstert sind.

Demnach bleibt also der Pars pelvina immer noch eine grössere Beweglichkeit in sagittaler Richtung.

Ausschlaggebend ist ferner die Beziehung des Rectum zum ganzen Abdominalraum und in diesem zum Peritonealsack. Dieser liegt überall den Wandungen des Beckenabdominalraums fest an bis auf die Gegend des Excavatio rectovesicalis. Hier bleibt ein Raum zwischen Peritoneum, Kreuzbein und Diaphragma pelvis frei. Bei jeder Compression der Abdominalhöhle, bei der Bauchpresse, wird die Excavatio rectovesicalis in diesen Raum hineingetrieben. Davon kann man sich beim Touchiren nach reponirtem Prolaps und nach Aufklappung des Kreuzbeins bei Mastdarmexstirpation überzeugen. Wir haben an dieser Stelle eine Anlage zu einer inneren Hernie. Hinter und unter diesem physiologischen Bruchsack der Excavatio rectovesicalis zieht nun das Rectum nach vorn herunter schräg über dem Schlitz im Beckenboden. Es muss also bei der Bauchpresse höheren Grades die Vorderwand des Rectum in den Schlitz des Beckenbodens hineingepresst werden.

Bei normalen Individuen schwanken diese Excursionen der Peritonealblase in geringeren physiologischen Grenzen, indem verschiedene Hemmungen vorhanden sind.

1. Das Rectum ist nicht nur ein häutiger Schlauch, sondern

Digitized by Google

ein musculöses Rohr, das sich durch Contraction versteift und dadurch fester anspannt, und diese Contraction fällt gerade mit der Bauchpresse zusammen.

2. Die ganze Gegend um das Rectum ist bei normalen Individuen ausgepolstert mit reichlichem Fettgewebe.

3. Das normale Peritoneum hat an sich eine gewisse Straffheit, die allzugrosse Excursionen nicht zulässt.

Anders bei Prolapskranken! Hier sind diese Widerstand leistenden Gewebe durch verschiedene Processe geschwächt oder schon der Anlage nach anormal.

Von 101 aus der Literatur zusammengestellten und 10 Fällen der Königsberger Klinik besteht die eine sehr grosse Gruppe der Kranken aus Männern in den besten Jahren, in den Jahren der grössten Muskelarbeit, fast alles Individuen der schwer arbeitenden Klasse

Von ihnen giebt die Anamnese in sehr vielen Fällen an, dass sie schon lange an chronischer Obstipation gelitten, von andern, dass sie früher Typhus, Dysenterie durchgemacht haben. Bei dieser Gruppe ist anzunehmen, dass die Darmmusculatur des Rectum paretisch und nicht genügend Widerstand leisten kann. Ausserdem sind diese Leute mager und entbehren so des Widerstandes, der durch das Fettpolster in diesem Beckenraum geleistet wird. Dass gerade sehr viel russische Juden darunter sind, erklärt sich daraus, dass diese Leute durch bestimmte Ritualgesetze gezwungen sind, jeden Morgen auch ohne Bedürfniss zu versuchen, den Stuhl abzusetzen und so zu einem Abusus der Bauchpresse geradezu erzogen werden.

Die andere Gruppe besteht aus Frauen, entweder im Alter der häufigsten Geburten oder im Alter der Menopause, in der Zeit, wo auch sonst andere Brüche, besonders Diastase der Recti sich einstellen.

Eine dritte Gruppe sind die Kinder. Hier prävalirt der chronische Darmcatarrh als veranlassendes Moment, der schliesslich ebenfalls die Musculatur der Rectalwand atrophisch macht und zum Abusus der Bauchpresse führt.

Unter allen diesen Gruppen befinden sich auch noch solche Individuen, die erblich belastet sind, indem schon der Vater etc. an Prolaps litten und bei denen sich auch andere Brüche finden.

Wie gesagt, bei allen diesen werden die Excursionen der Exca-

Digitized by Google

vatio rectovesicalis nicht mehr oder ungenügend gehemmt. Diese Peritonealtasche vertieft sich, und da der Stuhl meistens im Hocken abgesetzt wird, so fallen in diese Tasche Darmschlingen hinein, und die Excavatio rectovesecalis oder rectouterina wird zur Hernie. Dieser Bruchsack, dessen Hinterwand mit durch das Rectum gebildet wird, buchtet die Vorderwand des Rectum immer mehr nach unten aus und lockert die Fascienverbindung an der Prostata. An dieser Stelle springt aber gerade die Plica transversalis in das Darmlumen vor. Und wie die Valvula Bauhinii mit Vorliebe in das weite Colon bei der Invaginatio ileocoecalis vorgetrieben wird, so wandert hier die Plica transversalis in die weite Ampulle als Prolapsus recti; es evertirt sich schliesslich die ganze Ampulle und erscheint als Prolapsus ani et recti vor dem Anus. So kommt es, das dieser Prolaps eine ganz charakteristische stumpfkegelförmige Gestalt mit querovalem Lumen hat und stets in seiner vorden Lippe einen Bruchsack mit oder ohne Inhalt birgt.

Es entsteht also nicht erst der Prolapsus recti und bildet sich secundär die Hedrocele aus, sondern es entwickelt sich von Anfang an eine Hernie des Beckenbodens durch den Rectumschlitz. Diese unterscheidet sich nur dadurch von anderen Hernien, dass die Hinterwand dieses Bruchsackes durch das Rectum gebildet wird, dessen obere Befestigungen dem Jahre langen Zerren durch die Hernie nicht widerstehen können und gelockert werden.

Durch Waldeyer's Untersuchungen wird die Auffassung bestätigt. Er fasst den Mastdarmvorfall ebenfalls als Hernia perinealis medialis incompleta und completa auf und führt als ursächliches Moment dafür den von verschiedenen Seiten beobachteten abnormen Tiefstand der Douglasfalte an.

Hieraus geht auch hervor, dass der Prolapsus ani und der Prolapsus coli invaginati Leiden von ganz anderer Genese sind, wie sie sich auch in der Form wesentlich unterscheiden.

Wie ihre Entstehung verschieden ist, so verlangen alle drei natürlich auch verschiedene Behandlung.

Die Behandlungsmethoden des Mastdarmvorfalls im weiteren Sinne können wir seit 1883 in 4 Gruppen eintheilen, von denen 3 die Erhaltung des prolabirten Darmstückes in reponirter Stellung erstreben, 1 Gruppe den Prolaps amputirt.

Digitized by Google

Zur letzten Gruppe gehört die Resection nach Mikulicz-Nicoladoni, die Ligatur nach Weinlechner, die Excision der Schleimhaut nach Treves.

Am häufigsten angewandt ist die Resection, nämlich 47 mal, davon von Mikulicz selbst 12 mal, von Prof. v. Eiselsberg 7 mal. Die Ausführung entspricht der von Mikulicz und Nicoladoni in ihren Arbeiten 83, 85 und 88 niedergelegten Methode.

Die Resultate waren folgende: 6 Todesfälle, von denen 5 der Methode zuzurechnen sind, wenn man in Betracht zieht, dass der Tod an Uraemie und in Narkose erfolgt ist, weil der körperliche Zustand nicht im richtigen Verhältniss zur Grösse des operativen Eingriffs gestanden hat.

Wir selbst haben unter unseren Fällen keinen letalen Ausgang zu verzeichnen gehabt, dagegen ein Recidiv, einmal partielles Aufgehen der Naht, 3 mal leichte Strictur bildung und Temperatursteigerungen. Allerdings haben wir trotz des eifrigsten Bemühens von einem Patienten aus Russland keine Nachrichten über das weitere Ergehen erhalten können.

Dieses erwähnte Recidiv stellte sich ein bei einer 39jährigen Frau, der wegen Prolapsus ani et recti mit grosser Hedrocele im December 1897 die Resection ausgeführt wurde. Sie blieb anfänglich geheilt. Nach Jahresfrist circa acquirirte sie eine schwere Bronchitis mit häufigen Hustenanfällen. Dabei bemerkte sie schon längere Zeit eine Vorwölbung im After, bis eines Tags bei einem besonders heftigen Anfall ein neuer Prolaps sich hervorwölbte. Aehnlich waren die Erfahrungen von Nelaton und Perier, die je ein Recidiv nach der Resection erhielten.

Unsere Stricturen an der Nahtstelle hielten sich in mässigen Grenzen, doch hat Bogdanik von einer richtigen Stenose berichtet.

Das Aufgehen der Naht ist ausser von uns noch von Billroth und auch von Mikulicz 2 mal beobachtet worden. Bei der Schwierigkeit der Nahtverhältnisse in diesen Fällen, wo es sich darum handelt, zwei so differente Darmlumina lückenlos zu vereinigen, muss man sich nur wundern, dass es nicht öfter vorkommt.

Hierzu kommen noch Temperatursteigerungen in den ersten Tagen des Wundverlaufes sowohl bei unsern wie bei andern Fällen. Inwieweit geben diese Thatsachen nun wirklich den Gegnern der Operationsmethode die Berechtigung, dieselbe zu verwerfen?

Das Vorkommen von Recidiven ist entschieden kein zufälliges, sondern in dem Operationsverfahren selbst begründet, wie aus der vorhin erörterten Pathogenese als Hernie hervorgeht. Durch die Resection wird der Bruchsack nur verkleinert, der Bruch bleibt selbst bestehen und reicht jetzt bis zum Afterrande. Es bedarf nur einer genügenden Veranlassung zur grösseren Einwirkung der Bauchpresse und die Vorderwand des jetzt herabgezogenen Colon wird wieder aus der Analöffnung herausgestülpt. Dass so wenig Recidive berichtet sind, liegt an der kurzen Beobachtungsdauer im Allgemeinen.

Diese bestehende Neigung zu Recidiven, zu Stricturen, die Schwierigkeit der Technik und die Schwere des Eingriffs giebt allerdings die Berechtigung, sich nach weniger schwierigen und weniger gefahrvollen Operationsmethoden umzusehen. Aber haben sie auch das geleistet, haben sie die günstigen Erfolge zu verzeichnen, die wir der Resection zusprechen müssen?

Da sind zunächst die Methoden, die die unterste Partie des Rectum in Angriff nehmen, zu verengern oder zu fixiren suchen. Die Drehung nach Gersuny, die Silberdrahtmethode nach Thiersch und die Rectopexie.

Aus unseren theoretischen Auseinandersetzungen geht eigentlich schon hervor, dass sie keinen Erfolg haben können, da sie das Leiden von einer falschen Stelle aus zu bekämpfen suchen. Was kann es helfen, wenn der Ort der Entstehung die Excavatio rectovesicalis und die Plica transversalis ist, wo sich die Hernie bildet, und man verkleinert die Afteröffnung! Dadurch kann im günstigsten Falle der Prolaps eine Zeit lang latent werden.

Von der Drehung nach Gersuny berichtet Wreden einen Fall mit günstigem Ausgang. Wir haben auch einen Rectumprolaps in dieser Weise behandelt; aber schon zwei Tage nach der Entlassung der Patientin entwickelte sich der alte Prolaps wieder und als die Patientin wieder zur Behandlung kam, hatte sie einen Prolapsus ani et recti, der dann resecirt wurde. Soviel sich nachweisen lässt, ist diese Methode auch von Gersuny gar nicht zu diesem Zweck bei erhaltenem Sphinkter angegeben worden, sondern erst von anderer Seite dazu benutzt worden.

Die Silberdrahtmethode besteht darin, dass mit Hülfe einer gebogenen Nadel in die Afterkante ein Silberdraht eingeführt und

Digitized by Google

zum Ring gebogen wird, durch den man die Analöffnung beliebig verengern kann.

Von der Silberdrahtmethode hat Hohlfeld 6 Fälle aus der Hallenser Klinik zusammengestellt, unter denen allerdings nur einmal ein Recidiv eintrat, das zur Wiederholung dieser Procedur nöthigte, aber keiner von diesen Fällen ist auch länger als vier Wochen beobachtet worden.

Die Rectopexie ist von Verneuil und besonders Gerard-Marchand seit 1889 angewandt worden. Es wird ein rautenförmiges Stück zwischen Steissbeinspitze und After bis auf die hintere Rectalwand ausgeschnitten und nun die Hinterwand des Rectum von hier aus zusammengefaltet und an der Steissbeinspitze oder nach Resection des Steissbeins an dem letzten Kreuzbeinknorpel befestigt. Aber auch diese Modification konnte nicht vor Recidiven schützen.

Nach dieser eben angeführten Methode wurden 18 Fälle behandelt, davon bekamen 9 Recidive und ausserdem ist die Beobachtungsdauer eine kurze gewesen. Die Vertreter der Rectopexie scheinen von der falschen Voraussetzung ausgegangen zu sein, dass die lockere Fixirung des Rectum hinten die Hauptursache des Prolapses sei und suchten diese zu beheben. Es wurde aber durch die Rectopexie nur die Hinterwand des Rectum ausgezogen während der Hernienentwicklung an der Vorderwand durchaus kein Widerstand geleistet wird.

Also durch diese 3 eben angeführten Operationsmethoden kann die Mikuliez'sche Operation in keiner Weise ersetzt werden.

Wenigstens in Bezug auf den Ort der Application ist diesem Verfahren verwandt die Cauterisation. Es giebt kaum eine Operation, die so häufig aber auch so kritiklos angewandt worden ist, wie diese. Bei einer sehr grossen Zahl von Fällen ist die Cauterisation vorher, natürlich mit negativen Erfolg ausgeführt worden. Es ist leicht einzusehen, dass ein paar Narben in die Schleimhaut gebrannt bei einem voll entwickelten Prolapsus ani et recti nichts helfen, wohl aber die Heilungschancen für spätere Operationen verderben können. Nur beim Prolapsus recti der Kinder scheint die Cauterisation günstig zu wirken und beim Prolapsus ani hat sie ihre eigentliche Stätte.

Von ganz anderen Gesichtspunkten aus behandelte zuerst

Jeannel den Prolapsus ani et recti. Da er, wie schon oben hervorgehoben wurde, die eigentliche Ursache in dem Nachgeben der oberen Befestigungsmittel sieht, sucht er diese zu ersetzen, indem er die Flexura sigmoidea an den Bauchdecken fixirt. Er bewerkstelligt dies durch Anlegen eines typischen Anus praeternaturalis iliacus, nachdem er vorher von dieser Bauchwunde aus den Prolaps von oben her reponirt hat. Die Eröffnung des Darmlumens soll einerseits die Befestigung des Darmes an den Bauchdecken unlöslicher machen und ausserdem durch Ableitung des Kothstroms vom Rectum den bestehenden Rectalcatarrh zum Ausheilen bringen. Später soll dann der Anus praeternaturalis geschlossen werden. Wenn wir auch einerseits annehmen können, dass während der Zeit die Rectummusculatur sich so gekräftigt hat, dass auch nach späterer Loslösung des Darmes oben ein Recidiv nicht mehr eintritt, so können wir doch die nachträgliche Versorgung des Anus praeternaturalis nicht für so ungefährlich halten, wie sie vom Erfinder der Methode hingestellt wird. Allerdings ist es Berger geglückt auf diese Weise eine Heilung zu erzielen, aber Jeannel selbst hatte die Schliessung des Anus praeternaturalis iliacus bei seinem Fall noch nicht ausgeführt. Es musste naturgemäss aus diesen Gründen der Versuch gemacht werden, die Colofixation auch ohne Eröffnung des Darmlumen zu machen; aber sowohl Verneuil, der 2 Apendices epiploicae annähte, als auch Mac Leod bekamen Recidive. Erst Bogdanik, der sich um die Ausbildung der Methode verdient gemacht hat, in 2 Fällen, Sarfert und Prof. v. Eiselsberg in je 1 Falle gelang es durch Annähen der Darmwand den Prolaps zu heilen.

In unserm Fall bestand bei einer 50jährigen Frau ein grosser Mastdarmvorfall mit stark veränderter Schleimhaut. Es war erst beabsichtigt, die Resection nach Mikulicz auszuführen, aber die Darmwände waren so brüchig, dass nicht einmal die Kugelzangen zum Herabholen des Prolapses hielten. Es wurde daher das Colon oben nach Bogdanik angenäht, indem ein eliptisches Stück der Vorderwand durch die Nahtreihe umkränzt wurde. Patientin bekam Stenosenerscheinungen, die anfänglich auf Abknickung an der Fixationsstelle zurückgeführt, aber sich nachher als durch eine Strictur im Rectum an Stelle der veränderten Plica transversalis entstanden, herausstellten. Diese Strictur wurde

erweitert, die Stenosenerscheinungen verschwanden und die Heilung bestand 2 Monate, so lange Patientin beobachtet wurde. Spätere Nachforschungen hatten kein Resultat. Gerade dieser Fall gab uns Veranlassung experimentell der Frage näher zu treten, ob einerseits durch die Annähung des Colon Stenosenerscheinungen auftreten, ob andererseits das Colon überhaupt fixirt bleibt!

Es wurde an zwei Hunden in typischer Weise die Colopexie gemacht. Während der ganzen Beobachtungsdauer (4 Monate) traten keinerlei Stenosenerscheinungen auf. Bei der Obduction nach 4 Monaten war der Darm oberhalb der Fixation durchaus nicht dilatirt, aber die Vereinigung des Darms an der Bauchwand hatte sich gelockert und bestand nur noch in 2 cm langen Adhäsionen. (Die Thierexperimente über diese Frage werden im Laboratorium der chirurgischen Klinik noch fortgesetzt und hoffen wir später darüber noch ausführlich berichten zu können.) Sarfert's Modification mit Verankerung des Mesenteriums und der Darmwand scheint noch zweckmässiger zu sein. Nach $2^1/_2$ Monat war kein Recidiv eingetreten.

Im Ganzen sind bis jetzt 9 Fälle mit 5 Heilungen zu verzeichnen. Jedenfalls verdient dieses Verfahren der Colopexie Beachtung und Nachprüfung, besonders da es auf richtiger anatomischer Grundlage beruht, und es wohl denkbar ist, dass durch das hinaufgezogene und fixirte Colon die hernienartige Excavatio rectovesicalis eine Stütze erhält und an dem Vordringen nach unten gehindert wird.

Nicht zu übersehen ist der Vorschlag Berg's, die Colopexie durch Thure Brandt'sche Massage zu unterstützen. Diese Methode scheint weniger bekannt und ausgeübt zu werden, als sie es eigentlich verdient. Kumpf in Wien hat zuerst darüber berichtet. Nach ihm hat Thure Brandt selbst ausgezeichnete Erfolge gehabt. Kumpf massirte selbst zwei Fälle, die ausheilten, später hatte Czillag 4 Heilungen. Hierdurch angeregt versuchten wir ebenfalls die Massage an 2 Fällen, die schon zur Operation bestimmt waren. Ein 32jähr. jüdischer Hausirer und ein 64jähr. Arbeiter litten schon seit Jahren an einem grossen Prolapsus ani et recti, der bei jeder Defäcation hervortrat. Der Sphincter war in beiden Fällen erschlafft und für 3 Finger durchgängig. Nach 14 Tagen täglicher Massage trat der Prolaps nicht mehr hervor.

Digitized by Google

Während man früher beim Touchiren des Rectum eine extrem starke Hervorwölbung der Peritonealblase fühlte, spannte sich jetzt die Vorderwand viel straffer aus und die Excursionen der Douglasfalte schwankten nur noch in physiologischen Grenzen. Nach drei Monaten verliess, allerdings gegen unsern Rath, der erste, nach 5 Wochen der zweite die Klinik in höchster Zufriedenheit über den Zustand. So gut diese Erfolge sind, so ungefährlich die Ausführung, so müssen wir doch noch vorsichtig sein in der Beurtheilung, da wir über Dauerheilung selbst noch keine genügende Erfahrung haben. Aber jedenfalls lohnt es sich, vor einem operativen Eingriff den Versuch zu machen. Ist nach 14 Tagen noch kein Erfolg zu spüren, so bleibt einem immer noch die Colofixation respective die Resection.

Erwähnen muss ich noch 3 Prolapse bei Geisteskranken, die von Mitschel durch Galvanismus geheilt und einen Fall von Prolaps der auf syphilitischer Basis beruhte und nach einer Quecksilberkur zurückging. Fälle, die besonders für die Pathogenese beweisend sind, indem sie die Wechselbeziehung zwischen Perinealhernie und mehr oder weniger kräftiger Darmmuskulatur zeigen.

Resumiren wir zum Schluss, so kommen wir zu folgenden Sätzen:

Der Prolapsus recti und Prolapsus ani et recti sind verschiedene Grade desselben Leidens und zwar in erster Linie Perinealhernien, deren hintere Bruchsackwand vom Rectum mit gebildet wird. In Folge dessen muss bei ihrer Behandlung auch auf die Herniennatur mehr Rücksicht genommen werden.

Die Resection des Rectumprolapses erfüllt diese Indicationen aus diesem Grunde nicht ganz.

Für den irreponibeln und incarcerirten Prolapsus recti allerdings kommt allein die Mikulicz'sche Resection in Betracht.

Für den reponibeln Prolaps dagegen würde es sich empfehlen, zuerst 14 Tage die Thure Brandt'sche Massage zu versuchen; ist in dieser Zeit keine Besserung zu constatiren, dann Ausführung der Colopexia anterior; führt auch diese nicht zum Ziel, dann die Resection nach Mikulicz.

Der Prolapsus coli invaginati ist nach den Principien der Darminvagination zu behandeln, bei sehr hochsitzender Umschlag-

Digitized by Google

stelle, Laparotomie mit Barker-Rydygier'sche Operation, bei tiefsitzender Umschlagstelle Mikulicz'sche Resection.

Der Prolapsus ani ist ein Schleimhautectropium und am besten mit Cauterisation zu behandeln oder bei sehr grossem Prolaps nach Treves zu excidiren.

Die Rectopexie, die Drehung nach Gersuny, die Silberdrahtmethode sind zu verwerfen.

Die nächsten Wochen nach der Operation, überhaupt in der Zeit der Behandlung, muss die Defäcation im Liegen stattfinden.

Digitized by Google

XXXI.

Experimentelle Beiträge zur Frage nach der Bedeutung 1. der Luftinfection für die Wundbehandlung, 2. des innergeweblichen Druckes für das Zustandekommen der Wundinfection.

Von

Professor Dr. P. L. Friedrich,

Director der chirurgischen Universitätspoliklinik zu Leipzig[1]).

Als ich zum vorjährigen Congresse die Ehre hatte, Ihnen über Versuche zu berichten, welche zur Frage des zeitlichen Ablaufs, bezw. Eintritts der Wundinfektion bei nicht operativen Verletzungen in Beziehung standen, und durch welche der Beweis des rein örtlichen Charakters jeder „natürlichen", nicht mit Reinculturen bewerkstelligten Infection innerhalb der ersten Stunden nach der Verletzung experimentell zu erbringen versucht wurde, da erhoben sich naturgemäss unmittelbar Stimmen[2]), welche die Frage aufwarfen, ob das von mir für die Staub- und Erdinfection des Meerschweinchens Mitgetheilte auf die Verhältnisse am Menschen übertragbar sei. Die Frage vermochte ich dahin zu beantworten, dass eine mehrjährige Anwendung der den Versuchen zu entlehnenden Principien auf die Wundbehandlung beim Menschen uns[3]) dem Facit des Thierexperiments conforme Ergebnisse gezeitigt habe.

[1]) Vorgetragen am 1. Sitzungstage des Congresses, 5. April 1899.

[2]) Siehe Discussion zu genanntem Vortrage: Verhandlungen der Deutschen Gesellschaft für Chirurgie 1898.

[3]) Siehe die Ausführungen jenes Vortrags.

Digitized by Google

Im Laufe des verflossenen Jahres ist nun von mir, in Anlehnung an klinische Erfahrungen eine weitere Reihe von Versuchen ausgeführt worden, welche

1. das Verhältniss der „natürlichen" Infection durch Keime der Luft zu beleuchten im Stande sind, und

2. Versuche, welche die Bedingungen für das Zustandekommen der Infection, unter besonderer Berücksichtigung des innergeweblichen Druckes, zum Gegenstande haben.

I.

Es herrscht zur Zeit Einmüthigkeit darüber, dass wir als unvermeidbare Quellen einer operativen Wundinfection (abgesehen von uns im Wundgebiete begegnendem inficirenden Material: Abscessen u. ähnl.) die Haut des Kranken, des Operateurs und ev. die Luft anzusehen haben; dass alle übrigen, durch Instrumente, versenkte Naht- und Ligaturmaterialien, Verband bedingte, als vermeidbare Infectionen anzusehen sind.

Die Bedeutung der Infection durch Keime der Luft, im Anfang der antiseptischen Aera weit überschätzt (Lister), nachmals wieder zu gering veranschlagt, ist neuerdings (Hägler, Mikulicz, Flügge u. A.) wieder mehr in den Vordergrund der Discussion gedrängt worden; lassen wir zunächst dahingestellt, ob für die Genese der Wundinfection mit Recht oder Unrecht.

Ein auch nur mittelgrosses Wundgebiet hat in der That, das darf mit Sicherheit für alle Operationsräume behauptet werden, schon nach $^1/_2$stündiger Berührung mit der Luft eine, nach der Zahl wechselnde Menge, sicher eine Reihe von Bakterien aufgenommen.[1])

---

[1]) In sehr sorgfältiger Weise ist die Frage nach der Menge der auf einem Wundgebiete am Schlusse einer anti- oder aseptischen Operation überhaupt vorhandenen Keime, sonach auch die auf die Wunde durch Contact gelangten Keime mit einbegriffen, von C. Brunner (Erfahrungen und Studien über Wundinfection und Wundbehandlung, Frauenfeld, J. Huber. 1893) bearbeitet worden. Bei 44 Fällen (Mammaamputationen, Strumektomieen, verschiedene Geschwulstoperationen, Herniotomieen nach Bassini) wurden während der Operation oder am Schlusse derselben mit Platinöse Gewebssaft, sowie Gewebspartikelchen entnommen und kulturell verarbeitet. Von diesen 44 primären Impfungen fielen 28 positiv, 16 negativ aus. „Es fanden sich Keime in eben so vielen Fällen rein aseptisch, wie antiseptisch behandelter Wunden (14 : 14)." S. auch die Arbeiten von Stäheli (Socin), Ueber Mikroorganismen unter dem aseptischen Zinkverbande. St. Gallen. 1886. — Bossowsky (Mikulicz),

Digitized by Google

(In der Leipziger Universitätspoliklinik, wo der rege Verkehr, die Theilnahme der Studirenden an den Operationen, die unmittelbare Lage des Instituts an sehr verkehrsreicher Strasse erschwerend ins Gewicht fallen, beträgt beiläufig die innerhalb einer Stunde auffallende Keimzahl im Mittel 7 Keime auf 2 qcm Fläche. Wir kennen zahlreiche andere Institute, wo sich diese Zahlen viel günstiger verhalten.)

Es lag zunächst nahe, die Frage zu erörtern: sind die aus der Luft auffallenden Keime virulente oder nicht virulente Bakterien? Zu ihrer Beantwortung hat man die auf der Plattencultur aufgehenden Staphylo- (ganz vereinzelt Strepto-) kokken einem Versuchsthier applicirt und das mit grösster Vorsicht in Parallele zur Keimvirulenz beim Menschen zu stellende Thierexperiment hat für manche Autoren den Ausschlag für die Beurtheilung des praktischen Werthes solcher Befunde gegeben.

Fast sämmtliche Arbeiten, welche die Bedeutung der Luftkeime zum Gegenstande haben, bewegen sich innerhalb der Grenzen derartiger Versuche. Insbesondere geben sie über die Anpassungs- und Proliferationsenergie der aus der Luft auffallenden Keime, Eigenschaften, welche doch von fundamentaler Bedeutung für das Zustandekommen der Infection sein müssen, keine Auskunft.

Definiren wir zunächst den Begriff der Luftkeime, so werden wir nur die in der Luft suspensiblen und suspendirten Bakterienelemente darunter verstehen dürfen. Zur Suspension in die Luft gelangen aber Keime bakteriologisch-erfahrungsgemäss nur dann, wenn ihr Adhäsionscoefficient ein geringer, oder was dasselbe sagen will, wenn sie sich in einem gewissen Trockenzustand befinden. Keime, die aus dem Haupt- oder Barthaar des Operirenden, aus dem Munde beim Sprechen, an Speichelpartikelchen gebunden, oder gar innerhalb eines Schweisstropfens auf das Wundgebiet gelangen, dürfen nicht ohne Begriffsverschiebung den Luftkeimen zugerechnet werden: sie sind zudem abhaltbar,

---

Ueber das Vorkommen von Mikroorganismen in Operationswunden unter dem antiseptischen Verbande. Wiener medicin. Wochenschrift. 1887. No. 8 und 9. — Bloch, Nordisk med. arkiv. Bd. 21. in Baumgarten's Jahresbericht. 1890. — Welch, The american journal of the medic. sciences. 1891. — Büdinger (Billroth), Ueber die relative Virulenz pyogener Mikroorganismen in per primam geheilten Wunden. Wien. klin. Wochenschr. 1892. — Tavel (Kocher), Correspondenzbl. f. Schweizer Aerzte. 1892. — Baginsky (russisch), ref. im Centralbl. f. Chir. 1897 u. A.

Digitized by Google

von z. Th. ganz anderer vitaler Energie (Mund, Schweiss). Ihre Bedeutung wird kein Chirurg unterschätzen[1]).

Wie für alle Infectionen, spielt naturgemäss auch für die Luftinfection, die Menge des auffallenden (namentlich pathogenen) Keimmaterials eine nicht untergeordnete Rolle und dieses um so mehr, wenn die Virulenz desselben ohnehin eine schwankende, nicht selten, wie Versuche darthun, sehr geringe ist. Die Infectionsgefahr wird wachsen mit der Zahl der aus der Luft auffallenden Keime in der Zeiteinheit und mit der Virulenz, die für viele Fälle als dem Anpassungscoefficienten an den künftigen Träger gleichwerthig zu erachten ist.

Unmittelbar drängen sich uns folgende 2 Fragen auf: werden die aus der Luft während einer Operation aufgefallenen ev. Menschen- pathogenen Keime schon während des Operirens in den Kreislauf des zu Operirenden aufgenommen und dadurch zur Entfaltung ihrer Virulenz an anderem Ort gelangen? und 2.: werden diese Keime (oder ein Theil derselben) auf dem Operationsgebiete während des Operirens proliferiren, sich vermehren und, bei längerer Dauer der Operation, sonach infectionsgefährlicher (zufolge Mengenzunahme des Virus an Ort und Stelle) werden können?

Die Frage, ob Keime unmittelbar in den Kreislauf aufgenommen werden in der Form, wie sie aus der Luft auf das Operationsgebiet auffallen, ist nicht ohne Weiteres zu verneinen. Ein Beweis für die Bejahung existirt gleichwohl zur Zeit noch nicht.

Die Erfahrung im Thierversuch steht noch aus; die Erfahrung am Menschen spricht dagegen, wenn anders wir uns nicht an der Hypothese genügen lassen wollen, dass es zwar wahrscheinlich sei, dass die aus der Luft auffallenden Keime zum Theil per resorptionem aufgenommen werden, dass sie dann aber ebenso sicher insgesammt im Organismus wieder vernichtet werden. Denn es existirt keine einzige einwandsfreie Beobachtung, wo bei Vermeidung jeder Contactinfection, etwa einer Operation unmittelbar das Auftreten metastatischer Abscessbildung, ohne örtliche Wundinfection, was dann zu erwarten stünde, gefolgt sei.

---

[1]) In wie weit die Ergebnisse der neueren aus dem Flügge'schen Laboratorium hervorgegangenen Versuche für die Genese der Wundinfection in Betracht gezogen werden dürfen, soll an dieser Stelle nicht erörtert werden.

Digitized by Google

Anders steht es mit der Antwort auf die 2. Frage, nach der Vermehrung der Keime während der Operationszeit auf dem Operationsgebiete, und ihr sollen die folgenden Mittheilungen gelten.

Denken wir uns beispielsweise, dass aus einer Reincultur ein Staphylococcus aureus im Vollmaass der Vermehrungsfähigkeit auf ein Operationsgebiet auffiele, so würden wir eventuell schon nach Minuten mit der Vermehrung um einen weiteren Keim, nach weiteren Minuten mit derjenigen aus den 2 nunmehr vorhandenen, kurz nach dem Gesetze der arithmetrischen Progression mit einer Keimentwicklung zu rechnen haben, die, den Staphylococcus aureus gedacht, sagen wir binnen 2 Stunden Operirens, recht verhängnissvoll werden könnte.

Der Werth der Beantwortung der Frage: Welche Vermehrungsgeschwindigkeit lassen die in der Luft suspendirten Keime beim Auftreffen auf günstigen Nährboden erkennen? — liegt sonach auf der Hand.

Die experimentelle Lösung ist verhältnissmässig einfach zu erbringen und doch werden wir bei der Suche in den Lehrbüchern der Bakteriologie wenig darüber erfahren. Diese Dinge gewinnen eben erst unter dem Gesichtswinkel praktischer Erwägungen an Interesse und Bedeutung.

Es bestehen 3 Wege, die soeben formulirte Frage zu prüfen. Der erste würde der sein, dass man in einem Wundgebiete vom Menschen, welches beispielsweise 30 Minuten der Luft exponirt war, nach Wundschluss in wechselnden Zwischenräumen, sagen wir nach 30, 60 Minuten, mehreren Stunden Abimpfungen machte und die Zahl der auf festen Nährböden gewonnenen Keimkolonien, im Verhältniss zum Flächenraum des Wundgebietes, bestimmte. Hierbei währe als Voraussetzung zu betrachten, dass jede andere als Luftinfectionsmöglichkeit durch entsprechende operativ technische Maassnahmen ausgeschlossen sei. Zu diesem Versuch, so wenig nachtheilig er auch für den Operirten gestaltet werden könnte, würden sich Wenige bereit finden lassen. Ueberdies würde er enorme Schwankungen im Resultat zeigen, da hierbei schon alle die Faktoren seitens des operirten Organismus in Betracht kommen, welche keimhemmend oder -abtödtend figuriren.

Der 2. Weg wäre der, dass man 2 Thieren annähernd gleich

Digitized by Google

grosse Wunden applicirte, beide Wundgebiete (beispielsweise ausgedehnte Ablösung der Haut am Abdomen) die gleiche Zeit dem Auffallen der Luftkeime aussetzte, das eine Wundgebiet schlösse und in gewissen Zeitabständen abimpfte, die Wunde des anderen Thieres offen liesse, durch einen Vorhang sicherfiltrirender Watteschichte gegen das Neuauffallen von Luftkeimen schützte und hier jedenfalls in den entsprechenden Zeitabständen abimpfte und die aufgehenden Keimcolonien zählte und vergliche. Vermuthlich würden die Bedingungen der Keimresorption bei dem ersten Thiere günstiger liegen, die der Keimentwicklung beim zweiten Thiere zuverlässigere Resultate geben. Immerhin würden auch hier die keimtödtenden oder auch nur entwicklungshemmenden Eigenschaften des Thierkörpers eine wichtige Rolle in der Beeinflussung der Keimentwicklung und damit des Versuchsausfalls spielen.

Wollen wir das vermuthliche Mindestzeitmaass der Entwicklung aller auffallenden Keime einer Berechnung unterziehen, so können nur günstigst gewählte Bedingungen auf künstlichem Nährboden zum Ziele führen. Gleichwohl eröffnet die ebenbezeichnete Versuchsanlage auch nach anderer Richtung naheliegende Perspectiven und wird daher einer meiner Mitarbeiter[1]) später darüber berichten.

Wenden wir uns jetzt der zunächst zuverlässigsten Methode, dem Verfolge auf künstlichem Nährboden; zu.

Setzt man eine blutwarme Glycerin-Zucker-Pepton-NaCl-Fleischwasserschale von dem Flächenraum von rund 200 qcm (192 qcm in meinen Versuchen), also von dem Umfang eines mittelgrossen Wundgebietes dem Auffallen der Luftkeime nur zehn Minuten[2]) aus, deckt sie dann mit Glocke, bringt sie in den Thermostaten bei 37° C. und fischt etwa von Stunde zu Stunde, nach jedesmal erneutem Umschütteln der ganzen Masse 1 oder mehrere Platinösen aus dieser Bouillon aus, bringt den Inhalt dieser Oesen auf unsere gebräuchlichen Nährböden (Agar, Gelatine) und giesst in Schalen aus, so ergiebt sich eine geradezu überraschend grosse Einheitlichkeit und Gesetz-

[1]) Herr cand. med. Nöggerath aus New York hat sich mit sehr anerkennenswerthem Fleisse dieser Arbeit unterzogen.

[2]) Selbstverständlich wird man dieses Zeitmaass auch modificiren.

Digitized by Google

mässigkeit in dem Mindestzeitmaass von Entwicklungseintritt der aufgefallenen Keime. Wir mögen den Versuch in den verschiedensten Räumen anstellen, unter wechselnden klimatischen und Temperaturbedingungen, immer sehen wir, natürlich an Zahl wechselnd je nach der Grösse der primär aufgefallenen Keimzahl, bis zur 7., 8. Stunde, vom Beginn des Versuchs ab, die Keimzahlen sich gleichbleiben. Es kommt sonach innerhalb dieser Zeit nicht zur Bakterienproliferation; erst wenn dieses Stadium der Anpassung aus dem Luftzustand an das neue, feuchte Nährmedium erfolgt, diese, wenn man will, Incubationszeit abgelaufen ist, erst dann nehmen die Ziffern der sich entwickelnden Bakteriencolonien zu; ja es tritt dann bald eine so mächtige, rasche Bildung neuer Bakterienzellelemente in die Erscheinung, dass eine Zählung nicht mehr ausführbar ist, die Vermehrungsgeschwindigkeit derjenigen, wie wir sie in der Reincultur beobachten, analog wird.

Fragen wir nach der Art der bei diesen Versuchen erhaltenen Keime, so zeigen die Resultate Uebereinstimmung mit den Ergebnissen der Luftuntersuchung andrer Forscher[1]). Die in der Zeit der starken Keimvermehrung dominirende Bakterienart wechselt in den verschiedenen Versuchen[2]).

Wir präcisiren nochmals die biologische Bedeutung dieses Versuchs: Der Auskeimungsversuch der Luftkeime zeigt eine grosse Gesetzmässigkeit nach der Zeit der Entwicklungsdauer der auffallenden Keime. Bis zur 7.—8. Stunde pflegen die Keime entwicklungslatent zu bleiben, von da an erfolgt ein rapides Wachsthum von der Geschwindigkeit der Vermehrung in Reincultur nach den bekannten Gesetzen grosser Vermehrungsgeschwindigkeit. Die langsame Entwicklungs-

---

[1]) Neben Schimmelpilzen (Penicill. glaucum, Aspergillus niger und fumigatus, eine Mucorart, Kartoffelbacillus, Rosahefe, Sarcina alba und lutea, Mikrococcus flavus und candicans (Flügge) wurden Staphylococc. albus (citreus) und aureus isolirt: der Staphyl. pyg. aureus ist bei uns jedenfalls häufiger zu erhalten, als nach den Berichten Anderer anzunehmen ist. Es entspricht dies ganz den obenangedeuteten Verhältnissen, wie sie in unserer Universitätspoliklinik obwalten. Um so bemerkenswerther ist aber doch, dass die Zahl unserer Heilungen per primam bei Geschwulstexstirpationen, Strumektomieen, Radicaloperationen, Osteotomieen und Gelenkresectionen, Sehnenplastiken sich wohl in Concurrenz mit anderen Zusammenstellungen stellen dürfte. Ich unterlasse es gleichwohl, die zweischneidige Waffe einer solchen Heilstatistik hier zu führen.

[2]) Auch hierüber mag an anderer Stelle Bericht erstattet werden.

Digitized by Google

fähigkeit unmittelbar nach dem Ausfallen aus der Luft zwingt uns sonach, einen für die Suspendirbarkeit in der Luft nothwendigen Lebenszustand der Keime anzunehmen, der uns noch nicht bekannt, der zunächst aber, ohne damit begrifflich vorzugreifen, und weil er sich den Adhäsionsbedingungen in der Luft suspensibler Keime congruent verhalten muss, als Trockenzustand[1]) der Luftkeime bezeichnet werden möge. Dieser erfordert eine gewisse Anpassungszeit[2]) an feuchte Nährmedien, um die Vermehrungsgeschwindigkeit vegetativer (rein cultivirter) Bakterienformen in die Erscheinung treten zu lassen.

Und welchen Werth beansprucht diese festgestellte Gesetzmässigkeit für die Wundinfection? Sie macht es zuvörderst wahrscheinlich, dass auch auf dem Wundgebiete für die Luftkeime ähnliche Anpassungs- und Incubationstermine in Betracht kommen, wie für die künstlichen Nährmedien[3]). Hieraus würde resultiren,

---

[1]) Ich vermeide es, von Sporenzustand zu sprechen. Luftdauerzustand ist aber zu inhaltslos.

[2]) Die Anpassung ist hier wohl auch in erster Linie als ein physikalischer Vorgang (Trockenheit — Feuchtigkeit, damit Aenderung osmotischer Eigenschaften der Bacterienzellhülle) zu denken.

[3]) Vielleicht gelingt es auch noch, den Nachweis zu liefern, dass, wenn schon nach kurzer Zeit (etwa 2 St.) grosse Zahlen derselben Bakterienart auf einem Wundgebiet nachweisbar sind, diese Bacterien immer dem Contakt der Haut entstammen. Ich denke dabei besonders an die Untersuchungen Schloffer's (aus Wölffler's Klinik) über den Bacteriengehalt der Wundsecrete bei aseptischen Wunden. Schloffer beobachtete in seinem Fall XVII (Tabelle I) nach 6 Stunden 3 Colonieen, nach 22 Stunden 10, nach 48 Stunden 2800 Colonieen; ebenso im Falle XXIII nach 22 Stunden 7 Colonieen Staphylokokken, nach 46 Stunden 7, nach 70 Stunden mehrere Tausend. Diese Ziffern würden Bacterien entsprechen, die sowohl von Luft als Haut stammen könnten. Schloffer selbst glaubte, dass die in der Wunde befindlichen Staphylokokken zum grössten Theile der Haut des Kranken entstammten. Daneben verzeichnet S. aber auch folgenden Befund: Fall XXI nach 3 Stunden (nach Schluss der Wunde oder nach Operationsbeginn?) 250 Colonieen, vorwiegend Stäbchen; über die muthmassliche Herkunft dieser Keime lässt sich Schloffer nicht aus. Ich möchte mit aller Bestimmtheit annehmen, dass dieses wiederum nur Contaktkeime sind. Wir erfahren aus den Schloffer'schen Versuchen nicht, wie genäht worden ist; vermuthlich in der traditionellen Weise: Einstich in die Haut, Ausstich im Wundgebiet, Einstich im Wundgebiet, Ausstich an gegenüberliegender Hautpartie; und doch glaube ich, dass zur, auch nur einigermaassen richtigen Beurtheilung der Ergebnisse solcher Versuche (ob Haut-, ob Luft-Keime) das von Fritsch angegebene Nahtverfahren auf alle Fälle gewählt werden müsste: Faden mit 2 Nadeln, beider Einstich im Wundgebiet, beider Ausstich in der Haut; so würde wenigstens ein Hereinziehen von tiefsitzenden Keimen der Haut ins Wundgebiet vermieden werden. Denn, darüber haben mich neue, von einem meiner Herrn Volontärärzte (Dr. von Ohlen) angestellte und von mir controlirte Versuche ausreichend unterrichtet, dass in

Digitized by Google

dass der Organismus gegenüber den Luftkeimen ein ziemlich grosses Zeitmaass (7—8, für viele Keime gewiss mehr Stunden), zur Auslösung reactiver Heilvorgänge[1]) gewinnen würde, ehe die Bakterienflora des Operationsgebietes zur Entfaltung gelangt.

Eine weitere Beobachtung ist vielleicht von nicht untergeordneter Bedeutung: Das Auftreten der Luftkeime als Einzelindividuum gegenüber der Organzelle. Lässt man nämlich die Luftkeime auf eine Platte festen Nährbodens auffallen und verfolgt man in den frühesten Stadien die Colonieentwickelung aus den aufgefallenen Keimen, so zeigt sich zur Evidenz, dass nur ganz ausnahmsweise mehrere Bakterienarten an derselben Coloniestelle zur Entwickelung gelangen. Auch wenn wir annehmen wollten, dass die eine Art durch die kräftigere Entwickelung der anderen zurückgedrängt werde, ergiebt sich doch, wenn wir die Colonie abnehmen und erneut ihre Keime auf einem neuen Nährmedium vertheilen, dass ein zweiter Keim daneben nicht zur Entwickelung kommt. Wir werden sonach nicht fehlgehen in der Annahme, dass beim Auffallen der Luftkeime auf den Nährboden (Wundgebiet) immer nur vereinzelt die Zellelemente, vielleicht ab und zu wenige derselben Art an dem einen Orte zur Entwickelung weiterer Bakterienzellen führen, dass also a priori meist nur ein Zellelement sich dem Kampfe gegen die Organzelle gegenüber findet.

---

keinem Falle die Haut im bakteriologischen Sinne keimfrei zu machen ist. Sowohl die Haut des Halses (Strumaoperationen), des Bauches (Laparotomie), als des Scrotums (Hydrocelenoperation) u. A. zeigten, dass, wenn wir nach skrupulösester Hautsterilisation, ja nach Abschaben des Stratum corneum und mucosum die tieferen Hautschichten noch im Schnitt und culturell untersuchten, immer und meist reichlich Keime nachweisbar waren; zum grössten Theile in den Taschen der Talgdrüsen. Diese müssen aber, wenn das (mikroskopisch gedacht) Tau des Seidenfadens an ihnen hinreibt, in Menge mit in die Tiefe des Wundgebiets gezogen werden. Sie werden zumeist eine Wundinfection grösseren Stils, wegen ihrer Harmlosigkeit nicht veranlassen, aber die Ursache vieler Stichcanalröthungen und -Sekretionen sein können. Diese in in der Haut sitzenden Keime zeigen aber wesentlich raschere Vermehrungsgeschwindigkeit als aus der Luft auffallende Bakterien. (Ich will hiermit gleichwohl dieser Nahtmethode keineswegs das Wort für allgemeine Einführung in die Wundversorgungstechnik geredet haben.)

[1]) Auch hier ist es bei dem gegenwärtigen Stande unseres Wissens wohl gerechtfertigt, einem nicht präjudicirenden allgemeingehaltenen Ausdruck den Vorzug zu geben: heilende Wirkung zeitiger Bindegewebszellproliferation (Betheiligung der Leukocyten am antibakteriellen Kampfe?), Heranschaffen antibakteriell (baktericid) wirkender Serumstoffe (wie immer man diese Dinge zur Zeit nennen möge!).

Digitized by Google

Halten wir weiter daneben das Zeitverhältniss, unter welchem bei der Heilung per primam sich die Proliferation der Organzelle geltend macht, wie es durch Busse's[1]) schöne, ganz infectionsfrei und aseptisch bewerkstelligte Versuche erwiesen ist, so werden wir das für die Heilung günstige Uebergewicht der Organzelle gegenüber dem aufgefallenen Luftkeim zwanglos verstehen[2]).

Stellen wir daher einmal zur Illustration unsere durch frühere und die hier mitgetheilten Versuche gewonnenen Vorstellungen hinsichtlich der Infectionstüchtigkeit bei den verschiedenen Infectionsweisen neben einander, so ergeben sich folgende biologische Grundeigenthümlichkeiten:

Bei Infection durch die Haut des Kranken oder des Operateurs: meist angepasste, daher rasch keimende und sich fortentwickelnde, unter Umständen vollvirulente, an Menge unmittelbar beim Infectionsakt wechselnde Bakterien.

Bei Infection durch ein Trauma: aus der Aussenwelt kommende, nicht angepasste[3]), daher langsamer zur Entwickelung gelangende, unter Umständen ganz virulenzlose, vielfach nicht Menschen-pathogene, an Fremdkörper (oft mikroskopischer Art) gebundene und durch sie in ihrer Entwickelung geschützte (Holzsplitter, Schmutz, Fette) Bakterien.

Bei Infection durch die Luft: fast ausnahmslos isolirte Bakterienelemente, von verzögerter Anpassungs- und Entwickelungsfähigkeit (die vorliegenden Versuche), von wechselnder, meist geringer Virulenz (ältere Versuche).

---

[1]) Virchow's Archiv. Band 134.

[2]) Auch kann ich mir hierbei nicht versagen, an die für die damalige experimentelle (Asepsis) und Untersuchungstechnik sich geradezu prophetisch ausnehmenden Worte Carl Thiersch's zu erinnern (Pitha-Billroth's Handbuch der allgemeinen und speciellen Chirurgie, Bd. I, 3 Abth. „Die feineren anatomischen Veränderungen nach Verwundung der Weichtheile"): „Wenn aber weder geronnenes Blut noch Exsudatfaserstoff, so kann die vermeintliche Zwischensubstanz nichts Anderes sein, als das mit Blut getränkte . . . . Bindegewebe der Wundfläche selbst. . . . Die Zellen neuer Bildung werden dem Bindegewebe angehören. . . . Wir sehen, dass schon die ersten Stunden eine organische Vereinigung der Wundflächen zu Stande bringen. . . . Es ist J. Hunter's Heilung durch „adhäsive Entzündung", nur dass die Adhäsion nicht, wie er will, durch eine Lage plastischer Lymphe, sondern ebenso, wie bei Macartney's immediater Vereinigung, durch Berührung der Wundflächen selbst gebildet wird." . . .

[3]) S. die zum vorigen Congress von mir gegebenen Ausführungen.

Digitized by Google

II.

Der zweite Theil meiner Untersuchungen hat erneut der Frage der bakteriellen Invasion von frischen Wundgebieten aus gegolten.

Verfolgt man die Entwicklung nicht mit Eigenbewegung ausgestatteter Bakterien — und solche sind ja fast alle für die Wundinfection in Betracht kommenden, namentlich die sogenannten eitererregenden Kokken — auf künstlichem Nährboden, so zeigt sich, dass jedes neue Bakterienelement an der Stelle, wo es zur Entwicklung gelangt ist, haften bleibt. Es entfernt sich nicht von dem Mutterboden, wenn nicht von der Seite her ein anderes lebensenergischeres Bakterienelement sich dazwischenschiebt, oder die Verflüssigung des Nährbodens eine Lockerung des Entwickelungsgefüges bedingt, den Keimzusammenhang auflöst und die Keime einzeln in dem Verflüssigungsbereich suspendirt. Es verschiebt sich also jedes Bakterienelement nur bei der Möglichkeit eines Gegenlagers, beim Vorhandensein eines Widerlagers, gegen ein haftendes anderes[1]). Geringe Widerstände können die Entwicklungsrichtung bestimmend beeinflussen. Der Cultur analoge mechanische Verhältnisse spielen sich bei jeder Infection ab, solange nicht flüssige Suspensions-, Bewegungs- und andere mechanische Alterationen das Widerlager beseitigen. A priori hat kein bewegungsloses Bakterium die Tendenz des willkürlichen Angriffs gegen die Organzelle. Es resultirt hieraus, dass die mechanischen Bedingungen auch in jedem Wundgebiete, insbesondere Druck und Gegendruck, wichtige Causalmomente für die Wirkung von Bakterienentwicklung, für das Zustandekommen der Infektion und ihre weitere Ausbreitung sein müssen. Beispielsweise würde jegliche Erhöhung des Flüssigkeitsmaasses innerhalb des Wundgebietes nach 2 Richtungen von grösster Bedeutung werden müssen: Suspension der Bakterienelemente, damit Steigerung ihres Resorbirbarkeitsmaasses und Erhöhung des innergeweblichen Druckes: es werden mithin durch Flüssigkeitsansammlung an sich die mechanischen Bedingungen des Fortschreitens

[1]) In Uebereinstimmung mit Pfeffer, nach mündlichem Meinungsaustausch. An diese Vorstellung anknüpfende Versuche sind unter der Leitung des Herrn Geheimrath Pfeffer im Leipziger botanischen Institute im Gange.

Digitized by Google

der Infektion gegeben, wenn wir dabei zunächst die sogenannte Virulenz der Keime (diesen individuell so stark schwankenden Faktor) und die ev. baktericide Beschaffenheit von Extravasaten ganz ausser Betracht lassen. Die alltägliche Erfahrung lehrt uns, dass diese mechanischen Momente sich mindestens gleich belangvoll neben den eben bezeichneten zwei anderen behaupten. Die grosse Bedeutung der unter Druck stehenden Flüssigkeitsansamlungen im Gewebe kannte man ja für die entzündlichen Prozesse überhaupt schon seit alter Zeit; Hüter gab dem wieder besonders lebhaften Ausdruck und in Gussenbauer's trefflichen Ausführungen (s. Billroth-Lücke's Deutsche Chir. Lief. 4) findet die Thatsache entsprechende Betonung für das praktische Handeln. Hinsichtlich des bakteriellen Einzelelements ist jedoch bisher dieser Druckfaktor nicht genügend berücksichtigt worden, so bedeutungsvoll die Würdigung desselben auch für das Verständniss des „Eindringens" von Bakterien in die Lymph- und Kreislaufswege ist.

Veranschaulichen wir uns noch einmal kurz, welche Druckschwankungen die Gewebstrennung an sich setzt: sie führt zufolge Austritts der interstitiellen Gewebsflüssigkeit zunächst zu einer Druckminderung im Gewebe, damit Entlastung des auf die Capillaren wirkenden Gewebsdruckes, damit Steigerung des Druckes in den Capillaren, Erweiterung ihrer Lichte, vorübergehende Zunahme der Stromgeschwindigkeit in ihnen[1]). Der Zunahme der austretenden Gewebsflüssigkeit wird an der Grenze der Gewebselasticität Halt geboten; der Druck muss sich rasch — bei geschlossenem Wundgebiet — ändern: Es entwickelt sich eine interstitielle Drucksteigerung, welche bei weiterer Zunahme (Vernichtung der elastischen Widerstände) zu entgegengesetzter Wirkung, Capillarkompression mit ev. consekutiver Sistirung des Capillarstromes, Capillaranämie (bis zur Gangrän sich steigernd) führen kann. Eine Gleichgewichtslage der Druckmomente wird sonach nach erfolgter Verletzung nur selten bestehen, vielmehr fast immer eine Druckdifferenz resultiren, die bei Geschlossensein des Wundgebietes eine innergewebliche Drucksteigerung, bei weitem Offenhalten ein Sinken des innergewebliehen Druckes mit allen den angedeuteten Folgen zum Effekt hat.

---

[1]) E. Landerer, Die Gewebespannung. Leipzig. 1884.

Digitized by Google

Ich brauche Sie nicht an die praktischen Unterschiede der Stichwunde und der Wunde mit Substanzdefekt zu erinnern.

Treffen sonach Eindringen von Bakterien und Erhöhung des innergeweblichen Drucks zusammen, so bedarf es nicht erst negativ wirkender aspirirender Druckschwankungen, um rein mechanisch die Bedingungen für das Zustandekommen und die Verallgemeinerung der Infektion zu schaffen.

Die meisten traumatischen Verletzungen müssen den oben geschilderten verwandte Verhältnisse schaffen. Anders aber steht es mit den operativen Verletzungen, wo wir die Förderung oder Behebung dieser Druckmomente in nicht geringem Umfange, (exakte Blutstillung, Trocknung des Wundgebietes, wechselnd weitgehender Schluss desselben, Drainage, Offenlassen) in der Hand haben. Es ist nun eine den neueren (experimentellen) Untersuchungen über Wundinfektion vielfach anhaftende Einseitigkeit, dass sie die mechanischen Factoren am Orte der Verletzung (der Infection) nicht in dem ihnen gebührenden Maasse ausgebeutet und dass sie das Hauptgewicht immer wieder auf die positive Infectionskraft des inficirenden Materials gelegt haben, d. h. dass die mechanischen Verhältnisse der Wunde selbst nicht die den Bakterien zu Theil gewordene Berücksichtigung fanden. Bewusst oder unbewusst schuf man Bedingungen, welche durch Drucksteigerung die Infection fördern mussten, bezw. die Infection so gestalteten, dass das Gesetz des bacteriellen Widerlagers zur Geltung kommen musste; hierhin gehören, abgesehen von den endermatischen, subcutanen, intramusculären Infectionen, wo Infectionsmaterial ins Wundgebiet „eingerieben“ oder „gespritzt“ wurde, auch diejenigen Versuche, wo durch Auftropfen von Infectionsmaterial auf Flächen der Infektionsablauf zu studiren versucht wurde[1]).

Fast alles, was demnach über Resorption von Bakterien von frischen Wunden aus geschrieben worden ist, ist Versuchen entlehnt, wo unter Mithülfe dieser wichtigen physikalischen Factoren gearbeitet wurde.

Ich habe mir nun die Frage vorgelegt, wie lässt sich das

[1]) Selbstverständlich sind keinem der Experimentatoren die mit der Infectionsmethode zusammenhängenden Differenzen des Versuchsausfalls entgangen (Schimmelbusch, Reichel, Hänel, Henle, Sobernheim, Halban, Nötzel); doch finden wir ihre Bedeutung nur sehr ungleichmässig bewerthet, woraus sich viele Widersprüche der Meinungen lösen.

Digitized by Google

Druckmoment völlig beseitigen und wie gestaltet sich danach der Infectionsvorgang? Selbst virulente (bewegungslose) Keime, so lautete speculativ die Antwort auf diese Frage, dürfen, wenn das Gesetz des Widerlagers zutrifft und innerhalb der Grenzen, wo es gelingt, jeglichen Druck, auch den des bakteriellen Widerlagers auszuschalten, nicht inficiren. Das Gelingen dieses vollen Ausschaltens des Druckes, auch des Widerlagerdruckes, im Versuch ist, wie wir sehen werden, wenn wir den Dingen nicht Gewalt anthun wollen, nur innerhalb gewisser Grenzen möglich.

Trotz der werthvollen früheren Untersuchungen von Bergmann's über die Diffundibilität des putriden Giftes, Langhans', Cordua's und Angerer's über die Resorption von Blutextravasaten, derjenigen R. Böhm's und Busch's, deren Bekanntheit ich voraussetze, sind wir doch über viele wichtige Fragen der Resorptionsmechanik corpusculärer Elemente noch recht unzureichend unterrichtet. Namentlich führt uns die Suche nach genauen Zeitbestimmungen des Resorptionsablaufs geradezu auf eine Terra incognita. Erst das Studium der bakteriellen Resorption hat hier einiges Licht zu bringen vermocht; und alle die darauf gerichteten Versuchsanordnungen, die in denjenigen Schimmelbusch's ihren bestrickendsten Ausdruck fanden, haben daher auch nach der physiologischen Seite weit grössere Bedeutung, als nach der chirurgisch-praktischen.

Die Thatsache der Schimmelbusch'schen Ermittelung, dass, wenn man in die Schwanzwunde einer Maus virulentes Milzbrandmaterial einreibt und den Schwanz nach 10 Minuten höher oben amputirt, das Thier den schon resorbirten Milzbrandkeimen erliegt, erachte ich auf Grund der Nachprüfungen anderer und eigener Controlversuche als so einwandsfrei, dass man von dieser Thatsache ausgehen und sie geradezu als Resorptionsparadigma hinstellen kann[1]).

Es entging diesem Autor gleichwohl nicht, das nur „beim Verreiben des Impfmaterials negative Impfresultate ausblieben", während schon beim Auftropfen oder selbst Auftupfen von Milzsaft eben an Milzbrand eingegangener Thiere nicht unerhebliche Procentsätze negativen Infectionsausfalls zu verzeichnen waren. Ja, zur

[1]) In Uebereinstimmung mit Henle, Nötzel u. A.

Digitized by Google

Sicherung seiner Erfolge in gleichgerichteten Versuchen mit Saprophyten „klebte“ er, nach „Einreiben“ des reincultivirten Impfmaterials in die etwa 1 cm tiefe Muskelwunde, nach Naht noch „mit Heftpflaster fest zu“ oder die Wunden wurden zu möglichst dichtem Abschluss noch mit Photoxylin zugeklebt. Es sollte eben auf alle Fälle Bakterienaufnahme zu Stande gebracht werden. Das war das Ziel seiner Versuche.

Ganz entgegengesetzt gipfelt die experimentelle Prüfung bei den von mir angestellten Versuchen in der Frage: Wie ändert sich der Vorgang der bacteriellen Resorption, wenn jegliche Druckfaktoren ausgeschaltet werden; mit anderen Worten: Setzt die bacterielle Resorption überhaupt Druck voraus?

Es wurde daher eine Wunde gesetzt, (quere Amputation des Mauseschwanzes), welche ohne irgend welche Beeinträchtigung der Cirkulation (Anbinden u. Aehnl.) in einer Bakterienemulsion suspendirt wurde. Hierzu wurden die Thiere in einen besonders construirten kleinen Isolirkäfig gebracht, in dem sie sich nicht umdrehen, doch gut durch eine vordere Oeffnung des Käfigs gefüttert werden konnten. Eine Schiebethür verschliesst am hinteren Ende den Käfig, lässt durch eine kleine Oeffnung den Schwanz nach aussen durch; dieser wird zwischen 2 am Käfig angelötheten Leitschienen, die einen verschiebbaren Blechring tragen, so gelagert, dass zu grosse seitliche Abweichungen des Schwanzes ausgeschlossen sind, im übrigen das Schneckeln des Schwänzchens im Ringe unbehindert ist (Muskelaction: circulations- und resorptionsfördernder Vorgang).

Um den Versuchsausfall möglichst drastisch zu gestalten, wurde sehr virulentes Milzbrandmaterial gewählt; die Reincultur stammte von einem tödtlich geendeten Falle von menschlichem Milzbrand, sporulirte innerhalb 3—4 Tagen auf Agar bei 37° C. kräftig. Alle Controlmäuse der zu den Versuchen verwendeten Mäuseserien verendeten bei subcutaner Impfung innerhalb 30—42 Stunden an typischem Milzbrand.

Von Milzbrandbacillen und -Sporen wurden milchig getrübte Emulsionen in warmer dem Blutplasma isotonischer Kochsalzlösung (im Anfang in physiologischer Kochsalzlösung) hergestellt; die Schwänzchen in der ersten Versuchsreihe 1—$1^1/_2$ cm über dem

Digitized by Google

Schwanzende, in der späteren Reihe, um grössere Wunden zu schaffen, in der Mitte des Schwanzes, oder $1^1/_2$ cm unter der Wurzel mit scharfer Scheere amputirt. Nach verschieden langen Zeiträumen wurden die Schwänze von Versuchsreihe II ab oberhalb des Infectionsgebietes nachamputirt, anfangs mit Scheere, später, wegen des Blutverlustes durch die 2. Amputation, und der nachmaligen Infectionsgefahr, da die Schwänze sich oft bis hoch hinauf von der Emulsion benetzt zeigten, mit Thermokauter.

Hatte Schimmelbusch, wenn er, 10 Minuten nach Einreiben von Milzbrand an der Schwanzwunde, höher oben amputirte, die Thiere nicht mehr vor allgemeiner Milzbrandinfection retten können, war also innerhalb dieser Zeit schon die Bakterienaufnahme in den Organismus erfolgt, so mussten jetzt, selbst bei längerer Berührung des Wundgebietes mit dem virulenten Bakterienmaterial, und Nachamputation nach verschieden langen, jedenfalls längeren Zeiträumen, die Thiere erhalten bleiben. Liess man so viel Zeit verstreichen, dass eine Auskeimung des an der Schwanzwunde haftenden Sporenmaterials erfolgen und so die mechanischen Factoren des bakteriellen Gegenlagers zur Geltung kommen konnten, so mussten die Thiere wieder inficirt werden und zu Grunde gehen. Diese Thiere wurden gewissermaassen zum Controlmaterial der ersteren, was Virulenz des Virus und Empfänglichkeit der Thiere anlangt. Es war a priori nicht zu sagen, ob die mechanischen Factoren hinsichtlich der Bakterienproliferation günstiger für die Bacillen oder die Sporen liegen würden. Die Versuche haben das Sporenmaterial weit überlegen gezeigt.

Mehrfache Aenderungen der Versuchsbedingungen im Laufe der Versuche werden von Tabelle zu Tabelle mitgetheilt.

Digitized by Google

Das Ergebniss gestaltete sich folgendermaassen:

I. Reihe.

2 Tage alte Milzbrand-Bouillonreincultur. Anlegung der zu inficirenden Schwanzamputationswunde 1—2 cm über der Schwanzspitze. Querschnitt des Wundgebiets durchschnittlich 3—4 □mm. 2 subcutan geimpfte Controlthiere sterben innerhalb 30 bezw. 34 Stunden.

Lfd. No.	1. Amputation	In der Emulsion	Dauer der Infectionswirkung	Nachbehandlung	Bemerkungen über den Versuchsablauf	Ausgang
1.	6^{14}	— 6^{19}	= 5 Min.	Danach Schwanz eingetaucht in sterile Bouillon auf 3 St., zur Abspülung lose anhaftenden Keimmaterials	Bei Schluss des Versuchs kleines Coagulum an der Schwanzspitze	Lebt
2.	6^{15}	— 6^{17}	= 2 Min.	„ „ 3 St.	Blutet noch in der Bouillon; Spülbouillon, danach intensiv blutig.	†am 5. Tage nach Versuchsbeg. Anthrax nicht nachweisbar. Folge des schweren Blutverl.? [1]
3.	6^{32}	— 7^{02}	= 30 Min.	„ „ 2½ St.	Am Schluss des Versuchs kleines Coagulum an der Schwanzspitze	Lebt
4.	5^{55} Amputationsstumpf bleibt 1 St. lang luftrocken	6^{55} — 7^{25}	= 30 Min. (nach trockener Vorbehandlung)	„ „ 2 St.	1 Schorf hatte sich 1 St. nach der Amput. gebildet, riss aber beim Abnehmen der sterilen Watte los, die Wunde blutete beim Einbringen in die Cultur neu. Am Schluss des Versuchs ohne Coagulum.	Lebt
5.	5^{56} Amputationsstumpf wird erst 1 St. lang in physiol. Kochsalzlösung feucht gehalt.	6^{56} — 7^{26}	= 30 Min. (nach feuchter Vorbehandlung)	„ „ 2 St.	Am Schluss des Infectionsversuchs Amputationswunde mit Coagulum bedeckt.	Lebt

[1]) Auch anscheinend kleine Blutverluste sind bei kleinen Säugern (Mäuse, auch noch Kaninchen) als relativ sehr bedeutungsvoll zu veranschlagen.

Ergebniss des 1. Versuchs: Von 5 Mäusen, deren Schwanzwunde 5 bezw. 30 Minuten (No. 3, 4, 5) in der getrübten hochvirulenten Milzbrandbacillenbouillon suspendirt war, erkrankte und starb keine an Milzbrand. 2 subcutan

Digitized by Google

inficirte Controlmäuse gingen innerhalb 30 bezw. 34 Stunden an Milzbrand ein. Die bei No. 4 gewählte Versuchsmodification, das Eintauchen in die Bouillon erst nach 1 Stunde lufttrocknender Vorbehandlung, bei No. 5 einstündiger feuchter Vorbehandlung in physiologischer NaCl-Lösung zeigen sich belanglos. Die Bakterienemulsion dieser Versuchsreihe war sehr dünn, geringe Coagulumbildung fand fast stets statt. Die Reihe ist als Vorversuchsreihe zu registriren.

II. Reihe.

3 Tage alte Milzbrand-Bouillonreinkultur. Die Spülung wird als ein zweischneidiges Mittel nicht mehr angewandt. Die Schwänze werden nach der Infection höher oben ein zweites Mal (mit Scheere) amputirt. Verlängerung der Zeiten des Einbringens in die Milzbrandcultur.

Lfd. No.	1. Amputation	In der Emulsion	Dauer des Eintauchens in Infectionsmaterial	Zeit der 2. Amputation hoch oben $^1/_2$ cm unter der Schwanzwurzel	Bemerkungen über den Versuchsablauf	Ausgang
6.	7^{28}	— 8^{15}	= 52 Min.	8^{15} = 52 Min. nach Versuchsbeginn	Versuchsablauf tadellos	Lebt
7.	7^{25}	— 8^{15}	= 50 „	8^{15} = 50 „ „	„	Lebt
8.	7^{28}	— 8^{18}	= 50 „	8^{18} = 50 „ „	In d. Impfgefässchen wird Watte mit physiol. NaCl-Lös. gebracht, in eine Watteeindellung, wo also ein kleiner See von phys. NaCl-Lös. 5 Oesen der Bouilloncultur eingebracht.	Lebt
9.	7^{30}	7^{55}—8^{30} also erst 25. M. in d. Impfmaterial gebracht	= 35 „	8^{30} = 60 „ „ 35 Min. nach Einbringen in die Milzbrandcultur	Die Lösung eines innerhalb 25 Min. gebildeten Coagulums bewirkt erneute Blutung, als die Schwanzwunde in die Cultur versenkt wird.	Lebt
10.	7^{30}	„	= 35 „	8^{30} = 60 / 35 } wie 9	Nur Spur Blutung bei Lösung des entstandenen Coagulums	Lebt

Ergebniss des 2. Versuchs: Innerhalb 35 (No. 9 und 10), 50 (No. 7 und 8), 52 Minuten (No. 6) können Keimaufnahmen aus Milzbrandbouilloncultur in den Kreislauf nicht erfolgt sein. Sämmtliche Thiere bleiben am Leben. Eine subcutan mit dem gleichen Infectionsmaterial inficirte Maus verendet innerhalb 40 Stunden an Milzbrand.

Digitized by Google

III. Versuchsreihe.

Milzbrandbouilloncultur auf der Höhe der Keimvermehrung, 16 Stunden alt. Hochvirulente Cultur gleicher Herkunft wie bei Reihe I und II: eine Controlmaus, subcutan inficirt, wird nach 41 Stunden an Milzbrand verendet aufgefunden. 2. Amputation mit Scheere.

Lfd. No.	Zeit d. Anlegung der Schwanzwunde	Einbringen in das Infectionsmaterial	Dauer des Aufenthalts in d. Infectionsmaterial	2. hohe Nachamputation	Versuchsbemerkungen	Ausgang
11.	1^{05}	sofort nach der Amputation	200 Min. (3 St. 20 Min.)	4^{25}	Am Ende des Infectionsversuchs Spur Coagulum am Schwanzende	Lebt
12.	1^{34}	sofort	180 Min. (3 St.)	4^{34}	Bouillon ist nur ganze Spur blutig geworden. Infectionsbedingungen vermuthlich günstig	Lebt
13.	1^{28}	sofort	180 Min. (3 St.)	4^{28}	Wundfläche theilweise mit Coagulum bedeckt	Lebt
14.	1^{30}	sofort	188 Min. (3 St. 8 Min.)	4^{38}	Ganz geringes Coagulum am Versuchsende am Schwanze. Der Schwanz wird während des Versuchs bis über die Wurzel hinauf feucht. Infection bei der Nachamputation nicht ausgeschlossen	† Milzbrand.

Ergebniss des 3. Versuchs: Von 4 Thieren, deren Schwanzwunde je über 3 Stunden in die 16 Stunden alte Milzbrandbouilloncultur getaucht wird, stirbt nur eines an Milzbrand. Nach dem Versuchsablauf (s. Protokoll) ist bei diesem ein technischer Fehler nicht ausgeschlossen. 3 Stunden sind eine so lange Zeit, dass an der ersten Wunde haftende Reinculturkeime schon die Bedingungen der Vermehrung an Ort und Stelle gefunden haben können; dadurch verschieben sich, wie erörtert, die mechanischen Voraussetzungen; das Widerlagergesetz muss dann zur Geltung kommen.

IV. Versuchsreihe: Versuche mit Milzbrandsporen.

Von 4 Tage alter sehr sporenreicher bei Bruttemperatur gehaltener Agarreincultur desselben hochvirulenten Milzbrandstammes wird sämmtlicher Milzbrandbelag einer Culturröhre auf ein Gefässchen übertragen, welches 5 ccm annähernd dem Blutplasma isotonische Kochsalzlösung enthält; die Emulsion der Sporen ist danach sehr dicht, milchig getrübt. Sofort nach Herstellung der Emulsion Eintauchen des eben verwundeten Schwanzes. Zu jedem Thiere neugefertigte Sporenemulsion (ausser Thier 21). 2. hohe Nachamputation mit Thermokauter. Controlthier † innerhalb 36 Stunden an Milzbrand.

Digitized by Google

Lfd. No.	Verweilen der Schwanzwunde in der Sporenemulsion	II. hohe Amputation unmittelbar nach Entnahme aus d. Emulsion	Versuchsablauf	Ausgang
15.	5^{1}—5^{19} = 15 Min.	5^{19}	Einzige Maus dieser Reihe, welche nach Schluss des Infectionsversuchs aus dem Isolirkäfig in den grossen Käfig zurückkam, wo das Thier die Wunde belecken konnte.	† n. 6 Tagen an Milzbrand.
16.	5^{17}—5^{32} = 15 „	5^{32}	o. B.	Lebt.
17.	5^{20}—5^{50} = 30 „	5^{50}	o. B.	Lebt.
18.	5^{38}—5^{58} = 20 „	5^{58}	o. B.	Lebt.
19.	5^{45}—6 = 15 „	6^{6}	o. B.	Lebt.
20.	5^{55}—6^{25} = 30 „	6^{25}	o. B.	Lebt.
21.	7—7^{20} = 20 „	7^{20}	Nochmalige Verwendung der b. 15 gebrauchten Emulsion.	Lebt.

Ergebniss des 4. Versuchs: Von 7 Mäusen, bei welchen 15—30 Min. concentrirteste hochvirulente Milzbrandsporen-Emulsion am suspendirten Schwanze einwirkte und nachmals höher oben amputirt ward, starb 1 an Milzbrand. Sie war die einzige, die nach dem Versuchsende sofort dem grossen Käfig wieder zugeführt wurde, wo sie die Wunde beleckte, während die anderen in Isolirkäfigen blieben; der Tod erfolgte erst 6 Tage gegenüber demjenigen der Controlmaus innerhalb 36 Std. Ein Spiel des Zufalls ist, dass gerade die bei der verendeten Maus benutzte Sporenemulsion bei Thier 21 wieder gewählt ward. Dieses blieb im Isolirkäfig und blieb am Leben!

V. Versuchsreihe.

Sporenmaterial wie Versuch IV; gleiche Virulenz. Technik wie Versuch IV.

Lfd. No.	Verweilen der Schwanzwunde in der Sporenemulsion	II. hohe Amputation	Versuchsablauf	Ausgang
22.	8^{55}—9^{10} = 15 Min.	9^{10}	Der Schwanz blutet noch bei Herausnahme aus der Emulsion vor Ausführung der Nachamputation.	Lebt.
23.	9^{10}—9^{55} = 45 „	9^{55}	o. B.	Lebt.
24.	9^{22}—9^{50} = 28 „	9^{50}	o. B.	Lebt.
25.	9^{30}—9^{50} = 20 „	9^{50}	—	†. Milzbrand

Digitized by Google

VI. Versuchsreihe: Sporenmaterial wie Versuch IV und V.

Lfd. No.	Verweilen der Schwanzwunde in der Sporenemulsion	II. hohe Amputation	Versuchsablauf	Ausgang
26.	5^{30}—6^{30} = 60 Min.	6^{30}	Schwanz wird dauernd am Boden fest aufgestaucht. Schon während d. Versuchs wird notirt: Exitus wahrscheinlich. 6^{26} wird ein kl. Gerinnsel abgezogen und d. Schwanz n. 20 Min. in neue Sporenemulsion versenkt.	† innerhalb 3 Tagen. Milzbrand.
27.	5^{45}—6^{25} = 40 „	6^{25}	Während des Versuchs wird notirt: Schwanz hoch bis über die Wurzel feucht, Paquelin schneidet nicht vollständig durch, Rest reisst durch. Inf.-Möglichkeit.	† innerhalb 4 Tagen. Milzbrand.
28.	6^{12}—6^{15} = 3 „	—	Das Thier zieht schon nach 3 Min. d. Schwanz aus der Emulsion in d. Käfig zurück. Es wird höher oben nicht amputirt, d. Thier vielmehr als Controlthier so belassen.	† n. 40 Stdn. Milzbrand.

Ergebniss des V. und VI. Versuchs: Beide lassen sich zusammen betrachten: Die Versuche der Reihen V und VI zeigen, dass selbst bis zu 45 Min. anhaltendes Eintauchen in virulente Sporenemulsion zu unmittelbarer Keimresorption nicht zu führen braucht. Für Maus 25 sind Einzelheiten des Versuchsablaufs nicht notirt. Nur angedeutet sei, dass schon geringe Veränderungen der Druckbedingungen, Anstauchen des Schwanzes etc., naturgemäss durch Anpressen der Keime resorptionsfördernd in Betracht kommen können. Aber selbst angenommen, dass alle solche Momente in Wegfall kämen, würde Maus 25 das einzige Thier sämmtlicher Versuche sein, wo schon einmal innerhalb 20 Min. eine Keimaufnahme erfolgte. Eine Resorption würde sonach möglich sein und doch zu den grössten Ausnahmen gehören. Die Mäuse 26 und 27 erklären schon nach den unmittelbar gemachten Protokollnotizen das Zustandekommen einer Infection. Maus 28, welche den sporenbenetzten Schwanz zurück- und damit der 2. Amputation entzog, musste somit der Infection erliegen und kann geradezu als Controlthier für die Virulenz der Keime herangezogen werden.

VII. Versuchsreihe:

Langes Einbringen der Sporenemulsion II. Amputation mit Scheere (ausser No. 29). 30 und 31 gelangten noch am Ende des Infectionsversuchs in ihre Käfige zurück. 32 u. 33 blieben 3 Tage im Isolirkäfig.

Digitized by Google

Lfd. No.	Verweilen der Schwanzwunde in der Sporenemulsion	II. hohe Amputation	Versuchsablauf	Ausgang
29.	9^4—10^4 = **60 Min.**	10^4	Die Schwanzwunde wird bei grosser Unruhe des Thieres sehr ungleichmässig in der Emulsion gehalten. II. Amputation mit Paquelin.	† n. 6 Tagen.
30.	8^{40}—11 = **140** „ (2 Stunden 20 Min.)	11	Das Thier schneckelt wiederholt den Schwanz aus der Emulsion, so dass er wiederholt in dieselbe hineingedrängt werden muss. Durch beide Amp. grosser Blutverl.	† innerhalb 2 Tage. Milzbrand.
31.	9—10^{35} = **95** „	10^{35}	Der Schwanz wird dauernd vorzügl. in d. Emulsion gehalten. Das Thier verliert relativ viel Blut durch die II. Amput. an d. Schwanzwurzel, das in d. Emulsion gelegene Schwanzende war völlig frei von Coagulum.	† innerhalb 30 Stunden. Milzbrand.
32.	9^{10}—11^{10} = **120** „ (2 Stunden.)	11^{10}	Hält den Schwanz vorzügl. in der Emulsion.	Lebt.
33 sehr kleines Thier.	9^{30}—11^{30} = **120** „	11^{30}	Hält den Schwanz vorzügl. in der Emulsion.	Wird getödtet n. $4^1/_2$ Tagen Milzbrand nicht nachweisbar. Auffallende Trockenheit aller Gewebe. Beim Durchschneiden des Halses entleerte sich aus den Carotiden kaum 1 Tropfen Blut (Folge zu grossen Blutverlustes bei den Amputationen?).

Ergebniss der VII. Versuchsreihe: Gegen diesen Versuch kann mancherlei eingewandt werden: erstens sind die Zeiten so lang, dass schon eine Auskeimung haftender Sporen innerhalb der Versuchszeit möglich ist und daher nicht mehr von einer unmittelbaren Resorptionswirkung für das Zustandekommen der Infection die Rede zu sein braucht, zweitens wurden alle Amputationen (ausser Thier 29) noch mit Scheere ausgeführt, sodass bei der langen Dauer des Aufenthalts in der Emulsion langsame Durchfeuchtung des ganzen Schwanzes erfolgen und somit bei dem II. Amputationsschnitt directe Infection von der Schwanzhaut des Versuchsthieres her erfolgen konnte. Auch kamen die verendeten Thiere noch nach Schluss des Infectionsversuchs in den Hauptkäfig zurück, während 32 und 33 noch Tage im Isolirkäfig gehalten wurden. Immerhin blieb ein Thier (No. 32) infectionsfrei. Der Versuch ist nicht mit Beiseitelassung der das Resultat trübenden Faktoren wiederholt worden, da er den unmittelbaren Resorptionsvorgang zu illustriren, nicht geeignet schien. Er liegt zeitlich vor den Versuchen der Reihen IV und V.

Digitized by Google

VIII. Versuchsreihe: Sporen.

Bei einer Reihe von Thieren wird die Allgemein-Infection nicht abgewartet. Verschiedenlange Zeiten nach dem Versuchsbeginn und der II. Amputation werden sie getödtet und die Organe sofort auf Milzbrandkeime tinctoriell und culturell verarbeitet. Alle Thiere bleiben bis zur Tödtung im Isolirkäfig.

Lfd. No.	Zeit des Versuches	Dauer der Infect.-Wirkung	Zeit der Tödtung nach Versuchsbeginn	Milz	Niere	Leber	Herz	Lunge
34.	$5^{40}-6^{10}$	= 30 Min.	30 Min.	0	0	—	0	—
35.	$8^{55}-10$	= 65 Min.	46 Stdn.	0	0	0	0	0
36.	$9^{17}-9^{55}$	= 38 Min.	58 Stdn.	0	0	0	0	0
37.	$12^{55}-1^{35}$	= 40 Min.	40 Min.	0	0	0	0	—
38.	$1-2^{30}$	= 90 Min.	90 Min.	0	0	0	0	—
39.	$1^{15}-2$	= 45 Min.	45 Min.	0	0	0	0	—

Ergebniss des VIII. Versuchs: Bei 6 Thieren, wo die Einwirkung der Sporenemulsion durch 30—90 Minuten erfolgte, die Tödtung 30 Minuten bis 58 Stunden nach Versuchsbeginn vorgenommen wurde, haben sich in den unmittelbar nach der Tödtung färbetechnisch und culturell verarbeiteten Organen (meist Milz, Niere, Leber, Herz, 2mal Lunge) Milzbrandkeime nicht nachweisen lassen.

IX. Versuch.

Lfd. No.	Zeit der Infect.	Dauer der Inf.-Wirkung	II. Amput.	Versuchsablauf	Ausgang
40.	$4^{30}-4^{50}$	= 20 Min.	4^{50}	o. B.	Lebt.

Einmal ward einem Thiere der Schwanz $1\frac{1}{2}$ cm über der Spitze amputirt, diese Wunde frisch unmittelbar in eine isotonische NaCl-Lösung gebracht, in welcher soeben die Milz einer eben erst innerhalb 30 Std. an Milzbrand verendeten Controlmaus zerdrückt war.

Dieser eine Versuch lässt Schlussfolgerungen nicht zu. Eine Wiederholung fand nicht statt, da mit den übrigen Versuchen die Frage in dem mir gestellten Umfang hinreichend beantwortet schien.

Folgern wir hiernach aus diesen Versuchen nur soviel, als

Digitized by Google

sich folgern lässt, als aber auch gefolgert werden muss, so ist es dieses:

Bei empfänglichen Versuchsthieren gelangt höchstvirulenter Milzbrand (Reincultur, Bacillen- und Sporenmaterial) nicht zu inficirender Resorption, wenn jegliche Möglichkeit örtlichen Druckes im Wundgebiet, jegliches bakterielle Widerlager behoben ist. Bakterienresorption tritt erst dann ein, wenn unter der Wirkung von Druck und Gegendruck (auch schon mit Bezug auf das bakterielle Einzelelement) die Bakterienentwicklung vor sich gehen kann; ein Beweis dafür, von wie ausschlaggebender Bedeutung für das Zustandekommen der Infection die physikalischen Verhältnisse des Wundgebietes selbst sind.

Die Begriffe „Pathogenität" und „Infectiosität" erfahren hierdurch eine schärfere Beleuchtung in physikalischer Richtung.

Haben diese Resorptionsversuche in erster Linie auch mehr ein theoretisches Interesse, so ist es doch wohl erlaubt, die Brücke zur chirurgischen Praxis zu schlagen; sie illustriren experimentell in extremer Weise, was wir empirisch, mehr tastend, und aus der Erfahrung am Menschen entlehnend, schon üben: überall, wo nach Art der geübten Wundtechnik ein Ansammeln von Sekret im Wundgebiet, die rasche Entwicklung von virulentem Keimmaterial als ausgeschlossen zu betrachten ist, bleibt der exacte Wundschluss die ideale und für die Heilung zuverlässig garantievolle Behandlungsweise. Ueberall da jedoch, wo Secretion und damit innergewebliche Druckerhöhung zu erwarten ist, oder mit der Fernhaltung rasch entwicklungsfähigen virulenten Bakterienmaterials nicht mit Sicherheit gerechnet werden darf, bezw. Zeichen der beginnenden Entwicklung schon nachweisbar sind, hat eine druckentlastende Behandlung, auch mit Rücksicht auf das bakterielle Einzelelement Platz zu greifen. Die physikalischen Faktoren der Wundbehandlung erweisen sich auch hiernach den chemischen weit überlegen.

Digitized by Google

XXXII.

(Aus der chirurg.-orthopädischen Klinik von Prof. Hoffa zu Würzburg.)

Ueber Blutergelenke und ihre Behandlung.

Von

Dr. Hermann Gocht,

Secundärarzt der Klinik[1]).

(Mit 11 Figuren.)

Auf der Naturforscherversammlung zu Halle im Jahre 1892 hat König seinen klassischen Vortrag über „Die Gelenkerkrankungen bei Blutern mit besonderer Berücksichtigung der Diagnose“ gehalten und die Erkrankung der Aufmerksamkeit der Chirurgen aus gewichtigen Gründen ganz besonders empfohlen. Und die Blutergelenke verdienen diese Aufmerksamkeit sicherlich im höchsten Maasse, nicht allein in klinischer und pathologisch-anatomischer, sondern auch in diagnostischer, und was damit in unmittelbarstem Zusammenhange steht, in therapeutischer Hinsicht. Denn therapeutische Missgriffe in Folge fehlerhafter Diagnose bei Hämophilie bringen natürlich den Patienten in die grösste Lebensgefahr. Hat doch König selbst zwei Knaben in Folge einer Fehldiagnose sich in wenigen Tagen verbluten sehen.

Ich bin nun in der Lage, Ihnen heute über 3 Patienten zu berichten, von denen zwei im letzten Jahre und einer im Jahre 1894 Aufnahme in der Klinik von Professor Hoffa gefunden haben. Die beiden ersteren stehen noch in Behandlung, doch ist sie so gut wie abgeschlossen.

---

[1]) Vorgetragen am 3. Sitzungstage des Congresses, 7. April 1899.

Ich werde zunächst die Krankengeschichten unserer drei Patienten ausführlich folgen lassen; dieselben sind sehr interessant, zumal die der beiden Knaben, die mit ausserordentlicher Sorgfalt über fast 10 Jahre geführt worden sind.

1. Georg H., 25 Jahre, cand. jur. aus W., tritt am 11. 9. 94 in Behandlung.

Von 7 Geschwistern sind 3 Brüder gestorben; einer mit 7 Jahren verblutet nach Fall auf die Nase, einer starb als kleines Kind, der 3. an Cholera, 2 Schwestern und ein Bruder sind völlig gesund. Ein Bruder der Mutter hatte auch Blutungen in die Kniegelenke, 2 andere Brüder der Mutter sind ganz gesund. Eltern gesund. Aus dem beigefügten Stammbaum (Fig. 1) ergeben

Fig. 1.

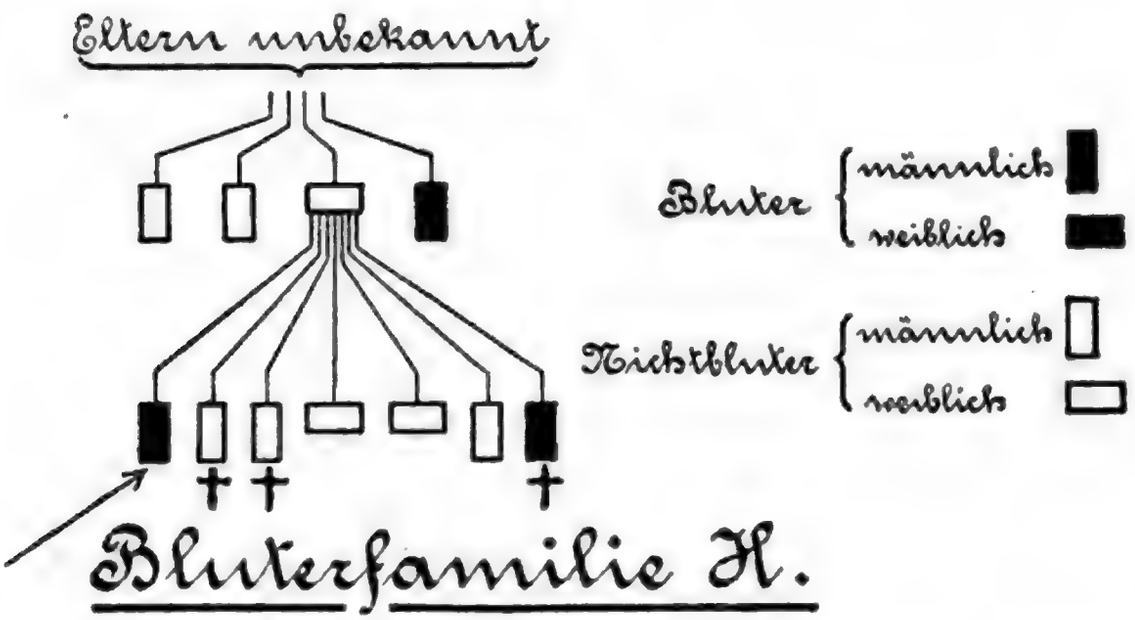

sich am klarsten die hereditären Verhältnisse. (Der Pfeil zeigt unsern Patienten.) Als Knabe hatte Pat. beim Zahnwechsel starke Blutungen. Einmal ist er fast verblutet, als er sich beim Essen in den Mund geschnitten hatte. Zuweilen leidet er an starkem Nasenbluten. Mit 13 Jahren erste Blutung ins Kniegelenk, ebenso im folgenden Jahre, doch gingen die Ergüsse in kurzer Zeit zurück. Von da ab jährlich mehrmals Blutungen in verschiedene Gelenke. Ende Juli 1887 erlitt er durch Sturz mit dem Pferde einen Bluterguss ins linke Knie, musste 8 Wochen liegen bei erheblichen Schmerzen. Bis October ging Pat. mit flectirtem Knie. Im October Nachblutung durch Fehltritt, Hinken bis Weihnachten. Januar 1888 suchte Pat. die Hülfe von Prof. v. Bergmann auf. Das Bein war im Winkel von 135° flectirt, konnte bis 90° gebogen werden. Am 4. 2. Redressement in Narkose, Gipsverband, der 4 Wochen liegen bleibt. 14 Tage sehr starke Schmerzen. Bein stark abgemagert. Nach 4 Wochen neuer Gipsverband, dann wird eine das Knie fixirende Schiene getragen, später etwas Beweglichkeit zugelassen.

Digitized by Google

Weihnachten 1889 wieder starke Blutung ins linke Knie. Januar 1891 nach Zahnextraction starke Blutung und Nachblutung. In Narkose wird dieselbe in der Bergmann'schen Klinik mit dem Thermokauter behandelt. Nach der Narkose Blutungen in beiden Kniegelenken, jedenfalls vom Excitationsstadium her. Erst nach 3 Wochen steht die Zahnblutung völlig.

Im Sommer 1891 bedeutende Besserung. Gebirgstouren. Das linke Knie bleibt flectirt. Juni und Juli 1892 Nierenblutungen. Im Winter 1892/93 durch Unfall mit Wagen Blutung in der Glutealgegend. März 1893 hält sich Pat. wegen der Kniecontractur in der Hessing'schen Anstalt auf.

Sommer 1893 neue Blutung ins linke Knie und nochmaliger Aufenthalt bei Hessing. Im Winter 1893/94 starke Blutungen, viel Schmerzen. Beim Liegen auf dem Sofa stellt sich binnen wenigen Tagen starke Valgusstellung ein. Mit 11 und 15 Jahren hatte Pat. Blinddarmentzündung.

Gross gewachsener magerer Mann. Linkes Bein stark abgemagert, beim Herabhängen livid verfärbt. Am linken Oberschenkel vorn und seitlich Narben von Druckstellen der früheren Verbände herrührend. Ebensolche am Unterschenkel oberhalb des Malleolus externus. Das Kniegelenk steht in Flexion und Valgusstellung. Die Patella ist ganz auf den Condylus externus femoris verlagert und in dieser Lage fixirt. Der Condylus tritt scharf hervor. Der Fuss steht in Spitzfussstellung. Im Kniegelenk sind federnde Bewegungen möglich, im Fussgelenk ist Flexion und Extension nur ganz minimal, Pro- und Supination etwas mehr ausführbar. Die Contouren des Fusses erscheinen verwischt. Flexionswinkel im Knie 125°, Winkel der Valgusstellung 169°, Spitzfussstellung 130°, Distanz zwischen innerem Rand der Kniescheibe und Spitze des Condylus internus 8 cm.

Die Weichtheile des linken Oberschenkels sind im mittleren und besonders im unteren Drittel sclerosirt.

Im oberen Drittel vergrössert sich der Umfang des Oberschenkels erheblich, die Musculatur des Quadriceps tritt hier bei Contractionen deutlich hervor, ist aber ebenfalls etwas indurirt. Auf starken faradischen Strom in directer und indirecter Reizung contrahirt sich nur die obere Partie des Quadriceps. Am Unterschenkel lassen sich mit den vom ziemlich empfindlichen Pat. noch ertragenen Strömen im Gebiet des Tibialis anticus und der Peroneen keine, an der Wadenmusculatur nur geringe, verlangsamte Zuckungen hervorrufen.

Verlauf der Behandlung: In der ersten Woche tägliche Massage, vorsichtige Redression des Spitzfusses im Schäffer'schen Apparat.

19. 9. Bluterguss ins rechte Kniegelenk, Bettruhe, Compressionsverband, Eis. Massage des linken Beines fortgeset.

26. 9. Massage des rechten Oberschenkels, fortgesetzter Compressionsverband rechts; der Bluterguss wird resorbirt.

4. 10. Pat. erhält einen Schienenhülsenapparat mit elastischer Federklinge zur Extension des Knies und elastischen Zügen zur Beseitigung des Spitzfusses. In den folgenden Wochen geht Pat. mit 2 Stöcken und 6 Wochen später ist das Bein im Knie fast zu 2 R. gestreckt, die Valgusstellung ist ge-

Digitized by Google

kennen, da die Zugrichtung der Streckfeder so angelegt war, dass gleichzeitig ein Zug in medialer Richtung ausgeübt wurde, Pat. geht an einem Stock. Ende November wird die Sohlenze jeden Morgen abgenommen, um das Bein massiren und elektrisiren zu können.

Fig. 2.

Fig. 3.

13. 12. Pat. geht leicht auf einem Stock gestützt, im Zimmer sogar ohne Stock. Activ und passiv sind leichte Bewegungen im Kniegelenk möglich. Die Spitzfussstellung ist ganz beseitigt. Anstatt der Zugfeder werden Gummizüge am Kniegelenk angebracht. Bis Ende Januar werden allmählich die seitlichen Partien am Oberschenkel erweicht. Die Unterschenkelmuskeln

Digitized by Google

reagiren auf faradischen Strom, am Quadriceps nur der Vastus externus. In den folgenden Wochen erkrankt Pat. schwer an einer intraabdominellen Blutung mit unsicherinnerer Peritonitis, die ihn bis zum 19. 2. aus Bett fesselt. Von da ab wieder vermehrt täglich Massage und Elektricität.

14. 3. Pat. geht bis zu zwei Stunden, ohne zu ermüden. Das Kniegelenk ist völlig gestreckt, die Valgusstellung aufgehoben. Der Condylus internus femor. springt noch hervor. Die Patella ist noch etwas nach aussen verlagert. Distanz des inneren Randes der Patella von der Spitze des Cond. int. 5½ cm gegen 8 cm vorher. Active und leichte Bewegungen im Kniegelenk ausführbar (Flexion bis zu 130° möglich). Die Stellung des Fusses ist normal. Plantarflexion, Pro- und Supination normal, die Dorsalflexion bis zu 80° möglich. Die Schwellungen am Oberschenkel sind erweicht. Fig. 2 zeigt den Pat. bei der Aufnahme, Fig. 3 und 4 bei seiner Entlassung.

Fig. 4.

3. Hans M., geb. 1887 zu B., stammt aus einer durch nachlässigenden Stammbaum (Fig. 5) gekennzeichneten Bluterfamilie. Im Alter von 2 Jahren machte er Scharlach durch, im Jahre 1889 bekam er plötzlich, nachdem schon vorher eine leichte Schwellung und Schmerzen im Vorderfuss bestanden hatten, einen grossen Bluterguss ins rechte Kniegelenk, sodass er nur mühsamen und hinkend laufen konnte. Beim Fallen und Schütteln zeigten sich stets grosse Ecchymosen und grüne Flecken, vorletzte er sich ganz geringfügig, kam kaum zu stillende Blutungen auf. Alle 4 Wochen litt er Nachts an eigenartigen Aufregungszuständen, in denen Gelüste sich äussernd unter Schmerzen und Fieber Gelenkschwellungen zeigten. Hand, Fuss und besonders die Kniegelenke waren abwechselnd befallen. Nach 1 bis 2 Tagen hatte er meist keine Schmerzen mehr und sprang vergnügt trotz des geschwollenen Knies umher. Gegen die Blutungen, die mitunter auch intramuscular und subcutan in grosser Ausdehnung auftraten, wurden kalte oder warme Umschläge, Betupfen mit Kamillenlösungen verordnet. Im Mai 1890 überwand er unter den schwersten Hirnerscheinungen, Erbrechen, Schmerzen etc. eine subdurale

Blutung. Neben sich immer und immer wiederholenden Gelenkblutungen, besonders im Anschluss an Fall und Stoss erkrankte er im September 1891 unter starken Schmerzen im Abdomen und hohem Fieber, unter Erbrechen und vollkommener Appetitlosigkeit; so wiederholten sich mehrere Attaquen. Nach etwa 3 Wochen erholte er sich wieder. Vom October 1891 bis März 1892 war Pat. ganz gesund, dann traten wieder zahlreiche heftige Gelenkschwellungen, besonders in den Kniegelenken auf. Einmal verblutete er beinahe aus einem Einriss ins Zungenbändchen. Auch in den folgenden Jahren reihte sich eine Gelenkblutung an die andere. Im Mai 1897 hatte er Wochen lang blutigen Urin, schon seit 2 Jahren war das Kniegelenk steif in Beugestellung, sodass im April 1895 von Dr. Linser in der Tübinger Klinik notirt werden konnte:

Fig. 5.

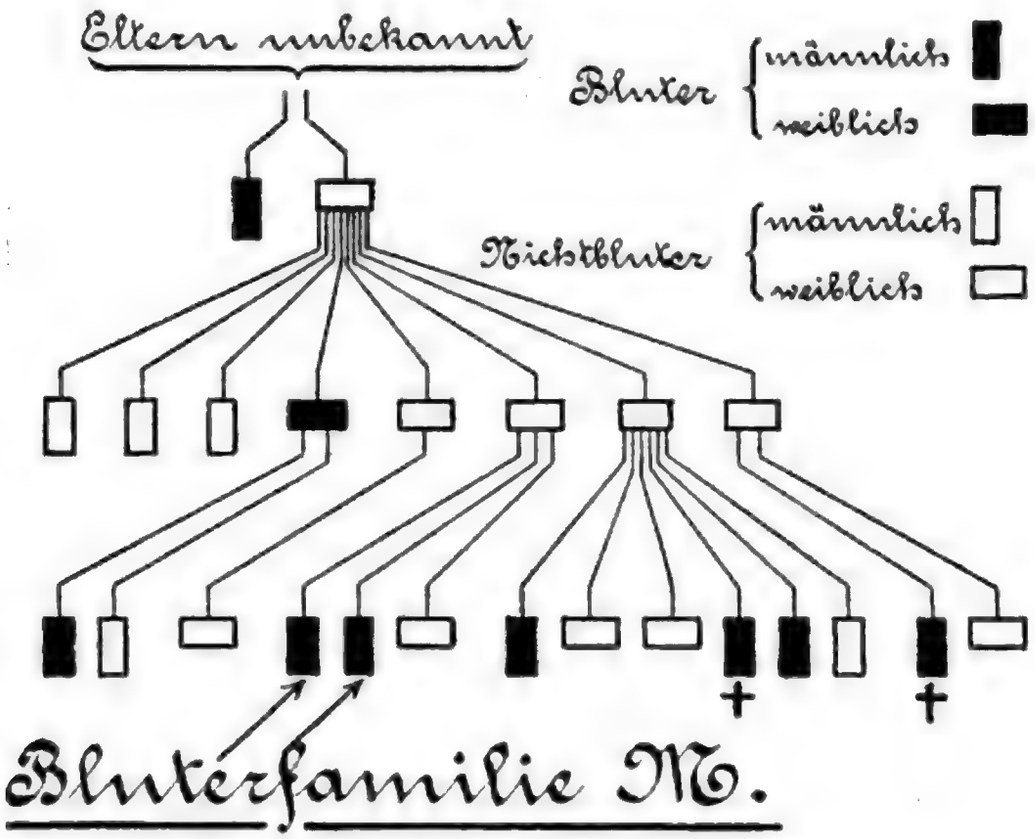

Das linke Knie frei von Schwellung. Die Condylen des Femur traten unter den sehr dünnen Hautdecken sehr deutlich hervor und schienen verdickt. Der Unterschenkel ist nach hinten subluxirt. Bewegungen im Kniegelenk sind frei und ohne Reibegeräusche, jedoch kann activ und passiv und bis zu 160° extendirt worden. Gleichzeitig besteht Genu valgum von 165°. Der Kranke geht mit etwas Beckensenkung, Pes equinus leicht und ohne Schmerzen.

Nach verschiedenen sehr schweren Attaquen im rechten und linken Kniegelenk tritt im Februar 1898 wieder eine sehr schmerzhafte, starke Schwellung des linken Kniegelenks auf, deren Folgen, wie Beugecontractur und Hinken, sich vom Mai ab immer noch verschlimmerten.

Digitized by Google

Am 29. 7. tritt Pat. in unsere Behandlung. Es handelt sich um einen gracil gebauten Knaben von grau-gelblicher Hautfarbe und blassem Aussehen; Musculatur sehr mässig entwickelt; die Körperoberfläche ist mit Psoriasisflecken bedeckt. Ausserdem finden sich an verschiedenen Stellen (linker Ellenbogen, rechter Oberarm) ausgedehnte blaugrünlich-gelbe Flecken, die von subcutanen Blutergüssen herrühren.

Herzthätigkeit etwas beschleunigt (88 Puls), der 2. Pulmonalton verstärkt, Puls etwas gespannt, die Lungen normal, nur das Athmungsgeräusch vorn oben links etwas verstärkt, keine Geräusche. Leberdämpfung normal. Wasserlassen, Stuhlgang normal, Schultergelenke normal, die beiden Arme weisen starke Valgusstellung auf, besonders der linke, in dem Blutergüsse häufiger aufgetreten sind. Die beiden Arme können im Ellenbogengelenk weniger als beim normalen Menschen gebeugt werden. Der rechte Arm kann gut überstreckt werden, der linke Arm bleibt bei stärkster Streckung in leichter Beugestellung stehen. Beide Ellenbogengelenke erscheinen verdickt. Palpatorisch fühlt man innen seitwärts vom rechten Olekranon eine festweiche, von alten Blutergüssen herrührende sulzige Verdickung, eben solche Verdickung findet sich an der Innenseite des linken Ellenbogens. Die Venen in der Ellenbeuge treten stark hervor. Auch die Venenzeichnung am Vorderarm ist sehr deutlich. Handgelenke und Fingerbewegung normal.

Rechtes Hüftgelenk normal, das rechte Bein kann in gestreckter Stellung gut gehoben werden. Die linke Hüfte äusserlich normal; jedoch kann das Bein bei Rückenlage nicht activ in der Hüfte gehoben werden; erhebt man das Bein, so fällt es auf das Lager zurück. Die Fussgelenke sind normal. Die stärksten Veränderungen weisen die beiden Kniegelenke auf. Das rechte kann vollkommen gut gebeugt und gestreckt, die Patella kann gut fixirt werden; die Innenseite des Knies erscheint stark verdickt.

Das linke Knie steht in einem Winkel von 145° gebeugt, ohne dass es weiter activ gestreckt werden könnte. Leichte federnde Bewegungen sind passiv mit dem linken Kniegelenk ausführbar; auch hier springt besonders der Condylus internus fem. stark hervor; die Patella liegt fixirt auf dem Condylus externus.

Der Unterschenkel befindet sich in Subluxationsstellung zum Femur; das Fibulaköpfchen tritt ziemlich stark hervor, sodass es den Eindruck macht, als ob eine starke Valgusstellung im Knie vorhanden wäre. Das ganze Bein ist atrophisch. Schmerzen bestehen nicht im Bein.

3. Erwin M., geboren 1891 zu B. Bruder des Vorigen. Neben schweren Blutungen bei ganz geringfügigen Verletzungen hat er seit seinem 2. Lebensjahre, wo er plötzlich ein stark geschwollenes rechtes Knie bekam, fast ununterbrochen an Blutungen in die verschiedensten Gelenke gelitten, sodass sich besonders in den letzten 3 Jahren ein Krankenlager an das andere reihte.

1896 wurde der Patient gleich dem vorigen von Dr. Linser untersucht und dabei constatirt, dass sich das rechte Kniegelenk in einem Winkel von 170° fest in knöcherner Ankylose befindet, das untere Femurende erschien vergrössert und nur von dünnen Hautdecken überzogen. Patient ging mit Spitzfuss und leichter Beckensenkung.

Digitized by Google

Anfangs März 1898 ist Patient wieder in der Stube gefallen und hat sofort einen mächtigen Erguss seines linken Kniegelenks davongetragen. Ganz allmählich hat er wieder etwas Laufen gelernt, da dies Mal die Schmerzen und Schwellungen gar nicht weichen wollten, doch ist seitdem das linke Kniegelenk steif. Patient war auch im letzten Monat wieder bettlägerig wegen der wiederkehrenden Schmerzen.

Es handelt sich um einen wohlgebauten, nicht schwächlichen Knaben von gesunder Gesichtsfarbe.

Innere Organe ohne besonderen Befund.

Am rechten Ellenbogengelenk und rechten Fuss befinden sich subcutane Blutergüsse. Schulter-, Ellenbogen- und Handgelenke normal; das ganze linke Bein ist stark atrophisch; der 12 cm über dem oberen Patellarrand gemessene Umfang beträgt rechts 30, links $26^3/_4$ cm. Umfang des rechten Kniees $25^1/_2$, des linken $22^1/_2$ cm. Umfang der Wade rechts 21, links $19^3/_4$ cm. Rechtes Fussgelenk über den Malleolen gemessen 20, links $17^1/_4$ cm. Hüftgelenke frei und gut beweglich; am rechten Kniegelenk finden sich an der Innenseite Residuen von Blutergüssen in Form von weichen, schwammigen, verschieblichen Auflagerungen, und es kann bei normaler Beweglichkeit gut überstreckt, die Patella wohl fixirt werden.

Das linke Kniegelenk steht in einem Winkel von 130° gebeugt, active Bewegungen nicht ausführbar, passiv nur leicht federnde. Die Kniescheibe ist vollkommen fixirt. Der Condylus internus femoris und Tibiae springt unter den verdünnten Weichtheilen stark hervor. Die Gruben zu beiden Seiten der Patella sind rechts erhalten, links ist nichts mehr davon zu sehen.

Nachdem Gypsabgüsse der linken Beine der beiden Knaben angefertigt sind, werden genaue Schienenhülsenapparate angefertigt, die den Oberschenkel, Unterschenkel und Fuss umfassen. Beschreibung des Kniemechanismus wird später folgen. Seit Juli tragen die Knaben ununterbrochen die Apparate und ist dadurch eine vollkommene Streckung der contracten Kniegelenke erfolgt und die Subluxationsstellung aufgehoben. Schon drei Mal hat Hans wieder an schweren Blutungen in's rechte Kniegelenk gelitten, die letzte ist am 24. März eingetreten, doch war die Function garnicht gestört.

Der Fall 2 (Hans M.) wird illustrirt durch Figur 6 bei seiner Aufnahme; contractes linkes Kniegelenk. — Figur 7 im Schienenhülsenapparat nach erfolgter Streckung. — Figur 8 ohne Schiene nach vollendeter Heilung von der Seite. — Figur 9 ohne Schiene nach vollendeter Heilung von vorn. Das rechte Kniegelenk ist durch einen frischen Erguss mächtig ausgedehnt.

Ehe wir uns zur Frage der Diagnose der Blutergelenke wenden, wollen wir uns ganz kurz mit den klinischen Symptomen befassen. König hat vorgeschlagen, zu unterscheiden:

„1. Das Stadium der ersten Blutung, den Hämarthros der Bluter.
2. Das Stadium der Entzündung, der Panarthritis im Blutergelenk.

Digitized by Google

3. Das regressive Stadium, das Stadium, welches zu bleibender Deformität der Blutergelenke führt, das contracte Blutergelenk."

Diese Eintheilung trifft sicher das Richtige, nur darf man das Stadium I nicht so verstehen, als ob es sich dabei nur um einen

Fig. 6.

Fig. 7.

einzigen Bluterguss handelte. Das Charakteristische dieses I. Stadiums ist das, dass der oder die wiederholten Blutergüsse immer prompt resorbirt werden, ohne dass dadurch irgend äusserlich sichtbare oder durch verminderte Function zu erkennende Störungen

Digitized by Google

das andere Mal war die Function so gut wie nicht gestört. Ich habe aus der genau geführten Anamnese des Knaben Hans, also des Patienten No. 2, eine Zusammenstellung bezüglich der Häufigkeit der einzelnen befallenen Gelenke gemacht und dabei unter anderem erhalten: Das rechte Kniegelenk hat mehr als 45 schwere Gelenkblutungen durchgemacht, ohne dadurch auch nur im geringsten an seiner Brauchbarkeit und Function gelitten zu haben. Allerdings bestand vor 14 Tagen, als ich das eine Bild aufertigte, wieder ein enormer Erguss, der indessen auch nicht störend empfunden wurde.

Das linke Kniegelenk, also das contracte, hat etwa 40 Blutungen aufzuweisen, die ersten 39 wurden gut ertragen, der letzte Bluterguss hat dann erst zur bleibenden Contractur geführt.

Pathologisch-anatomisch haben wir an einem Gelenk im I. Stadium das Bild, wie nach einem Bluterguss überhaupt. Der Gelenkraum ist mit flüssigem Blut und dunklen Blutgerinnseln erfüllt. Letztere schwimmen theils frei, theils legen sie sich an die Wand an und werden durch Ueberwuchern der Zellschichten der Synovialmembran zu Bestandtheilen der Gelenkwand gemacht. Die Kapsel ist verdickt, blutig imbibirt und verfärbt. Ferner finden sich Faserstoffauflagerungen an der Kapsel und Knorpeloberfläche, die Ausbildungen bräunlich pigmentirter Zotten und Knorpelauffaserungen.

Wird indessen der Bluterguss nicht resorbirt, so bleibt die Gelenkschwellung bestehen und trotzt aller Behandlung, wie es z. B. bei unsern beiden Patienten vor Ausbildung ihrer linksseitigen Contracturen gewesen ist. Es stellten sich Schmerzen ein und die Function war sehr gestört. Es handelt sich dann nach König um eine eigenthümliche Form der Entzündung, die sowohl im pathologisch-anatomischen Bild, als auch in den klinischen Erscheinungen ganz und gar der Form der Tuberkulose im Gelenk gleicht, die von ihm Hydrops tuberculosus fibrinosus genannt ist. Bis ins Kleinste ist das Bild des letzteren dann vorgetäuscht.

Pathologisch-anatomisch sind die Veränderungen entsprechend weiter fortgeschritten. Der Gelenkinhalt ist mehr blutig serös oder serös mit leicht bräunlicher Färbung. Das perisynoviale Bindegewebe ist sclerotisch verdickt. Die Synovialintima zeigt Schwellung und rothbraune oder bräunliche Verfärbung, und es

Digitized by Google

finden sich eine grosse Menge flottirender bräunlich verfärbter Synovialzotten. Die Blutgerinnsel liegen an manchen Stellen bis zu Fingerdicke. Der Knorpel hat seine weisse Farbe und seinen Glanz verloren, und erscheint bräunlich verfärbt. Wir finden flächenhafte Auflagerung geronnener Blutmassen, die Organisation und Bindegewebsbildung aufweisen. Der Knorpel ist theilweise weich, indem seine oberste Lage verloren gegangen ist. Ausserdem finden sich scharfrandige landkartenartig fortschreitende kleinere und grössere tief bis an und in die Knochenoberfläche den Knorpel ausnagende Defecte. Der Knorpel zeigt ausserdem Ungleichheiten seiner Oberfläche durch ungleichen Schwund.

Im Anschluss an dieses zweite, entzündliche Stadium kommt nun das dritte, in welchem regressive Metamorphosen die Hauptrolle spielen. Es bilden sich durch Verwachsung der Gelenkflächen und Schrumpfungsprocesse der Weichtheile und Kapsel Steifigkeiten des Gelenks. Der Gelenkraum verödet, die Gelenkenden deformiren, es kommt zur Subluxationsstellung, zur Contractur und Ankylose. Die Verdickungen der Gelenkenden sind nur scheinbare, das muss ganz entschieden betont werden, da man bei der äusseren Untersuchung immer den Eindruck vom Gegentheil erhält.

Wenn wir auch selbst nicht über neue pathologisch-anatomische Untersuchungen berichten können, so sind wir doch in der Lage gewesen, unsere Patienten mit Röntgenstrahlen zu untersuchen. An der Hand dieser Bilder erlaube ich mir kurz das zu demonstriren, was man auf diese Weise sehen kann (Fig. 10 und 11).

Erstlich können Sie sich schon durch den Augenschein überzeugen, dass das untere Femurende auf der deformen Seite bedeutend gegenüber der anderen verschmälert ist. Der Unterschied beträgt bis mehr als 1 cm. Ueberhaupt sind die Knochen allesammt auf der kranken Seite atrophisch und bedeutend mehr durchlässig für Röntgenstrahlen, was Sie an der helleren Farbe im Röntgenbild sehen. Die Epiphysenlinien an Femur und Tibia zeigen nicht den normalen abgerundeten Schwung, sondern sind unregelmässiger, mehr zackig, doppelt conturirt. Auch zeigen sich an der Femurepiphyse noch anomale Einkerbungen. Während auf der gesunden Seite des jüngeren Patienten ein breiter Spalt

Digitized by Google

nach aussen dislocirt. Theilweise kann man zwischen dem Femur und der Tibia Verwachsungen sehen. Die Kapselverhältnisse lassen sich nach dem Bilde nicht beurtheilen, da zur Zeit der Aufnahme wieder mal in dem rechten Knie ein enormer Bluterguss vorhanden war, der sich auf dem Bilde als ein hauptgrosser elfenbeiner Schatten kundgiebt.

Wie Sie bereits oben gehört haben, sind die Contracturen bei beiden Knaben ohne jede Störung für das Befinden der Knaben

Fig. 11.

vollkommen beseitigt worden. Es ist das ganz besonders interessant, weil dieselben bereits vor 3 Jahren einmal genau in der Tübinger chirurgischen Klinik untersucht worden sind. Dr. Linser berichtet uns, dass sich das rechte Kniegelenk des jüngsten Patienten damals „in einem Winkel von 170° fest in knöcherner Ankylose befand". Sehen wir uns heute diese selbe Kniegelenk an, so weist dasselbe bis auf kleine narbige Einziehungen und ganz geringe Kapselverdickungen überhaupt nichts Abnormes mehr

auf. Es ist vollkommen frei beweglich, das Röntgenbild zeigt nicht eine Spur irgend einer schwereren Schädigung. Diese Beobachtung ist jedenfalls äusserst beachtenswerth.

Es beweist dies, dass man einmal mit der Diagnose knöcherne Ankylose leicht Täuschungen ausgesetzt sein kann, dass andererseits Blutergelenke, die sich selbst in einem recht festen contracten Zustande befinden, immer noch der Wiederherstellung fähig sind, ein Fingerzeig, der für die Behandlung jedenfalls sehr werthvoll ist.

Unter Würdigung der klinischen Erscheinungen und pathologisch-anatomischen Veränderungen wollen wir uns nunmehr der Frage kurz zuwenden, wie es mit der Schwierigkeit oder Leichtigkeit der Diagnose steht. Auch in dieser Beziehung müssen wir den Anführungen von König zustimmen und im Allgemeinen drei Möglichkeiten unterscheiden. Es handelt sich:

1. um Patienten, die notorisch als Bluter bekannt sind;
2. um Patienten, die als Bluter nicht bekannt neben der Gelenkaffection eine Reihe von für Hämophilie ganz charakteristischen Symptomen aufweisen;
3. um solche, bei denen weder die Anamnese, noch sonst irgend ein markantes Symptom auf ihre Allgemeinerkrankung hinweist.

Kommt also ein als Bluter bekannter Patient, so muss der Arzt in jedem Stadium der Gelenkaffection eine richtige Diagnose stellen.

Ist dagegen nichts von Hämophilie bekannt, so können die Anamnese und genaue Untersuchung auf den richtigen Weg führen, so frühere schwere Blutungen, das sehr schnelle Entstehen eines solchen Gelenkergusses eventuell ohne ein nennenswerthes Trauma. Dabei stehen oft die Schmerzen in keinem Verhältniss zu der Schwere des Falls, ja das betroffene Gelenk kann in seiner Gebrauchsfähigkeit so gut wie garnicht behindert sein. Besonders ist dies der Fall, wenn man im ersten Stadium der Erkrankung zu Rathe gezogen wird. Befindet sich indessen ein Gelenk im Stadium der Entzündung, so wird die Entscheidung noch schwieriger, da wie schon gesagt das klinische Bild des Blutergelenks dasselbe ist wie beim Hydrops fibronosus tuberculosus. Die Schwierigkeit ist ja die, dass der Untersucher überhaupt auf den

Digitized by Google

Gedanken kommt, eventuell ein Blutergelenk vor sich zu haben; denn zieht er differentialdiagnostisch die Hämophilie mit in Betracht, so ist eine Fehldiagnose schon so gut wie ausgeschlossen. Auf ein Blutergelenk weisen eventuell noch hin subcutane Blutungen und Sclerosen um das Gelenk herum, frisch entstehende Gelenkergüsse oder Blutungen unter die Haut, in die Muskeln etc., ferner vor allem noch an anderen Gelenken vorhandene Zeichen früherer Erkrankung. Koenig hebt noch hervor, dass es sich bei unserer Erkrankung meist um jugendliche männliche Individuen handelt, die sich durch eine auffallend blasse Gesichtsfarbe auszeichnen. Dies letztere trifft auch bei zwei unserer Patienten zu, während der kleinere der beiden Brüder eine sehr gute Gesichtsfarbe aufweist. Ob einen grade dies Symptom auf den rechten Weg führen wird, ist wohl sehr zweifelhaft, denn die Patienten mit Tumor albus weisen meist auch dasselbe Symptom auf. Ferner tritt hier so gut wie nie Abscess- oder Fistelbildung ein.

Aus alledem ist zur Genüge ersichtlich, dass das Erkennen der Blutergelenke einmal sehr leicht, das andere Mal schwieriger aber doch möglich, manchmal indessen unmöglich sein wird.

Ich möchte noch ganz kurz einige Punkte berühren. Linser hat gesagt, dass wohl diejenigen Bluter zu den Ausnahmen zählen, die nicht an Gelenkerkrankungen leiden. Dürfen wir von den 3 Patienten und den vielen Blutern ihrer Familien einen Schluss machen, so stimmt das vollkommen. In der Familie der beiden Brüder haben von den übrigen 7 Blutern 4 das zweite Lebensjahr überschritten, und bei diesen 4 haben die Gelenkblutungen zu den Haupterscheinungen gehört, desgleichen bei den zwei Blutern aus der Familie des 3. Patienten vom Jahre 1894.

Fast ausnahmslos sind die Gelenkaffectionen zuerst an einem der Kniegelenke aufgetreten, so auch in unseren 3 Fällen. Der erste Patient bekam seine erste Blutung im Alter von 13 Jahren ins linke Kniegelenk, bei dem 2., Hans heisst es in der Anamnese: „auf einmal trat eine Schwellung am rechten Knie auf, wobei das Kind arge Schmerzen hatte und hinkte“. Und bei Erwin beginnen ebenfalls die Aufzeichnungen damit, dass er „im Alter von 2 Jahren eine heftige Kniegeschwulst hatte“. Diese interessante Uebereinstimmung erklärt sich daraus, dass das Kniegelenk am meisten Verletzungen ausgesetzt ist. Denn auch die

Digitized by Google

ausserordentliche Häufigkeit sonstiger Erkrankungen des Kniegelenks wird ja neben seiner grossen Flächenausdehnung aus der exponirten Lage desselben erklärt.

Hierbei wollen wir gleich unsere Ansicht über die Ursachen der Blutungen auf Grund unserer Beobachtungen aussprechen. Es geht aus den Aufzeichnungen hervor, dass sowohl die ersten Blutungen als auch die grösste Mehrzahl der späteren durch äussere Insulte veranlasst worden sind. Dass die Kinder vor der Zeit des Gehenlernens nicht von Gelenkhämorrhagien befallen werden, erklärt sich von selbst eben hieraus; es fehlt eben das Trauma. Wenn sich aber in der Zeit des ersten Gehens Trauma an Trauma reiht, wenn die Gelenke ausgiebig gebraucht und sammt der Musculatur in ihre Thätigkeit treten, dann ist so recht die Zeit für unseren Symptomencomplex gegeben. Wir sind hier gezwungen den Begriff Trauma ausserordentlich weit zu fassen. Oft genug haben wir beobachtet, dass Gelenkblutungen schwerster Art auftraten, während die Patienten zu Bett lagen, ohne dass man den geringsten äusserlichen Insult nachweisen konnte. Jedoch handelte es sich dann stets um Gelenke, die schon wiederholt von Blutergüssen erfüllt gewesen waren. Ebenso wie Linser nehmen wir an, dass es bei der starken Hyperplasie der Synovialzotten, bei den Veränderungen der Knorpeloberfläche und bei der grossen Disposition zu Blutungen überhaupt sehr leicht schon bei einfachen Bewegungen zu Quetschungen oder Einrissen von solchen Synovialzotten und damit zu schweren Blutungen kommen kann. Für die ersten Blutungen bei den kleinen Patienten nehmen wir in jedem Fall ein Trauma an, zumal die Gelegenheit dazu eine sehr grosse ist.

Die Frage, ob die Disposition zu Gelenkblutungen mit der Zeit abnimmt, lässt sich nicht so direct beantworten, man muss dieselbe zergliedern. Da einmal angenommen wird, dass die Hämophilie im späteren Leben allmälig geringer wird, so wird man ganz allgemein sagen können, dass auch die Disposition zu Gelenkblutungen abnimmt, zumal die in Folge ihrer Erziehung „nicht zu bändigenden Kinder“, wie sich die Mutter unserer Knaben ausdrückt, vernünftiger werden und sich mehr vor Schädlichkeiten in Acht nehmen. Ein Vetter dieser Knaben, der jetzt 19 Jahre alt ist, hat zum Beispiel seit einigen Jahren nicht

Digitized by Google

eine einzige Gelenkblutung mehr gehabt, trotzdem er früher fast ununterbrochen daran zu leiden hatte. Eine zweite hierhergehörige Frage ist die, ob ein Gelenk nicht schliesslich in Folge seiner pathologisch-anatomischen Veränderungen die Neigung zu Blutungen verliert. Kommt nämlich ein Gelenk erst in sein 3. Stadium, in das regressive, hat sich eine Verödung des Gelenkraums entwickelt, sind die früher hyperplastischen Zotten geschrumpft oder ist es sogar zu Verwachsungen bindegewebiger, knorpeliger oder knöcherner Art gekommen, so wird es einmal aus anatomischen Gründen viel seltener zu Blutungen kommen und auch aus äusseren Gründen, weil die Bewegungsreize fehlen oder wenigstens bedeutend hintangehalten sind.

Wir haben oben gesehen, dass das rechte Kniegelenk des Patienten Hans mehr als 45 schwere Blutungen durchgemacht hat, ohne an seiner Brauchbarkeit sichtlich einzubüssen, mit anderen Worten, das Blut hat immer wieder resorbirt werden können. Diese Fähigkeit ist jedenfalls individuell sehr verschieden, die Gelenke der einen Person können kaum einen Erguss, die eines andern sehr viele glatt überwinden. Im allgemeinen dürfen wir wohl annehmen, dass das Gelenk, welches immer wieder von Blutergüssen heimgesucht wird, allmälig an Resorptionsfähigkeit einbüsst, so dass mehr oder minder schnell das Stadium der Panarthritis eintritt. Ob einwandsfreie Untersuchungen darüber vorliegen, dass das Blut der Hämophilen weniger Gerinnungsfähigkeit aufweist, als das normale, habe ich aus der Literatur nicht ersehen können. Man könnte geneigt sein, eine solche verminderte Gerinnungsfähigkeit anzunehmen, wenn man bedenkt, wie oft eine vollkommene Aufsaugung desselben unbeschadet hat stattfinden können. Denn auch wir halten die Gelenkveränderungen analog denen bei Gelenktuberkulose daraus entstanden, dass es aus den Blutungen zu flächenhafter Ablagerung geronnener Massen kommt. Die so zu Stande gekommene Faserstoffschicht, welche bis zu Fingerdicke angetroffen wird, erhält nach der Tiefe zu ein mehr gewebliches Aussehen, weil allmälig eine Organisation desselben stattfindet. Die Knorpel- und eventuellen Knochendefecte entstehen dann durch ein Angefressenwerden von Seiten der Gerinnsel.

Wir kommen nunmehr zu dem so äusserst wichtigen Kapitel

Digitized by Google

der Therapie bei Blutergelenken. Eine grosse Bedeutung fällt zunächst der Prophylaxe bei Hämophilie zu. Wird man einmal versuchen, durch eine möglichst gute Ernährung, Aufenthalt in frischer Luft, Abhärtung des Körpers etc. die Gesammtconstitution eines solchen Patienten zu heben, so muss man andererseits alle Schädlichkeiten, welche die Veranlassung von Blutungen werden können, fernhalten. Die Knaben müssen von vornherein in diesem Sinne erzogen werden, und es muss ihnen so früh als es nur möglich ist, aufs Energischste eingeschärft werden, Laufen und Springen und sonstige Kinderspiele, falls sie mal ohne Aufsicht sein sollten, zu unterlassen. Weiss man schon vor dem Laufenlernen, dass ein Kind Bluter ist, ist auch hier die grösste Vorsicht geboten. Die bei ganz geringfügigen, kaum zu vermeidenden Traumen entstehenden Gelenkblutungen sind gerade zahlreich genug, dass man ängstlich alle gröberen Insulte und verschuldeten Blutungen fernhalten muss.

Nehmen wir nun den Fall, dass der Patient einen frischen Bluterguss aufweist, ins Kniegelenk. Es besteht dann in hochgradigen Fällen eine ganz enorme Schwellung. Das Gelenk hat sich so prall und voll angefüllt, bis die Widerstandskraft der Gelenkkapsel einen weiteren Blutaustritt nicht mehr zulässt. Die Erscheinungen sind dieselben, wie nach einer schweren Gelenkcontusion, nur ist oft, wie schon bemerkt, die Function gleich von Anfang an fast nicht gestört. Bald stellt sich das Knie in eine mittlere Beugestellung, bald nicht, oder nur für Stunden, bis sich die Kapsel dem starken Füllungsgrade angepasst hat.

Wir haben mehr als 8 mal bei unseren beiden letzten Patienten Gelegenheit gehabt, Gelenkblutungen bis zu den schwersten am Kniegelenk zu beobachten. Wir sind dabei in der Behandlung verschieden verfahren; wir haben nämlich das eine Mal absolute Ruhe, feuchte Umschläge oder Eis bei starken Schmerzen und Compression angewandt, das andere Mal die Knaben ruhig und vorsichtig herumgehen lassen. Wir konnten dies ohne das Bewusstsein einer Schuld unsererseits thun, da uns die Muter der Knaben gesagt hatte, dass dieselben bei früheren Gelenkblutungen auch nur dann im Bett zu erhalten gewesen wären, wenn sie Schmerzen gehabt hätten. Wir können nun auf Grund unserer Beobachtungen constatiren, dass im Allgemeinen ein ganz mässiger Gebrauch des Gelenks zum Gehen keinen schädigenden Einfluss auf die Zurück-

Digitized by Google

bildung des Gelenkergusses gehabt hat. Bis ein Erguss überhaupt nicht mehr nachzuweisen war, hat es bei absoluter Ruhe und bei mässigem Gebrauch immer gleich lange, etwa 2—4 Wochen gebraucht.

Einige Tage nach Entstehung des Ergusses wurde ganz vorsichtig mit Massage begonnen, die sich nicht mit dem Gelenk selbst zu beschäftigen hat, sondern vielmehr mit den vom Gelenk central gelegenen Partieen. Wir machen so dem Patienten keine Schmerzen und erreichen andererseits durch diese Massage eine gute Saugwirkung auf das periphere Gelenk und regen die Resorption an. Gleichzeitig beugen wir dadurch auch den bei allen Gelenkerkrankungen schnell eintretenden Muskelatrophien besonders an der Streckseite vor.

In fast allen Fällen werden diese Maassnahmen genügen, den Bluterguss zur Resorption zu bringen, besonders in den Fällen, wo noch nicht zu häufige Blutungen stattgefunden haben. Je älter die Ergüsse sind, je häufiger ein Gelenk von solchen schon befallen ist, um so weniger rasch tritt, wie bereits oben bemerkt, Aufsaugung der Blutmengen ein. Immerhin soll man auch hier sich abwartend verhalten und man wird meist noch Heilung sehen.

Ist ein Gelenk bereits in das Stadium getreten, wo es dem Stadium des Hydrops fibrinosus tuberculosus gleicht, wo entzündliche Erscheinungen das klinische Bild beherrschen, so tritt die orthopädische Behandlung in ihr Recht. König hat wegen Schmerzen in diesem Stadium 3 mal Punctionen an Kniegelenken, 2 mal mit Karbolauswaschungen gemacht, ohne dass er davon Nachtheile gesehen hätte; keinmal hat die Blutung etwas geschadet. Wir stehen auf dem Standpunkte, dass man nur durch die grössten Schmerzen des Patienten gedrängt, zu der Punction schreiten soll, vorausgesetzt, dass man über die Erkrankung im Einzelfall klar ist. Wir wissen, dass die Resorption, wenn auch langsam, fast immer wieder eintritt, wir brauchen also ohne zwingenden Grund nicht das Blut zu entfernen. Denn die schädigenden Folgen des Blutergusses können wir doch nicht für immer entfernen, vielleicht hat ja, wie meist in unseren Fällen in 3—4 Wochen oder noch früher sich ein neuer Bluterguss in dem betreffenden Gelenk etablirt. Kurz die orthopädische Behandlung tritt hier in ihre Rechte. Wir werden neben den schon genannten Maassnahmen wie Ruhig-

Digitized by Google

stellung, Compression etc. vor allem gegen die sich bildende Contracturstellung durch Extension, Gips und vor allem, um die Patienten nicht zu lange ans Bett zu fesseln, durch portative Apparate ankämpfen. Ein Brisement forcé, überhaupt jede Gewaltanwendung zwecks Streckung einer Blutercontractur ist vollkommen contraindicirt. Man würde da mehr schaden, als nützen. Dieselben Schienenhülsenapparate kommen aber noch vielmehr im dritten Stadium zur Anwendung, wo es bereits zu bleibenden Deformitäten der Gelenke gekommen ist. Ich will mich hier wieder bez. ganz kurzer Beschreibung der Deformität und der dieser entsprechenden Apparate auf das uns am meisten interessirende Kniegelenk beschränken, zumal unsere Patienten derartige Apparate tragen. Es kommt nämlich bei Bluterknieen durch die unzähligen gewaltsamen und enormen Ausdehnungen der Kapsel und durch die sich hieran anschliessenden Entzündungsvorgänge zu einer zunehmenden Schädigung und Erschlaffung der Kapsel und des Bandapparates. Genau wie bei der Tuberculose bildet sich dann allmälig neben einer Beugestellung eine Subluxation und Abduction der Tibia nach hinten und aussen.

Zu den Veränderungen der Gelenkkapsel kommen hinzu die der Gelenkenden, sodass wir also eine Mischform der Destructions- und Distensionsluxation vor uns haben.

Die Schrumpfungsprocesse der Kapsel und Ligamente, der Muskeln, Fascien und der Haut machen die Contractur immer fester und setzen der Correction einen sehr erheblichen Widerstand entgegen. Wie schon gesagt eignet sich in diesem Stadium nichts so gut zu der Correctur, wie ein gut gearbeiteter, der Extremität aufs Genaueste angepasster Schienenhülsenapparat. Die nothwendige Gelenkconstruction bietet uns der von Braatz angegebene und von Hoffa erweiterte Gelenkmechanismus, wie Sie ihn an dem Bild No. 7 in Thätigkeit sehen können. Mittels eines für jedes Kniegelenk in seiner parabolischen Bahn besonders gearbeiteten Sektors wird allmälig die subluxirte Tibia um das untere Femurende herumgeführt, während gleichzeitig eine Distraction der Gelenkenden stattfindet. Die Streckung erfolgt mit Hilfe einer starken Feder, die aus einer gewöhnlichen Schlägerklinge hergestellt wird.

Während der ganzen Streckung können die Patienten ausser

Digitized by Google

Bett sein und sich vollkommen frei bewegen. Was man an Streckung erreicht hat, kann man jederzeit durch Schrauben oder zwei seitliche Kniestützen feststellen.

Die Erfolge in diesen 3 Fällen sprechen für sich selbst. Sie sehen auf den Bildern 2 und 6 die Patienten vor der Behandlung und können sich von der Leistungsfähigkeit des Verfahrens an den später aufgenommenen Photographieen selbst überzeugen.

Ist das Bein dann völlig gestreckt, so wird der Apparat noch je nach der Schwere des Falles $^1/_4$—$^1/_2$ Jahr getragen, um Recidive zu verhindern.

Ist trotz der Streckung des Beines noch eine Subluxationsstellung und eine Abduction der Tibia bestehen geblieben, nimmt man später an den betreffenden Schienen die Sektoren weg und bringt die Hoffa'schen Antiluxationsschienen an, die dann durch einen Zug von hinten nach vorn allmälig die Tibia in ihre richtige Stellung nach vorn ziehen.

Sie sehen hieraus, wie wir mit den Schienenhülsenapparaten und ihrer langsamen aber stetigen Wirkung zu den besten Resultaten kommen können, und diese Behandlungsmethode muss deshalb aufs Wärmste empfohlen werden.

Digitized by Google

XXXIII.

(Aus dem Neuen Allgemeinen Krankenhause in Hamburg-Eppendorf. Chirurg. Abtheilung. Oberarzt Dr. Kümmell.)

Zur Anatomie und Aetiologie der Coxa vara adolescentium.

Zugleich ein Beitrag zu der Lehre von dem architektonischen Bau des coxalen Femurendes[1]).

Von

Dr. Paul Sudeck,

Secundärarzt.

(Hierzu Tafel V—VII.)

I.

Beschreibung eines Präparates von Schenkelhalsverbiegung und Vergleich mit der Literatur.

Die Veranlassung zu den folgenden Untersuchungen gab mir ein Präparat von einem macerirten linken Oberschenkelknochen, das ich in der Sammlung der chirurgischen Abtheilung des neuen allgemeinen Krankenhauses vorfand. Es stammt offenbar schon aus älterer Zeit. Leider ist das Präparat ohne irgend welche Bezeichnung, so dass jegliche klinische Anhaltspunkte fehlen.

Trotzdem glaube ich mit Sicherheit annehmen zu können, dass es sich um eine Verbiegungsdifformität des Schenkelhalses handelt. Man vergleiche zunächst die in Fig. 1 wiedergegebene Photographie des Präparates.

Das Präparat ist von vorne und oben gesehen. (Es ist retouchirt, während sämmtliche übrigen Abbildungen nicht nachbehandelt sind). Es handelt sich um das linke coxale Femurende

[1]) Vorgetragen am 2. Sitzungstage des Congresses, 6. April 1899.

Digitized by Google

eines ausgewachsenen Menschen, wie man an der Dicke der Knochen, speciell der Schenkelhalscorticalis und an dem Fehlen der Epiphysenlinien im Röntgenbilde erkennt.

Der Winkel, den der Schenkelhals mit dem Schafte bildet, ist fast normal (ca. 125°), jedenfalls nur um ein Geringes verkleinert. Auf der Fig. 1 scheint zwar der Schenkelhalswinkel vergrössert zu sein, doch ist dies eine Täuschung, die dadurch hervorgerufen ist, dass man das Präparat schräg von oben ansieht. Dagegen findet sich in sehr ausgesprochener Weise eine Verbiegung des Schenkelhalses nach hinten. Wenn man das Präparat von oben betrachtet, sieht man, dass der Schenkelhals, statt fast gestreckt zu verlaufen, in einem Winkel von 120° nach hinten abknickt, dass er also um etwa 60° nach hinten abgebogen ist. Die hintere Seite des Schenkelhalses bildet eine ununterbrochene scharfe Curve von glatter Oberfläche und zeigt eine erhebliche absolute Verkürzung, die vordere Seite dagegen ist nicht gleichmässig, sondern in einem scharfen Winkel um eine genau zu bestimmende Linie abgebogen, von der aus die Conturen zum Kopfe und zum Schafte in gerader Richtung verlaufen. Die Linie, in der die Verbiegung stattgefunden hat, zieht sich vom oberen Rande des Gelenkknorpels nach vorne und unten etwas über die Mitte des vorderen Schenkelhalsumfanges hin. Sie ist bezeichnet durch eine Knochenleiste, auf deren höchstem Punkt man einige ca. 1 cm erhabene unregelmässige Knochenzacken sieht, wie man sie nach geheilten Infractionen zu Gesicht bekommt.

Diese Knochenleiste hat eine gewisse Beziehung zu dem Gelenkknorpel, denn an der Stelle, wo sie ihren Ursprung von dem Gelenkknorpel nimmt, sieht man, wie sie diesen in Form eines kleinen Zipfels gleichsam auf den Hals mit hinübergezogen hat. Der sonst kreisförmig in einer Ebene verlaufende Knorpelrand ist an dieser Stelle im Sinne eines Plus nach der Halsseite hin unterbrochen.

Eine Torsion des Schenkelhalses ist nicht zu konstatiren, vielleicht auch deswegen schwerer zu erkennen, weil das Präparat macerirt ist.

Trotzdem alle klinischen Anhaltspunkte fehlen, ist es mir nicht zweifelhaft, dass es sich hier um eine Coxa vara handelt, die vorwiegend die von Kocher besonders betonte Abbiegung nach hinten zeigt. Dass die Abbiegung nach unten fast fehlt, kann nicht ins

Digitized by Google

Gewicht fallen. Es sind bereits in der Literatur sichere Fälle beschrieben, wo sie ganz fehlte. Lauenstein[1]) beschreibt einen Fall, in dem er von der einen Seite Verbiegung nach hinten und Verkleinerung des Schenkelhalswinkels, auf der anderen Seite aber neben gleich starker Verbiegung nach hinten sogar Vergrösserung des Schenkelhalswinkels fand. Desgleichen findet sich bei Hofmeister[2]) ein Fall, der nur Verbiegung nach hinten zeigte.

Dass es sich nun bei meinem Falle um einen typischen Fall von Coxa vara adolescentium handelt, kann ich einstweilen nicht behaupten, da ausser einem Fall von Lauenstein, den ich gleich erwähnen werde, keine genauen Beschreibungen von macerirten abgelaufenen Coxa vara-Fällen existiren und man sich deswegen kein rechtes Bild von dem Aussehen solcher Präparate machen kann. Ich werde später hierauf zurückkommen.

Dass die Umbiegung bei der echten Coxa vara adolescentium gesetzmässig, immer an derselben Stelle, nämlich der Epiphysenlinie stattfinde, hat Kocher[3]) in seiner 3. Mittheilung über diesen Gegenstand mit Schärfe betont. In meinem Fall stimmt die Verbiegungsstelle mit der von Kocher angegebenen überein.

Die im Folgenden aufgezählten Belege aus der Literatur sollen zeigen, dass, abgesehen von den 3 Kocher'schen Fällen und meinem Falle auch bei anderen Kranken die Abbiegung an der von Kocher bezeichneten Stelle nachzuweisen ist.

In Bezug auf den zweiten Kocher'schen Fall rathe ich, die Fig. 2 und 4 in der Arbeit von de Quervain[4]) zu betrachten. Die Abbildung stellt den zweiten Kocher'schen Fall dar und demonstrirt den scharf ausgesprochenen Verbiegungspunkt deutlicher, als Kocher's Abbildungen.

Lauenstein (l. c.) beschreibt einen Fall, wo bei einem 26jährigen Seeman, der nur Verbiegung nach unten zeigte, sich an der Vorderfläche des Halses, etwa 1 Finger breit von der Knorpelgrenze des Kopfes entfernt, sich eine quer nach unten verlaufende Knochencrista fand, die sich an der oberen Fläche des Schenkelhalses verlor. „Die etwa centimeterbreite und mehrere Millimeter

---

[1]) Münchener med. Wochenschrift. 1897, No. 51, S. 1487.
[2]) Beiträge zur klin. Chirurgie. Bd. XXI, Heft 2.
[3]) Deutsche Zeitschrift für Chirurgie. Bd. XLII.
[4]) Semaine médicale. 1898, No. 6.

Digitized by Google

hervorragende Crista machte auf den ersten Blick den Eindruck des Callus einer intracapsulär verheilten Fractur, jedoch konnte diese Vermuthung nach dem Aufsägen des Präparates nicht aufrecht erhalten werden. Bei Besichtigung des anderen Schenkelhalses, der sich in seinem Winkel mehr der Norm nähert, fand sich an derselben Stelle des Halses eine ähnliche Knochenauflagerung".

(Ich vermuthe, dass diese Knochenauflagerung an dem anderen Schenkelhals normal gewesen sei. Vergleiche meine späteren Auseinandersetzungen).

Dieses Präparat habe ich leider, da es nicht zur Hand war, nicht gesehen, aber Herr Dr. Lauenstein hat mir nach Besichtigung meines Präparates persönlich versichert, dass es sich in seinem Falle um genau dieselbe Bildung gehandelt habe.

Bei Hofmeister (l. c.) finden sich folgende Stellen: „Der Verlauf der oberen Krümmungslinie entspricht meist einem gleichmässig gewölbten Bogen, (N. B. im Röntgenbilde) der höchstens nach aussen vom Pfannenrand durch eine kleine Leiste durchbrochen ist, in anderen Fällen finden wir an irgend einer Stelle des Halses eine mehr oder weniger ausgesprochene Knickung, während die übrigen Partien zu der Krümmung nichts oder wenig beitragen, endlich kommt es auch vor, dass der ganze Hals, vom Trochanter an, sich kontinuirlich nach abwärts senkt".

An anderer Stelle heisst es:

„Betrachte ich meine Röntgenbilder im Lichte der Kocherschen Erklärung der Wachsthumsverbiegung des Schenkelhalses, so will es mir scheinen, als könnte man an manchem derselben den Punkt bestimmen, an welchem das pathologische Wachsthum eingesetzt hat. Es sind dies diejenigen Bilder, in denen die obere Begrenzung des Halses unterbrochen ist von einer gratartigen Erhebung, von der aus der Kontur gegen den Kopf hin kontinuirlich abfällt oder wengstens nicht mehr ansteigt, während der distal davon gelegene Halstheil zum Schaft normale Neigung aufweist".

In unzweideutiger Weise ist dies Verhältnis illustrirt auf Taf. VI Figur 8.

Es ist mir auch nicht unwahrscheinlich, dass der folgende Satz aus Hoffa's Lehrburch der orthopädischen Chirurgie (S. 604) auf die hervorspringende Biegungslinie hinweist. „In hochgradigen

Digitized by Google

Fällen (der Coxa vara adolescentium) fühlt man in der Gelenkgegend einen knochenharten Vorsprung, der den nach vorne luxirten Gelenkkopf vortäuschen kann, thatsächlich aber dem deformirten Halse angehört".

Man beachte, dass in den eben citirten Abbildungen an der Verbiegungsstelle ein deutlicher Knochenvorsprung zu sehen ist, der ganz offenbar der Knochencrista Lauenstein's und meines Falles entspricht. Der Haupt-Unterschied in den Präparaten scheint nur darin zu bestehen, dass Lauenstein's und mein Präparat macerirt waren und ausserdem nicht während des Krankheits- und Wachsthumsstadiums, sondern nach abgeschlossener Pubertät zur Beobachtung kamen. Aus diesem Umstand sind die unregelmässigen Knochenauflagerungen als später erfolgte Verknöcherungen erklärbar.

Es scheint sich also zu bestätigen, dass an der von Kocher bezeichneten Stelle die Biegungsstelle durch einen leistenartigen Knochenvorsprung („gratartige Erhebung") gekennzeichnet ist.

Da diese leistenartige Erhebung ganz offenbar eine Beziehung zu der Verbiegung hat und nicht secundär als Verbiegungsfolge auftritt, so müssen wir, um über den Verbiegungsmodus in's Klare zu kommen, ihr unsere Aufmerksamkeit zuwenden.

II.

Anatomische Untersuchung des Schenkelhalses mit Bezug auf die oben beschriebene Verbiegungslinie.

Es handelt sich zunächst darum, die bezeichnete Verbiegungslinie anatomisch zu bestimmen.

Wenn man einen normalen macerirten Oberschenkelhals eines erwachsenen Menschen betrachtet, (vergl. Fig. 2, die eine Photographie eines unserer Sammlungsskelette darstellt), so findet man die Circumferenz der Gelenkknorpelgrenze am oberen Schenkelhalsumfang unterbrochen, der Gelenkknorpel erstreckt sich hier eine kleine Strecke auf den Schenkelhals hin. Von dieser Stelle zieht sich eine erhabene Knochenleiste (oder eine Knochenrauhigkeit) nach vorn und unten bis über die Mitte des vorderen Schenkelhalsumfanges hinunter. Wenn man sich die Gelenkknorpelgrenze

Digitized by Google

entsprechend der Articulationsfläche abrundet, so verläuft sie in der Mittte des Schenkelhalses, senkrecht auf seine Axe.

Diese Knochenleiste entspricht in ihrer Lage genau der bei meinem Coxa-vara-Fall beschriebenen Leiste, um die die Drehung stattgefunden hat. Dass es sich in der That um dieselbe Erscheinung handelt, geht aus der in beiden Fällen ersichtlichen eigenartigen Beziehung zu dem Gelenkknorpel zur Evidenz hervor.

Ich habe oben schon angedeutet, dass ich diese normale Knochenleiste wieder zu erkennen glaubte in dem Falle Lauenstein's, der auf der einen Seite eine Coxa vara mit einer Knochencrista als Biegungsstelle fand, an der anderen gesunden Seite aber „an derselben Stelle eine ähnliche Knochenauflagerung" entdeckte.

Diese Knochenleiste findet man in den anatomischen Handbüchern nicht beschrieben. Nichtsdestoweniger kommt sie aber durchaus regelmässig, wenn auch mehr oder weniger deutlich ausgeprägt war. Henle in seiner Genauigkeit hat sie auch in seinem Handbuch der Anatomie, I, S. 254 abgebildet, freilich ohne sie im Texte zu erwähnen.

Diese Leiste sieht aus, wie die Ansatzstelle einer Sehne oder eines Bandes. Es setzt sich aber keine Sehne und kein Band an ihr an.

Was hat sie zu bedeuten, welchen Zweck oder welchen functionellen Werth hat sie?

Um dieses zu entscheiden, müssen wir den Standpunkt der descriptiven Anatomie verlassen und diese Stelle in physiologischer Beleuchtung betrachten.

Man erinnere sich an die Lehre von Meyer und Wolff von dem architectonischen Knochenbau und fasse zunächt die Figur 5 in's Auge.

Das coxale Ende des Oberschenkels ist nach dem mathematischen Princip des Krahns gebaut. Die Adductorenseite hat den Druck des auf den Kopf lastenden Gewichts zu tragen, sie ist die Druckseite. Dagegen hat die Trochanterseite den mit dem Druck nothwendig verbundenen Zug auszuhalten, sie ist die Zugseite. Die Spongiosalamellen der Druckseite entspringen von der inneren Corticalis des Schaftes und erstrecken sich fächerförmig bis auf die entgegengesetzte Seite zum Trochanter, zum Halse und zum Kopfe.

Digitized by Google

Die Spongiosabälkchensysteme der Zugseite entspringen von der äusseren Corticalis des Schaftes unterhalb des kleinen Trochanters und spannen sich in einem grossen Bogen über den ganzen Hals bis in den Kopf hinein. Dieses Lamellensystem (der Zugbogen) hat also zu verhindern, dass der Kopf und der Trochanter major auseinander gezerrt werden. Sie haben gerade das zu verhindern, was bei der Coxa vara nicht verhindert wird, und es ist deshalb selbstverständlich, dass, wenn man ätiologische Studien über die Coxa vara anstellen will, man besonders diesem Lamellensystem seine Aufmerksamkeit zuwenden muss. Die Veränderungen, die die Structur der Druckseite (Adam'scher Bogen) erleidet, sind natürlich secundär und Betrachtungen dieser Veränderungen gehören in die Lehre von der Transformation der Knochen, lassen aber die ätiologische Seite der Coxa vara unberührt.

Die Betrachtung der Figur 5 zeigt nun, dass der Zugbogen seine Höhe, also die Stelle, wo er am meisten beansprucht wird, in der oberen Corticalis des Schenkelhalses erreicht und seinen Scheitelpunkt gerade an der Stelle hat, wo die beschriebene Knochenleiste auf dem Querschnitt als die dickste Corticalisstelle, das Niveau ihrer Umgebung überragend, erkennbar ist.

Wenn wir uns nun daran erinnern, dass wir nach Wolff die einzelnen Schichten des compacten Gefüges als directe Fortsetzungen und Stützen entsprechender Bälkchen der Spongiosa betrachten müssen, so wird es klar, dass die besonders starke Verdichtung der Corticalis gerade an der am meisten beanspruchten Stelle des Zugbogens nur dazu dienen kann, die Zugfestigkeit des Schenkelhalses zu erhöhen.

Nun wird aber der Schenkelhals auf seine Zugfestigkeit nicht nur gegen den Zug von oben nach unten, der durch die Körperlast ausgeübt wird, beansprucht, sondern auch gegen den Zug von vorn nach hinten, der durch die an den grossen Trochanter ansetzende starke Muskulatur ausgeübt wird.

Dass auch in dieser Richtung ein sehr bedeutender Zug ausgeübt wird, ist ohne Weiteres daraus ersichtlich, dass der Schenkelhals unter gewissen Umständen (wie z. B. bei der Coxa vara) in der Richtung von vorne nach hinten nachgiebt.

Ausserdem fordert der Umstand, dass die bewusste Knochenleiste, die wir in ihrem oberen Abschnitt als Verstärkung des Zug-

Digitized by Google

bogens erkannt haben, auch auf die vordere Schenkelhalsfläche sich hinunter zieht, dazu auf, die vordere Schenkelhalsseite auf Einrichtungen zu durchforschen, die dem Zuge nach hinten zu widerstehen vermöchten.

Ich habe deshalb einen Fournirschnitt aus dem Schenkelhals eines 29jährigen Mannes angelegt, der von vorne oben, nach hinten unten in die Richtung oberhalb des kleinen Trochanters verläuft. (Vergl. Fig. 6, Röntgenphotographie.)

In der That findet man auf diesem Schnitte ein nach vorne oben convexes Bogensystem isolirt, und in dem Gewirr der übrigen, schräg durchschnittenen Systeme deutlich erkennbar. Dieser Zugbogen des vorderen Schenkelhalsumfanges ist in Fig. 6 aber nur zum Theil zu verfolgen. Man sieht nur den mittelsten Theil des Bogens, während die übrigen Abschnitte offenbar in anderer Richtung weiter verlaufen.

Um dieses System möglichst in seinem ganzen Verlaufe zur Anschauung zu bringen, habe ich in einem Schenkelhals eines älteren Individuums (Fig. 7) bis zu der Stelle, wo der Bogen in Fig. 6 abgebrochen ist, denselben Schnitt von vorne oben nach hinten unten angelegt, von da an aber fällt der Schnitt in mehr steiler Richtung ab und endigt am hinteren Schenkelhals unterhalb des kleinen Trochanters. In diesem Schnitt sieht man das Bogensystem, das also von hinten unten nach vorn oben verläuft, vervollständigt.

Das in der Frontalebene liegende Bogensystem der Fig. 5 ist in Fig. 7 auch angedeutet. Von der oberen Corticalis des Schenkelhalses nämlich entspringen kurze Bögen, die, weil sie im Schrägschnitt getroffen sind, nach kurzem Verlauf unterbrochen sind. Kopfwärts setzen sie sich in die verknöcherte Epiphysenlinie fort. Wenn man das unten S. 392 zu Sagende vergleicht, wird man in dieser Fortsetzung des frontalen Bogens in die Epiphysenlinie einen Beweis erblicken, dass das schräg von hinten aufsteigende Bogensystem der vorderen Schenkelhalswand von dem in der Frontalebene verlaufenden System getrennt ist. Das System der vorderen Wand nämlich hat keine Beziehungen zu der Epiphysenlinie. Den Höhepunkt dieses vorderen Zugbogens nun bildet wiederum die Corticalis des vorderen Schenkelhalses und zwar besonders die hier verlaufende Knochenleiste, die im Querschnitt

Digitized by Google

auf Fig. 6 sehr deutlich zum Ausdruck gekommen ist, in dem Präparat der Fig. 7 aber nur sehr wenig hervortritt. (Individuelle Verschiedenheit.) Sie tritt hier nicht über das Niveau der Umgebung heraus.

Das eben beschriebene Lamellensystem findet man bei genauer Betrachtung in dem Werke von J. Wolff[1]) deutlich wieder.

An der Stelle, wo Wolff das Bogensystem der Zugseite beschreibt, sagt er: „Auch hier gehen die mittelsten, zwischen B und C entspringenden Bälkchen mehr fächerförmig auseinander, wiederum öfters (anscheinend) mit Abgabe von Nebenzweigen. Dagegen verlaufen die untersten und obersten Bälkchen mehr mit einander parallel.“ An anderer Stelle sagt Wolff: „Dicht unterhalb des Winkels, welchen der Trochanter mit dem Sattel des Collum femoris bildet, bei G, ist das spongiöse Gewebe sehr dicht.“ An dieser Stelle zeichnet Wolff zwischen die langen, ununterbrochenen Bogenlinien kurze, unterbrochene Linien, die also im Schrägschnitt getroffene Fasern bedeuten. Dies sind offenbar die von hinten unten nach vorne oben zum vorderen Schenkelhalsumfang verlaufenden Fasern. Auf Röntgenbildern sieht man an dieser Stelle leichte Schatten, die von den schräg durchschnittenen Spongiosaplatten geworfen sind (Fig. 5) und an frischen Präparaten, sowie bei Wolff's Photographien sieht man die schräg durchschnittenen Spongiosaplatten direct in der Aufsicht.

Dieses System von Zugbälkchen kann nur dazu dienen, dem Zuge der an den grossen Trochanter ansetzenden Muskeln zu widerstehen und sein Vorhandensein bestätigt, was Wolff Virchow's Arch. 50, S. 419, sagte, dass jede Art der Belastung, die der Knochen erfahren könne, ja schon jeder stärkere Muskelzug bei seiner Architectur in Anschlag gebracht sei.

Die Summe dieser Betrachtungen ist also, dass die beschriebene Knochenleiste in ihrem ganzen Verlaufe den Scheitelpunkt des Systems von Spongiosabögen bildet, die dem Oberschenkelhals die Zugfestigkeit gegen Zug nach unten und nach hinten verleihen. Die Leiste bedeutet lediglich eine Verstärkung des Zugbogensystems, die an seiner am meisten beanspruchten Stelle angebracht ist[2]) Hypothetische Insufficienz des

---

[1]) Virchow's Archiv. 50. Taf. XII, Fig. 2. Das Gesetz der Transformation der Knochen. Berlin 1892.

[2]) Derartige äusserlich sichtbare Verstärkungen sind nicht nur am Oberschenkelhals vorhanden, sondern auch an anderen, vorwiegend spongiösen Knochen zu beobachten. Z. B. sieht man auf der Höhe des nach unten convexen Zugbogens des Calcaneus eine Verdichtung der Spongiosabälkchen zu einer Corticalis. Auch diese Stelle ist (wenigstens an manchen macerirten Präparaten) äusserlich durch eine quer verlaufende Knochenrauhigkeit gekennzeichnet.

Digitized by Google

Zugbogensystems muss also nothwendig zu einer Verbiegung des Schenkelhalses nach unten und nach hinten führen und zwar in der durch die Knochenleiste gekennzeichneten Linie.

Es bleibt noch übrig, die verstärkende Knochenleiste des Schenkelhalses von der entwickelungsgeschichtlichen oder wachsthumsgeschichtlichen Seite zu betrachten.

Wir sehen, dass in den ersten Lebensjahren die Verknöcherung des knorpelig angelegten Oberschenkels am Schaft begonnen hat und sich zunächst nur auf den unteren Umfang des Schenkelhalses erstreckt hat, während der grosse Trochanter, der obere Halsumfang und der Kopf noch eine zusammenhängende Knorpelmasse bilden. Später rückt die Epiphysenfläche immer weiter hinauf, erreicht bald auch den oberen Schenkelhalsumfang, wodurch der Trochanter major abgetrennt wird von der übrigen Knorpelmasse. Die Epiphysenfläche rückt nun am oberen Schenkelhalsumfang vor und hat ihre endgültige Lage (im Grossen und Ganzen der Articulationsgrenze entsprechend) annähernd schon im dritten Lebensjahre erreicht. Aber es bleibt noch lange Zeit an einer Stelle der ganze Schenkelhals von einer Knorpelschicht bedeckt, nämlich vorne oben. Bei 8jährigen Kindern z. B. findet man vorne oben noch eine vollkommen erhaltene Continuität des Knorpels des Trochanter major, des Schenkelhalses und des Schenkelkopfes (Fig. 3 und Fig. 8). In der Pubertätszeit ist der trochanterwärts liegende Theil dieser Knorpellage verschwunden, jedoch ist der kopfwärts gelegene Theil des Schenkelhalses vorne und oben noch mit einer Knorpellage bedeckt, die mit dem Gelenkknorpel des Kopfes in continuirlichem Zusammenhange steht. Man sieht dieses Verhältniss sehr gut auf der Fig. 4, die einen Oberschenkel eines 17jährigen Individuums darstellt. Diese Knorpellage ist also der Rest des Knorpels, der ehemals den ganzen Schenkels bildete.

Zur selben Zeit nun, wo die Epiphysenlinie des Kopfes verknöchert, während der Pubertätszeit, verknöchert auch der beschriebene Knorpellappen des Halses und zwar an seinem lateral gelegenen Stande. Hierdurch wird die oben beschriebene knöcherne Verstärkungsleiste des Zugbogens gebildet. Bei alten Leuten findet man ausser der Verstärkungsleiste noch gelbe atrophische Knorpelreste und die ganze Fläche, die ehemals von der Knorpel-

Digitized by Google

lage bedeckt war, ist an macerirten Präparaten rauh. An der Stelle aber, wo ehemals der Knorpellappen mit dem Kopfknorpel zusammenhing, bleibt eine unregelmässige Configuration des Gelenkknorpels bestehen, wie man sich an jedem Präparat überzeugen kann (vergl. auch Henle, Anatomie).

Man vergleiche noch einmal die Fig. 2 und beachte, dass auch bei meinem pathologischen Präparat Fig. 1 die Knochenleiste, um die die Biegung stattgefunden hat, kopfwärts den beschriebenen rauhen Schenkelhalstheil umschliesst, gerade wie die Knochenleiste auf Fig. 2, ferner achte man auf die unregelmässige Configuration des Gelenkknorpels an dieser Stelle.

Die Verknöcherung der beschriebenen Knorpellage des Schenkelhalses während der Pubertät sieht man auf der Fig. 10.

Der Trochanter major ist hier bei der Präparation abgebrochen. Die Figur stellt die Röntgenphotographie von einem frontalen Fournirschnitt aus dem vorderen Abschnitt eines 16jährigen Schenkelhalses dar. Die Epiphysenlinie des Kopfes ist in Verknöcherung begriffen, man sieht neben dem hellen Knorpel die dunklen Knochenschatten. Ebenso zeigt die Stelle der knöchernen Verstärkungsleiste des Halses eine lebhafte Knochenbildung. Man sieht auch an etlichen Stellen sehr deutlich, dass die einzelnen Lamellen des Zugbogens an der fraglichen Stelle eine plötzliche Verdickung erfahren und man kann an diesen Stellen ohne Weiteres erkennen, dass die Leiste nur eine Verstärkung der Zugbogenlamellen bedeuten kann.

Ich komme noch einmal auf die wachsthumsgeschichtliche Bedeutung der Knorpellappens des Schenkelhalses, aus dem sich während der Pubertätszeit die Verstärkungsleiste des Zugbogens entwickelt, zurück. Nach meiner Meinung kann man die Verstärkungsleiste nicht anders auffassen, als eine Bildung der Epiphysenlinie, die der Verknöcherung der Kopfepiphyse völlig analog ist. Man muss sich vergegenwärtigen, dass die Epiphysenlinie des Kopfes und des Trochanter major in den ersten Lebensjahren eine fortlaufende Linie bilden, die später durch die Verknöcherung des Halses in zwei getrennte Epiphysenlinien getheilt wird. Am vorderen oberen Schenkelhalsumfang tritt aber diese Theilung nicht ein, sondern es bleibt der ursprüngliche Knorpel und somit auch die Continuität der ganzen Epiphysenlinie bestehen. Vergl.

Digitized by Google

Fig. 3 und Fig. 8. In der Pubertätszeit findet man den trochanterwärts liegende Theil des Schenkelhalses auch hier bereits verknöchert, der Knorpel besteht nur noch an der Kopfseite des Halses (Fig. 4) und verknöchert, wie beschrieben, während der Pubertätszeit gleichzeitig mit der Epiphysenlinie des Kopfes und des Trochanters, d. h. also doch, dass der unter dem Knorpellappen des Halses liegende Knochenabschnitt genetisch einen Theil der Epiphysenlinie darstellt, denn sonst würde doch auch an diesem Theile des Schenkelhalses, wie an allen übrigen, der Knorpel durch Knochen ersetzt sein.

Es kommt hinzu, dass die Verstärkungsleiste auch functionell denselben Dienst thut, wie die Epiphysenlinie, nachdem sie verknöchert ist.

Die reichliche Knochenablagerung, die während der Pubertätszeit in der Epiphysenlinie zu Stande kommt, hat nämlich offenbar einen hohen functionellen Werth. Man kann, um dieses klar zu machen, nur solche Frontalschnitte gebrauchen, die aus der vorderen Hälfte des coxalen Femurendes in einer ganz bestimmten Lage entnommen sind, wie einen solchen z. B. die Figur 5 zeigt.

Wenn man hier den Verlauf der verknöcherten Epiphysenlinie verfolgt, findet man, dass sie zum grossen Theil mit den Zugbogenlamellen zusammenfällt. Die Epiphysenlinie bildet die äusserste Lage des Zugbogensystems. Vergl. S. 388. Sie setzt sich vom Kopf ganz direct in die Corticalis des oberen Schenkelhalsumfanges fort bis zu der auf dem Querschnitt sichtbaren Knochenleiste. Auch die Epiphysenlinie des Trochanter major bildet in ihrer medialen Hälfte die äusserste Lage der Zugbogenlamellen, während die laterale Hälfte der Trochanterepiphysenlinie sich von dem Zugbogen trennt und — was sehr wichtig ist — atrophisch ist (vergl. auch J. Wolff).

Also nur da, wo die verknöcherte Epiphysenlinie als ein Theil des Zugbogens beansprucht wird, besteht eine erhebliche Ablagerung von Knochensubstanz.

Dieses Verhältniss kann man schon auf das deutlichste während der Periode der Verknöcherung erkennen. Man betrachte die Figur 11, die einen frontalen Schnitt aus der bezeichneten Gegend des Schenkelhalses eines 17jährigen Menschen darstellt. Man beachte zunächst, wie weit sich an dieser Stelle die Kopfepiphyse über den Hals hinüberlegt. — Die Epiphysenlinie ist hier in leb-

Digitized by Google

hafter Verknöcherung begriffen, an der Epiphysenlinie des Trochanters ist aber nur insoweit Knochensubstanz gebildet, als sie mit den Lamellen des Zugbogens zusammenfällt. Der äussere Theil der Epiphysenlinie zeigt keine Knochenablagerung. Mir scheint, hier erkennt man auf das Deutlichste den functionellen Werth der Epiphysenverknöcherung. (Bei Wolff; V. A. 70, Taf. XII, Fig. 2 fällt die Epiphysenlinie $\eta\ \vartheta\ \beta\ \gamma$ ebenfalls mit dem Zugbogen zusammen. Die entsprechende Figur in dem „Gesetz der Transformation der Knochens" lässt dieses Verhältniss nicht erkennen.)

Man hat also aus dem bisher Gesagten gesehen, dass im 16. und 17. Lebensjahre die Verknöcherung der Verstärkungsleiste am oberen und vorderen Schenkelhalsumfang bereits eingesetzt hat. Ein Schnitt der betreffenden Gegend des Schenkelhalses von einem 15jährigen Individuum Figur 9 lässt von der Stelle, wo in Fig. 10 und 11 die Verstärkungsleiste bereits zu erkennen ist, noch keine knöcherne Verstärkung erkennen. Ausführliche Untersuchungen aus diesem Lebensalter konnte ich nicht machen, da mir keine weiteren Leichen von 14 und 15jährigen Individuen zur Verfügung standen. Immerhin kann ich soviel sagen, dass die Verstärkungsleiste des Zugbogens etwa im 15. oder 16. Lebensjahr anfängt, gebildet zu werden.

III.

Zur Aetiologie der Coxa vara adolescentium.

Ich habe ganz unabhängig von meinem Präparat im vorigen Kapitel nachgewiesen, dass aus physiologischen Gründen hypothetische Insufficienz des Zugbogens zu Verbiegung des Schenkelhalses nach unten und nach hinten führen muss und dass die Verbiegungsstelle in der Nähe des Schenkelkopfes an der durch die spätere Verstärkungsleiste bezeichneten Linie liegen muss. In dieser Linie nämlich ist der Zugbogen am meisten beansprucht und deswegen am schwächsten. Diese Voraussetzungen treffen nun für die Coxa vara adolescentium durchaus zu und man kann deshalb den Satz aufstellen, dass die Coxa vara der Ausdruck einer Insufficienz des gesammten Zugbogensystems sei. Es ist Werth darauf zu legen, dass das gesammte Zugbogensystem insufficient sein muss, um das Bild der echten Coxa vara

Digitized by Google

hervorzurufen, denn Kocher hat darauf hingewiesen, dass durch localisirte Krankheitsherde, die nur eine bestimmte Stelle des Zugbogens schädigen, zwar auch Verbiegungen eintreten, aber nicht in der typischen Form der Coxa vara adolescentium.

Es ist nun vorneherein klar, dass die Insufficienz des Zugbogens durch zweierlei Art von Einflüssen hervorgerufen werden kann: 1. kann es sich um krankhafte Veränderung der Knochensubstanz, die das Zugbogenlamellensystem bildet, handeln, sodass dieses schon normaler Beanspruchung erliegt. 2. Kann die Insufficienz durch abnorm hohe Beanspruchung bei normalem Verhalten des Knochens verursacht sein.

Was den ersten Punkt, den eventuell vorhandenen localen Krankheitsprocess anlangt, so beziehe ich mich, aus Mangel an eigenem frischen Material auf die Angaben der Autoren.

Schon Müller[1]) hat seine Präparate mikroskopisch untersucht und da er nichts Positives fand, zog er einen Analogieschluss auf die Spätrachitis nach Mikulicz. Die genauen Untersuchungen von Kocher-Langhans[2]) haben auch nur das Resultat zu Tage gefördert, dass in der Spongiosaschicht, die direct unter dem Knorpel sich befindet, die Bälkchen dünner und spärlicher und von einander weiter entfernt, als normal, gefunden wurden. Das heisst also etwa, die Knochenbildung war etwas mangelhaft vorgeschritten. Auch die Untersuchungen von Sprengel-Beneke[3]) können hier herangezogen werden, da die Präparate, wenn auch in Einzelheiten verschieden, doch als einschlägig zu betrachten sind. Auch hier finden wir dasselbe Resultat, nichts von Rachitis.

Es kommt dazu, dass ja auch nachweislich die Formen der Coxa vara, die mit Sicherheit oder Wahrscheinlichkeit auf Rachitis zurückzuführen sind, eine ganz andere, deutlich unterscheidbare Symptomatologie zeigen. Die Schenkelhalsverbiegung geschieht nach einem anderen Modus. Der Schenkelhals selbst ist gerade und die Abbiegung liegt in der Epiphysenlinie des Kopfes und des grossen Trochanters (vergl. Hofmeister, Beiträge zur kl. Ch. XXI. S. 308; Kocher, Schultz, Lauenstein u. A.).

---

[1]) Bruns' Beiträge zur klin. Chirurgie. Bd. IV.
[2]) Deutsche Zeitschrift f. Chirurgie. 38. S. 547.
[3]) Verhandlungen der Deutschen Ges. für Chir. 1898, und Langenbeck's Archiv. 1898.

Digitized by Google

Ich verfüge über einen Fall von Coxa vara infantum bei einem 8jährigen Kinde, das Spuren von rachitischem Rosenkranz und rachitische Zähne zeigte. Der linke Schenkelhals steht auf dem Röntgenbilde gegen den Schaft in einem Winkel von etwas weniger als 90°. Der Schenkelhals selbst ist gerade, er ist gegen den Kopf und den Trochanter major abgeknickt. Die Aussenrotation fehlt. Man sieht auf der Röntgenplatte an dem gesunden Schenkelhals die normale Epiphysenlinie des Kopfes und des Trochanter major sehr deutlich, auf der kranken Seite aber sind die Epiphysenlinien vollkommen verwischt, so dass man hier mit einiger Sicherheit einen Krankheitsprocess (wahrscheinlich rachitischer Art) annehmen kann.

Ueberdies wird bei den meisten Fällen der echten Coxa vara adolescentium besonders betont, dass jegliche Zeichen früherer oder noch bestehender Rachitis fehlen.

Wenn also bei genau untersuchten frischen und hochgradigen Fällen jeglicher pathologische Befund von Rachitis vermisst wird, und wenn ferner auch sonst nichts für das Vorhandensein dieser Krankheit spricht, so müssen wir wohl die Versuche, unser ätiologisches Bedürfniss mit Analogieschlüssen zu befriedigen, aufgeben.

In diesem Sinne erklärt sich auch Kocher in seiner 3. Publication für mehr und mehr überzeugt, dass die Belastung bei gleichzeitiger Nachgiebigkeit, speciell der Epiphysenlinie die Hauptrolle spiele. Auch Sprengel führt bei Besprechung seiner Coxa vara traumatica aus, dass bei der nicht traumatischen Form die Belastung eine Summe aneinander gereihter Traumen darstelle.

Das einzige ungünstige Moment, das man der Beschaffenheit des Knochens selbst etwa anrechnen könnte, wäre eine mangelhafte Ausbildung, sozusagen ein unsolider Ausbau des Knochens, der durch allzu rasches Wachsthum erklärt wäre (vergl. Kocher's Befund) und der auf eine Stufe mit der schlechten Ausbildung der Muskulatur und vielleicht auch mit den Störungen im Gefässsystem (blaue Hände), die die betroffenen Individuen mit gewisser Regelmässigkeit zeigen (Kocher), zu stellen wäre.

Die zweite Möglichkeit, durch die die Insufficienz des Zugbogens erklärt werden könnte, wäre die, dass der normale jugendliche Knochen über seine physiologische Leistungsfähigkeit beansprucht würde.

Digitized by Google

Ich möchte dieser Betrachtung Folgendes vorausschicken: Wir finden während der Pubertätszeit die Epiphysenlinie des Kopfes noch weich (knorpelig), desgleichen finden wir den Schenkelhals an seinem oberen und vorderen Umfang noch weich und ohne Corticalis. Wir können deswegen unbedenklich annehmen, dass diese Structur den normalen Anforderungen genügt, denn der Knochen ist, wie ja auch der Augenschein fortwährend lehrt, in jedem Lebensalter völlig dienstfähig (Wolff). Ebenso unbedenklich können wir aber auch annehmen, dass die Anforderungen, die normaliter an die Zugfestigkeit des erwachsenen Schenkelhalses gestellt werden, eine knöcherne Verstärkung der Epiphysenlinie, speciell da, wo sie auf den Schenkelhals verläuft, erfordern, denn wir sehen, dass durch Verknöchern der Epiphysenlinie und durch das Auftreten der Verstärkungsleiste bei jedem Erwachsenen diese Verstärkung in Wirklichkeit eintritt. Man kann diese Verstärkung für nothwendig erklären, denn die Natur erreicht mit einem Minimum von Materialaufwand die zweckmässigste Form (Wolff).

Man muss deshalb schon rein theoretisch in jeglichem ungewöhnlich raschen Wachsthum eine gewisse Gefahr für die Knochenfunction anerkennen, jedenfalls ist es durchaus verständlich, dass man an einen wachsenden Knochen ohne Gefahr nur die seinem Ausbildungszustand entsprechenden Anforderungen stellen kann und dass es mindestens eine sehr harte Probe bedeutet, wenn man ihm eine Last zumuthet, die erst dem folgenden Wachsthumsalter entspricht, wenn man also z. B. dem 15jährigen Knochen, der die nothwendigen physiologischen Verstärkungen des Erwachsenen noch nicht erfahren hat, die Arbeiten, die dem 20jährigen Knochen zukommen, zumuthet.

Dieses Verhältniss findet man nun mit Regelmässigkeit bei den erkrankten Jünglingen der Literatur in der That vorliegend. Man vergleiche die Abbildungen und die Schilderungen der Autoren.

Die Jünglinge sind lang aufgeschossen, d. h. ihre Körperlast gleicht der des Erwachsenen und ihr Schenkelhals hat einen ebenso grossen Hebel, als der des Erwachsenen, sie sind meist männlich und gehören der arbeitenden Klasse an, kurz, sie beanspruchen ihre Schenkelhälse genau wie Erwachsene. Dazu kommt, dass sie

Digitized by Google

wohl oft in Folge ihrer schlaffen Muskulatur ihre Knochen durch passive Ruhestellung überanstrengen (Kocher).

Auf der anderen Seite fehlt bei ihnen die physiologisch nothwendige Sicherung des Zugbogens durch Verknöcherung der Epiphysenflächen. (Möglicherweise sind ausserdem die Spongiosabälkchen des Zugbogens in Folge zu raschen Wachsthums auch schon für ihr Alter ungenügend gefestigt.)

Ich glaube also, dass wir zur Erklärung der Coxa vara adolescentium vollkommen mit der physiologischen Weichheit der Epiphysenflächen, zusammen mit der Incongruenz, die darin liegt, dass dem wachsenden Knochen die Leistungen einer späteren Wachsthumsperiode aufgebürdet werden, denen er aus physiologischen Gründen nicht gewachsen ist, auskommen. Wir brauchen durchaus nicht auf eine „Erweichung" zu recurriren.

Man kann in dieser Beziehung den Knochen nicht ohne Weiteres mit anderen Organen, z. B. dem Muskel, vergleichen. Aus sehr begreiflichen Gründen schädigt sich der activ arbeitende Muskel nicht leicht durch Ueberarbeitung, der passiv arbeitende Knochen dagegen hat nicht denselben physiologischen Schutz der Ermüdung, ihm kann, ohne dass er sich melden könnte, Arbeit im Uebermaass aufgebürdet werden, die nachtheiligen Folgen stellen sich erst heraus, wenn die Verbiegung eingetreten ist.

(Bezeichnend ist auch, dass alle Wachsthumsdifformitäten nur an belasteten Knochen auftreten [Fuss, Knie, Hüfte, Wirbelsäule] im Gegensatz zu den rachitischen und entzündlichen Erkrankungen der Knochensubstanz.)

Der schlaffe, zu rasch gewachsene Muskel kann sich überdies nach Ablauf der Wachsthumsperiode erholen und das Versäumte nachholen. Dieses thut nun zwar rein materiell der Knochen auch, vergl. z. B. mein Präparat, wo ganz normaler Knochen in normale Dicke und Festigkeit später gebildet ist, aber die Verbiegung ist irreparabel.

Aus dieser rein mechanischen Theorie lässt sich das thatsächlich Beobachtete nach meiner Meinung in allen Einzelheiten ungezwungen erklären. So z. B. ist es natürlich, dass der Zugbogen je nach der vorliegenden Art der Ueberbelastung bald nach der einen, bald nach der anderen der prädestinirten Richtungen,

Digitized by Google

meist aber nach beiden Richtungen (nach unten und nach hinten) nachgiebt. Auch ist es begreiflich, dass bald nur eine Seite, bald beide ergriffen werden (was bei Annahme einer Spätrachitis auffallend wäre), ferner, dass durch ein leichtes Trauma, d. h. eine plötzlich einsetzende, ungewöhnlich starke Beanspruchung des Zugbogens, die Verbiegung eingeleitet oder rapide befördert wird.

Dass es immer die Zugseite ist, und niemals die Druckseite, die sich insufficient erweist, ist aus dem geschilderten Zusammenhang der Druckseite mit der Epiphysenfläche ebenfalls ohne Weiteres erklärlich.

Die Erwähnung des Traumas führt mich dazu, von meinem nunmehr auseinandergesetzten Gesichtspunkte aus noch einmal die Frage zu berühren, ob es sich bei meinem Präparate nicht doch vielleicht um eine geheilte intracapsuläre Schenkelhalsfractur handeln möchte.

Mein Präparat hat offenbar eine bedenkliche Aehnlichkeit mit dem von Kocher in seiner Monographie über praktisch wichtige Fracturen (Basel und Leipzig 1896) Fig. 136 abgebildeten Präparat einer geheilten „Fractura subcapitalis rotatoria".

Ich glaube aus folgenden Gründen nicht, dass es sich bei mir um eine geheilte Fractur handle.

1. Nur an einer Stelle (s. oben) sitzen callusähnliche Knochenwucherungen auf, die möglicher Weise durch einen kleinen Sprung an der Knochen- oder Knorpeloberfläche entstanden sein mögen. An allen übrigen Theilen der Schenkelhalscircumferenz ist keine Spur einer früheren Verletzung zu sehen. Der ganze Schenkelhals ist vielmehr vollkommen glatt.

2. Die vollkommene Aehnlichkeit meines Präparates mit dem Lauenstein'schen Fall von Coxa vara bei einem 26jährigen Seemann, bei dem dieselbe Knochenleiste auffiel wie bei mir, lässt darauf schliessen, dass auch bei mir eine Verbiegung vorliegt.

3. Der Umstand, dass bei meinem Präparat die Verbiegungsstelle durch die physiologische Knochenleiste des Schenkelhalses bezeichnet ist, lässt nach meiner Meinung keine andere Auffassung zu, als dass es sich in der That um eine Verbiegung und nicht um einen Bruch handelt, besonders wenn man die Bedeutung dieser Leiste für jugendliche Individuen im Auge behält. Bei einer Fractur

Digitized by Google

könnten die physiologischen Verhältnisse nicht so genau gewahrt geblieben sein, wie es hier der Fall ist. Auf alle Fälle muss das Trauma vor Abschluss der Pubertät eingewirkt haben, ob nun mehr oder weniger plötzlich, spielt keine grosse Rolle. Nach meiner Meinung muss man weitere Erfahrungen abwarten, wie die macerirten Präparate echter abgelaufener Coxa vara adolescentium aussehen, ehe man bestimmt entscheiden kann, ob es sich in meinem Falle um einen typischen Fall im Sinne Kocher's, oder um eine Modification handelt.

Im Uebrigen sind meine oben entwickelten Ansichten über die Coxa vara auf den oben beschriebenen anatomischen Untersuchungen begründet, die auf alle Fälle allgemeine Bedeutung haben müssen, mag man nun mein Präparat für eine Fractur oder für eine Verbiegung ansehen.

Zum Schluss noch eine kurze Bemerkung über die Schenkelhalsfracturen, die zur Hauptsache von Kocher l. c. entlehnt sind. Die Fractura colli femoris subcapitalis kommt nach Whitman nicht an der Grenze zwischen Kopf und Hals, sondern vielmehr öfters im anstossenden Knochengewebe zu Stande (was durchaus verständlich ist, weil dies die physiologisch am meisten beanspruchte Stelle ist). Es ist, wie Kocher hervorhebt, dieselbe Stelle, an der bei der Coxa vara adolescentium die Verbiegung eintritt.

Mit den selbstverständlichen Modificationen wirken auch die Gewalten in demselben Sinne ein, nämlich in dem Sinne der Ueberbeanspruchung des Zugbogens durch indirecte Belastung, bei der Fractur durch Stoss von unten, durch Stoss gegen den grossen Trochanter und durch Aussenrotation bei fixirtem Bein. Die Widerstandsunfähigkeit ist bei der Fractur durch Knochenatrophie der alten Leute, bei der Coxa vara adolescentium durch Weichheit der Epiphysenlinien hervorgerufen. Dass es in einem Falle zu einem Bruch, im anderen zu einer Verbiegung kommt, liegt in der Natur der Sache.

Man muss also in diesen Vergleichspunkten der subcapitalen Schenkelhalsfracturen der alten Leute mit der Coxa vara der jungen Leute nur einen weiteren Beweis von der Richtigkeit der Theorie von der rein mechanischen Entstehungsursache der Coxa vara sehen.

Digitized by Google

Zusammenfassung.

1. Das Knochenbälkchensystem des Oberschenkelhalses, das dem Oberschenkel die Zugfestigkeit verleiht (der Zugbogen), verläuft nicht nur in frontaler Richtung, wie in Fig. 5, sondern auch in der schrägen Frontalebene von hinten unten nach oben vorne (Fig. 6 und 7). Es bestehen also Einrichtungen, die normaliter den Oberschenkelhals gegen Verbiegung nach unten und nach hinten schützen. Bei einer hypothetischen Insufficienz des gesammten Zugbogensystems ist deshalb eine Verbiegung nach unten und hinten vorauszusehen.

2. Da bei der Coxa vara adolescentium die Verbiegung in diesen beiden Richtungen und zwar an der nachweislich am meisten beanspruchten Stelle des Zugbogens eintritt, so kann diese Erkrankung als der Ausdruck einer Insufficienz des gesammten Zugbogensystems bezeichnet werden.

3. Es besteht beim Erwachsenen eine Einrichtung, die durch vermehrte Ablagerung von Knochensubstanz in dem Zugbälkchensystem die Zugfestigkeit des Schenkelhalses erhöht, in Gestalt einer äusserlich sichtbaren Knochenleiste, die sich vom oberen Gelenkknorpel des Schenkelkopfes über die Mitte des Schenkelhalses erstreckt und in ihrer ganzen Ausdehnung den Höhepunkt des Zugbogens bezeichnet (Fig. 2. Auf Fig. 5 und 6 im Querschnitt). Obgleich diese Verstärkungsleiste des Zugbogens einen regelmässigen und nur individuell variirten Befund darstellt, ist sie bisher den Autoren entgangen.

4. Diese Verstärkungsleiste ist bei jugendlichen Individuen nicht vorhanden (vergl. Fig. 3 und 8 [8jähriges Individuum], Fig. 9 [15jähriges Individuum]). Ihre Bildung kann man in der Pubertätszeit beobachten (Fig. 10 und 11 [16- bezw. 17jähriger Jüngling]).

Bei Kindern bleibt der ursprünglich knorpelig angelegte Schenkelhals in seinem vorderen oberen Umfang noch lange knorpelig Fig. 3 u. 8 (von einem 8jährigen Kinde) d. h. an dieser Stelle ist die Epiphysenlinie, die an den übrigen Schenkelhalstheilen durch Verknöcherung bereits in 2 Theile (die Epiphysenlinie des Trochanter major und die des Kopfes) getrennt ist, in ihrer Continuität bestehen geblieben. Während der Pubertätszeit trägt der Schenkelhals noch an seiner kopfwärts gelegenen Seite einen Knorpelüberzug, der mit dem Knorpel des Gelenkkopfes communicirt,

Digitized by Google

Fig. 4 (17jähriger Mensch). Durch Verknöcherung dieses Knorpels entsteht die Verstärkungsleiste des Zugbogens, und zwar gleichzeitig mit der Verknöcherung der Epiphysenlinie. Die Verstärkungsleiste ist im Grunde als eine epiphysäre Bildung anzusehen.

5. Auf geeignet angelegten Frontalschnitten (der vorderen Hälfte des coxalen Femurendes) erkennt man nicht nur die Verstärkungsleiste, sondern überhaupt fast die ganze Epiphysenlinie als einen Theil und eine wesentliche Verstärkung des Zugbogens. Fig. 11 zeigt dieses Verhältniss in der Bildung, Fig. 5 nach seiner Vollendung.

6. Die bisher gelieferten genauen makro- und mikroskopischen Beschreibungen von frischen Coxa vara-Fällen haben eine pathologisch-anatomische Grundlage, die ätiologische Aufklärungen geben könnten, nicht ergeben, vielmehr im Gegentheil festgestellt, dass speciell Rachitis nicht die Ursache sein kann.

Es ist an sich durchaus erklärlich, dass die Insufficienz des Zugbogens, in der das Wesen der Coxa vara besteht, ohne pathologisch anatomische Veränderung der Knochensubstanz einfach durch relative Ueberbeanspruchung des Zugbogens zu Stande kommen könne, d. h. also z. B. dadurch, dass dem jugendlichen Schenkelhals die Functionen des erwachsenen Schenkelhalses zugemuthet werden, denen er aus den erörterten physiologischen Gründen nicht gewachsen sein kann.

7. Da diese Annahme in den Schilderungen der Autoren als zutreffend auf das deutlichste nachweisbar ist, denn wir sahen, dass fast ausschliesslich Jünglinge betroffen sind, die wie Männer arbeiten, so können wir ungezwungen die alleinige Ursache der Coxa vara adolescentium in dem Missverhältniss zwischen Ausbildungsstadium und Beanspruchung des jugendlichen Schenkelhalses oder mit anderen Worten in einer relativen Ueberbeanspruchung sehen. Dass stets nur das Zugbogensystem, nicht aber das System der Druckbälkchen primär nachgiebt, wird sehr verständlich durch die Beziehungen des Zugbogens zu den Epiphysenlinien.

8. Das von mir beschriebene Präparat zeigt Eigenthümlichkeiten, wie sie bisher nur noch an einem Präparat von Lauenstein beschrieben sind. Ich halte es für eine Schenkelhalsverbiegung. Ob es die typische Form der Coxa vara adolescentium ist, lasse ich aus Mangel an weiteren Erfahrungen dahingestellt.

University of California LIBRARY

XXXIV.

Die moderne Behandlung der angeborenen Hüftgelenksverrenkungen.

Von

Professor Dr. A. Hoffa

in Würzburg[1]).

(Mit 5 Figuren.)

M. H.! Sie Alle kennen die mannigfachen Bestrebungen, die in den letzten Jahrzehnten zur Heilung der angeborenen Hüftgelenksverrenkungen unternommen worden sind. Nachdem die rein orthopädischen Heilverfahren, die sich im Wesentlichen an die Namen von Volkmann und Hessing knüpfen, versagt hatten, kam zunächst die Periode der blutigen Operationen, der Resectionen nach Margary, der Periostknochenplantation nach König und der eigentlichen blutigen Reposition des luxirten Gelenkkopfes in ein neugebildetes Gelenk nach Hoffa-Lorenz. Dieser blutig operativen Periode folgte dann die Periode der unblutigen Reposition, eine Periode, in der wir uns zur Zeit noch befinden. Gestatten Sie mir nun, m. H., Ihnen in kurzen Zügen zu zeigen, welche Fortschritte wir in den letzten Jahren durch den Ausbau der einzelnen Methoden erzielt haben, und was wir heutzutage einer angeborenen Hüftgelenksverrenkung gegenüber zu leisten vermögen.

Ich beginne mit der unblutigen Behandlung:

Da ist zunächst zu erwähnen, dass es eine ganze Reihe von Fällen angeborener Hüftgelenksverrenkungen giebt, bei denen die Deformität selbst im vorgeschritteneren Alter so wenig ausgesprochen

[1]) Vorgetragen am 2. Sitzungstage des Congresses, 6. April 1899.

Digitized by Google

ist, dass wir durch einfache Behandlung mittelst Massage und Gymnastik, durch das Verordnen hoher Sohlen bei einseitiger Luxation, und die Verordnung eines passenden Stützkorsettes bei doppelseitiger Verrenkung, die Deformität so gut korrigiren können, dass weiterhin keine Eingriffe mehr nothwendig sind.

Ist die Deformität in stärkerem Grade ausgesprochen, so müssen wir aktiv vorgehen und hier konkurriren nun zur Zeit die unblutigen Repositionsmethoden von Paci, Lorenz, Schede, und Mikulicz. Es sind nun jetzt drei Jahre darüber verstrichen, dass nach der unermüdlichen Empfehlung Paci's die unblutige Reposition auch in Deutschland Eingang gefunden hat, und es ist das entschiedene Verdienst von Lorenz, die Methode vervollkommnet und sie durch zahlreiche Publikationen und Demonstrationen sozusagen populär gemacht zu haben. Nachdem jetzt, wie gesagt, schon längere Zeit nach der Einführung der verschiedenen Methoden verflossen ist, sind wir heutzutage in der Lage, uns ein Urtheil über die Dauererfolge der verschiedenen Behandlungsmethoden zu bilden. Von verschiedenen Seiten, so von Julius Wolff in Berlin, von Kümmell in Hamburg, von Kölliker in Leipzig, von Petersen aus der Schede'schen Klinik, von Drehmann aus der Klinik von Mikulicz, und von Lorenz selbst, sind die erzielten Dauerresultate mitgetheilt worden. Alle diese Mittheilungen stimmen darin überein, dass in der überwiegend grossen Mehrzahl der Fälle bei nicht zu alten Patienten die Reposition des Gelenkkopfes nach der Lorenz'schen Methode sicher gelingt, dass jedoch die Retention des Kopfes an seiner richtigen Stelle eine schwierige ist, sodass eine wirklich bestehen bleibende Reposition der Luxation eine Seltenheit ist, dass vielmehr das schliesslich erreichte Resultat eine Transposition des Kopfes nach vorne ist, in dem Sinne, wie sie zuerst von Paci angestrebt wurde. Gestatten sie nun, dass ich Ihnen meine eigenen Erfahrungen über die unblutige Operation gebe. Ich glaube, dazu dadurch berechtigt zu sein, dass ich an einem immerhin grossen Material die einzelnen Methoden von Paci, Lorenz, Schede und Mikulicz in durchaus unparteiischer und objektiver Weise geprüft habe und dadurch in der Lage bin, selbst ein Urtheil über die Leistungsfähigkeit der einzelnen Methoden abzugeben. —

Da muss ich nun zunächst constatiren, dass es bei jungen

Digitized by Google

Kindern gelingt, mittelst der von Paci angegebenen Methode, Flexion des Beines im Hüftgelenk ad maximum und Abduction des gebeugten Beines, den Kopf in die Pfanne wirklich zu reponiren. Die Paci'sche Nachbehandlung, zuerst Anlegung eines Gipsverbandes für einen Monat, dann weitere drei Monate hindurch permanente Extension, und schliesslich am Ende des vierten Monats Gehübungen in Stützapparaten habe ich nicht geübt, sondern alsbald nach gelungener Reposition die functionelle Belastungsmethode von Lorenz verwendet. Ich rechne daher die auf diese Weise erzielten Resultate zu denen der Lorenz'schen Methode.

Ich habe das unblutige Verfahren zur Zeit vom Beginne des Jahres 1896 ab bisher in 127 Fällen 170 mal ausgeführt, und zwar an 84 einseitigen und 73 doppelseitigen Luxationen. Bei diesen Fällen habe ich die Lorenz'sche Methode 71 mal, die Methode von Schede 23 mal und die von Mikulicz 9 mal erprobt, schliesslich haben mich die an diesen Fällen gewonnenen Erfahrungen zu einer eigenen Modification des Verfahrens geleitet, das ich bisher in 25 Fällen durchgeführt habe. Ich will Sie nicht, m. H., mit statistischen Angaben über die verschiedenen Lebensalter, über das Geschlecht der Patienten u. s. w. aufhalten, sondern direkt dazu übergehen, die bei den einzelnen Methoden erzielten Dauerresultate zu schildern. Bei dieser Darstellung der erreichten Resultate beziehe ich mich nur auf die Fälle, bei denen die Behandlung wirklich abgeschlossen ist, so zwar, dass die Patienten mindestens ein halbes Jahr lang nach Entfernung der Verbände sich selbst überlassen geblieben sind oder höchstens noch gymnastische Uebungen zur Stärkung der Muskeln ausgeführt haben. —

Ich erwähne, dass die grösste Mehrzahl der Resultate durch eigene Untersuchung unter stetiger Controlle des Röntgenbildes, nur ein verschwindend kleiner Theil durch Untersuchung von Seiten der die Nachbehandlung leitenden Aerzte festgestellt worden ist.

Dauer-Resultate bei der Methode Lorenz:

Ich habe, wie gesagt, das Lorenz'sche Verfahren 71 mal ausgeführt. Für die heutige Betrachtung kommen jedoch nur 64 Fälle

Digitized by Google

in Betracht, da die übrigen Fälle noch nicht abgeschlossen sind. Von den 64 Fällen betrafen 42 einseitige und 22 Fälle doppelseitige Luxationen. Das Alter schwankte zwischen 2 und 8 Jahren.

In allen diesen Fällen ist die Reposition gelungen; anfangs machte ich die Reposition genau in der von Lorenz vorgeschriebenen Weise, indem ich zunächst mit der Schraube extendirte, um dann die typischen Repositionsmanöver, d. h. die Flexion und Abduction vorzunehmen. Nachdem Kümmell zunächst gezeigt hatte, dass man eine Extension in der Regel nicht nöthig hat, sondern gleich mit einer forcirten Abduction beginnen kann, habe ich mir dann eine eigene Repositionsmethode ausgebildet. Ich flectire das Bein, rotire es nach aussen, abducire und führe nun das abducirte und nach aussen rotirte Bein, indem ich mehr und mehr hyperextendire, wie einen Pumpenschwengel in der Horizontalen hin und her. Zwischen diese Bewegungen werden dann Kreisbewegungen im Sinne der Flexion, Aussenrotation und Abduction eingeschaltet. Vorn dehnt sich so gewissermaassen mittelst eines modellirenden Redressements die vordere Pfannentasche sehr gut aus und man erreicht schliesslich die Reposition ohne grosse Anstrengung sehr oft mit dem typischen Einrenkungsgeräusch. Bei älteren Patienten ist es zweckmässig, bei Ausführung der Pumpenschwengelbewegung das untere Ende des eigenen Vorderarmes unter den Trochanter major des luxirten Beines zu legen, um bei der Hyperextension den Trochanter in die Höhe zu hebeln und so das Eindringen des Kopfes in die vordere Pfannentasche zu erleichtern. Ich habe diese Methode der Reposition schon gelegentlich des internationalen Congresses in Moskau demonstrirt und ist dieselbe auch von Lorenz, laut seinen letzten Mittheilungen in der Berliner klinischen Wochenschrift, für schwere Fälle adoptirt worden. Die Methode eignet sich aber nicht nur für schwere Fälle und ist natürlich für leichtere Fälle umsomehr geeignet, und ich kann dieselbe nur empfehlen.

Wenn nun auch die typische Reposition bei älteren Kindern gelingen kann, so möchte ich doch im Allgemeinen davor warnen, die Altersgrenze zu weit hinauszuschieben. Es sind in der Litteratur schon eine grosse Anzahl nachtheiliger Folgen im Verlauf der forcirten Repositionsversuche mitgetheilt worden: Starke

Digitized by Google

Quetschungen und Zerrungen der Weichtheile, Einreissungen der Vulva, Zerreissungen der Harnröhre, Fracturen und Epiphysenlösungen und vor allen Dingen schwerwiegende Lähmungen des Nervus ischiadicus und cruralis. Ich selbst habe leider auch zwei derartige Lähmungen erlebt, an denen die Kinder heute noch leiden und habe leider auch ein Kind an den Folgen der Operation verloren. Es handelte sich um ein sehr nervöses 6jähriges Kind mit hochgradiger einseitiger Luxation. Die Reposition gelang erst nach grossen Anstrengungen. In der Nacht nach der Reposition stellten sich Krampfanfälle ein, die sich mehrmals wiederholten und am nächsten Tag den Exitus herbeiführten. Eine Section wurde leider nicht gestattet. — Weiterhin habe ich nach den bei älteren Kindern nothwendigen forcirten Extensionen auch Zerreissungen und Quetschungen der Weichtheile gesehen, Vereiterungen der Hämatome in der Adductorengegend und bin daher vollständig von solchen Versuchen zurückgekommen. Ich möchte meinen Erfahrungen nach dringend rathen, mit den Repositionsversuchen im Allgemeinen nicht über das zehnte Lebensjahr hinauszugehen. Man muss natürlich in jedem Falle individualisiren; bei Patienten mit gracilerem Körperbau und leicht verschieblichen Schenkelköpfen kann man wohl noch im höheren Alter reüssiren; bei muskelkräftigen Kindern jedoch mit hochstehenden und wenig verschieblichen Schenkelköpfen rathe ich von allzu forcirten Versuchen ab, namentlich bei doppelseitigen Luxationen wiegt in solchen Fällen das erreichbare Resultat nicht die Gefahren des Vorgehens auf. Gelegentlich kann man sich dadurch helfen, dass man hochstehende, wenig verschiebliche Schenkelköpfe erst durch wiederholte in Narkose vorgenommene präliminare Extensionen, denen man zweckmässig noch die subcutane Tenotomie der Adductoren hinzufügt, mobilisirt.

Es ist mir, wie vorhergesagt, in den Fällen, in denen ich das Lorenz'sche Verfahren für angezeigt hielt, und über die ich hier berichten will, stets gelungen, die Reposition auszuführen; die Retention habe ich da nun ganz nach den Vorschriften von Lorenz in Abduction und Aussenrotationsstellung des Beines durchgeführt, und die Patienten möglichst bald und viel gehen lassen mit hoher Sohle unter dem abducirten Fuss; doppelseitige Luxationen habe ich stets in einer Sitzung reponirt, wie Lorenz das ja jetzt auch

Digitized by Google

empfiehlt. Im Uebrigen wurde auch die weitere Nachbehandlung ganz den Vorschriften von Lorenz gemäss durchgeführt.

Bei den in den letzten Wochen durchgeführten Nachuntersuchungen aller Patienten ergaben sich nun folgende Resultate: Betrachten wir zunächst die 42 einseitigen Luxationen, so ist eine völlige Reposition bestehen geblieben in 4 Fällen. Alle 4 Patienten gehören dem jugendlichen Alter an, sind 3, $3^1/_2$, 3 und 6 Jahre alt; in den 3 ersten Fällen ist das functionelle Resultat ein ausgezeichnetes, die Kinder sind bezüglich des Ganges kaum von gesunden zu unterscheiden, in dem Falle des 6jährigen Kindes ist die Beweglichkeit des reponirten Gelenkes noch etwas beschränkt, ebenso steht das Bein leicht abducirt und nach aussen rotirt und ist dem entsprechend der Gang nicht ganz normal. Wir haben etwa das Bild einer Coxa vara vor uns und springt dem entsprechend der Trochanter major in der Hüftgegend stärker hervor. Einmal ist eine völlige Reluxation des Kopfes erfolgt bei einem $3^1/_2$ Jahre alten Kind, ein 6jähriges Kind ist, wie schon gesagt, nach der Reposition gestorben. In allen übrigen Fällen ist eine Transposition des Kopfes und zwar in 25 Fällen nach vorn und oben unter die Spina ilei anterior inferior, in 11 Fällen nach vorn und neben die Spina zu Stande gekommen. Man fühlt dem entsprechend den Kopf entweder nach unten und innen von dem vorderen Darmbeinstachel, oder nach vorn und aussen von demselben; in den erstgenannten Fällen steht der Kopf fest gegen das Becken an, und lässt sich nicht nach hinten herauswälzen. In den letztgenannten lässt er sich auch nicht nach oben verschieben, doch kann man ihn bei stärkerer Flexion und Adduction des Beines nach hinten bringen, sodass er unter den Glutäen palpirbar wird. Das Röntgenbild giebt uns eine gute Auskunft über das Verhältniss des Hochstandes des Kopfes zur Pfanne; keine Auskunft dagegen erhalten wir über die Ebene, in welcher er sich vor oder hinter oder im Niveau der Pfanne befindet.

Der Schenkelhals steht in der Regel ganz sagittal, die Beine meistens abducirt und nach aussen rotirt. Bei den Transpositionen neben die Spina ist die Aussenrotation des Beines oft eine hochgradige.

Verhältnissmässig recht gut sind die functionellen Resultate der transponirten Beine. In 31 Fällen konnte ich ein wirklich

Digitized by Google

gutes Resultat constatiren. Es besteht entsprechend der natürlich vorhandenen Verkürzung der Extremität ein leichtes Hinken, doch ist das für die Luxation characteristische Einknicken des Körpers beim Gehen verschwunden. Die Kinder vermögen auf den operirten Beinen zu stehen und die gesunde Beckenseite mehr oder weniger hoch in die Höhe zu heben; das für die Luxation characteristische Trendelenburg'sche Phänomen ist also verschwunden, ein Zeichen, dass die Zugrichtung der Glutaealmuskeln, namentlich des Glutaeus medius, wieder eine annähernd normale geworden ist. Die Kinder können dabei den ganzen Tag umherspringen, ohne zu ermüden.

Ein weniger gutes Resultat ist in 5 Fällen zu notiren. Es handelt sich bei allen diesen um Transpositionen neben die Spina. Der Trochanter major springt bei diesen Kindern stark hervor und knicken sie beim Gehen noch stark nach der Seite ein.

Schlechtere Resultate als bei den einseitigen hat die Methode Lorenz im Allgemeinen bei den doppelseitigen Luxationen ergeben. Ich habe von diesen 22 in einer Sitzung reponirt, 20 weibliche und 2 männliche, im Alter von $1\frac{3}{4}$—8 Jahren.

Die Untersuchung hat nun ergeben, dass eine völlige Reposition auf beiden Seiten keinmal bestehen geblieben ist. 4 mal fanden sich Repositionen auf der einen, und Transposition des Kopfes auf der anderen Seite, mit dem Resultat, dass natürlich auf der transponirten Seite das Bein kürzer und dem entsprechend der Gang auf dieser Seite hinkend war. 3 mal ist beiderseitig ein vollständiges Recidiv erfolgt; 15 mal wurde eine beiderseitige Transposition der Köpfe nach vorn und oben oder nach vorn und neben die Spina erreicht. Bei diesen letzteren Fällen ist das functionelle Resultat ein zufriedenstellendes. Die Lendenlordose ist bedeutend verringert und der watschelnde Gang bedeutend gebessert worden. Die Beine stehen parallel in mehr oder weniger erheblicher Aussenrotation und können gut gespreizt werden.

Ich will schliesslich noch erwähnen, dass ich bei den Jahre lang controllirten Fällen durch das Röntgenbild nicht ein einziges Mal irgend eine Neubildung von Knochen an der Pfanne habe entdecken können.

Röntgenbilder können nur dann zur Entscheidung einer solchen Frage herangezogen werden, wenn die Patienten in verschiedenen

Digitized by Google

Stadien der Reposition, bei genau derselben Beckenneigung, bei genau gleichem Abstand der Röhre, über genau demselben Punkte des Beckens geröntgent worden sind.

Auch über die eventuelle Tiefe der Pfanne giebt das Röntgenbild, das nur von vorn oder hinten aufgenommen worden ist, trügerische Auskunft. Das Röntgenbild kann scheinbar einen vollständigen Mangel der Pfanne aufweisen und trotzdem ist diese ganz ausgesprochen vorhanden; das habe ich wiederholt bei blutigen Operationen festgestellt. Ein Mangel jeglicher Pfanne bei einer angeborenen Hüftgelenksluxation ist überhaupt eine grosse Seltenheit, ich komme darauf später noch einmal zurück.

Dauerresultate bei der Schede'schen Methode.

Gehen wir nun zu der Schede'schen Methode über. Die ursprüngliche Schede'sche Methode characterisirt sich der Lorenz-schen gegenüber wesentlich als eine Extensionsmethode verbunden mit hebelndem Druck auf den Trochanter major. Ich habe diese Schede'sche Methode unter Benutzung des ganz ausgezeichneten Schede'schen Extensionstisches an 13 einseitigen Patienten im Alter von $6^1/_2$—16 Jahren, — 11 weiblichen, 2 männlichen Patienten — und 6 doppelseitigen Luxationen, — 5 weiblichen, 1 männlichen — im Alter von 7—13 Jahren, verwendet. Als Dauerresultate habe ich erzielt bei den einseitigen Luxationen: 1 Reluxation nach hinten, 7 Transpositionen des Kopfes nach vorn und 5 Transpositionen des Kopfes neben die Spina. Bei den doppelseitigen Luxationen ist auch ein Fall reluxirt; in einem Fall wurde eine Transposition beider Köpfe nach vorn, in 4 Fällen eine Transposition beider Köpfe neben die Spina erzielt. Ich habe die Schede'sche Methode im Wesentlichen bei den älteren Patienten verwerthet, die mir zur Behandlung zugeführt wurden und war mir von vorne herein klar, dass ich bei diesen nicht eine Reposition, sondern im günstigsten Falle eine Transposition der Köpfe nach vorn erzielen würde. Eine wirkliche Reposition ist bei Patienten, die etwa das 8. Lebensjahr überschritten haben, aus anatomischen Gründen gar nicht mehr möglich. Vergessen wir doch nicht, m. H., dass in

solchem Alter sowohl der Schenkelkopf, als die Pfanne ihre normale Form eingebüsst haben.

Betrachten Sie bitte dieses Bild (Fig. 1). Es zeigt Ihnen

Fig. 1.

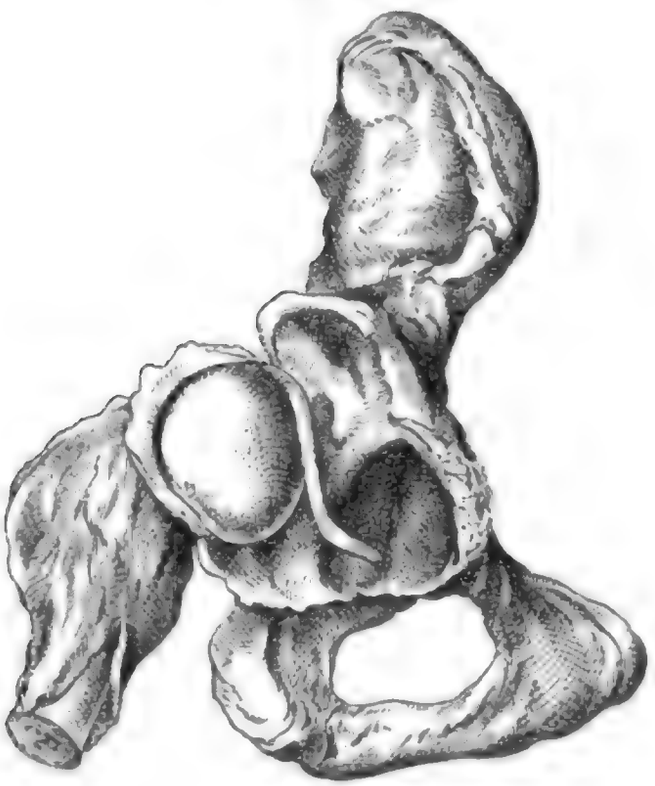

nach einem Präparate, das wir Doutrelepont verdanken, die typischen Verhältnisse einer angeborenen Hüftgelenksluxation bei einem 7jährigen Kinde. Sie sehen die Abplattung des Schenkelkopfes an seiner medialen Seite, Sie sehen das 7 cm lange, 4 mm breite plattgedrückte Ligamentum teres, Sie sehen die flache Pfanne, die sich in ihrer Form einem Dreieck mit oberer Spitze nähert und sehen keine Spur vorhanden von einem Labium cartilagineum. Der Durchmesser des Kopfes beträgt 3 cm, der Durchmesser der Pfanne kaum 2 cm und ihre grösste Tiefe kaum 1 cm.

Bei diesen Verhältnissen kann doch von einer Reposition, d. h. von einer concentrischen Aufnahme des Kopfes in die Pfanne gar keine Rede sein. Je älter die Patienten aber werden, desto ungünstiger gestalten sich die anatomischen Verhältnisse. Ich habe Ihnen eine ganze Reihe von Becken älterer angeborener Hüftgelenksverrenkungen mitgebracht. Sie sehen, da ist von einer runden Pfanne überhaupt keine Rede mehr. In allen Präparaten finden

Digitized by Google

wir nur das Rudiment einer Pfanne in Form eines gleichschenkligen Dreiecks mit oberer Spitze und unterer Basis (Fig. 2) und die zugehörigen Gelenkköpfe sind ebenso vollständig deformirt. Bringen Sie einen solchen Gelenkkopf in die Pfanne herein, so hält er in dieser nur Stand bei extremer Aussenrotation; eine weitere Beweglichkeit desselben ist dann aber ganz ausgeschlossen. Hat man sich einmal diese Verhältnisse klar gemacht, so wird

Fig. 2.

man wohl kaum noch von einer wirklichen Reposition bei einem älteren Patienten sprechen, man wird vielmehr froh sein, wenn man den Schenkelkopf annähernd in das Niveau der Pfanne herunter holen und ihm hier eine feste Stütze am Becken geben kann.

Dauerresultate bei der Methode von Mikulicz.

Die Methode von Mikulicz habe ich, wie dieses Mikulicz auch selbst angerathen hatte, nur bei Kindern in den ersten Lebens-

Digitized by Google

Jahren verwerthet. Wie ich schon vor 2 Jahren an dieser Stelle mittheilte, habe ich die ursprüngliche Mikulicz'sche Methode so modificirt, dass ich die Hüftluxationen erst nach Lorenz reponirte, um dann zunächst die Beine in abducirter Stellung einzugipsen.

Den Gipsverband entferne ich dann nach 2—3 Wochen. Da jetzt nun die Köpfe bereits der Pfanne gegenüberstehen, werden

Fig. 3.

die Beine im Mikulicz'schen Apparat nicht in aussenrotirter, sondern vielmehr in einwärtsrotirter Stellung gehalten (Fig. 3). So liegen die Kinder mit abducirten und einwärtsrotirten Beinen täglich einige Stunden im Apparat. Sie gewöhnen sich bald so an denselben, dass sie schliesslich auch in demselben schlafen. Jeden Tag werden die Beinmuskeln, namentlich die Gesässmuskeln massirt und durch gymnastische Uebungen gekräftigt. Tags über, wenn die Kinder umherlaufen, tragen sie zur Aufrichtung des Beckens ein gut passendes Stützcorset. Ich habe so bisher 7 Fälle im Alter von 1½—3 Jahren behandelt, bei denen die Behandlung abgeschlossen ist. Die Resultate sind ganz ausgezeichnete. 4 der Kinder sind vollständig geheilt: die 3 anderen weisen auch ein nahezu normales functionelles Resultat auf, und es ist nur durch den Röntgenbild zu constatiren, dass die Köpfe nicht unmittelbar

Digitized by Google

in der Pfanne stehen, sondern mehr nach vorn und oben in die Höhe gerückt sind.

Ich habe Ihnen hiermit meine Herren die Resultate geschildert, welche ich mit den Methoden von Lorenz, Schede und Mikulicz erzielt habe. Schon im ersten Jahre nach der Einführung der unblutigen Methode war die Thatsache sicher, dass wir mittelst der Methode von Lorenz und der ursprünglich Schede'schen Methode als Dauerresultate Transposition des Kopfes nach vorn oben erhalten, dass aber trotzdem die functionellen Resultate relativ günstig sind, weil der Gelenkkopf nach vorn und oben von der Pfanne unterhalb oder etwas nach aussen von der Spina ilei anterior inferior ein festes Widerlager findet, welches ein weiteres Hinaufrutschen des Kopfes verhütet.

Es lag nun die Frage nahe, warum bleibt der Kopf nicht in der Pfanne bestehen, warum rutscht er unter dem Einfluss der functionellen Belastung in die Höhe. Die Antwort liess sich leicht geben. In den Fällen, in denen die Reposition bestehen blieb, lagen offenbar besonders günstige anatomische Verhältnisse vor; Die Pfanne war relativ gross genug, um den Kopf aufzunehmen und es war, was meiner Ansicht nach, auch eine Hauptsache ist, kein Ligamentum teres vorhanden, oder es war dasselbe wenigstens nicht so hypertrophisch, wie man es oft schon bei ganz jungen Kindern findet. Bleibe ich zunächst bei dem letzteren Punkte etwas stehen, so zeige ich Ihnen hier verschiedene Schenkelköpfe von Hüftluxationen mit dem zugehörigen Ligamentum teres. Sie sehen hier schon bei einem 4jährigen Kind ein Ligamentum teres, stärker als eine Achillessehne, 4 cm lang, gut 2 cm breit und mehrere Millimeter dick (Fig. 4). Ein solches hypertrophisches Ligamentum teres ist aber gar keine Seltenheit, namentlich bei einseitigen Luxationen. Wo es vorhanden ist, muss es unbedingt die Transposition des Kopfes nach vorn und oben begünstigen, denn es wird sich zwischen Kopf und Pfanne einklemmen und den dauernden Contact der Knochen mit einander verhindern. Man kann übrigens schon am Röntgenbild das Vorhandensein des Ligamentes diagnostiren. Ist es nicht vorhanden, so sehen wir nach gelungener Reposition den Kopf in unmittelbarer Berührung mit der Pfanne. Ist es dagegen da und hypertrophisch, so sehen wir,

Digitized by Google

Figure 1.1 Vectors in the plane

Vectors are used to represent quantities that have both magnitude and direction. For example, the velocity of a moving object is a vector quantity, as is the force acting on an object. Vectors are represented by directed line segments, as in Figure 1.1. The vector $\mathbf{v}$ in Figure 1.1 has initial point P and terminal point Q; we write $\mathbf{v} = \overrightarrow{PQ}$. The vector $\mathbf{u}$ has initial point $(0, 0)$ and terminal point (a, b). Vectors $\mathbf{v}$ and $\mathbf{u}$ have the same length and the same direction, so we say that $\mathbf{v}$ and $\mathbf{u}$ are equal, and write $\mathbf{v} = \mathbf{u}$.

In general, we write $\mathbf{v} = \langle a, b \rangle$ to indicate the vector with initial point $(0, 0)$ and terminal point (a, b). The numbers a and b are called the **components** of $\mathbf{v}$. If $\mathbf{v}$ is the vector with initial point $P = (p_1, p_2)$ and terminal point $Q = (q_1, q_2)$, then $\mathbf{v} = \langle q_1 - p_1, q_2 - p_2 \rangle$.

The **length** or **magnitude** of the vector $\mathbf{v} = \langle a, b \rangle$ is denoted $|\mathbf{v}|$ and is given by the distance formula:

$$|\mathbf{v}| = \sqrt{a^2 + b^2}$$

If $\mathbf{v} = \overrightarrow{PQ}$, then $|\mathbf{v}|$ is the distance between P and Q.

Example 1 Let $\mathbf{v} = \overrightarrow{PQ}$, where $P = (-1, 2)$ and $Q = (3, 4)$. Find the components of $\mathbf{v}$ and $|\mathbf{v}|$.

Solution The components of $\mathbf{v}$ are $\langle 3 - (-1), 4 - 2 \rangle = \langle 4, 2 \rangle$. Then $|\mathbf{v}| = \sqrt{4^2 + 2^2} = \sqrt{20} = 2\sqrt{5}$.

Example 2 Let $\mathbf{v} = \langle 3, -4 \rangle$ and $\mathbf{u} = \langle -1, 2 \rangle$. Find $|\mathbf{v}|$ and $|\mathbf{u}|$.

Solution $|\mathbf{v}| = \sqrt{3^2 + (-4)^2} = \sqrt{25} = 5$ and $|\mathbf{u}| = \sqrt{(-1)^2 + 2^2} = \sqrt{5}$.

The vector $\mathbf{0} = \langle 0, 0 \rangle$ is called the **zero vector**. Its length is 0 and it has no direction.

Vector Addition and Scalar Multiplication

If $\mathbf{v}$ and $\mathbf{u}$ are vectors, then the sum $\mathbf{v} + \mathbf{u}$ is the vector obtained by placing the initial point of $\mathbf{u}$ at the terminal point of $\mathbf{v}$ and drawing the vector from the initial point of $\mathbf{v}$ to the terminal point of $\mathbf{u}$. See Figure 1.2.

Figure 1.2 Vector addition

If $\mathbf{v} = \langle a, b \rangle$ and $\mathbf{u} = \langle c, d \rangle$, then $\mathbf{v} + \mathbf{u} = \langle a + c, b + d \rangle$. See Figure 1.3.

Figure 1.3 Vector addition

If $\mathbf{v}$ is a vector and k is a real number, then the vector $k\mathbf{v}$ is called a **scalar multiple** of $\mathbf{v}$. If $\mathbf{v} = \langle a, b \rangle$, then $k\mathbf{v} = \langle ka, kb \rangle$. See Figure 1.4.

Figure 1.4 Scalar multiples of $\mathbf{v}$

Example 3 Let $\mathbf{v} = \langle 3, -4 \rangle$ and $\mathbf{u} = \langle -1, 2 \rangle$. Find $\mathbf{v} + \mathbf{u}$, $2\mathbf{v}$, and $-\mathbf{u}$.

Solution $\mathbf{v} + \mathbf{u} = \langle 3 + (-1), -4 + 2 \rangle = \langle 2, -2 \rangle$, $2\mathbf{v} = \langle 6, -8 \rangle$, and $-\mathbf{u} = \langle 1, -2 \rangle$.

The vector $-\mathbf{u}$ is called the **additive inverse** of $\mathbf{u}$. Note that $\mathbf{u} + (-\mathbf{u}) = \mathbf{0}$.

The vector $\mathbf{v} - \mathbf{u}$ is defined to be $\mathbf{v} + (-\mathbf{u})$. See Figure 1.5.

Figure 1.5 Vector subtraction

Operation gemacht hatte, die Fixation des Beines nach der Reposition in abducirter und einwärts rotirter Stellung zu sein. In diesem Sinne hatte ich schon das Mikulicz'sche Verfahren so modificirt, dass ich die Kinder mit einwärts rotirten Beinen in den Lagerungsapparat legte. Da sich nun bei den so behandelten Fällen die Einwärtsrotation des Beines so ausgezeichnet bewährte, bin ich dann dazu übergegangen, die Einwärtsrotation auch bei älteren Patienten anstatt der Auswärtsrotation zu setzen. Man braucht nur einmal ein Präparat von angeborener Hüftgelenksluxation in die Hand zu nehmen, und so, wie ich Ihnen es jetzt hier zeige, den Schenkelkopf in leichter Abduction und Einwärtsrotation gegen den Pfannengrund anzupressen, um zu sehen, einen wie guten Halt der Schenkelkopf dann in der Pfanne gewinnt. Uebertreibt man die

Fig. 5.

Einwärtsrotation, so rutscht allerdings der Kopf nach hinten aus der Pfanne heraus. Eine solche Reluxation hat man aber am Lebenden absolut nicht zu fürchten, denn die Einwärtsrotation des Beines ruft am Lebenden einen entgegen gerichteten elastischen Widerstand der Muskeln und Weichtheile hervor, der mit aller Energie eine Mittelstellung oder gar eine Aussenrotationstellung des Beines hervorzubringen bestrebt ist.

Um nun nach gelungener Reposition eine Einwärtsrotation des Kopfes hervorzubringen, ist es nothwendig die vordere Pfannentasche stark zu dehnen. Nur bei vollständig erschlaffter vorderer Pfannentasche ist eine Einwärtsrotation, wie wir sie brauchen, überhaupt möglich.

Ich bin also, durch die genannten Betrachtungen veranlasst, dazu übergegangen, das reponirte Bein in leichter Abduction und Einwärtsrotation einzugypsen und freue mich, zu sehen,

Digitized by Google

dass auch College Lange in München und nach den letzten Mittheilungen von Petersen auch Schede zu der Einwärtsrotation des Beines als primäre Fixationsstellung übergegangen sind. Die Methode, die ich jetzt empfehle, gestaltet sich folgendermaassen:

In Narkose wird ohne präliminare Extension mittelst der vorher geschilderten Pumpenschwengelbewegungen des Beines die Reposition vollzogen. Ist der Kopf in die Pfanne eingeschnappt, so wird jetzt das Bein in Streckstellung gebracht und abducirt und nun, während die eine Hand den Schenkelkopf vom Trochanter aus mit aller Kraft nach einwärts drängt, durch bohrende und hebelnde Bewegungen die vordere Pfannentasche gedehnt. Abducirt man dann das Bein leicht und dreht es nach innen, so fühlt man nunmehr den Gelenkkopf an seiner richtigen Stelle; in der Mitte zwischen Symphyse und Spina ilei anterior superior, entsprechend dem Scarpa'schen Dreieck.

Diese Stellung des Kopfes wird nun dadurch fixirt, dass man das Bein in der entsprechenden abducirten und einwärts rotirten Stellung eingypst. Die Technik dieses Gypsverbandes ist eine wichtige: Um den Kopf an seiner richtigen Stelle zu erhalten, setzt ein Assistent seinen gespreizten Daumen und übrigen Finger oberhalb des Trochanters ein und drückt den Trochanter kräftig nach einwärts und in die Höhe. Ein zweiter Assistent hält, ohne weiter zu extendiren, das Bein in der gewünschten Stellung. Nun wird eine dünne Wattepolsterung umgelegt, und nun die Gypsbinden angerollt, indem man den Rand an den Condylen der Tibia und am Becken gut anmodellirt. Die Stelle, an der der Assistent seitlich gegen den Trochanter drückt, wird zunächst ganz freigelassen. Sie wird erst eingegypst, wenn der übrige Verband erhärtet ist. So gelingt es, ohne Schwierigkeit den Verband auch der Trochanterpartie gut anzumodelliren und eine Verschiebung desselben nach oben sicher zu vermeiden. Schliesslich wird noch eine Aussenschiene eingegypst, und so bleibt die Einwärtsrotation des Beines sicher bestehen. Bei doppelseitiger Luxation wird auf beiden Seiten in der geschilderten Weise gleichmässig verfahren und schliesslich werden beide Gypsverbände durch eine Querschiene, die man oberhalb der Kniegelenke anwickelt, verbunden. Der erste Verband, in dem man die Kinder sofort herumgehen lässt, wird

Digitized by Google

nach etwa 6 Wochen gewechselt; der zweite Verband, in dem man die Einwärtsrotation schon um ein Weniges vermindert, bleibt wiederum 6 Wochen liegen, dann legt man für dieselbe Zeit noch einen Verband in Mittelstellung des Gelenkes an. Die Fixation des Gelenkes muss schon längere Zeit erfolgen, damit eine genügende Schrumpfung der Weichtheile um das Gelenk herum, welche ja schliesslich die Stabilisirung des Gelenkkopfes in der Pfanne bewirkt, erfolgen kann.

Ist diese Stabilisirung eingetreten, was man von Fall zu Fall natürlich beurtheilen muss, so wird mit Massage und Gymnastik begonnen, wobei man sich ja davor hüten muss, eine etwa bestehende Steifigkeit im Hüftgelenk forcirt zu beseitigen. Die Beweglichkeit der Gelenke stellt sich beim Gebrauch der Beine schon ganz von selbst wieder her. Doppelseitige Luxationen erhalten ein passendes Stützcorsett.

Seitdem ich diese Methode übe, habe ich, m. H., in meinen Resultaten eine entschiedene Besserung constatiren können. Ich habe die Methode jetzt bei 17 einseitigen und 3 doppelseitigen Luxationen im Alter von $1^1/_2$ bis 13 Jahren geübt. Bei allen diesen Fällen ist die Behandlung abgeschlossen.

Die Resultate sind folgende:

Von den 17 einseitigen sind 9 völlig geheilt, soweit man eben bei den vorliegenden anatomischen Verhältnissen von einer Heilung überhaupt sprechen kann. Die jüngeren Kinder sehen aus und gehen wie gesunde Kinder. Bei den älteren Patienten ist, wie ich es vorher geschildert habe, mehr oder weniger das Bild einer Coxa vara vorhanden. Die Gelenke sind dabei aber gut beweglich. 8 mal ist eine Transposition des Kopfes nach vorn zu Stande gekommen, sodass der Kopf nach unten und einwärts von der Spina steht, aber auch hier sind die functionellen Resultate sehr günstige, sodass, wie Sie sich hier an den vorgestellten Patienten überzeugen können, kaum zu sehen ist, welches das luxirte Bein war. Bei den 3 doppelseitigen Luxationen, bei denen die Behandlung vollständig abgeschlossen ist, ist bei einem 3jährigen Kind auch eine völlige Heilung eingetreten; bei einem 6jährigen Kind stehen beide Köpfe nach vorn und einwärts von der Spina bei tadelloser Haltung des Körpers und kaum noch schwankendem Gang. Bei dem dritten Fall, der ein 13jähriges Mädchen betrifft, haben sich beide

Digitized by Google

Köpfe nach vorn und aussen von der Spina eingestellt. Patientin selbst, sowie ihre Eltern, sind mit dem erreichten Resultat sehr zufrieden.

Ueberblicken wir, m. H., noch einmal das über die unblutige Reposition Gesagte, so haben wir heutzutage durch die Methoden von Paci, Lorenz, Schede, Mikulicz und die zuletzt von mir empfohlene Modification des Verfahrens die Möglichkeit, den angeborenen Hüftluxationen in früher für ganz unmöglich gehaltener Weise erfolgreich beizukommen. Absolut normal können wir die Kinder bei dem bestehenden Defect des Knochens natürlich nicht machen, wir erreichen aber solche functionellen Endresultate, und das ist doch die Hauptsache, dass wir mit Befriedigung auf dieselben blicken können. Welche Methode im Einzelnen anzuwenden ist, wird je nach der Individualität des Operateurs und der Patienten schwanken. Ich selbst möchte im Allgemeinen für Kinder bis zu 2 Jahren die von mir modificirte Mikulicz'sche Methode empfehlen. Bei älteren Kindern mache ich die Reposition je nach dem Falle nach Schede, Paci oder nach der vorher geschilderten eigenen Modification des Verfahrens nach Lorenz, um dann die Nachbehandlung, wenn es irgend geht, in abducirter und einwärts rotirter Stellung des Beines zu leiten.

Kommen wir nun mit dem unblutigen Verfahren nicht zum Ziel, m. H., treten trotz aller unserer Bemühungen Reluxationen ein, oder giebt die erzielte Transposition des Kopfes ein schlechtes functionelles Resultat, so steht uns nun immer noch die blutige Operation, d. h. die blutige Reposition des Kopfes in die neugebildete Pfanne bei jüngeren Kinder zur Verfügung. Ich habe über die Hoffa-Lorenz'sche Methode schon so oft gesprochen, dass ich mich hier ganz kurz fassen kann. Ich will nur sugen, dass sich mir die Methode nach wie vor, bei tadelloser Aseptik, in vielen Fällen bewährt hat. In dem letzten Hundert meiner blutig operirten Fälle habe ich keinen einzigen üblen Ausgang zu beklagen gehabt. Was aber die Methode zu leisten vermag, das möchte ich Ihnen an einigen Fällen demonstriren, die ich vor längerer Zeit (3– 5 Jahre) operirt habe. Wenn Sie diese Fälle von einseitiger und doppelseitiger Luxation sehen, so werden sie mir Recht geben, wenn ich behaupte, dass bessere Resultate auf keine andere Weise erreicht werden können. Die Resultate in diesen vor-

Digitized by Google

gestellten Fällen bilden aber nicht die Ausnahme, sondern die Regel.

Als Operation der Wahl bei älteren Patienten nach dem 8. bis 10. Lebensjahr möchte ich die blutige Reposition im Allgemeinen nicht empfehlen, da sich bei älteren Patienten nach der Operation zu leicht Ankylosen entwickeln. Muss ich bei älteren Kindern wegen der Hochgradigkeit der Deformität operiren, so wähle ich für ältere einseitige Fälle die von Kirmisson zuerst empfohlene subtrochantere Osteotomie, für ältere doppelseitige Fälle, die von mir auch schon an dieser Stelle empfohlene Pseudarthrosenoperation. Dass auch diese Operationen sehr gute Dauerresultate liefern, mögen Ihnen ebenfalls einige Patienten beweisen, die ich mir Ihnen vorzuführen gestatte.

Sie sehen, dass bei der einseitigen Luxation bei dem jetzt 16 Jahre alten Kinde, das ich wegen hochgradiger Adductionsstellung des Beines vor nunmehr 3 Jahren operirt habe, ein sehr guter Gang und eine gute Haltung des Körpers erreicht ist.

Bei der jetzt 18 Jahre alten Patientin mit doppelseitiger Luxation aber, die ich vor 5 Jahren operirt habe, sehen Sie, dass die Lordose der Lendenwirbelsäule beseitigt, und der schwankende Gang nahezu ganz geschwunden ist. Die Patientin aber ist im Schlittschuhlaufen und Tanzen gerade so leistungsfähig wie ein gesundes Mädchen.

Ich bin am Schluss, m. H. In dem Bilde, das ich Ihnen entrollt habe, finden Sie viele Lichtseiten, aber auch die Schattenseiten mangeln nicht. Durch rastloses Vorwärtsstreben haben die vereinten Bemühungen zahlreicher Chirurgen ein neues und bisher erfolglos bebautes Gebiet segensreicher Thätigkeit neu erschlossen, und ich glaube wohl es aussprechen zu dürfen, dass die deutschen Chirurgen auf ihren Antheil an der Arbeit stolz sein dürfen. Möchte es weiterem zielbewussten Streben beschieden sein, in Zukunft das bisher Erreichte noch zu vervollkommnen.

Digitized by Google

XXXV.

Zur Behandlung der habituellen Patellarluxation.

Von

Professor Dr. A. Hoffa

in Würzburg[1]).

(Mit 2 Abbildungen im Text.)

Ueber die angeborenen und habituellen Luxationen der Patella sind in den letzten Jahren 5 werthvolle Arbeiten erschienen von Béreaux[2]), von Appel[3]), von Potel[4]), von Steindler[5]) und Spitzy[6]). In diesen Arbeiten ist alles Wesentliche enthalten und kann ich deshalb auf sie bezüglich des Wesens der habituellen Patellarluxationen verweisen.

Wir müssen die habituellen Patellarluxationen wohl trennen von den eigentlichen congenitalen Luxationen. Bei diesen letzteren liegt eine dauernde vollständige oder unvollständige Verschiebung der Patella nach aussen vor. Die habituelle Luxation ist dagegen eine intermittirende. Unter normalen Umständen liegt die Patella an ihrer richtigen Stelle, bei besonderen Bewegungen jedoch, namentlich bei Bewegungen des Knies rutscht die Patella nach

---

[1]) Vorgetragen am 3. Sitzungstage des Congresses, 7. April 1899.

[2]) Béreaux, Des Luxations Recidivants de la Rotule. Paris. Thèse 1894.

[3]) Appel, Zur Lehre von der congenitalen Patellarluxation. Münchner med. Wochenschr. 1895.

[4]) Potel, Étude sur les malformations congénitales du Genou. Thèse. Lille 1897. L. Danel.

[5]) Steindler, Ueber die angeborene Luxation der Patella. Zeitschr. f. Heilkunde. Bd. 19. Heft 4. 1898.

[6]) H. Spitzy, Ueber die pathologische Mechanik eines Kniegelenkes mit angeborener Luxation der Patella. Zeitschr. f. orthopädische Chirurgie. Bd. VI. Heft 3 u. 4. 1899.

Digitized by Google

aussen und verursacht dann die entstandene Luxation mehr oder weniger erhebliche Beschwerden. Vielfach sind die Patienten, wie auch die meinige im Stande, die Patella willkürlich nach aussen zu verlagern und sie wieder zu reponiren.

Das Habituellwerden der Luxation beruht im Allgemeinen auf einer Veränderung in der Configuration der Gelenkenden oder auf einer Erweiterung und Schlaffheit der Kniegelenkskapsel. Diese letztere kann die Folge verschiedener Ursachen, eines vorangegangenen Traumas, eines Hydrops des Gelenkes, einer Gonitis mit Substanzverlusten der Epicondylen, eines primären oder rachitischen Genu valgum sein oder schliesslich kann es sich um eine angeborene Schlaffheit der Gelenkkapsel handeln. Eine solche müssen wir annehmen in den Fällen, in denen die Anamnese weder ein vorangegangenes Trauma, noch eine vorangegangene hydropische Ausdehnung der Kapsel oder sonst eine der angegebenen Ursachen aufweist.

Die Functionsstörungen, die durch die habituelle Patellarluxation gesetzt werden, sind verschiedengradige. Manche Patienten haben sehr wenige Beschwerden. Bei anderen sind diese sehr ausgesprochen. Namentlich das Treppabgehen, das Bücken, das Tragen von Lasten ist gehemmt. Unsere Patientin konnte schliesslich gar nicht mehr gehen. Bei den Gehversuchen gingen einige Schritte ganz gut, dann luxirte plötzlich die Patella und die Patientin fiel einfach um.

Die therapeutischen Versuche, die zur Heilung des Leidens unternommen wurden, sind mannigfaltige. Zunächst hat man Verbände und Apparate construirt (Isermayer, Itard, Bradford u. A.), um die Patella zurückzuhalten, dann hat man Massage, Gymnastik, Douchen versucht (Phocas, Potel).

Die so erzielten Resultate waren aber meist unbefriedigend und ging man daher zur operativen Therapie über. Wright nähte den Innenrand der Patella an die Aponeurose der medialen Gelenkfläche an und erzielte Heilung. Fowler exstirpirte die Patella ganz und berichtet ebenfalls von nachheriger guter Gebrauchsfähigkeit des Beines. Ménard, Brun, Bajardi resecirten mit gutem Erfolg ein Stück aus der medialen Seite der erschlafften Gelenkkapsel. Le Dentu bildete aus der inneren erschlafften Kapselpartie einen länglichen Wulst und verengte die Kapsel durch

Digitized by Google

Zusammennähen dieses Wulstes. Lucas Championnière, Roux und Pollard meisselten die flache Fossa patellaris aus, implantirten die Patella in die ausgehöhlte Partie, resecirten noch ein Stück der medialen Gelenkpartie und erzielten auch Heilung.

In einem anderen Falle machte Roux eine osteoplastische Operation, indem er die Tenotomie des Vastus externus, die Reposition der Patella, die Fixation derselben an der inneren Kapselaponeurose, und schliesslich die Verlagerung des Lig. patellae auf die vordere innere Fläche der Tibia ausführte.

In ähnlicher Weise operirte mit Verlagerung des Lig. patellae Cosati. Schliesllich hat Goldtwhait[1]) mit Erfolg die Tuberositas tibiae abgemeisselt und dieselbe nach innen transplantirt.

Ich möchte nun im Folgenden die Krankengeschichte eines jungen Mädchens mit doppelseitiger habitueller Patellarluxation geben, bei der ich mit sehr gutem Erfolg beiderseits die le Dentu'sche Operation gemacht habe.

Sophie Knöllinger aus Ansbach, 15 Jahre alt, Vater Regierungskanzlist. aufgenommen 8. 12. 98: Habituelle Luxation der beiden Kniescheiben.

Vorgeschichte: Eltern der Patientin sollen beide an Nervosität leiden. Eine Schwester soll im Alter von $^1/_2$ Jahr an epileptischen Krämpfen gestorben sein. Patientin soll bis auf Kinderkrankheiten immer ganz normal gewesen sein. In ihren ersten Lebensjahren hat sie an Rhachitis gelitten. Die Geschwister sind im Allgemeinen gesund. Ein 2jähriger Bruder soll bei Aufregungen mit den Händen zittern. Vor 5 Jahren will Patientin zum ersten Male bemerkt haben, dass die Kniescheiben sich nach der Aussenseite legten, doch hatte Patientin damals keine Beschwerden davon, konnte laufen und springen bis vor 11 Wochen. Um diese Zeit fiel sie plötzlich, als sie stehend sich in der Küche beschäftigte, ohne einen äusseren Anlass nach hinten über; beim Wiederaufrichten soll sie noch einmal nach vorn herüber gefallen sein. Hierauf will Patientin besonders im linken Knie Schmerzen verspürt haben, die in der Nacht so arg wurden, dass der Arzt geholt wurde. Das Knie war geschwollen und wurde ganz steif gehalten, weil bei der leisesten Bewegung Schmerzen auftraten. Rechts bestanden keinerlei Beschwerden. Patientin blieb 8 Tage im Bett. Bleiwasserumschläge. Einreibungen mit Kampherspiritus, Chloroformöl blieben ohne besonderen Erfolg. In der nächstfolgenden Zeit ging Patientin theilweise unter grossen Beschwerden umher, theils lag sie im Bett. Die Beschwerden bestanden hauptsächlich darin, dass sich die linke Kniescheibe nach aussen legte, das Bein den Halt verlor und einknickte. In den letzten Wochen hat sich der Zustand verschlimmert. Bei Gehversuchen

[1]) Goldthwaith, Permanent Dislocation of the Patella. Annals of Surgery. Januar 1899.

Digitized by Google

rückt die Patella plötzlich beiderseits nach aussen, Patientin knickt dann auf beiden Seiten, namentlich aber links in den Knien ein und fällt um, während heftige Schmerzen im Knie auftreten. Patientin sucht deshalb dringend um Hülfe.

Status praesens: 15 Jahre altes, gesund aussehendes Mädchen mit starkem Fettpolster. Die Musculatur fühlt sich ziemlich kräftig an, ist aber nicht dementsprechend wirksam. Herz gesund, über den Lungen nichts Besonderes. Von hinten gesehen, steht die rechte Schulter und der rechte untere Schulterblattwinkel etwas höher als der andere. Der rechte untere Schulterblattwinkel befindet sich in Ruhelage 8 cm von der Dornfortsatzlinie entfernt, der linke nur 3 cm. Die rechte Hüfte wölbt sich bedeutend stärker hervor als die linke, dementsprechend das rechte Taillendreieck bedeutend tiefer als das linke. Die Wirbelsäule ist in den oberen Partien rechts, in den unteren Partien links convex. Beim Gehen hat Patientin vollkommen Halt auf dem rechten Bein, während sie das linke zu schonen sucht und bei jedem Schritt im Knie einknickt. Steht die Patientin ruhig auf der Stelle, so verlegt sie das Körpergewicht auf die rechte Seite und hält meist das linke Kniegelenk ein wenig gebeugt. Steht sie mit beiderseits durchgedrückten Knieen, so tritt ein starkes Schwanken und Balanciren des Körpers ein. Bei geschlossenen Augen wird das Schwanken des Körpers nicht besonders ärger. Beim Sitzen verlässt sie sich ebenfalls vollkommen auf das rechte Knie. Beim ruhigen Herabhängen der Beine besteht in der äusseren Configuration der Kniegelenke kein wesentlicher Unterschied.

Patellarreflexe sind beiderseits gesteigert. Starker Clonus des Quadriceps links, rechts ebenfalls, doch schwächer. Achillessehnenreflexe normal. Bauchdeckenreflex normal. In Rückenlage springt die linke Patella stärker hervor als die rechte. Bei entspanntem Quadriceps lassen sich beide Kniescheiben ganz nach aussen verschieben, so dass man deren untere Fläche und das Planum patellare femoris jetzt in toto abtasten kann (Fig. 1). Patientin kann die Kniescheiben fixiren. Schon bei leichtem Schlag auf das Ligament. patellae proprium tritt eine blitzartige Verschiebung der Patella über den äusseren Condylus hinweg ein, die rechts stärker ist als links. Lässt man Patientin die herabhängenden Unterschenkel in wagerechter Linie erheben, so tritt eine Verschiebung der Kniescheiben ganz nach aussen ein. Die Patella sitzt dann auf der Aussenseite des Condylus externus fest und beim Beugen des Unterschenkels schnappt dieselbe mit einem Ruck wieder nach vorn. Die Procedur ist für die Patientin schmerzhaft, deshalb sucht sie sehr nach einer Unterstützung bei der Beugung der Extremität. Patientin ist nicht im Stande, regelrechte Kniebeugen auszuführen. Lässt man Patientin in Rückenlage den Quadriceps contrahiren, so fällt auf, dass sich nur die äusseren Partien desselben, besonders der Vastus externus gut contrahiren, so dass jedesmal die Patella mehr nach aussen als nach oben verzogen wird. Auch bei der elektrischen Untersuchung zeigt sich, dass (rechts mehr als links) der Rectus cruris und Vastus internus sowohl faradisch als galvanisch quantitativ weniger erregbar sind als der Vastus externus. Die in luxirter Stellung der Patella auf-

genommenen Röntgenbilder zeigen die Patella beiderseits neben dem Condylus externus femoris.

11. 12. Operation. Narkose 60 Min, 45 g Chloroform. Rechtes Bein: Nach gründlicher Desinfection der ganzen Extremität wird bei Rückenlage der Patientin und unter Blutleere ein Schnitt von 11 cm Länge geführt, etwas medial von dem inneren Kniescheibenrande bis auf die Kniegelenkkapsel. Die

Fig. 1.

Weichtheile werden nach beiden Seiten von der Kapsel stumpf abgeschoben, so dass nach aussen der Kniescheibenrand mit seinem seitlichen Uebergang und nach innen reichlich 2 Fingerbreit von der Kapsel frei liegt. Nunmehr wird die Patella von aussen mit starkem Druck medialwärts gedrängt und zunächst 4 starke Seidennähte einerseits durch den seitlichen und peripatellaren Uebergang des inneren Kniescheibenrandes, andererseits durch die Aponeurose des Condylus internus femoris durchgeführt, um die Patella nach innen zu halten. Diese Fäden werden noch nicht geknüpft, von einem Assistenten fest angezogen. Hierauf wird die im Bereich der luxirenden liegende Kapsel, die ausserdem an ihrer inneren unteren Partie ausserordentlich schlaff und ge-

Digitized by Google

dehnt erscheint, in Form einer Wurst gefaltet und durch 6 Seidennähte so zusammengezogen und vernäht, dass an Stelle der schlaffen Kapselpartie ein mehrfach gewulsteter Strang entsteht. Hierdurch wird schon allein die Kniescheibe gut medialwärts gehalten. Noch grössere Festigkeit an ihrer normalen Stelle erhält sie aber, als nunmehr auch die zuerst als Entspannungsnähte angelegten starken Seidenfäden fest geknüpft wurden. Nachdem es sicher war, dass die Kniescheibe vollkommen medialwärts fixirt lag, wurde nun die Hautwunde nach Entfernung der Gummibinde und Stillung der minimalen Blutung mit 6 Seidennähten völlig verschlossen. Sterile Compresse und Verband. In ganz analoger Weise wie die rechte wurde nunmehr die Operation auch auf der linken Seite gemacht.

In gut gestreckter Stellung der Beine werden dieselben hierauf von oben bis zu den Metacarpalköpfchen der Füsse eingegypst, und zwar wird während des Erstarrens des Gypses von aussen her ein Druck gegen den äusseren Patellarrand ausgeübt, so dass auch hierdurch noch ein Schub nach der Mitte zu auf die Patella ausgeübt wird.

15. 12. Verlauf bisher normal. Aus dem Gypsverband wurden dem Operationsgebiet entsprechend Fenster ausgesägt. Die Wundheilung normal.

20. 12. Verbandwechsel. Nähte werden entfernt. Links entleert sich etwa aus der Mitte der sonst vernarbten Wunde trüb seröses Secret. Mit der Pincette lässt sich aus der Tiefe ein Seidenfaden entfernen.

2. 1. Gypsverbände werden entfernt. Beiderseits besteht noch an je einer Stelle mässige, trüb seröse Secretion. Zinkpflasterverband. Nunmehr wird mit der Nachbehandlung begonnen.

Die beiden Kniescheiben liegen an normaler Stelle und können activ garnicht bewegt werden. Passiv lassen sie sich in ganz geringen Excursionen seitlich verschieben. Desgleichen nach oben und unten. Der Quadriceps ist beiderseits ausserordentlich schwach, Patientin ist nicht im Stande, die geringsten Contracturen damit auszuführen.

Durch Massage und Electricität werden die Streckmuskeln beiderseits gestärkt, und es ist wunderbar zu sehen, wie ausserordentlich rasch sich die Function der vorher so atrophischen Muskeln wiederherstellt. Schon nach drei Wochen ist nahezu normale Contractionsfähigkeit vorhanden.

Um die Bewegungsfähigkeit der Kniegelenke wiederherzustellen, werden nur active Uebungen ausgeführt. Pat. lernt es immer besser ihre Knie zu beugen und ist nach Verlauf von 8 Wochen nach Beginn der mechanischen Behandlung schon im Stande activ eine völlige active Kniebeugung und Streckung auszuführen.

Am 26. 2. wurde Patientin geheilt entlassen.

Bei der Wiederuntersuchung am 4. 4. 99 zeigt Patientin völlig normale Verhältnisse (Fig. 2). Sie kann bequem die Kniee beugen und strecken in normalen Grenzen, kann allein auf einen hohen Stuhl steigen und ohne Beschwerden von demselben herabspringen. Irgend welche Beschwerden sind nicht mehr vorhanden.

Die Streckmuskeln sind sehr stark und kräftig geworden.

Digitized by Google

Das Resultat der Operation ist also ein sehr gutes.

Wie die obigen Ausführungen über die verschiedenen Operationsresultate und unser Fall zeigen, stehen uns für die habituellen Patellarluxationen eine ganze Reihe von Methoden zur Verfügung,

Fig. 7.

die alle in den betreffenden Fällen mit Erfolg verwerthet worden sind. Man wird also in Zukunft die Operationsmethode dem am deutlichsten hervortretenden, als ursächlich angenommenen Symptom anzupassen vermögen und kann wohl, auch im gegebenen Falle, wenn es nothwendig erscheint, verschiedene Methoden zweckentsprechend mit einander verbinden.

Digitized by Google

XXXVI.

Ein Beitrag zur Behandlung alter Empyeme mittelst ausgedehnter Thoracoplastik.

Von

Privatdocent Dr. M. Gerulanos

in Kiel[1]).

M. H. Obwohl in der Behandlung des Empyems in den letzten Jahren ein bedeutender Umschwung eingetreten ist und verschiedene besondere Methoden, wie die von Hertz, Storch, Perthes u. a. zur rascheren Ausheilung angegeben worden sind, so bleibt immer noch in einer gewissen Anzahl von Fällen die Pneumothoraxhöhle bestehen und es bleibt bei diesen nichts anderes übrig, als die Estlander'sche Thoracoplastik bezw. die Radicaloperation im Sinne Schede's vorzunehmen. Es sind das hauptsächlich Fälle von tuberculösem Empyem, bei denen der Verlauf, die lange Zeit vor der Operation andauernde Compression der Lunge, die primäre Erkrankung des Organs, oder Communication eines Bronchus mit dem Brustraum die Ursache abgeben, warum eine Wiederentfaltung der Lunge nicht stattfindet. Aber gerade in diesen Fällen, falls der Zustand der anderen Lunge es gestattet, ist die Thoracoplastik nicht nur zur Beseitigung der grossen Eiterhöhle angezeigt, sondern auch von günstiger Wirkung auf den primären Lungenprocess, indem sie die weitere Schrumpfung und Vernarbung des erkrankten Gewebes begünstigt in derselben Weise, wie dies bei Spitzenerkrankungen durch die Mobilisation der Brustwand angestrebt wird (Quinke). Ich erlaube mir daher, Ihnen einen solchen Fall, welcher vor 3 Jahren

[1]) Vorgetragen am 3. Sitzungstage des Congresses, 7. April 1899.

Digitized by Google

von Geheimrath **Heiferich** in der Greifswalder chirurgischen Klinik operirt wurde, vorzuführen.

Es handelt sich um einen 28jährigen Kaufmann, welcher 2 Jahre vor der Aufnahme eine linksseitige Lungenentzündung durchgemacht hatte und seit ca. 1 Jahr an Schmerzen rheumatischer und Kurzathmigkeit leidet. Bei der Aufnahme am 17. April 1896 wurde bei dem schmächtigen Menschen ein linksseitiger Erguss bis zur Höhe der 3. Rippe festgestellt. Die Punction ergab dünnen tuberculösen Eiter, die linke Spitze zeigte bronchiales Athmen und Rasseln, das Sputum war gebullt. Tuberkelbacillen waren weder im Sputum noch im Eiter festzustellen gewesen. Die rechte Lunge war anscheinend ge-

Fig. 1.

sund. Am 25. April wurde die Resection der 8. und 9. Rippe an der hinteren Axillarlinie vorgenommen und der Eiter entleert. Der Verlauf war befriedigend; der Patient erholte sich, konnte sich bald im Garten aufhalten und ca. 14 Tage nach der Operation mit gymnastischen Uebungen (Rudernapparat u. a.) anfangen. Trotzdem war nach 8 Wochen nach der Operation keine Wiederausdehnung der Lunge festzustellen und da auf eine solche nicht mehr gerechnet werden konnte, so wurde am 16. Juni eine zweite Operation vorgenommen.

Der vorhandene Resectionsschnitt wurde nach vorne bis etwa an die Mammillarlinie verlängert, Theile der 7., 8. und 9. Rippe wurden reseciert und

Digitized by Google

zu ein Einblick in die nächstige Pleurahöhle gewonnen. Die Lunge zeigt sich höchstens faustgross am Hilus und in der Gegend der linken Spitze retrahirt und vollkommen geschrumpft, medianwärts lag der Herzbeutel, nach abwärts das Zwerchfellkuppel. — Da der Patient noch schwach war, so wurde hier die Operation unterbrochen, die Pleurahöhle mit sterilen Tüchern zustamponirt und der Hautweichtheilknappen mit einigen Nähten fixirt.

Am 25. Juni wieder unter Chloroformnarcose wurde die Radicaloperation ausgeführt. Der Hautschnitt wurde vom hinteren Wundwinkel nach aufwärts parallel der Wirbelsäule und circa 4 Querfinger von ihr entfernt bis ca. zur Mitte der Scapula geführt und von hier aus quer durch die Achsel

Fig. 2.

nach vorne bis zur vorderen Axillarlinie. Der ganze Lappen sammt den Weichtheilen wurde nach vorne und oben abpräparirt. Nun wurde die Brustwand an der Basis des Lappens mit der Knochenzange von der 8. bis zur 5. Rippe etwa an den Grenzen zwischen Rippenknorpel und Knochen-Abgrenzt, die Arteriae intercostales tamponirt und sofort unterbunden. Nach Durchtrennung der Weichtheile im zweiten Intercostalraum wurde die vorne abgetrennte Brustwand mit zwei Händen von einem Assistenten an den Rippenquerschnitten gefasst und kräftig abgebogen, sodann hinten fast parallel und nahe der Wirbelsäule und entsprechend den Hautschnitte, mit der Bogensäge von der 5. bis zur 11. Rippe durchtrennt. Die Scapula wurde nicht mit durchsägt, sondern

Digitized by Google

nur abgehoben. Die Länge der abgefallenen Rippen betrug: die der obersten, 3. Rippe 8 Ctm., die der unteren 16 Ctm. — Es waren somit die seitlichen Wandungen der Höhle fast vom Sternum bis zur Wirbelsäule beseitigt. Unten lag die Kuppel des Zwerchfells, median der Herzbeutel und die Wirbelsäule, oben in der Achsel die geschrumpfte Lunge frei zu Tage. An der Hinterfläche der Lunge, von Schwarten bedeckt, befand sich eine Communication mit dem Bronchus, durch welche die Luft bei den Respirationsbewegungen durchziehen konnte. Nach sorgfältiger Reinigung der Pleuraoberfläche und Stillung der Blutung wurde der grosse Hautweichtheillappen in die Mulde eingelegt und durch geeignete Nähte so befestigt, dass er den ganzen Defect bis auf eine geringe Partie in der Tiefe der Achsel genügend und ohne Spannung deckte. Steriler, trockener Verband. Operationsdauer 1 Stunde, Puls 120 Schläge in der Minute. Weder während der Operation noch nachher wurden irgend welche bedrohliche Erscheinungen seitens der Athmung oder des Herzens beobachtet.

Der Verlauf war ein durchaus befriedigender, Patient konnte 4 Wochen nach der Operation wieder ins Freie gehen. — Der Lappen heilte an und wurde an keiner Stelle nekrotisch, dagegen unter der Achsel bildeten sich bald glasige, tuberculöse, theilweise verkäste Granulationen, welche aus dem Innern der Lunge heraustraten. Im November bildete sich ein Fistelgang unter dem Lappen, so dass dieser in ziemlicher Ausdehnung von oben nach unten gespalten und der Fistelgang ausgekratzt werden musste, worauf letzterer zur Ausheilung kam. Auch die Granulationen in der Achsel mussten öfters ausgekratzt und geätzt werden.

Bei einer Nachuntersuchung Ende März 1899 konnte das Fehlen der ganzen linken Brusthälfte festgestellt werden. Der Schultergürtel mit seinen Knochen und Muskeln hängt wie ein vorspringendes Dach weit über. Der linke Arm ist in seinen Bewegungen ganz frei. Statt der linken Brustwölbung ist eine mit Haut bedeckte Mulde vorhanden, deren vorspringende seitliche Ränder ca. 3—4 Querfinger links von der vorderen bezw. hinteren Mittellinie, der untere Rand entsprechend dem Zwerchfellansatz liegt. Hier sind die Rippenquerschnitte leicht durch die Haut zu fühlen. In der Tiefe dieser Mulde sieht man das Herz, nur von Weichtheilen bedeckt, hin- und herflattern. An der rechten Lungenspitze besteht ein chronischer Catarrh. Der Mann befindet sich sonst relativ wohl, er kann schon seit längerer Zeit seiner Beschäftigung nachgehen und hat sich erst vor ca. 1 Jahr, also zwei Jahre nach der Operation, verheirathet, welcher Umstand sicherlich auf ein relatives Wohlbefinden hindeutet.

Aus diesem Falle ist es ersichtlich, wie ein so ausgedehnter Eingriff selbst von einem schwächlichen Menschen gut vertragen werden kann. Der Fall gewinnt an Interesse durch die grosse Ausdehnung der resecirten Brustwandpartie, da fast die ganze linke Hälfte des Brustkorbes entfernt worden ist. Die rechte Lunge hat sich allmählich den veränderten Verhältnissen angepasst und besorgt allein das Athmungsgeschäft. Auch das Herz und die grossen

Digitized by Google

Gefässe sind durch den Eingriff nicht benachtheiligt worden, da starke Schwartenbildung dieselben vor der Luftdruckeinwirkung schützte. Selbst die primäre Lungenerkrankung ist durch die Operation eher günstig beeinflusst; da dadurch die Lungenschrumpfung und damit die Vernarbung des tuberculös erkrankten Gewebes erleichtert wurde. Der tuberculöse Process hat auch thatsächlich nicht weiter um sich gegriffen sondern ist eher zum Stillstande gekommen.

Für nicht tuberculöse Processe bildet andererseits dieser Fall einen weiteren Beweis, dass selbst, wenn die Lunge vollkommen geschrumpft ist, durch Beseitigung der grossen Eiterhöhle vollkommene Heilung eintreten kann.

XXXVII.

Ueber Resection des Colon descendens und Fixation des Colon transversum in den Analring.

Von

Dr. Hermann Kümmell,

I. chirurg. Oberarzt des Neuen Allgemeinen Krankenhauses in Hamburg[1]).

(Mit 2 Figuren.)

M. H.! Es kommen im Rectum, der Flexur und dem Colon descendens zuweilen pathologische Zustände vor, deren radicale Beseitigung eine ausgedehnte Resection dieser Darmtheile nothwendig machen. Es handelt sich dabei um solche Erkrankungen, welche den ganzen unteren Darmtheil vom Sphincter aufwärts in mehr oder weniger grosser Ausdehnung ergriffen haben und keine partielle Resection mit nachfolgender Vereinigung der Darmenden gestatten. Wir sind ja gewohnt bei ausgedehnten luetischen Erkrankungen des Rectums oder bei hochsitzenden Carcinomen die oberen Partieen des Mastdarms und den Anfangstheil des S romanum herunter zu holen und nach Resection der kranken Partieen das periphere Ende in den Analring einzunähen oder mit dem erhaltenen peripheren Darmtheil durch die Naht zu vereinigen.

Auch zur Beseitigung noch höher gelegener Tumoren oder Stricturen, welche ihren Sitz im S romanum haben, sind die verschiedensten Methoden angegeben. Handelt es sich um ein Strictur nicht malignen Characters, welche die Passage des Darms verhindert, so hat Bacon die Strictur ausgeschaltet, indem er den

[1]) Vorgetragen am 3. Sitzungstage des Congresses, 7. April 1899.

Digitized by Google

gesunden oberhalb derselben gelegenen Darmtheil mit dem Rectum mittelst des Murphy-Knopfs vereinigte und so eine gut functionirende Passage für den Koth herstellte. Shelly und Rotter nähten bei Stricturen des Rectums das S romanum in den Mastdarm unterhalb der Verengerung ein. Das S romanum muss vorher losgelöst, oberhalb der Strictur das Darmlumen durchschnitten und der Rectalstumpf durch die Naht fest verschlossen werden. Natürlich ist diese sehr sinnreiche Methode nur in den relativ wenigen Fällen von gonorrhoischer und luetischer Strictur anwendbar, in denen der untere Darmtheil noch frei von Ulcerationen ist. Wie sich bei der dem Vortrag folgenden Discussion in der „freien Vereinigung der Chirurgen Berlins" herausstellte, waren auch die meisten der sich Betheiligenden der Meinung, dass gerade die Fälle, in denen die Methode zur Anwendung gebracht werden könnte, immerhin die Ausnahme bilden würden.

Bei höhersitzenden Carcinomen des Rectums hat Trendelenburg und Maunsell nach voraufgeschickter Laparotomie die Flexur und das Rectum durch Lösung des Mesenterialansatzes mobilisirt, den Tumor in das Rectum invaginirt und durch den gedehnten Anus nach aussen gezogen dann resecirt und die Darmenden vereinigt. Diese Methode bietet zweifellos den Vortheil, dass keine Eröffnung des Darmlumens in der Bauchhöhle nothwendig wird und sich dadurch die Gefahr der Infection auf ein sehr geringes Maass reducirt. Anderseits aber ist sie, wie ich mich mehrfach überzeugt habe, nicht immer ausführbar. Die technische Möglichkeit, den Tumor in den unterhalb gelegenen Mastdarmtheil hineinzustülpen und nach Aussen zu ziehen, hat ihre Grenzen. Die Geschwulst darf nicht zu gross und nicht zu weit in das Mesenterium übergegangen sein. Wenn es mir bei kleineren Geschwülsten gelungen war, die Invagination in der geschilderten Weise vorzunehmen, versagte die Methode bei einer grösseren Geschwulst vollständig, es gelang trotz Anwendung von grosser Gewalt nicht, die Invagination zu erzwingen, und es blieb mir nichts übrig, als den Tumor zu reseciren und das centrale Ende des S romanum durch das Darmrohr zu fixiren. In ähnlicher Weise haben auch Sonnenburg und Czerny operirt, indem sie gleichzeitig die sacrale Methode und die Laparotomie zur Anwendung brachten. Ich bin in der Regel bei den im S romanum sitzenden Tumoren, welche für die Exstir-

Digitized by Google

pation von unten auch bei Anwendung der sacralen Methode zu hoch sassen und andererseits auch zu tief, um bequem vom Bauch aus eine Darmresection mit nachfolgender Naht ausführen zu können, so verfahren, dass ich nach recht weitgehender Lösung des Rectums und S romanum die Laparotomiewunde schloss und sofort die Operation vom Darm aus folgen liess. Es wurde ein Schnitt nach dem Steissbein gemacht, der Anus umschnitten und der Darm mit Schonung der Sphincterenmuskulatur herausgelöst und nach unten gezogen. Dieser zweite Theil der Operation lässt sich verhältnissmässig rasch und mit geringem Blutverlust ausführen. War dann der Tumor vor den Anus gezogen, so wurde der Darm oberhalb desselben im Gesunden durchtrennt und in den Analring eingenäht. Mehrmals haben wir zur Befestigung des Darmes vor dem Anus denselben um einen Silberdrahtring herumgenäht, wie es Nicoladoni angegeben hat, in anderen Fällen nur mit Seidennähten mit der äusseren Haut vereinigt.

Was das Wichtigste bei dieser Methode zu sein scheint, ist die Vermeidung jeder Spannung des losgelösten Darmes. Obwohl wir dieses in allen Fällen zu befolgen bestrebt waren und auch erreichten, trat doch mehrmals Gangrän des Darmes mit nachfolgendem Exitus letalis ein, so auch in dem oben erwähnten Falle, in welchem die Intussusception nicht gelang, während in anderen Fällen unter anscheinend gleichen Bedingungen und bei gleichweiter Loslösung des Mesenteriums der Darm ernährt blieb und Heilung eintrat. Immerhin hatten wir nach den Misserfolgen den Eindruck, dass eine ausgedehntere Loslösung des Rectums resp. des S romanum ein recht gewagtes Unternehmen sei, bei dem die Gefahr der nachfolgenden Gangrän des peripheren Darmtheils mit seinen traurigen Consequenzen nie mit Sicherheit auszuschliessen war. Jedenfalls mussten wir annehmen, dass die Ernährungsverhältnisse der Rectumpartien und des S romanum nach Loslösung von ihrem Mesenterialansatz ungemein ungünstige seien und dass die Collateralbahnen nicht genügten, um die nothwendige Ernährung herbeizuführen. Wenn wir einen Blick auf die beigefügte Zeichnung (Fig. 1) werfen, welche den Gefässverlauf am Rectum und dem Dickdarm veranschaulichen soll, so sehen wir, dass das Rectum von den Arteriae haemorrhoid. infer. und der Art. haemorrhoid. media, welche von der Art. pudenda commun. ent-

Digitized by Google

springen, der Hauptsache nach ernährt wird. Die Flexura sigmoid. wird durch die aus der Mesenterica infer. entspringende Art. haemorrhoid. super. versorgt. Wenn wir, wie es ja bei weitergehenden Lösungen des Darmes nothwendig ist, diese 3 Hämorrhoidalarterien durchneiden, so ist der in Rede stehende Darmtheil seiner wesent-

Fig. 1.

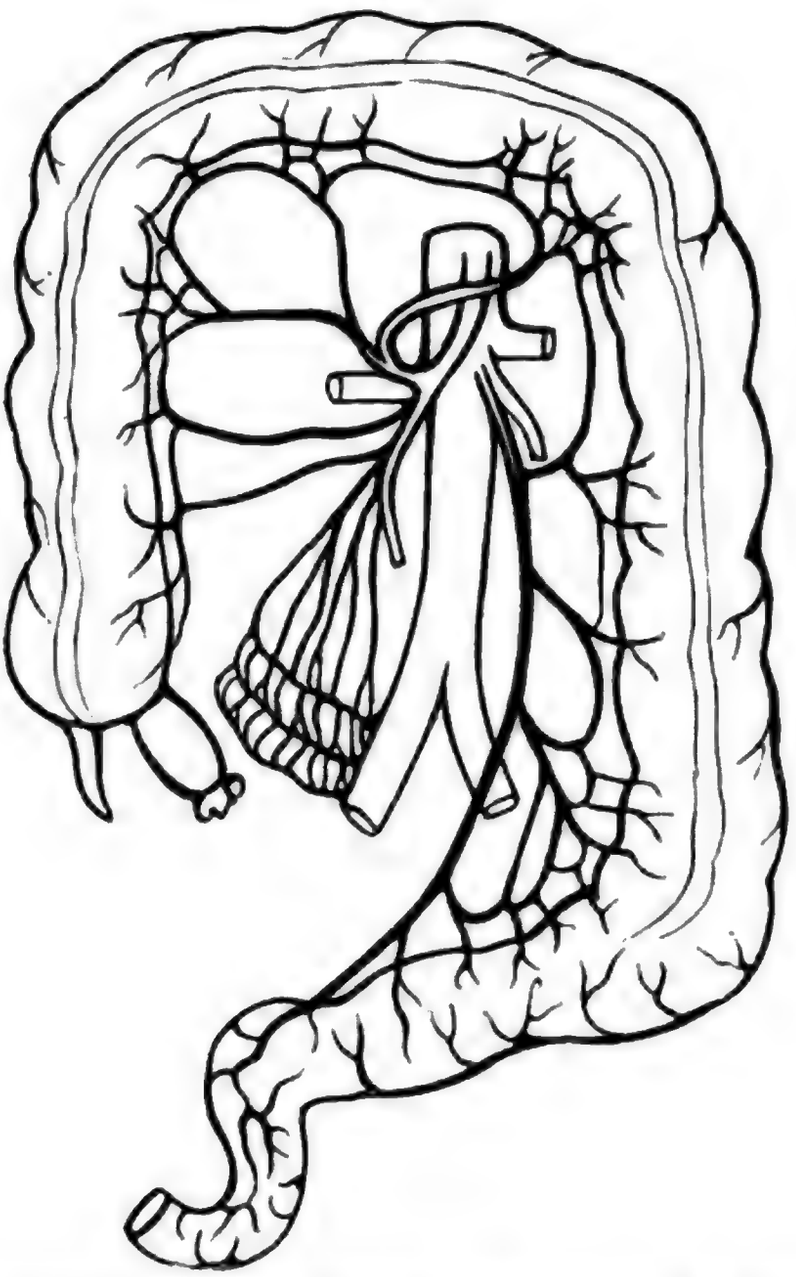

lichsten Ernährungsgefässe beraubt, und die durch höhergelegene Aeste der Haemorrhoid. sup. gebildeten Anastomosen sind, wie es scheint, nicht immer im Stande, Collateralbahnen von ausreichender Wirkung zu schaffen. Es ist ja immerhin möglich, dass gewisse individuelle Anlagen, eine stärkere und kräftigere Gefässentwickelung,

Digitized by Google

günstige Circulationsverhältnisse, besonders kräftige Herzaction u. a. von wesentlichem Einfluss sind und dass bei dem einen Individuum ein grösserer Theil des Rectums und S romanum ohne Nachtheil von seinem Mesorectum resp. Mesocolon losgelöst werden kann, als bei dem anderen, jedenfalls lehrten uns unsere Erfahrungen, dass die genannten Darmpartien auch beim Fehlen jeder Spannung nicht ohne Gefahr auf grössere Ausdehnung von ihrem Mesenterium losgelöst werden konnten.

Es war daher naheliegend, dass man bei noch weitergehender Loslösung des Mesenteriums von den höher gelegenen Dickdarmpartien, vom Colon descendens dieselben schädlichen Folgen befürchten musste. Die practische Erfahrung, die ich in zwei Fällen von Loslösung des Dickdarms von seinem Mesocolon und Einnähen seines centralen Endes in den Analring gemacht habe, hat diese Besorgniss als unbegründet erscheinen lassen.

Es giebt Fälle von so ausgedehnter Erkrankung der ganzen unteren Dickdarmpartien, vom Anus bis herauf zum Colon transversum oder dem oberen Theil des Colon descendens, dass zu ihrer Heilung nur die vollständige Entfernung dieser gesammten Darmpartien möglich ist, falls man nicht zum Anus praeternatural., der, wie Sie gleich erfahren werden, in unseren Fällen auch nicht einmal anwendbar war, seine Zuflucht nehmen will. — Operationsmethoden, wie ich sie vorher geschildert habe, die Vereinigung des Dickdarms mit den unteren Rectumpartien oder die Rotter'sche Methode, waren hier selbstverständlich nicht anwendbar, da die unteren Darmpartien ebenso wie die oberen erkrankt waren. Bei der einen Patientin handelte es sich um eine ausgedehnte tuberculöse Erkrankung, bei der andern um einen hochgradigen luetischen Process besonderer Art.

Der 1. Fall betrifft eine Pat., welche bei ihrer Aufnahme im Jahre 1895 20 Jahre alt war. Hereditär war sie stark tuberculös belastet; beide Eltern und die einzige Schwester war an Phthise zu Grunde gegangen, sie selbst will seit längerer Zeit an Lungencatarrh leiden. Vor 2 Jahren will sie in einem anderen Krankenhause, angeblich wegen Mastdarmvorfalls, operativ behandelt sein.

Die im Ganzen gut genährte Pat. hat ausser einem linksseitigen Spitzencatarrh eine vollständige Incontinenz des Sphincter ani. Sie ist nicht in der Lage auch festen Stuhl zu halten. Hinter dem Darm herum eine in die Tiefe gehende tuberculös aussehende Fistel, Sphincterschluss fehlt vollständig. Der

Digitized by Google

eingeführte Finger fühlt nicht den geringsten Widerstand von Seiten des Sphincter ani. Es wurde mehrfach der Versuch gemacht durch Einlegung eines Silberdrahtes eine Continenz zu erzielen. Die Versuche scheiterten, die Drähte mussten entfernt werden und der traurige Zustand blieb derselbe. Tuberculöse Geschwüre und Fisteln, welche sich um die Darmenden bildeten und in die Tiefe führten, erhöhten noch die Beschwerden der Pat. Nachdem verschiedene Auskratzungen erfolglos gewesen waren, wurde am 19. 7. 95 das Steissbein und ein 2 cm langes Stück vom Kreuzbein resecirt, die fungösen Partien excidirt, das Rectum gelöst und unter dem Kreuzbeinstumpf fixirt. Auch dieser Eingriff führte nicht zum Ziel, es wurde am 4. 10. 95 noch einmal die hintere Hälfte des Anus umschnitten, die kranken Massen entfernt und eine plastische Verengerung des Rectums angestrebt. Auch dieser Eingriff war von keinem wesentlichen Erfolg begleitet, die Incontinenz blieb dieselbe und der Darm war hoch hinauf von tuberculösen Fisteln und Ulcerationen umgeben und durchsetzt.

Um den Versuch einer radicalen Heilung zu machen, wurde beschlossen, den Darm hoch hinauf frei zu präpariren, weit im Gesunden zu reseciren und in den Analring hineinzunähen. Am 16. 3. 96 wurde nach Eröffnung der Bauchhöhle in Beckenhochlagerung die Flexur und der grösste Theil des Colon descendens durch Abtrennung des Mesenteriums vollständig mobilisirt und die Bauchhöhle geschlossen. Die Pat. wurde alsdann in Steinschnittlage gebracht, der Anus umschnitten und der Darm lospräparirt. Nachdem die fungösen, den Darm umgebenden Partien gründlich excidirt und alle kranken Stellen sorgfältig entfernt waren, wurde der Darm heruntergezogen. Es gelang ohne jede Mühe ein 30 cm langes Stück Dickdarm aus dem Analring herauszuführen und nachdem derselbe nach Gersuny's Vorgehen um 180° gedreht war, wurde er mit einigen Seidennähten in der gedrehten Lage befestigt. Der in den Darm geführte Finger hatte deutlich das Gefühl eines gut wirkenden Sphincters. Die Pat. hatte den schweren Eingriff relativ gut überstanden und erholte sich verhältnissmässig rasch. Später trat mehrfach eine schwere Hämoptoë ein und nachdem diese glücklich überstanden eine diffuse tuberculöse Peritonitis. Die durch dieselbe bedingten Schmerzen und der vorhandene Ascites machten eine neue Laparotomie im vorigen Jahre, 2 Jahre nach der eben geschilderten Darmoperation, nothwendig. Es zeigte sich, dass die Bauchhöhle mit zahlreichen tuberculösen Knötchen übersät war und ausgedehnte Adhäsionen vorhanden waren. Das Colon descendens war in seinem oberen Drittel im Analring fixirt und das Colon transversum schräg nach unten gezogen. Stenosenerscheinungen von Seiten des Darmes sind nicht eingetreten. Die Continenz des Darmes ist keine vollständige, da in Folge immer wiederkehrender tuberculöser Recidive um den Darm herum Ausschabungen und kleinere Eingriffe der verschiedensten Art auch weiterhin nothwendig wurden. Das Allgemeinbefinden, der sonstige Ernährungszustand der Pat. ist ein relativ günstiger. Bei dieser Pat. waren, wenn man die frühere Operation, durch welche bereits Theile des Rectums entfernt waren, hinzunimmt, mindestens 40 cm des Dickdarms resecirt.

Digitized by Google

Interessanter ist der 2. Fall, welcher eine 50jährige Pat. betrifft. Vor 7 Jahren wurde bei der Pat. wegen eines das Rectum stenosirenden, ulcerirenden Tumor ein Anus praeternaturalis an einer hochgelegenen Stelle des Colon descendens angelegt. Der Tumor war damals für ein inoperables Mastdarmcarcinom gehalten. Der Anus praeternatur., welcher Anfangs gut functionirte, bereitete später der Pat. grosse Beschwerden, da er sich mehr und mehr verengerte und nur eine sehr ungenügende Entleerung des Koths gestattete. Pat. wurde uns von der inneren Abtheilung, auf welcher sie kurze Zeit gelegen hatte, überwiesen. Die Kranke hatte den lebhaften Wunsch, von ihrem Anus praeternatur. befreit zu werden. Ein operativer Eingriff war an und für sich geboten, da die Oeffnung des künstlichen Afters fast vollständig geschlossen war und derselbe in der letzten Zeit nur vorübergehend durch Dilatatorien functionsfähig erhalten war.

Bei der Untersuchung der mageren gracilen aber sonst gesunden Pat. zeigte sich, dass es sich nicht um ein Carcinom des Rectums, sondern um eine luetische Strictur desselben handelte. Die erstere Diagnose war ja schon bei der langen 7jährigen Dauer des Leidens auszuschliessen. Der untersuchende Finger drang nur ein kurzes Stück in das vom Sphincter aufwärts ulcerirte Rectum ein und stiess dort auf einen anscheinend vollständigen Verschluss. Ich hoffte durch eine ausgedehnte Resection des Rectums von unten die kranken Partien entfernen und den oberhalb des Anus praeternaturalis gelegenen Darm in den Sphincter einnähen zu können.

Bei der am 16. 3. 98 vorgenommenen Operation wurde das Rectum circa 15 cm lospräparirt, wobei sich herausstellte, dass überhaupt kein Darmlumen mehr existirte, dass dasselbe vollständig obliterit war und einen derben soliden Strang bildete. Der lospräparirte obliterirte Darmstrang wurde resecirt und die Rectalhöhle tamponirt. Nach wenigen Tagen trat ein vollständiger Verschluss des Anus praeternaturalis mit Ileuserscheinungen ein, welche einen neuen operativen Eingriff nothwendig machten.

Am 19. 3. 98 wurde nach innen vom Anus praeternaturalis, durch einen am äusseren Rande des linken Rectus verlaufenden Schnitt die Bauchhöhle eröffnet. Es zeigte sich, dass der Anus praeternaturalis etwa zwischen oberem und unterem Drittel des Colon descendens angelegt war und dass oberhalb des Anus praeternaturalis bis fast zum Colon transversum reichend, der Darm erkrankt war und nur noch ein sehr enges Lumen hatte. Die Ileuserscheinungen waren daher weniger durch die äussere Enge des künstlichen Afters veranlasst als durch den stenosirten oberhalb desselben gelegenen Darmtheil. Um der Pat. die Defaecation zu ermöglichen, musste entweder ein Anus praeternatural. in Colon ascendens angelegt oder, um normale Verhältnisse zu schaffen, das losgelöste Colon transversum in den Analring eingenäht werden. Ich entschloss mich zu letzterem Vorgehen, durchtrennte das Colon descendens oberhalb des Anus praeternaturalis, löste dieses, sowie einen Theil des Colon transversum von seinem Mesenterium soweit, dass dasselbe vollständig mobilisirt wurde und sich ohne Spannung aus dem Analring herausführen liess. Das periphere Ende wurde in der äusseren Hautwunde vernäht und das centrale Ende des

Digitized by Google

Colon transversum neben dem Rest des obliterirten Colon descendens nach aussen geführt. Die Rectalhöhle, aus der vor wenigen Tagen das obliterirte Rectumstück entfernt und welche mit Jodoformgaze austamponirt war, war vollständig rein und aseptisch. Es wurde nun der vorgezogene untere Theil des Colon transversum um 180° gedreht, zu $^3/_4$ seiner Peripherie in den Analring eingenäht und ein Jodoformdocht daneben in dem nicht genähten Viertel eingeführt und das erkrankte Dickdarmstück resecirt. Der obliterirte obere Theil des S romanum und der untere des Colon descendens wurden in der Bauchhöhle belassen. Das eingenähte Colon transversum zeigte eine vollständig gesunde Schleimhaut der eingeführte Finger wurde wie von einem umschliessenden Sphincter umgeben. Die Laparotomiewunde war in der üblichen Weise, ebenso wie der frühere Anus praeternaturalis geschlossen. Die an und für sich elende Pat. war nach dem schweren Eingriff stark collabirt und musste in den nächsten Tagen durch reichliche Kochsalzinfusionen bis zu 6 l pro Tag über den Collaps hinweg gebracht werden. Am 3. Tage nach der Operation entleerte sich reichlicher Stuhlgang aus dem fixirten Darm. Wegen Eiterung der Laparotomiewunde, welche wahrscheinlich durch den eingenähten Darmstumpf verursacht war, wurde die Pat. in das Wasserbett gelegt.

Der Kräftezustand hob sich alsdann rasch. Mitte April war die Laparotomiewunde fest verheilt, das Darmende war mit guten Granulationen bedeckt und aus der hinter dem Anus gelegenen Darmöffnung wurde ein Stück des obliterirten Darmes nekrotisch ausgestossen.

Pat. war fast vollständig geheilt, die Continenz bereits eine fast vollständige, als plötzlich am 3. Mai schwere Ileuserscheinungen eintraten. Es bestand deutliche Darmzeichnung, hochgradiger Kräfteverfall mit Facies Hippocratica und Kothbrechen. Zeit war hier nicht zu verlieren, es wurde eine neue Laparotomie gemacht und zwar wurde der Schnitt über die Coecalgegend geführt, wo eine Resistenz in der Narkose deutlich zu fühlen war. Es fanden sich nach Eröffnung der Bauchhöhle 2 Dünndarmschlingen abgeknickt und im kleinen Becken fixirt; dieselben wurden schnell gelöst, die Passage des Darmes wurde dadurch vollständig frei, Reposition der Därme und Schluss der Bauchhöhle durch die Naht. Der Erfolg war ein sehr prompter, indem am anderen Tage spontan reichlich Stuhlgang eintrat. Die Bauchwunde heilte p. p., die weitere Reconvalescens verlief ohne Zwischenfall. Der Anus praeternaturalis schloss sich spontan, das eingenähte Darmende wurde später durch einige Fäden geschlossen.

Der neugebildete Anus functionirt vollkommen. Pat. bedarf keiner Schutzvorrichtung. Als Pat. im Juli das Krankenhaus verliess, war sie in sehr gutem Ernährungszustand und arbeitsfähig; sie fühlte sich vollkommen wohl und entleerte ihren Stuhl in normaler Weise.

Die beigefügte Skizze (Fig. 2) veranschaulicht die jetzige Lage des Colon transversum, dasselbe läuft an Stelle des Colon descendens ohne scharfe Knickung im leichten Bogen nach unten.

Die erwähnten Fälle zeigen uns, dass es sehr wohl möglich

Digitized by Google

ist, das ganze Colon descendens auszuschalten und das Colon transversum functionsfähig in den Analring einzunähen; die Länge des Dickdarms, die bei diesem Operationsverfahren ausgeschaltet werden musste, betrug in dem einen Falle ca. 40 cm, im zweiten mindestens 70 cm.

Auffallend ist bei diesen Beobachtungen, dass die Loslösung der höher gelegenen Dickdarmtheile des Colon descendens resp.

Fig. 2.

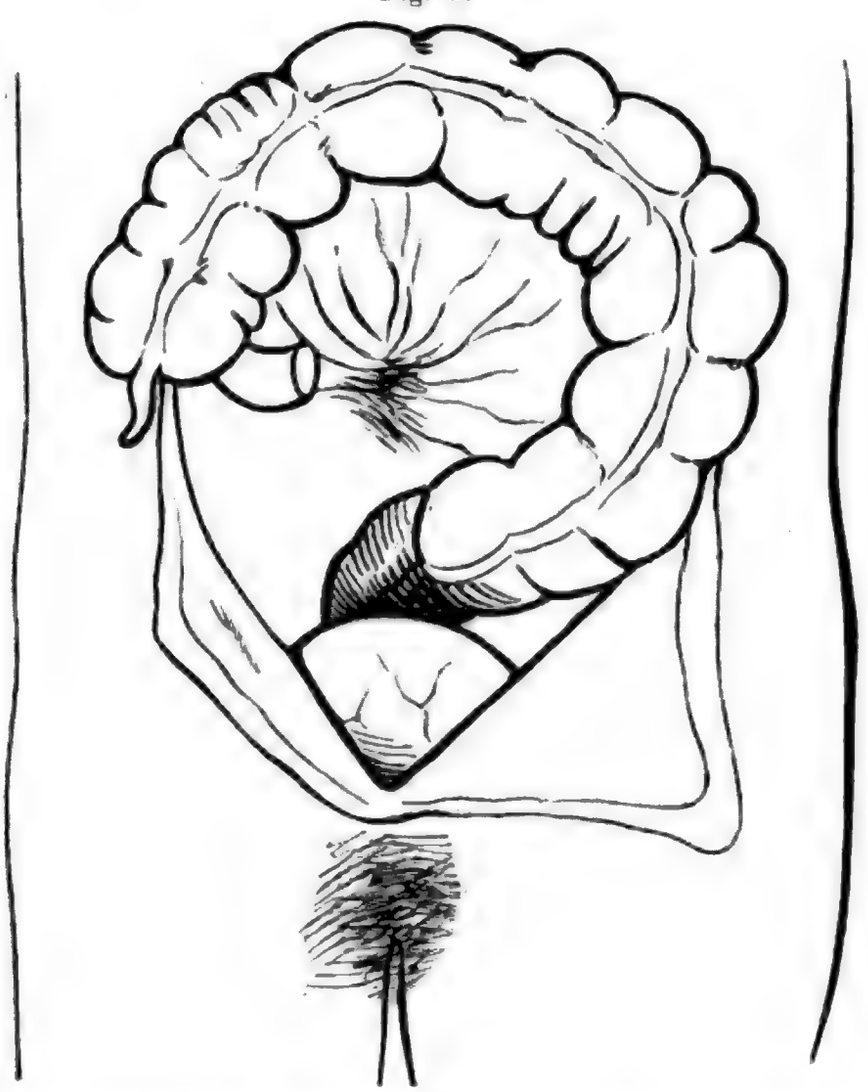

des Colon transversum besser ertragen wird und weniger der Gefahr der Gangrän ausgesetzt ist, als das Freilegen der unteren Partien des Rectum und S romanum.

Werfen wir nochmals einen Blick auf die in Fig. 1 dargestellte Gefässverzweigung des Dickdarms, so sehen wir, dass das Colon transversum sowohl wie das Colon descendens durch relativ starke Randarterien versorgt sind. Wir sehen beispielsweise, dass die

Digitized by Google

Arteria colica sinistra, welche aus der direct aus der Aorta abdominalis abgehenden Arteria mesenterica inferior entspringt, sowohl nach oben wie nach unten am Colon descendens verlaufende Randgefässe entsendet, welche unter einander starke Verzweigungen bilden und nach oben mit Aesten der Arteria mesenterica superior starke Anastomosen bilden. Dasselbe Bild haben wir beim Colon transversum und ebenfalls beim Colon ascendens. Andrerseits sehen wir, dass das Rectum und die Flexur nur von der Art. haemorrh. infer., media und superior nur durch senkrecht auf sie verlaufende Gefässe versorgt werden, während die erwähnten das Colon descendens und die weiteren Dickdarmpartien versorgenden Randarterien hier fehlen. Trennen wir vom Rectum und den unteren Partien des S romanum das zugehörige Mesenterium, so schneiden wir die Hauptstämme der Ernährung ab und haben keine genügenden Collateralbahnen. Anders in den oberen Partien; durchtrennen wir hier die Haemorrhoidalis superior oder den oberhalb derselben gelegenen Ast der Mesenterica inferior oder die colica sinistra, so haben wir immer noch einen längs des ganzen Colons sich hinziehenden, relativ starken randständigen Gefässstamm, welcher von dem starken Ast der Arteria colica media versorgt wird. Nur eine Vorsicht scheint mir ein absolutes Erforderniss zu sein, um die Ernährung des Darmes zu erhalten — und die habe ich in meinen Fällen nicht ausser Acht gelassen — dieselbe besteht darin, dass wir die Verletzung des Randgefässes vermeiden, indem wir uns genügend weit vom Darm entfernt halten und das Mesenterium etwa in einem Abstand von 2 cm vom Colon ablösen.

Wir möchten es daher für angezeigt halten, in den Fällen, in welchen es sich um eine Mobilisirung des Rectums oder S romanum, per laparotomiam handelt, die Lösung auf das Colon descendens sich erstrecken zu lassen und lieber einen grösseren Theil dieses Darmes vom Mesenterium zu trennen, als die Flexura sigmoidea oder den oberen Theil des Rectums.

Digitized by Google

XXXVIII.

(Aus dem anatomisch-biologischen Institut der Universität Berlin.)

Das arterielle Gefäss-System der Niere und seine Bedeutung für die Pathologie und Chirurgie der Niere.

Von

Dr. M. Zondek

früher Assistent am jüd. Krankenhaus in Berlin[1]).

(Hierzu Tafel VIII.)

Die Nierenchirurgie, welche in dem letzten Jahrzehnt einen wahrhaft glänzenden Aufschwung gewonnen, hat zu einer grösseren Reihe experimenteller Arbeiten geführt, welche sich vornehmlich mit der Frage der Regeneration des Nierengewebes, also mit den feineren Structurverhältnissen der Niere befassten. Es schien mir indess in Bezug auf die Technik der Nierenoperationen von Interesse, noch einmal die grob anatomischen Verhältnisse der Niere zu berücksichtigen, um so mehr, als in den letzten Jahren relativ wenig darüber gearbeitet worden ist.

Von diesem Gesichtspunkte aus habe ich die Gefässverhältnisse der Niere einer eingehenden Untersuchung unterzogen.

Vor mir hatte bereits Herr Dr. Lomen im hiesigen anatomisch-biologischen Institut die Gefässvertheilung in der Niere an den verschiedensten Säugethieren studirt, und Herr Geheimrath Hertwig hatte die Güte, mir zu gestatten, die dahingehenden Untersuchungen an einer grösseren Reihe menschlicher Nieren in gleicher Weise in seinem Institut auszuführen.

Hyrtl hat im Jahre 1870 in seiner Arbeit: „Das Nieren-

---

[1]) Vorgetragen am 4. Sitzungstage des Congresses, 8. April 1899.

Digitized by Google

becken der Säugethiere und des Menschen" auch Mittheilungen über die Gefässvertheilung in der Niere gemacht. Es ist jedoch nicht ersichtlich, in wie vielen Fällen er die Gefässe gerade an der menschlichen Niere injicirt hat.

Mir standen im ganzen 15 menschliche Nieren zur Verfügung, die ich zum Theil der Liebenswürdigkeit des Herrn Priv.-Doc. Dr. Oestreich zu verdanken habe, zum Theil den im hiesigen jüdischen Krankenhaus secirten Leichen entnahm.

Die Herstellung der Präparate, bei der mir Herr Priv.-Doc. Dr. Krause liebenswürdige Hülfe leistete, wofür ich ihm an dieser Stelle meinen Dank sage, geschah in der von Hyrtl angegebenen Weise:

An der zumeist mit der Kapsel herausgenommenen Niere wurde in die Aorta bezw. A. renalis Hyrtl'sche Mastixmasse mit der Teichmann'schen Injectionsspritze injicirt, während das ganze Präparat in einem Wasserbade etwas angewärmt wurde. Ein Schnitt in die Rinde gab die Controle dafür ab, wie weit die Mastixmasse vorgedrungen war. Alsdann wurde die Niere in 60 proc. Salzsäure 5—7 Tage lang liegen gelassen. Die Niere zeigte sich nun bis auf die Mastixmasse macerirt, und die anhaftenden Gewebsbröckel wurden dann im Wasserbade abgespült.

In 2 Fällen wurden nicht allein die Arterien, sondern auch das Nierenbecken und die Kelche injicirt.

I. Rechte Niere, Mann, 40 Jahre. An der lateralen hinteren Wand der Aorta entspringt die A. renalis. Nach Bildung eines leichten Bogens nach vorn strebt sie in ziemlich horizontaler Richtung der Niere zu. 2 cm von der Ursprungsstelle entfernt, theilt sich der Hauptstamm in seine Hauptäste. Der hintere von diesen ist von seiner ursprünglichen Stelle abgelöst und weiter nach unten und vorn fixirt zur besseren Veranschaulichung der beiden Nierenpartieen.

Der vordere, stärkere Hauptast führt zu der stärker entwickelten, mehr convexen, ventralen Nierenpartie, während der hintere schwächere Hauptast die schwächere flachere dorsale Partie der Niere versorgt. Die Nebenäste des vorderen Hauptastes entspringen sämmtlich an seiner vorderen Seite, und zwar versorgt der erste Nebenast den unteren Pol der ventralen Partie, der weiter peripherisch entspringende 2. Nebenast den unmittelbar darüber gelegenen Gefässbezirk, in gleicher Weise führt der weiter distal entspringende 3. Nebenast zu dem nächst höher gelegenen Gefässbezirk, bis schliesslich der Hauptast selbst in seiner Verlängerung den oberen Pol ernährt.

Digitized by Google

Die A. renalis ist bis zum Hilus $4^1/_2$ cm lang.

Man sieht die Linie, in welcher sich die ventrale und dorsale Partie theilen, das ist die Linie der natürlichen Theilbarkeit. Die Linie verläuft nicht in der Mitte der lateralen, convexen Oberfläche der Niere, sondern beginnt an der dorsalen Wand, etwa $^3/_4$ cm unterhalb des oberen Pols und verläuft etwas schräg ventralwärts nach unten

Die Endverzweigungen sind nicht injicirt. Bei der Betrachtung von der lateralen convexen Oberfläche erkennt man, dass die Gefässpartie in der Mitte der ventralen ungefähr doppelt so gross ist (ca. 1 cm), als an der ventralen.

Aus der Mitte der dorsalen Partie der Niere dringt ein sehr zartes Kapselgefäss hervor. Wirft man einen Blick zwischen den ventralen und dorsalen Theil der Niere, so erkennt man die von Hyrtl beschriebene Austerschalenform. Die ventrale Partie ist stärker ausgehöhlt, als die dorsale.

Die Innenfläche der Schale selbst ist nicht glatt. Wir sehen vielmehr dreieckige Buchten, deren Grenzen von den Aesten des Ramus ventr. und Ramus dors. der A. renalis gebildet werden. Die Buchten entsprechen den Malpighischen Pyramiden, während die begrenzenden arteriellen Aeste die Lage der Columnae Bertini bedeuten. Die arteriellen Aeste sind nach der Theilungsfläche hin nackt; nur an der der Peripherie zugewandten Seite entspringen divergent nach der Nierenwand hin verlaufende Gefässe. So entsteht die keilförmige bezw. prismatische Form der die Buchten begrenzenden Gefässbezirke. Besonders auffällig sind die Abschnürungen der arteriellen Nebenäste an der Stelle ihres Ursprungs.

II. Fig. 1. Linke Niere, Mann, 27 Jahre. An dieser Niere ist die ventrale Partie von der dorsalen abgehoben. Schon beim Emporheben an der Arteria renalis klafften die beiden Theile von selbst auseinander.

Die mehr convexe ventrale Partie ist wesentlich stärker entwickelt als die flachere dorsale, die beiden ventralen Hauptäste haben ein bedeutend grösseres Gesammtkaliber als der einfache dorsale.

Die Hauptäste zeigen eine nach der Nierenoberfläche hin convexe Richtung und zwar die ventralen mehr als die dorsalen. In gleicher Weise ist auch die ventrale Partie stärker ausgehöhlt als die dorsale.

An der Innenfläche einer jeden Nierenschale sehen wir radiär vom Hilus der Niere nach dem lateralen convexen Rand die Aeste des vorderen und hinteren Hauptastes ausstrahlen. Sie sind bis zur Rinde an der dem Becken der Nierenoberfläche zugewandten Seite ganz nackt. An der entgegengesetzten Wand entspringen zahlreiche kleine Aeste, die divergent nach der Peripherie hin verlaufen. So entstehen dreieckige keilförmige Vorsprünge, deren Kante die strahlenförmig verlaufenden Nebenäste bilden, deren Basis in der Peripherie gelegen ist. In der Rinde aber — hier ist die Injection bis in die Glomeruli erfolgt — findet die Theilung der arteriellen Aeste in gleicher Weise nach der medialen wie nach der lateralen Seite statt.

Die Endverzweigungen der ventralen Schale ragen weit mehr nach der Theilungsfläche hinüber, als die der dorsalen.

Durch dieses Hinüberragen der Endverzweigungen nach der Theilungs-

Digitized by Google

fläche entsteht auch zum grossen Theil die Concavität der Schale. Klappt man darum die beiden Schalen wieder zusammen, so findet zwischen den radiär verlaufenden Nebenästen der A. renalis, welche an beiden Schalen einander gegenüber angeordnet sind, keine Berührung statt, sondern es bleibt ein Hohlraum dazwischen.

Die Linie der natürlichen Theilbarkeit der Gefässe verläuft auch hier nicht in der Mitte der lateralen convexen Oberfläche, sondern sie beginnt an der dorsalen Wand etwas unterhalb des oberen Pols, verläuft dann ca. $^3/_4$ cm entfernt von dem Sectionsschnitt, im mittleren Drittel in einer Entfernung von 1,0cm; dann wiederum ungefähr $^3/_4$ cm dorsalwärts von der Mittellinie; 1,2cm vor dem unteren Pol entfernt biegt sie ziemlich rechtwinklig nach der dorsalen Wand um. Der untere Pol wird darum auch an der dorsalen Wand von einer ventralen Arterie versorgt. Bei genauer Betrachtung sieht man aber deutlich, dass der ventrale Ast einen schwächeren dorsalen und stärkeren ventralen Zweig für die entsprechend grossen Theile des unteren Pols entsendet.

Von dem hinteren Hauptast zieht ein zartes Kapselgefäss nach der hinteren Wand der Niere. Bei der Betrachtung des Präparates von der Vorderfläche her sieht man, dass auch von einem ventralen Hauptast ein zartes Gefäss in den vorn gelegenen Theil der Fettkapsel zieht.

III. Fig. 2 u. 3. Rechte Niere, Mann, 64 Jahr. Diese Niere stammt von einem Mann, der nach einer vor 40 Jahren acquirirten Gonorrhoe an Pyelitis und Nierenabscessen gelitten hatte. Die Niere ist von der hinteren Wand aus photographirt. Man sieht zwei dorsale und drei ventrale Hauptäste. Diese verlaufen hier nicht in horizontaler Linie, sondern bilden zusammen ein grosses Segment eines Kreises. Diese Aenderung in der Verlaufsrichtung der Gefässe entspricht dem vergrösserten Nierenbecken, dem sich die Gefässe in ihrem Verlaufe angepasst haben.

Von einem Hauptast der Nierenarterie führt nach der dorsalen Wand der Niere ein starkes Gefäss, das im grossen Bogen dahinzieht und zahlreiche Aeste entsendet, ein starkes Kapselgefäss.

Auch hier sieht man, dass die vordere Partie der Niere viel stärker entwickelt ist als die hintere, dass die Linie der natürlichen Theilbarkeit — die Injection ist bis in die Glomeruli erfolgt — nicht in der Mitte der lateralen, convexen Oberfläche, sondern dorsalwärts vom Sectionsschnitt und zwar in nach der dorsalen Wand leicht convexem Bogen verläuft, so dass seine Entfernung an den beiden Polen etwas mehr als $^1/_2$ und in der Mitte ca. 1 cm beträgt.

An der hinteren Wand sind 2 runde, ganz und gar aus Mastixmasse bestehende Herde vorhanden, die Rindenabscessen entsprechen, wie sie an dem Präparat vor der Maceration als solche zu erkennen waren. Mehrere derartige Herde sieht man in der ventralen Nierenschale.

IV. Fig. 4. Linke Niere, Mann, 45 Jahre. In dieser Niere sind die Arterien, ein Theil des Ureter, das Becken und die Kelche injicirt. Vorn ist die A. renalis und ihre Hauptäste, nach hinten der Ureter und das Nierenbecken zu sehen. Bei dieser Niere sind zur besseren Veranschaulichung der vorliegenden Verhältnisse die Endverzweigungen der Gefässe entfernt worden.

Digitized by Google

Etwa 1 cm vom unteren Pol wendet sich die Linie in der natürlichen Theilbarkeit nach der ventralen Wand um. Bei genauer Betrachtung aber zeigt sich, dass der untere Hauptast in 2 ventrale, 1 dorsalen Nebenast zerlegt, und dass die beiden vorderen ein grösseres Gesammtcaliber haben als der einfache hintere. Der untere Pol wird also ausschliesslich von einem Hauptast der Nierenarterie versorgt.

Bei der Betrachtung von der lateralen convexen Oberfläche her erkennt man, dass die Linie der natürlichen Theilbarkeit von $^1/_2$—$^3/_4$ cm dorsalwärts von dem Sectionsschnitt verläuft. Man sieht ferner die isolirten Gefässgebiete der einzelnen Aeste der Nierenarterien. Diese verlaufen, nachdem sie in der Gegend des Hilus eine starke Biegung ventralwärts gebildet, zwischen die Kelche und zwar je ein Haupt- bezw. Nebenast zwischen je 2 Kelche, wo sie nur in leichtem Bogen aufwärts streben.

V. Fig. 5. Rechte Niere, Frau, 63 Jahre. Hatten wir an dem vorigen Präparat gesehen, wie ein Hauptast isolirt den unteren Pol versorgt, so springt die isolirte Polversorgung an diesem Präparat noch mehr in die Augen. Hier führt eine von der oberen Arteria renalis 3,7 cm entfernte, aus der Vorderseite der Aorta entspringende zweite Arteria renalis zu dem unteren Pol. Zur besseren Veranschaulichung ist der untere Pol absichtlich von der übrigen Niere abgehoben worden.

Die obere Arterie entspringt lateral und hinten von der Aorta, wendet sich nach vorn, um sich nach Bildung eines Bogens, 3 cm von der Aorta entfernt, in ihre Aeste zu zerlegen. Ihre Länge bis zum Hilus beträgt 5 cm. Der zwischen die ventrale und dorsale Partie der Niere gelegte Glasstab zeigt den Raum der natürlichen Theilbarkeit an; die Linie der natürlichen Theilbarkeit ist, wie man auch an diesem Präparat sehen kann, nicht in der Mitte, sondern dorsalwärts von dem Sectionsschnitt gelegen; ganz besonders gut sieht man dies bei der Betrachtung des Präparats von der lateralen, convexen Oberfläche und von der hinteren Wand aus. Die an der unteren Arteria renalis vorhandenen Erweiterungen entsprechen arteriosclerotischen Veränderungen, die an dem frischen Präparat zu sehen waren.

VI. Frau, 22 Jahre, beide Nieren. Hatten wir in dem vorigen Falle zwei Arteriae renales, so sehen wir in diesem Präparat eine selten vorkommende Abnormität, dass die linke Niere von drei Arteriae renales versorgt wird. Die obere Arteria renalis entspringt aus der lateralen hinteren Wand der Aorta und versorgt die ventrale Partie des unteren Pols. Ungefähr 1 cm unterhalb der oberen Arterie entspringt seitlich und etwas nach vorn von der Aorta die mittlere schwächere Arteria renalis, die ausschliesslich die dorsale Partie des unteren Pols ernährt. Von dieser Arterie führt ein starker Ast in die Gegend des Ureters. Die dritte, ein wenig unterhalb und an der hinteren Wand der Aorta entspringende Arteria renalis führt zu dem übrigen Theil der Niere. Zwischen die stärkere vordere und hintere schwächere Nierenpartie ist ein Glasstab gelegt. Hier ist die Injection nur bis in die gröberen Verzweigungen der Nebenäste der Arteria renalis erfolgt. Zur rechten Niere führen zwei, 1.2 cm von einander entfernt aus der Aorta entspringende Arteriae renales, von denen

Digitized by Google

eine zum unteren Pol führt, die obere die übrigen Theile der Niere versorgt. Die drei vorderen Hauptäste zeigen auch hier ein stärkeres Gesammt-Kaliber als der einfache hintere Ast. An dem Nierenpräparat, das von einer 20jährigen jungen Frau stammt, fällt der gewundene Verlauf der Gefässe auf. Wie weit dies natürlich oder Kunstproduct ist, in Folge der Injection, will ich dahingestellt sein lassen. Auch hier ist ein Glasstab zwischen die stärkere ventrale und schwächere dorsale Partie der Niere gelegt.

VII. Frau, 39 Jahre, beide Nieren. Die linke Niere ist aufgeklappt und an der Oberfläche fixirt. Die 8,2 cm lange ventrale Partie der Niere ist stärker als die 7,3 cm lange dorsale, wie auch die beiden vorderen Hauptäste ein grösseres Gesammtkaliber haben, als der einfache hintere Hauptast. Die Austerschalenform ist hier nicht gut ausgeprägt, da die Endverzweigungen entfernt und die Nebentheile an der Oberfläche an der Wand des Glases fixirt sind. Die an der Innenwand jeder Nierenschale strahlenförmig nach der Peripherie hin verlaufenden Nebenäste sind bis an die Rinde nach der Linie der natürlichen Theilbarkeit zu vollkommen nackt. Sehr gut sieht man hier die Keilform der von diesen Arterien ausgehenden Gefässgebiete. An der rechten Niere sind zwei gesonderte, dicht hintereinander aus der Aorta entspringende Arteriae renales vorhanden, deren Nebenäste in starken Windungen sich hinziehen und zwischen je 2 Kelchen in leichtem Bogen nach dorsalwärts verlaufen. Das Kaliber der beiden vorderen Hauptäste ist insgesammt stärker als die des einfachen hinteren Hauptastes. Bei der Betrachtung von der lateralen convexen Oberfläche her erkennt man, dass die Linie der natürlichen Theilbarkeit etwas dorsalwärts vom Sectionsschnitt gelegen ist. Auch hier ist die Injection nicht bis in die letzten Endverzweigungen erfolgt.

VIII. Fig. 6. (10. und 11. Niere.) Mann, 71 Jahre. Die Injection ist bis in die Glomeruli erfolgt. Von der Aorta entspringen in ziemlich gleicher Höhe die Arteriae renales. Infolge der Schwere der Mastixmasse ist der Verlauf der Arterien nicht, wie er ursprünglich war, horizontal, sondern nach unten gebogen. $2^1/_2$ cm von der Aorta entfernt zerlegt sich die rechte Arteria renalis in ihre Hauptäste, während der linke Hauptstamm schon nach 1 cm langem Verlauf seine Hauptäste entsendet. Die rechte Arteria renalis ist bis zum Hilus 6 cm lang, die linke Arteria dagegen nur 5 cm. Man sieht an diesem Präparat sehr schön die Kapselgefässe; ein starkes Kapselgefäss, welches direct aus der Arteria renalis kommt und nach der vorderen Kapselwand verläuft und ausserdem aus der Mitte der lateralen convexen Fläche ein von einem Nebenast der Arteria renalis entspringendes Kapselgefäss, welches je einen Ast nach dem oberen und nach dem unteren Pol entsendet. An der linken Niere ist die Linie der natürlichen Theilbarkeit in der Mitte etwa $^1/_2$—$^3/_4$ cm dorsalwärts von der Mittellinie gelegen. An der rechten, etwas lädirten Niere ist sie nicht zu bestimmen.

IX. Fig. 7. Mann, 22 Jahre, beide Nieren. Die Injection ist in diesem Präparate nur bis in die Nebenäste der A. renalis erfolgt. Beide Nieren werden von je zwei gesondert aus der Aorta entspringenden Arteriae renales versorgt. An diesem Präparat ist folgender Befund bemerkenswerth: In der rechten Niere versorgt die untere A. renalis den unteren Pol, die 2 cm höher entspringende

Digitized by Google

Arterie den übrigen Theil der Niere; in der linken Niere bildet die untere A. renalis die dorsale Nierenschale, die 1,2 cm weiter höher entspringende A. renalis die ventrale Nierenpartie. Das Kaliber der linken vorderen Arterie ist mehr als doppelt so stark als das des unteren, die hintere Nierenschale versorgenden Gefässes. Der obere Hauptast bildet einen Bogen nach vorn, der hintere einen nach hinten. Die Länge der linken oberen Arteria renalis bis zum Hilus beträgt $3^1/_2$ cm, die der rechten oberen, in vielfachen Windungen hinziehenden Arterie 4 cm. Die linke untere Arteria renalis ist 4 cm lang, die rechte 6 cm. Dicht vor dem Hilus findet die Theilung des Hauptstammes in seine Nebenäste statt.

X. Fig. 8 u. 9. Mann, 36 Jahre, rechte Niere. Die grössere ventrale Schale ist hier von der schwächeren dorsalen Schale abgehoben. Die Injection ist bis in die Glomeruli erfolgt. Die Arteria renalis spaltet sich in 3 Hauptäste. Der untere Hauptast versorgt allein den unteren Pol, und zwar theilt er sich in einen stärkeren ventralen und einen schwächeren dorsalen Nebenast, die die entsprechend grössere ventrale und schwächere dorsale Partie des unteren Pols ernähren. Zwischen die Hauptäste sind die Branchen einer Pincette gelegt worden, und dadurch ist das Gefässgebiet des unteren Astes von dem des angrenzenden abgehoben worden, ohne dass eine Zerreissung von Gefässen dabei erfolgt wäre, trotzdem die Arterien bis in die Glomeruli injicirt sind. Der zweite Hauptast versorgt allein die mittlere Partie der ventralen Nierenschale. Der obere Hauptast versendet einen Nebenast nach dem oberen Pol in der ventralen Schale und einen zweiten Nebenast, der die ganze dorsale Schale bis auf den unteren Pol ernährt. Sehr schön sind die kleinen zarten, zum Theil büschelförmigen, aus der Arteria renalis entspringenden Zweige erhalten, die in die Gegend des Beckens und des Ureters führen. (Aa. nutrientes pelvis Hyrtl.) Die Austerschalenform, die prismatische Form der Gefässgebiete der arteriellen Nebenäste, das Hinüberragen der Endverzweigungen nach der Linie der natürlichen Theilbarkeit zu, sind hier sehr gut zu sehen.

XI. Fig. 10. An diesem Präparat fällt die frühe Theilung der Arteria renalis in ihre Hauptäste auf; ungefähr 4 cm vom Hilus der Niere entfernt, zerlegt sich der Hauptstamm in zwei vordere und einen hinteren Hauptast. Die beiden ventralen Hauptäste, die zusammen stärker sind als der einfache hintere, verlaufen bis zur Niere, ohne Nebenäste zu entsenden; dagegen theilt sich der hintere Hauptast gleich in der Nähe seines Ursprungs in drei Nebenäste. Der ventrale untere Hauptast versorgt ausschliesslich den unteren Pol, zerlegt sich aber bald nach seinem Eintritt in die Niere in zwei ventrale und einen schwächeren dorsalen Nebenast. Die Linie der natürlichen Theilbarkeit liegt dorsalwärts von der Mittellinie, und ganz besonders entfernt sie sich im mittleren Drittel vom Sectionsschnitt, und zwar $^3/_4$ cm. Man sieht sehr schön, besonders an der dorsalen Schale, den strahlenförmigen Verlauf der Nebenäste der Arteria renalis, und die keilförmigen Gefässgebiete derselben. Nach der dorsalen und ventralen Nierenwand führen aus den Hauptästen der Nierenarterie entspringende stecknadel- bis stricknadeldicke Kapselgefässe.

Digitized by Google

Fassen wir die Ergebnisse der vorliegenden Untersuchungen kurz zusammen:

1. Von den 15 Nieren werden 9 von je einer, 5 Nieren von je 2, eine Niere von 3 Arteriae renales versorgt.

2. Die Arteriae renales entspringen zuweilen dicht hinter einander, gewöhnlich 1—2 cm, in einem Falle 3,7 cm von einander entfernt.

3. Die Theilung der Arteria renalis in ihre Hauptäste findet in verschieden weiten Abständen von der Aorta ab statt, zuweilen unmittelbar, nachdem sie die Aorta verlassen, gewöhnlich erst in kurzer Entfernung vor dem Eintritt in den Hilus.

4. Die Länge der Arteria renalis bezw. ihrer Hauptäste bis zum Eintritt in den Hilus ist um so grösser, je tiefer die Niere liegt; im Allgemeinen ist sie rechts grösser als links, da die Aorta an der linken Seite der Wirbelsäule gelegen ist.

5. Die Arteria renalis bezw. ihre Hauptäste münden in den Hilus der Niere; zuweilen aber dringt eine isolirte Arterie ausserhalb des Hilus in einen Pol, denselben versorgend, hinein.

6. Die Verlaufsrichtung der Nieren-Arterien ist zumeist eine gerade. Bei Erweiterung des Nierenbeckens treten auch entsprechende Veränderungen im Verlauf der Arterien ein.

7. Die Hauptäste der Nierenarterien sind verschieden an Zahl.

8. Der Gesammt-Querschnitt der ventralen Hauptäste ist grösser als der der dorsalen.

9. Die Arterien der Nieren-Fettkapsel, von Nähnadel- bis Stricknadeldicke, entspringen aus der Arteria renalis, ihren Haupt- und Nebenästen, bezw. aus den Nierenarterien vor oder nach ihrem Eintritt in die Niere. Dementsprechend ziehen die Arterien z. Th. vor dem Hilus direct, z. Th. indirect durch das Nierenparenchym hindurch in die Kapsel. (Aa. perforantes Halleri, Hyrtl, Golubow u. a.)

10. Die Kapselgefässe verlaufen nach der dorsalen wie nach der ventralen Wand, nach dem oberen und nach dem unteren Pol.

11. Hebt man den arteriellen Gefäss-Ausguss der Niere an dem Hauptstamme in die Höhe, so zeigt sich die von Hyrtl beschriebene natürliche Theilbarkeit der Niere; es klafft die ventrale und dorsale Partie der Niere an der lateralen convexen Oberfläche der Niere auseinander.

Digitized by Google

12. Die ventrale Nieren-Schale ist stets wesentlich grösser und stärker convex als die dorsale.

13. Die Linie der natürlichen Theilbarkeit liegt nicht in der Mitte der lateralen convexen Oberfläche, sondern dorsalwärts vom Sectionsschnitt. Im Allgemeinen beginnt sie an der dorsalen Wand etwa $^1/_2$—$^3/_4$ cm unterhalb des Randes des einen Pols und verläuft in der Nähe der Pole etwa $^1/_4$—$^1/_2$ cm, im mittleren Drittel etwa $^1/_2$—$^3/_4$, zuweilen selbst bis 1 cm dorsalwärts vom Sectionsschnitt. In einer Entfernung von $^1/_2$—1 cm vom Rande des einen Pols entfernt hört die Linie der natürlichen Theilbarkeit zuweilen plötzlich auf und wendet sich in seltenen Fällen nach der ventralen, öfters aber nach der dorsalen Wand um. In diesen Fällen wird der eine Pol gewöhnlich von einem Hauptast bezw. einer zweiten Arteria renalis versorgt. Bei genauerer Betrachtung aber zeigt sich, dass diese Arterie sich dichotomisch theilt und ein stärkerer Ast gesondert die stärkere ventrale, und ein schwächerer Ast die schwächere dorsale Partie des Pols versorgt.

14. An der aufgeklappten Niere zeigt sich die von Hyrtl beschriebene Austerschalen-Form. Die Innenflächen beider Nieren-Schalen ist ausgehöhlt, sodass sie, wieder aneinander gebracht, einen Hohlraum einschliessen.

15. An der Innenfläche einer jeden Nieren-Schale verlaufen strahlenförmig vom Hilus der Niere nach dem lateralen convexen Rand die Aeste des vorderen und hinteren Hauptastes. Sie sind an der dem Becken zugewandten Seite nackt, an der entgegengesetzten Wand entspringen zahlreiche kleine Zweige, welche divergent nach der Peripherie hin verlaufen.

So entstehen keilförmige Vorsprünge, deren Kanten die strahlenförmig verlaufenden Nebenäste bilden, deren Basis in der Peripherie gelegen ist. In der Rinde aber findet die Theilung der arteriellen Aeste in gleicher Weise nach der medialen wie nach der lateralen Seite statt, wodurch die Concavität der Schale zum grossen Theil bedingt ist. Klappt man darum die beiden Schalen wieder zusammen, so findet zwischen den die Kanten der prismatischen Vorsprünge bildenden Gefässen, welche an beiden Schalen zumeist einander gegenüber angeordnet sind, keine Berührung statt, sondern es bleibt ein Hohlraum dazwischen.

16. Die zwischen den prismatischen Vorsprüngen gelegenen

Digitized by Google

Buchten entsprechen den Malpighi'schen Pyramiden. Die Concavität der Schale als ganzes wie die Tiefe der Buchten ist in der ventralen Partie der Niere stärker ausgeprägt als in der dorsalen.

17. Der eine Pol der Niere wird zuweilen von einer zweiten Arteria renalis, zuweilen von einem Hauptast isolirt ernährt, der sich zumeist in einen stärkeren Ast für den ventralen und einen schwächeren Ast für den dorsalen Theil desselben theilt. Diese isolirte polare Versorgung ist eine Theilerscheinung der Bauart, die wohl bei der fortgeschrittenen Entwickelung der Niere verwischt, aber im fötalen Leben noch erhalten ist. Schon während der Maceration traten oft an der Oberfläche der Niere Furchen auf, die den Grenzen der einzelnen Renculi entsprachen, und nach Beendigung der Maceration zeigte sich, dass jeder Renculus von einem oder einzelnen zusammengehörigen Gefässen versorgt wird. Legt man die Branchen einer Pincette zwischen 2 Aeste der Nierenarterie, so theilen sich die von denselben ausgehenden Gefäss-Gebiete, ohne dass eine Zerreissung von Gefässen entsteht, trotzdem die Injection bis in die Glomeruli erfolgt ist, ein deutlicher Beweis dafür, dass jedes Gefässgebiet unabhängig von dem anderen ist, dass der von diesem Gefäss versorgte Theil der Niere eine vollkommen selbständige arterielle Ernährung hat.

18. Gewöhnlich versorgt je ein Hauptast der Nierenarterie die ventrale, bezw. dorsale Nierenschale, zuweilen einen Pol, zuweilen einen mehr weniger grossen Theil der Niere.

Aus dem Gesagten ergiebt sich für die Pathologie und Chirurgie der Niere:

1. Die häufige isolirte Versorgung des einen Pols durch einen Hauptast bezw. eine zweite Arteria renalis dürfte vielleicht mit zur Erklärung für eine Thatsache dienen, auf welche Israel mehrfach aufmerksam gemacht hat, dass die auf dem Wege der Blutbahn sich verbreitende Tuberculose sich oft zuerst in einem Pol localisirt.

2. Die Herkunft der Kapselgefässe aus den Nierenarterien nach ihrem Eintritt in die Niere giebt eine Erklärung für die häufige Combination von Paranephritis und Herden in der Niere. Das zur Ausscheidung bestimmte Infectionsvirus kann in die Niere und zugleich in die Fettkapsel getragen werden. Legt man darum bei Paranephritis die Niere frei, so findet man oft in der Niere eine Erkrankung, mit der genetisch die Paranephritis im Zusammenhang steht; und ist in der freigelegten Niere keine Erkrankung nach-

Digitized by Google

weisbar, so kann trotzdem der primäre Herd in der Niere vorhanden sein, bezw. gewesen sein, indem er, versteckt liegend, gar keine klinischen Symptome zu machen braucht, oder durch das Ausscheidungsvermögen der Niere zur Heilung gekommen ist.

3. Der Verlauf der Kapselgefässe nach der vorderen und hinteren Wand, nach dem oberen und unteren Pol der Niere entspricht auch der von Tuffier getroffenen Eintheilung der paranephritischen Abscesse in die 4 Categorieen: in Paranephritis an der vorderen und hinteren Wand, am oberen und unteren Pol der Niere.

4. Die Thatsache, dass zuweilen ein früh entspringender Hauptast, bezw. eine zweite Arteria renalis ausserhalb des Hilus in einen Pol denselben ernährend mündet, giebt eine Erklärung dafür, dass zuweilen bei einer ausgedehnten Nephrotomie trotz vorangegangener Abklemmung des Stiels die arterielle Blutung nicht steht.

5. Die Selbständigkeit der Gefässgebiete der einzelnen Aeste der Nierenarterie ermöglicht die auf dem Wege der Blutbahn sich verbreitenden, auf sie allein beschränkten lobären bezw. lobulären metastatischen Abscesse.

6. Die Resection der Niere ist, wie die Experimente von Kümmell, Barth, Tuffier und die erfolgreichen Operationen von Israel, Kümmell, Woats u. A. zeigen, unbeschadet der Erhaltung der übrigen Niere möglich und darum in geeigneten Fällen geboten. Die Gefässvertheilung giebt uns die Schnittführung an, wie man am ehesten die Durchschneidung grösserer arterieller Aeste vermeidet und damit möglichst viel von dem functionsfähigen Nierengewebe erhält. Man wird am zweckmässigsten den Herd keilförmig exstirpiren, mit der Basis in der Peripherie, mit der Kante (bezw. kleineren Fläche) nach dem Theilungsraum der Niere zu und die Horizontalachse des Keils, nach dem Hilus der Niere immer kleiner werdend, ganz entsprechend dem Gefässgebiet der radiär verlaufenden Aeste der Arteria renalis.

7. Die Nephrotomie ist nicht im Sectionsschnitt, sondern im Raum der natürlichen Theilbarkeit der Niere auszuführen. Man wird diesen am ehesten treffen durch einen Schnitt im mittleren Drittel der lateralen Nierenoberfläche, parallel und etwa

Digitized by Google

$^1/_2$—$^3/_4$ cm dorsalwärts vom Sectionsschnitt, etwas schräg, ventralwärts auf das Nierenbecken zu. Mit diesem Schnitt wird man einerseits in denjenigen Fällen, in denen das Nierenbecken sehr klein ist, am ehesten in dasselbe gelangen und andererseits die meisten Chancen haben, keine grösseren arteriellen Aeste zu durchschneiden, die Blutung und die danach auftretenden Coliken auf ein Minimum herabzusetzen und vor Allem möglichst viel von dem lebenswichtigen Nierengewebe zu erhalten.

Erklärung der Abbildungen auf Tafel VIII.

Fig. 1. Präparat No. II. Injection bis in die Glomeruli. Die obere, die grössere, stärker ausgehöhlte ventrale Schale, die untere, die kleinere, weniger ausgehöhlte dorsale Schale. 2 ventrale, 1 dorsaler Hauptast. Austerschalen-Form.

„ 2. Präparat No. III. Die Niere von der dorsalen Wand aus photographirt. Die Verlaufsrichtung der Hauptäste entstpricht dem erweiterten Nierenbecken. Starkes dorsales Kapselgefäss mit zahlreichen Aesten. Oben ein Herd aus compacter Mastixmasse, entsprechend einem Abscess.

„ 3. Dieselbe Niere von der lateralen convexen Oberfläche aus photographirt. Die Linie der natürlichen Theilbarkeit dorsalwärts von der Mittellinie.

„ 4. Präparat No. IV. Arterien, Becken und Kelche injicirt. Der untere Pol von einem Hauptast ernährt.

„ 5. Präparat No. V. Aa. renales, an der Stelle ihres Ursprungs 3,7 cm von einander entfernt, die untere Arterie versorgt ausschliesslich den unteren Pol.

„ 6. Präparat No. VII. An der linken Niere ein vorderes Kapselgefäss; aus der Mitte der lateralen convexen Oberfläche dringt ein Ast hervor, welcher sich dichotomisch in je einen Ast nach dem oberen und nach dem unteren Pol theilt.

„ 7. Präparat No. IX. An der rechten Niere die untere A. renalis nach dem unteren Pol. An der linken Niere versorgt die A. renalis die dorsale Nierenschale, während die obere, wesentlich stärkere A. renalis die wesntlich grössere ventrale Nierenschale ernährt.

„ 8. Präparat X. Die Niere, von den Nierenwänden aus photographirt. Injection bis in die Glomeruli. Die einzelnen Hauptäste von einander abgehoben. Der untere Pol von einem Hauptast ernährt, der

Digitized by Google

sich in einen stärkeren ventralen und einen schwächeren dorsalen Ast zerlegt. Aa. nutrientes pelvis (Hyrtl).

Fig. 9. Dieselbe Niere. Die Nierenschalen von der Innenfläche aus photographirt. Austerschalenform. Form der Gefässgebiete der einzelnen Aeste der Nierenarterie.

„ 10. Präparat No. XI. Frühe Theilung der A. renalis in ihre Hauptäste; ein dorsales Kapselgefäss.

Digitized by Google

XXXIX.

Ueber die Resection der Wirbelbogen bei spondylitischen Lähmungen.

Von

Professor Dr. F. Trendelenburg

in Leipzig[1]).

M. H.! Ueber die operative Eröffnung des Wirbelcanals bei spondylitischen Lähmungen hat Kraske auf dem 19. Congress unserer Gesellschaft im Jahre 1890 interessante Mittheilungen gemacht, welche für die Beurtheilung des Werthes der Operation, wenigstens in Deutschland, bis heute maassgebend geblieben sind.

Da die spondylitische Lähmung so gut wie immer eine Drucklähmung ist, bei der entzündliche Vorgänge im Rückenmark selbst keine Rolle spielen, so ist nach Kraske ein operativer Eingriff, welcher es versucht, die Ursache des Druckes zu beseitigen, ohne Zweifel berechtigt. Die Ursache des Druckes liegt seiner Ansicht nach fast immer in dem Vorhandensein eines epiduralen Exsudates oder peripachymeningitischer Granulationen. Kraske schliesst sich in dieser Beziehung der Auffassung von Schmaus[2]) an und berechnet aus einer Zusammenstellung von 53 Fällen, dass nur in 2 pCt. der Fälle, also nur ganz ausnahmsweise, die Kyphose an sich, oder mit anderen Worten die Knickung und abnorme Enge des Wirbelcanals, die Ursache des die Lähmung herbeiführenden Druckes ist.

[1]) Vorgetragen am 1. Sitzungstage des Congresses, 5. April 1899.

[2]) Die Compressionsmyelitis. Wiesbaden 1890.

Digitized by Google

Kraske berichtet über 4 eigene Fälle. Die Resultate der Operation waren im Allgemeinen keine günstigen. Der Erfolg in Bezug auf die Lähmung war ein vorübergehender, zwei Kranke starben 8 Wochen und 7 Monate nach der Operation, ein dritter ging zur Zeit der Veröffentlichung seinem Ende entgegen, der vierte liess noch auf ein günstiges Resultat hoffen. Kraske ist auf Grund dieser Erfahrungen geneigt, die Bedenken, welche gegen die Operation vorliegen, für schwerer wiegend zu halten, als die Gründe, die für einen operativen Eingriff angeführt werden können, er schränkt die Indicationen für die Operation in sehr enge Grenzen ein. Sie sei immer indicirt in den leider seltenen Fällen von Caries der Wirbelbogen mit Fortschreiten des Processes in den Wirbelcanal; bei der gewöhnlichen Form der Körperspondylitis sei sie höchstens dann gerechtfertigt, wenn die Lähmung rasch fortschreitet und Blase und Mastdarm ergreift; nothwendige Voraussetzung der Operation sei es, dass die Diagnose eines epiduralen Exsudates feststehe.

Auch von Goldscheider[1]) werden die operativen Eingriffe bei spondylitischen Lähmungen sehr ungünstig beurtheilt, günstiger von Wachenhusen[2]), der bei 30 von ihm zusammengestellten Fällen 8 dauernde Heilungen constatirte. Bei 5 von ihm selbst beobachteten, theils von Czerny, theils von Roser (Wiesbaden) operirten Fällen trat einmal Heilung, einmal wesentliche Besserung, 3 mal der Tod ein.

Die neueren Lehrbücher, ich nenne die von König, Tillmanns, Hoffa, schliessen sich ganz der Auffassung von Kraske an, Hoffa übernimmt auch in die neuste Auflage seines Buches die Kraske'schen Schlussfolgerungen fast wörtlich und berechnet aus 60 Fällen eine Mortalität von über 50 pCt. Wirkliche Heilungen erklärt er für sehr selten.

Ich bin nun nach meinen eigenen im Lauf der letzten Jahre gesammelten Erfahrungen sowohl in Bezug auf die Ursachen der spondylitischen Drucklähmung als auch in Bezug auf den Werth der Resection der Wirbelbogen zu etwas anderen Resultaten gekommen.

Operirt habe ich im Ganzen in 8 Fällen, bei Patienten im

[1]) Deutsche med. Wochenschr. 1894. No. 29, 30.
[2]) Beitr. zur klin. Chirurg. XVII.

Digitized by Google

Alter von 9—36 Jahren. Die Fälle waren insofern günstige, als die Spondylitis meist ganz oder nahezu vollständig ausgeheilt war; seit dem Eintritt der ersten Erscheinungen von Spondylitis waren Jahre vergangen, in dem frischesten Fall 2 Jahre (Laubert). Deutliche Empfindlichkeit der Wirbelsäule bestand nicht mehr, weder bei Bewegungen noch bei Druck auf die Dornfortsätze. Zu den ungünstigen schienen die Fälle insofern zu gehören, als die Lähmung nur in einem Falle frisch war (Plätzer, Beginn der deutlichen Lähmung 7 Wochen vor der Operation), während die Lähmung in allen übrigen Fällen mindestens schon $^1/_2$ Jahr bestand, in einem Fall (Stange) sogar schon 17 Jahre.

Meist handelte es sich um eine vollständige spastische Paraplegie mit starker Steigerung der Reflexe, in einem Fall (Fischer) bestand auch vollständige Aufhebung der Sensibilität sowie vollständige Blasenlähmung und unvollständige Mastdarmlähmung, sonst war die Sensibilität sowie die Function von Blase und Mastdarm nur wenig oder garnicht gestört.

Die Resection der Wirbelbögen, wie sie immer in gleicher Weise zur Ausführung kam, verläuft folgendermaassen: Der Gibbus wird durch Zurückpräpariren eines grossen halbkreisförmigen Hautlappens freigelegt, dessen seitliche in einer Entfernung von etwa 4—5 cm neben der Linie der Dornfortsätze liegende Basis etwa 15 cm misst. Die Musculatur wird von dem am meisten hervorstehenden und von den ihm benachbarten Dornfortsätzen sowie von den dazu gehörigen Wirbelbögen theils stumpf theils mit dem Messer abpräparirt, die nicht unbeträchtliche Blutung wird durch Unterbindung einiger spritzender Gefässe, durch Compression mit Tupfern und durch den Druck seitlich eingelegter breiter Wundhaken möglichst eingeschränkt. Zur Resection der Dornfortsätze und sodann der Wirbelbögen werden grössere und kleinere Luer'sche Zangen benutzt, wie schon Kraske empfohlen hat. Man beginnt mit der Resection auf der Höhe des Gibbus und geht vorsichtig und langsam Schritt für Schritt vor. Bald ist der Wirbelcanal an einer kleinen Stelle eröffnet und nach Trennung der Zwischenbogenbänder wölbt sich durch die Oeffnung die stark gespannte Dura hervor, oder man sieht auf cyanotisch gefärbte Granulationsmassen oder es fliesst der Eiter eines epiduralen Abscesses aus. Die Resection wird nach oben und nach unten soweit fortgesetzt, bis die Dura ein normales Aussehen ge-

Digitized by Google

wonnen hat, und eine dicke Sonde ohne eingeklemmt zu werden bequem nach oben und unten zwischen Dura und Wand des Wirbelcanals eingeschoben werden kann. Ist der gewünschte Zweck der Entlastung des Rückenmarks von dem Druck erreicht und die Dura von etwa derselben aufliegenden Granulationen und käsigen Massen durch vorsichtiges Abschaben mit dem scharfen Löffel befreit, so werden die seitlichen Muskelmassen in der Mitte durch einige Catgutnähte mit einander vereinigt, während oben und unten eine kleine Spalte frei gelassen wird, der Lappen wird wieder herübergeschlagen und durch Seidennähte, welche wieder 3 bis 4 kleine Wundspalten zum Abfluss überschüssigen Blutes freilassen, in seiner früheren Lage fixirt. Ein leicht comprimirender aseptischer Verband bedeckt das Ganze. Es wurden in den verschiedenen Fällen 2—4 Wirbelbogen resecirt.

Was den localen Befund in dem Wirbelcanal anbetrifft, so fand sich einmal ein kleiner epiduraler Abscess, einmal ein epiduraler käsiger Herd, einmal eine peripachymeningitische Granulationsmasse, welche sich leicht von der Dura abheben liess. 5 mal war die Compression augenscheinlich lediglich durch die Enge des Wirbelcanals in Folge der Knickung der Wirbelsäule hervorgerufen, die Dura drängte sich aus der ersten kleinen Oeffnung prall gespannt und dunkelblau gefärbt hervor, war im Uebrigen aber unverändert, und auch aus dem vorderen Abschnitt des Wirbelcanals liess sich mittelst der vorsichtig um die Dura herumgeführten Sonde weder Eiter noch eine Spur von käsigem Detritus oder von Granulationen herausbefördern.

Abgesehen von einer ganz unbedeutenden Nahtsticheiterung in einem Falle ging die Heilung der Operationswunde immer ohne jede Störung per primam intentionem von Statten, auch in dem Fall, bei dem sich ein kleiner Abcess im Wirbelcanal vorgefunden hatte (Fischer).

Der directe Einfluss der Operation auf die Lähmung war ein sehr verschiedener. Auch bei sehr vorsichtigem Operiren zeigte sich mitunter zunächst eine Verschlimmerung der Lähmung. Nach dem Erwachen war aus der spastischen Lähmung eine schlaffe Lähmung geworden, die Reflexe waren verschwunden, die vorher normal oder nahezu normal functionirende Blase war gelähmt, die vorher intacte Sensibilität stark herabgesetzt, Priapismus stellte

Digitized by Google

sich ein. In den nächsten Wochen glich sich dann diese temporäre Verschlimmerung wieder aus, so dass sich zunächst der alte Zustand wieder herstellte, der dann nach einigen Monaten einer deutlichen Besserung bis zu fast vollständiger Heilung Platz machte. Woher diese temporäre Verschlechterung rührt, ist mir nicht ganz klar. Vielleicht handelt es sich um eine vorübergehende Hyperämie und ein Oedem des von dem Druck befreiten Rückenmarks, wenngleich es bei dieser Annahme auffallend bleibt, dass das Stadium der Verschlechterung Monate lang andauern kann. Vielleicht könnte bei sehr spitzem Gibbus und mageren Weichtheilen auch ein Druck der Bettstücke auf das ziemlich oberflächlich frei liegende Rückenmark im Spiele sein, wenn der Gibbus nicht durch einen Gummiring genügend vor Druck geschützt wird, oder es könnte sich die Wirbelsäule bei noch nicht ganz festem Callus in Folge der Operation noch etwas mehr geknickt haben und vorne gegen die Medulla stärker andrücken als vorher. An eine mechanische Schädigung des Rückenmarks bei der Operation selbst ist bei vorsichtiger Benutzung der Hohlmeisselzange nicht zu denken. In früheren Jahren habe ich gelegentlich den Meissel zur Resection der Wirbelbogen benutzt, bei diesem Verfahren ist das Mark allerdings in hohem Grade gefährdet, und es kann nur dringend davor gewarnt werden. Die Verhältnisse liegen ganz anders als bei der Resection am Schädel, bei der ein geübter Chirurg nicht gern auf den Meissel verzichten wird. Der Schädel kann leicht fest und unbeweglich gelagert werden, und man kann daher die Wirkung jeden Schlages richtig bemessen, die Wirbelsäule dagegen federt, der Meissel schneidet in Folge dessen nicht prompt ein, man braucht eine ungebührliche Gewalt des Schlages, um eine Wirkung zu erzielen, und der Meissel gleitet leicht ab.

In 2 Fällen war ein deutlicher Einfluss der Operation auf die Lähmung weder sofort noch nach längerer Zeit zu bemerken.

In den anderen Fällen trat ohne vorübergehende Verschlechterung sofort oder erst nach längerer Zeit Besserung ein, sofortige Besserung besonders bei dem Fall von relativ frischer Lähmung (Plätzer).

Das Schlussresultat ist folgendes: 4 Fälle sind ganz oder nahezu ganz geheilt, 2 Fälle sind noch in Behandlung, von denen der eine (Stange) schon deutliche Besserung zeigt, der andere das

Digitized by Google

Stadium der temporären Verschlechterung noch nicht vollständig überwunden hat. Ein Knabe starb in der Heimath 7 Monate nach der Operation, ohne dass eine Besserung der Lähmung eingetreten war, ein anderer junger Mann befindet sich jetzt, 1 Jahr nach der Operation, in demselben Zustand wie vor derselben.

Hervorzuheben ist die Thatsache, dass die ersten Spuren des Zurückgehens der Lähmung sich mitunter erst nach 5—6 Monaten bemerkbar machen, und es dann noch eine Reihe von Monaten dauern kann, bis die Patienten soweit gebessert sind, dass sie umhergehen können. Man könnte geneigt sein, den Zusammenhang zwischen Operation und Besserung in solchen Fällen zu bezweifeln, und an ein Spiel des Zufalls zu denken, da spondylitische Drucklähmungen bekanntlich auch spontan zurückgehen können. Gelegentlich habe auch ich ein solches spontanes Zurückgehen der Lähmungen gesehen. Kraske beobachtete es niemals.

Sehr auffallend ist das Ergebniss einer von Reinert[1]) nach dieser Richtung angestellten Untersuchung. Er berichtet über 33 Fälle von spondylitischen Lähmungen aus der Tübinger Klinik. 23 von diesen Fällen wurden ohne Gewichtsextension behandelt, davon starben 14 (60%), geheilt wurden 8 (30%). Von den 10 mit Extension behandelten Kranken starb sogar nur 1 (10%) während 6 (54%) geheilt und die übrigen 3 gebessert wurden. Die Heilung trat meist erst nach längerer Zeit ein. Erkundigungen, welche Herr Dr. Georgi über das Schicksal der in den Jahren 1882—98 in den Leipziger Kliniken ohne operativen Eingriff behandelten Kranken mit spondylitischen Lähmungen einzog, ergaben dem gegenüber ein sehr ungünstiges Resultat. Von 27 starben 14, also über die Hälfte, im Krankenhaus, von den 13 Entlassenen starben zu Hause 8, ohne vorherige Besserung. In Sa. starben also von 27 Kranken 22 (82%). Ueber die übrigen Patienten lief keine Antwort ein, dass sie alle geheilt sein sollten, ist recht unwahrscheinlich. Ebenso darf es wohl als im hohen Grade unwahrscheinlich bezeichnet werden, dass die späten Heilungen nach der Resection etwa spontane Heilungen gewesen seien.

Eine Analogie für den späten Eintritt der Heilung nach der Operation finden wir in den Beobachtungen bei Drucklähmung

[1]) Reinert, Beiträge zur klin. Chirurgie. XIV.

Digitized by Google

peripherer Nervenstämme. Befreit man bei Humerusfracturen mit Radialislähmung den Nerven von dem Druck durch die Bruchenden, so ist der Erfolg mitunter ein sehr prompter, schon nach 14 Tagen kann die Lähmung beseitigt sein, meist dauert es aber Monate lang, bis die ersten Spuren zurückkehrender Motilität sich zeigen, und es kann ein Jahr verstreichen, bis die Lähmung ganz beseitigt ist. Die Länge der Zeit zwischen Operation und Heilung scheint dabei weniger von der Dauer der Lähmung als von der Art und Intensität des Druckes abzuhängen. Bei einer 25 Tage alten Radialislähmung zeigten sich die ersten Spuren von Motilität erst nach 69 Tagen, die Heilung war erst nach Ablauf eines Jahres vollkommen erreicht, bei einer anderen 8 Wochen alten Radialislähmung kam die Motilität schon nach 8 Tagen wieder und war nach $2^1/_2$ Monaten ganz wieder hergestellt. In einem dritten Fall von Radialislähmung, welche 19 Tage bestand, war schon nach 14 Tagen Alles wieder in Ordnung.

Die gleiche Verschiedenheit in Bezug auf die Schnelligkeit der Wiederherstellung der Leitung nach Beseitigung des Druckes wie bei den Drucklähmungen des Rückenmarks beobachten wir also auch bei der Drucklähmung peripherer Nerven. Und wie bei der Drucklähmung peripherer Nerven scheint es auch bei der Drucklähmung des Rückenmarks keineswegs nur auf die Dauer der Lähmung, sondern auch auf die Intensität und Art des Druckes anzukommen.

Die Ergebnisse meiner Beobachtungen möchte ich in folgenden Sätzen zusammenfassen:

1. Bei der spondylitischen Drucklähmung kann der Druck auf das Rückenmark entweder durch einen Abscess oder käsigen Herd im Wirbelcanal oder durch peripachymeningitische Granulationen und Schwielen oder durch die abnorme Enge des Wirbelcanals in Folge der Knickung der Wirbelsäule hervorgerufen sein. Diese letzte Ursache liegt viel häufiger vor, als bisher angenommen wurde.

2. Die Resection der Wirbelbögen, in den geeigneten Fällen angewandt, giebt eine bessere Prognose als bisher angenommen wurde. Sie ist besonders indicirt in allen Fällen von Lähmung bei schon ganz oder nahezu ausgeheilter Spondylitis, während sie bei frischer Spondylitis eine schlechtere Prognose giebt und auch direct Schaden bringen kann, da sie den kranken Wirbeln den letzten Halt nimmt. (Frühere Beobachtung in Bonn).

Digitized by Google

3. Ein Erfolg der Operation ist auch bei fast completer Lähmung nicht ausgeschlossen. Bei nicht completer Lähmung schliesst selbst ein sehr langes Bestehen der Lähmung (bis zu 17 Jahren) einen Erfolg nicht aus.

4. Der Erfolg der Operation kann, wie nach den operativen Eingriffen bei Drucklähmung peripherer Nervenstämme (und wie nach der Nervennaht), erst längere Zeit nach der Operation beurtheilt werden. Meist dauert es ½ Jahr oder 1 Jahr, bis die Lähmung vollständig zurückgeht. —

Zwei der geheilten Patienten, m. H., habe ich hierher mitbringen können, die 15jährige Plätzer und den 20jährigen Müller.

Diese kleine Patientin wurde im März vorigen Jahres operirt. Die Spondylitis, die zu einem Gibbus mittleren Grades in den unteren Abschnitten der Brustwirbelsäule geführt hat, war 3 Jahre zuvor aufgetreten, die Lähmung hatte sich im Lauf des letzten halben Jahres zunächst ganz allmählich, dann in den letzten 7 Wochen schneller entwickelt. Zur Zeit der Operation bestand vollständige motorische Lähmung des linken, fast vollständige des rechten Beines. Die Funktion von Blase und Rectum war garnicht, die Sensibilität nur wenig gestört.

Bei der Resektion des 9.—11. Wirbelbogens fand sich nur eine abnorme Enge des Wirbelcanals, keine sonstigen Veränderungen auf der Dura. Die Besserung in den Lähmungserscheinungen machte sich sofort bemerkbar, doch waren die Fortschritte zunächst sehr langsame. 5 Monate nach der Operation konnte die Patientin sich am Gehbänkchen fortbewegen, 7 Monate nach der Operation zuerst frei umhergehen. Jetzt springt sie die Treppen auf und ab. —

Dieser junge Mann erkrankte schon in früher Kindheit an Spondylitis. 1894 begannen die Lähmungserscheinungen, seit Pfingsten 1896 konnte er gar nicht mehr gehen. Zur Zeit der Operation im Oktober 1896 bestand eine fast vollständige spastische Paraplegie mit Herabsetzung der Sensibilität vom Nabel abwärts bei freier Blase. Die Kyphoskoliose im Bereich der Rückenwirbelsäule ist, wie die Herren sehen, eine sehr hochgradige. Bei der Resection im Bereich des 5.—7. Brustwirbels fand sich wieder nur eine abnorme Enge des Wirbelcanals, die Dura zeigte eine braunblaue Verfärbung, war im Uebrigen glatt und ohne jede Veränderung.

Digitized by Google

Zunächst trat nach der Operation eine wesentliche Verschlechterung ein, schlaffe vollständige Paraplegie, Blasenlähmung. Diese Verschlechterung dauerte $^{3}/_{4}$ Jahre lang, erst ein Jahr nach der Operation war der Zustand wesentlich besser als vor der Operation und erst über $1^{1}/_{2}$ Jahre nach derselben konnte Patient aufstehen und umhergehen. Jetzt besteht nur noch eine geringe Einschränkung der Motilität am linken Bein, der Gang ist noch leicht spastisch. Der Kranke kann ohne Stock gehen und mit Hülfe von 2 Stöcken ist er im Stande $^{1}/_{4}$ Stunde zu gehen ohne sich auszuruhen.

Zusatz zur Zeit des Druckes.

Beifolgende Tabelle stellt die 8 Krankengeschichten im Abriss zusammen. Zu bemerken ist, dass die Patienten Stange und Stöckigt sich noch weiter langsam gebessert haben, Menzel befindet sich in demselben Zustand wie früher (ungebessert). Bei Fischer bildete sich im Februar d. J. ein etwa hühnereigrosser Abscess links neben der Operationsstelle, zugleich waren die Lähmungen wieder aufgetreten, sodass der Patient nicht mehr gehen und bald nur noch schwache Bewegungen mit den Zehen ausführen konnte. Die Sensibilität war stark herabgesetzt und die Continenz der Blase war nicht mehr ganz vollständig. Der Abscess wurde durch Punction entleert, mit nachfolgender Injection von Jodoformöl. Nach einigen Wochen gingen die Lähmungen wieder zurück, so dass der Kranke Ende Mai als geheilt entlassen werden konnte. Die Motilität war nur noch in geringem Grade gestört, Sensibilität und Blasenfunction normal, Reflexe noch deutlich gesteigert. Patient gab bei der Entlassung an, seit 4 Wochen wieder nächtliche Erectionen und Pollutionen zu haben, welche seit dem Eintritt der Lähmung, also seit 14 Monaten, vollständig gefehlt hatten.

Digitized

Name, Alter. Datum der Aufnahme	Beginn der Spondylitis	Beginn der Lähmung	Sitz des Gibbus	Sensibilität	Motilität
Saalbach, Knabe, 11 J. 4. 5. 1896.	Vor 5 Jahren.	Vor 6. Mon. Seit 3 Mon. Continenz der Blase mangelhaft.	Obere Brustwirbelsäule.	Ungestört.	Spastische Paraplegie.
Müller, Knabe. 17. J. 25. 9. 1897.	In früher Kindheit.	1894 Schleppen des linken Beins. Seit Weihnachten 1895 Gang sehr mühsam u. stark spastisch. Seit Pfingsten 1896 unfähig z. Gehen.	Mittlerer Theil d. Brustwirbelsäule, sehr starke Krümmung nach hint. und links, hochgradige Difformität des Thorax.	Herbsetzung der Sens. und Paraesthesieen vom Nabel abwärts.	Spastische Paraplegie, Bewegung der Zehen noch etwas möglich.
Laubert, Mädchen, 14 J. 27. 1. 1898.	Vor 2 Jahren.	Vor 6 Mon.	Grenze von Brust- u. Lendenwirbelsäule. Leichte Druckempfindlichkeit, etwas Gürtelschmerz.	Rechts erhalten. Links unterh. d. Knies stark herabgesetzt. Grenze steigt schnell weiter i. d. Höhe.	Links stark, rechts wenigerherabgesetzt. Kann bei der Aufnahme noch etwas gehen, dann schnelle Verschlimmerung, sodass Stehen und Gehen unmögl. ist.
Plätzer, Mädchen, 14 J. 3. 2. 1898.	Vor 3 Jahren.	Vor einigen Woch. Bei d. Aufnahme kann Pat. noch etw. gehen, dann schnelle Verschlechterung.	Unterer Theil der Brustwirbelsäule Gibbus mittleren Grades.	Normal.	Paralyse links, hochgrad. Parese rechts. Unfähig zu gehen oder zu stehen.
Menzel, Mann, 18 J. 2. 5. 1898.	Seit früher Kindheit.	Vor 9 Monaten.	Oberer Theil der Brustwirbelsäule starke seitliche Knickung.	Keine deutlichen Störungen.	Spastisch. Paraplegie. Unfähig zu gehen.
Stöckigt, Knabe, 9 J. 26. 1. 1899.	Vor 3—4 Jahren.	Vor etwa 2 Jahren.	Mitte der Brustwirbelsäule.	Intakt.	Fast vollständige spastische Paraplegie. Kann die Beine mit Mühe noch vom Lager erheben.

Digitized by Google

1. Blase 2. Mastdarm	Reflexe	Operation	Verlauf nach der Operation	Schluss[illegible]sultat
1. mangelhafte Continenz, 2. normal.	Stark gesteigert.	12. 5. 96. Resection des 7. Halswirbels und der 3 ersten Brustwirbel. Dura verdickt, mit Granulationen besetzt.	Kein Einfluss auf die Lähmung.	Ohne Besserung entlassen. † 7 Monate nach der Operation.
Intakt.	Stark gesteigert.	5. 10. 96. 5. bis 7. Brustwirbel. Dura gespannt, braunblau, wie es scheint, verdünnt. Enge des Canals.	Zunächst vollständige schlaffe Lähmung. Blasenlähmung. 14. 10. Reflexe zurückgekehrt. 20. 11. Continenz der Blase noch mangelhaft. In etwa gleichem Zustand wie vor der Operation entlassen 18. 12. 96. Zu Hause starke spastische Contractur d. Beine. Besserung seit Juli 97. Weihnachten 97 Continenz der Blase und Sensibilität ganz wieder hergestellt. Sommer 98 kann Pat. wieder gehen.	Sensibilität normal. Motilität rechts normal, links sehr wenig eingeschränkt (Bewegungen weniger kräftig). Geht leicht spastisch, zieht d. linke Bein etwas nach. Kann aber ohne Stock gehen, mit Stöcken eine Viertelstunde lang ohne zu ermüden. Patellarreflex besonders links stark erhöht. Continenz vollständig. Hat noch niemals Erectionen gehabt.
1. Häufiger Drang. 2. Normal.	Patellarreflex rechts erloschen, links erhalten.	11. 3. 98. 11. u. 12. Brustwirbel. 1. Lendenwirbel. Enge des Canals.	Rasches Verschwinden der Sensibilitätsstörung u. motorischen Lähmung. 22. 4. 98 mit Corset geheilt entlassen.	Nach brieflicher Mittheilung vollständig geheilt.
Normal.	—	25. 3. 98. 9. bis 11. Brustwirbel. Enge des Canals.	26. 3. 98. Lähmung schon deutl. zurückgegangen. Allmälige Zunahme der Besserung. 15. 6. geht von 2 Personen gestützt. 14. 8. entlassen, kann mit Hülfe ein. Gehbänkchen etwas gehen.	Seit Mitte October kann Pat. ohne Hülfe eine halbe Stunde gehen, seit Novemb. auch Treppen steigen. Vollständige Heilung.
1. Normal, 2. für Flatus nicht ganz vollständige Continenz.	Gesteigert.	4. 5. 98. 3. bis 6. Brustwirbel. Enge des Canals. Starke seitliche Abknickung.	Kein deutlicher Erfolg.	Kein Erfolg. Zustand wie früher.
Normal.	Stark erhöht.	31. 1. 99. 7. bis 10. Brustwirbel. Käsiger Herd vom Bogen des 10. Brustw. ausgeh., welch. cariös ist.	Sofort vollständige schlaffe Paraplegie. Sensibilität herabgesetzt, Blase und Mastdarm gelähmt, Priapismus. 20. 3. Sensibilität und Continenz der Blase wesentlich gebessert.	Noch in Behandlung. Besserung schreitet langsam vor, doch ist der Zustand noch schlechter als vor der Operation.

Digitized by Google

Name, Alter. Datum der Aufnahme	Beginn der Spondylitis	Beginn der Lähmung	Sitz des Gibbus	Sensibilität	Motilität
Fischer, Mann, 18 J. 11. 6. 1898.	Vor 15 Jahren.	Vor 6 Monaten m. schneller Verschlimmerung.	Untere Hälfte der Brustwirbelsäule.	Vollständige Anaesthesie von den Darmbeinstacheln abwärts.	Vollständige spastische Paraplegie mit Betheiligung des Ileopsoas.
Stange, Mann, 36 J. 19. 1. 1899.	Vor 17 Jahren, etwa.	Vor 17 Jahren (April 82). Angeblich zuerst Anaesthesie, Paraplegie u. Lähmung der Blase, dann Besserung seit Dec. 1883, sodass Pat. wieder mit Stöcken mühsam gehen konnte.	Obere Hälfte der Brustwirbelsäule.	Abgestumpft. Paraesthesieen.	Sehr langsame und schwache Bewegungen ausführbar. Kann mit 2 Stöcken sehr mühs. gehen. Gang stark spastisch.

Digitized by Google

1. Blase 2. Mastdarm	Reflexe	Operation	Verlauf nach der Operation	Schlussresultat
1. Vollständige Incontinenz, 2. mangelhafte Continenz.	Stark erhöht.	30. 6. 98. 8. u. 9. Brustwirbel. Kirschgross. epiduraler Abscess.	31. 6. deutliches Zurückgehen der Anästhesie und der Blasenlähmung. Bewegt die grossen Zehen. Dann sehr langsame weitere Besserung. Entlassung am 31. 8. Blasenlähmung ziemlich vollständig beseitigt. Ist noch nicht im Stande zu gehen. Zu Hause trat seit Anfang Dec. 98 schnelle Besserung ein. Anfang Januar 99 konnte Pat. wieder ohne Hülfe gut gehen, wenn auch spastisch. Sensibilität normal. Dann wieder Verschlechterung in Folge von erneuter Abscessbildung (vergl. die Schlussbemerkungen im Text).	Vergl. die Schlussbemerkungen im Text.
1. Continenz mangelhaft, sodass Pat. ein Urinal trägt. 2. Mangelhafte Continenz und sehr träger Stuhlgang, braucht stets Abführmittel.	Erhöht.	23. 1. 99. 2. bis 4. Brustwirbel. Enge des Canals.	29. 1. Bewegungen der Beine deutlich rascher und kräftiger ausführbar. Urinstrahl kräftiger, Stuhlgang erfolgt von selbst. 5. 2. Pat. steht auf. Geht entschieden besser als vorher. Kann den Urin 2—4 Stunden halten und in normaler Weise entleeren, sodass er das Urinal nicht mehr braucht. Paraesthesien verschwunden. Continenz d. Rectum vollständig wieder hergestellt. 20. 3. Tenotomie der Achillessehnen wegen alter Spitzfussstellung.	Noch i. Behandlung. Die Motilität ist deutlich im Zunehmen begriffen.

Digitized by Google

XL.

Die Indicationen zur chirurgischen Behandlung der Appendicitis.

Von

Professor Dr. E. Sonnenburg

in Berlin[1]).

M. H., als unser verehrter Herr Vorsitzender vor einigen Monaten mich aufforderte, auf dem heutigen Congress über Appendicitis zu sprechen, war ich einigermaassen darüber im Zweifel, ob dies so oft discutirte Thema zweckmässiger Weise bereits wieder Gegenstand von Erörterungen sein könnte. Ich habe mich deswegen zunächst mit zwei gerade auf diesem Gebiete sehr bewanderten und bekannten inneren Collegen in Verbindung gesetzt und dieselben veranlasst, auch von ihrem Standpunkte aus die heutige Behandlung der Appendicitis zu charakterisiren. Dann glaubte ich selber am besten mich meines Auftrages entledigen zu können, wenn ich versuchen würde, aus der grossen Reihe der hier interessirenden Fragen Anhaltspunkte und Indicationen für den practischen Arzt aufzustellen, und zwar wann er bei den acuten Anfällen sich abwartend verhalten darf, und wann er zum Messer greifen soll; endlich, wie er die nothwendig werdende Operation auszuführen hat.

Die Erörterungen der letzten Jahre haben sich im Wesentlichen um die Bestimmung und Abgrenzung des chirurgischen Einschreitens gedreht. Die inneren Collegen haben zugegeben, dass Operationen häufiger als früher vorgenommen werden müssten und haben erkannt,

[1]) Vorgetragen am 3. Sitzungstage des Congresses, 7. April 1899.

Digitized by Google

dass mit der Zunahme der chirurgischen Eingriffe der Procentsatz der Heilungen noch grösser geworden ist als früher. Die chirurgische Behandlung ist daher nicht mehr als eine Nothoperation anzusehen, sondern die Indicationen zum Operiren sind viel zahlreicher und ganz andere geworden. Auf der anderen Seite haben die Chirurgen das sofortige operative Einschreiten bei jedem Anfall von Perityphlitis einzuschränken begonnen, ohne dabei den Standpunkt aufzugeben, dass die Operationen gerade im Anfall viel häufiger und früher vorgenommen werden müssen, als man bisher gewohnt war.

Ich glaube, dass in dieser Gesellschaft in dem Punkte Uebereinstimmung herrschen dürfte, dass, wie Herr College Renvers sagt, „in einem wohleingerichteten Krankenhause mit genügender Assistenz mit besonderer specialistischer Ausbildung in Hinsicht auf die Erkrankungen und die operative Behandlung des Darmes jede Art von Appendicitis und Perityphlitis der erfolgreiche Gegenstand chirurgischen Eingreifens sein kann, ganz unabhängig davon, ob die Appendicitis im Anfalle oder nach Abfall desselben operirt wird.“ Die Erfahrungen des einzelnen Chirurgen und sein chirurgisches Können werden jedesmal die Entscheidung geben, ob im acuten Anfall gleich oder später operirt wird.

Aber die günstigen Verhältnisse zum Operiren, wie sie die Klinik und das Krankenhaus darbieten, stehen dem praktischen Arzte nicht zur Verfügung, und es wird sich fragen, wie sich derselbe nach den neuesten wissenschaftlichen Errungenschaften auf dem Gebiete der Blinddarmentzündungen in Hinsicht auf operatives Eingreifen **im Anfalle** zu verhalten haben soll.

Nun, m. H., in Folge der zahlreichen Arbeiten über Entstehung, Ausbreitung und Verlauf der Erkrankungen des Wurmfortsatzes ist für die Therapie der durch die Erfahrung gewonnene Satz von grosser Bedeutung, dass der acute Anfall sich nicht mit dem Beginn der Krankheit deckt, sondern nur eine Etappe oder, wenn Sie wollen, einen Nachschub im Verlauf der Erkrankung darstellt. Ich glaube, es darf daher nicht, wie Czerny es gethan hat, der Satz aufgestellt werden: der erste Anfall gehört dem „Inneren“; denn wir wissen heut zu Tage, dass der erste typische Anfall bereits oft mit circumscripten Eiterungen in der Umgebung des Wurmfortsatzes zusammenfällt, ein Umstand, der darauf hin-

Digitized by Google

deutet, dass die Krankheit des Appendix als solche bereits lange bestanden hat, ohne deutliche und in vielen Fällen sogar ohne überhaupt Symptome gemacht zu haben. Die Art der Anfälle, die Dignität der Anfälle ist eben eine sehr verschiedene, und wir müssen uns die Frage vorlegen, ob wir aus den klinischen Symptomen einen Rückschluss auf den Grad der Erkrankung des Wurmfortsatzes machen können. Sind wir im Stande eine anatomische Diagnose zu stellen, so werden wir auch die Indicationen zum operativen Einschreiten während des Anfalles bestimmt aufstellen können.

Nun stehen viele Collegen heute noch auf dem Standpunkte, dass eine anatomische Diagnose im Anfalle zu stellen nicht möglich ist. Ich glaube, dass diese Ansicht sich auf die Dauer als irrig herausstellen dürfte und ich habe schon in meinen letzten Abhandlungen[1]) darauf hingewiesen, dass man sowohl aus der genauen Anamnese, als auch aus den localen und allgemeinen Erscheinungen im Stande sein kann, in den meisten Fällen von acuten Erkrankungen eine anatomische Diagnose zu stellen. Denn die Erfahrung hat gelehrt, dass ein heftig einsetzender, mit schweren localen und allgemeinen Symptomen einhergehender Anfall bestimmt auf eine circumscripte eitrige Peritonitis hinweist, ganz unabhängig davon, ob besagter Anfall der scheinbar erste ist oder nicht. Wir sind im Stande, aus den vorangegangenen Krankheitssymptomen, aus der Anamnese, ferner aus der Art des Beginnes des Anfalls, aus dem Sitz und der Ausbreitung der Schmerzen, aus dem Befund einer palpablen Resistenz in der Ileocoecalgegend, aus dem Verhalten des Fiebers, des Pulses die Diagnose zu erhärten. Wenn ich auf diese charakteristischen Symptome hin zum Messer griff, habe ich den Eiter stets gefunden.

Ich sehe hier von Fällen ab, die im Gegensatz zu den in Rede stehenden und dem praktischen Arzt am häufigsten vorkommenden Attacken, gleich von vorn herein unter schweren septischen Störungen das Bild einer schweren Infection zeigen und bei denen die localen Symptome im Verhältniss zu den allgemeinen Störungen zurücktreten, oft kaum nachzuweisen sind. Das sind Fälle, wo die acuten Entzündungen sich rapide vom Wurmfortsatz

[1]) Sonnenburg, Neuere Erfahrungen über Appendicitis. Grenzgebiete. Bd. 3. S. 1. 1898.

Digitized by Google

auf die nächste Umgebung ausbreiten, wo eine vorherige Abkapselung nur in ungenügender Weise Schutz darbietet, Fälle, die mit einer ausgedehnten Infection des ganzen Bauchraumes einherzugehen pflegen, und so foudroyant verlaufen, dass manchmal sogar die in den ersten vierundzwanzig Stunden nach Beginn der Krankheit ausgeführte Operation nicht einmal mehr im Stande ist, die Gefahr zu beseitigen. Das sind Fälle, bei denen auch dem Geübten die richtige Diagnose schwer fällt und die wegen der Schwierigkeit und der Ausdehnung der operativen Eingriffe kaum jemals von Seiten des practischen Arztes Gegenstand einer Operation werden dürften. Dagegen kann heutzutage für die Erkenntniss der circumscripten Peritonitis in loco classico, in der Fossa iliaca, der Arzt verantwortlich gemacht werden. Schwieriger ist die Erkennung eines Abscesses an anderer Stelle, bedingt durch abnorme Lage des Processus vermiformis, z. B. links, oder zwischen Dünndarmschlingen, in der Mitte, unter der Leber. Aber wenn der Arzt über alle Hilfsmittel verfügt, welche zur Erkennung derartiger Eiterungen führen können, so werden auch diese Abscesse ihm nicht entgehen dürfen. Vor allen Dingen muss er richtig palpiren können. Darin scheint mir noch sehr gefehlt zu werden. Allerdings ist die richtige Palpation schwierig und muss an der Hand reicher Erfahrung gelernt werden; denn die Fälle, wo wirkliche Fluctuation sich zeigt und der Abscess durch diese erkannt wird, sind so eminent selten, dass sie kaum in Betracht kommen. Wird eine circumscripte eitrige Peritonitis diagnosticirt, so wissen wir, dass diese Eiterung um den Wurmfortsatz überwiegend durch die Perforation oder theilweise Gangrän des Wurmfortsatzes mit einhergehender Continuitätstrennung der Wandung verursacht wird. In den seltensten Fällen entsteht sie durch Infection durch die intacte Wandung hindurch. Letzterer Umstand ist dann als Vorstadium der Gangrän der Wurmfortsatzwand anzusehen. Es mag nun die Eiterung um den Wurmfortsatz durch irgend eine dieser Ursachen entstehen: gemeinsam allen diesen Eiterungen ist, dass diese mit hohem Fieber einsetzen, mit Störungen des Allgemeinbefindens und palpablen Veränderungen in der Ileocoecalgegend.

Wenn nun nach meiner Meinung die anatomische Diagnose im Anfalle durch genaue Berücksichtigung aller klinischen Symptome und aller der durch die Anamnese zu erhärtenden Angaben über

Digitized by Google

den bisherigen Verlauf der Erkrankung gestellt werden kann, so ist es viel schwieriger, eine irgendwie sichere **Prognose** des weiteren Verlaufes des Anfalles zu stellen. Die Prognose ist zunächst davon abhängig, ob die Infectionskeime, welche sich zuerst in der Umgebung des Wurmfortsatzes ausbreiten, mehr oder weniger virulent sind, ferner davon, ob die Entzündung in der nächsten Umgebung localisirt bleibt oder nicht. Es kommt noch hinzu, dass beim weiteren Fortschreiten des entzündlichen Processes bestimmte Complicationen, wie Thrombosen, multiple Abscesse, die zwar leichter erkannt werden können, entstehen, man aber über die Art der Betheiligung des Bauchfelles des ganzen Bauchraumes sich nur selten Rechenschaft geben kann.

Gerade diese Unsicherheit der Prognose fordert uns aber auf, jeden acuten Anfall der sorgfältigsten Beobachtung zu unterwerfen, immer an die Möglichkeit einer Operation zu denken und den richtigen Zeitpunkt für dieselbe nicht zu verabsäumen. Die Ansicht, jeden perityphlitischen Anfall wegen der daraus entstehenden Gefahren sofort operativ zu behandeln, wird heute wohl nicht mehr als berechtigt anerkannt werden dürfen. Wir dürfen hier eben nicht nach der Schablone vorgehen, sondern wir müssen je nach dem Falle unsere Entscheidung treffen. Welche Anhaltspunkte aber haben wir, um zu entscheiden, dass der operative Eingriff nothwendig ist, oder nicht? Die Anhaltspunkte, die für unser operatives Einschreiten maassgebend sind, sind die Störungen des Allgemeinbefindens, das Verhalten des Fiebers, des Pulses und die localen Symptome. Die Erfahrung lehrt, dass heftige Symptome bei einer ganzen Reihe von Anfällen sich auf einige Tage beschränken, dass dann der Abfall der Temperatur, zusammen mit dem Schwinden der Pulsstörungen erfolgt, das Allgemeinbefinden sich bessert und zu gleicher Zeit die fühlbare Resistenz sich merklich verkleinert. Gehen alle diese Erscheinungen im Verlauf der ersten drei bis vier Tage zurück, so wird man einen operativen Eingriff während des Anfalles nicht für nöthig zu erachten brauchen. Aber die Grundbedingung ist die, dass alle diese Symptome in gleichem Schritte sich bessern, z. B. darf das Verhalten des Fiebers nicht allein als Richtschnur dienen, da das Nachlassen desselben das Fortbestehen und sogar das weitere Fortschreiten der Eiterung nicht ausschliesst. Entwickelt sich ein remittirendes Fieber, so ist dasselbe für die

Digitized by Google

weitere Ausbreitung der Eiterung natürlich von grosser Wichtigkeit. Geht die Temperatur herunter, bleibt aber der Puls hoch und bleibt dieser Gegensatz zwischen Puls und Temperatur in den nächsten Tagen bestehen, so ist das ein sicheres Zeichen dafür, dass der entzündliche Process nicht zum Stillstand gekommen ist, dass im Gegentheil noch schwere Nachschübe zu erwarten stehen. Ebenso ist es als ein schlechtes Anzeichen anzusehen, wenn die Störungen des Allgemeinbefindens, die Appetitlosigkeit, die Apathie des Patienten trotz des Nachlassens der anderen Symptome bestehen bleiben. Dabei können die subjectiven Beschwerden des Patienten geringfügig sein, aber er macht, wie man es nennt, einen „schlechten Eindruck". Wartet man in solchen Fällen ab, so pflegt sich das Fieber allmählich wieder einzustellen und mit ihm sich auch locale Complicationen zu zeigen.

Es lässt sich nach diesen Erörterungen die Regel aufstellen, dass, wenn sich der Anfall nach 4—5 Tagen nicht vollständig ausgleicht, es Zeit ist, eine Operation in Aussicht zu nehmen, durch welche nicht allein die Gefahr des Anfalles, sondern auch die Krankheit selber am radicalsten beseitigt wird. Bis dahin ist es die Aufgabe des Arztes, den Entzündungsherd möglichst zu beschränken. Diese Indicationen werden am besten durch absolute Ruhe, möglichste Enthaltung von Nahrung, locale Behandlung durch Kälte oder, wenn diese schlecht vom Patienten vertragen wird, durch hydropathische Umschläge erfüllt. Nur warnen wir vor Anwendung des Opiums in grossen oder wiederholten Dosen, weil zu leicht der dadurch bedingte Meteorismus dann die Beurtheilung über Stillstand oder Fortschritt der Entzündung und die Beurtheilung eintretender Complicationen stört. Der Meteorismus erschwert die Untersuchung und durch die infolge des Opiums bedingte Empfindungslosigkeit des Patienten geht jeder Anhalt über die Ausbreitung des Processes verloren. Man wird in den meisten Fällen mit Morphium vollständig auskommen, um die Schmerzen und die Unruhe des Patienten zu beseitigen, ohne zu gleicher Zeit den Darm paralytisch zu machen. Reicht das Morphium nicht aus, so empfehlen wir mit Renvers die Anwendung kleiner Opiumdosen in Zäpfchenform oder als Injectionen in den Mastdarm. Nehmen bei dieser Behandlung die allgemeinen Erscheinungen ab, localisirt sich der Entzündungsprocess in der Blinddarmgegend und verkleinert

Digitized by Google

sich das Exsudat unter Abfall des Fiebers und Rückkehr des Pulses zur Norm, so kann man sicher sein, dass dieser Anfall im Laufe der ersten Woche sich wieder ausgleichen wird; tritt aber eine der Störungen, von denen oben die Rede war, ein, so zögere man nicht mit der Operation.

Nun wird es sich fragen: ist eine solche Operation mit Gefahren für den Patienten verbunden? Nun, m. H., das hängt ganz davon ab, was man eigentlich mit der Operation bezwecken will. Will man nur eine Entleerung des Exsudates durch den Schnitt bewirken, so kann diese Operation unter Umständen einfacher sein und die Gefahr derselben eine geringe. Aber man erreicht damit die Beseitigung der durch den Anfall bedingten Gefahr nur selten. Will man aber die Krankheit heilen, so wird man meist den kranken Appendix bei der Operation mit entfernen müssen. Das ist aber ein Eingriff, der technisch nicht leicht ist. Eine operative Entleerung des Exsudats durch den Schnitt ist meist ungenügend, weil die Eitermengen sich gewöhnlich gar nicht unmittelbar unter den Bauchdecken befinden, sondern hinter dem Appendix und hinter den Darmschlingen. Selbst in den Fällen, in denen man unmittelbar nach Spaltung der Bauchdecken den Abscess vorfindet, ist die Eiterentleerung selten damit eine genügende; denn weitere Ausbuchtungen des Abscesses hinter oder zwischen den Därmen sind meist immer vorhanden, und wenn dieselben uneröffnet bleiben, so können sie dem Patienten wieder neue Gefahren bringen. Wie selten liegt nun der Abscess so günstig, dass man unmittelbar nach Spaltung der Bauchdecken denselben antrifft! Meist liegt nach Freilegung des verdickten Peritoneums unmittelbar noch Darm vor und es gelingt nicht immer leicht diejenige Stelle am Peritoneum zu finden, von der aus man in die Eiterhöhle gelangen kann. Und doch soll dabei mit allen Mitteln versucht werden, die Eröffnung eines noch intacteren Abschnittes des Bauchfelles zu vermeiden. Die richtige Entleerung eines perityphlitischen Abscesses ist daher technisch nicht leicht und kann erst durch grosse Uebung erlernt werden. Ebenso geht es auch mit dem Aufsuchen des Appendix. Letzteres ist, wenn man die Technik beherrscht, ungefährlich. Durch vorsichtiges Absuchen der Höhle wird der Appendix besonders dann, wenn nicht bereits seit Wochen der Abscess besteht, gefunden werden können, und wer die Technik beherrscht, wird

Digitized by Google

das Aufsuchen und das Entfernen des Appendix ohne ausgedehnte Eröffnungen der freien Peritonealhöhle in den meisten Fällen ausführen können. Die Gefahr der Eröffnung eines Theiles der freien Bauchhöhle hat nur in solchen Fällen Bedenken, wo eine sogenannte peritoneale Reizung besteht, die im Anfang des acuten Anfalles gewöhnlich vorhanden zu sein pflegt und die man besser erst vorübergehen lässt, bevor man zur Eröffnung des Abscesses schreitet. Denn wir wissen, dass ein normales Peritoneum so gut wie gar nicht reagirt. Es wird mit dem vielleicht eindringenden geringen Infectionsmaterial schnell fertig. Ist es aber in seiner Resorption durch einen leichten Entzündungsreiz geschwächt, so disponirt es leicht zu jeder Art Infection und zur Ausbreitung von Entzündungen. Ich habe das ausführlich erörtert in einer meiner letzten Abhandlungen in den Grenzgebieten (l. c.) und habe gerade den Punkt hervorgehoben, dass ein intactes Peritoneum in solchen Fällen sehr wenig zu fürchten ist, aber ein leicht gereiztes Entzündungen fortleiten kann. Nun ist es zwar leicht, von einer peritonealen Reizung zu reden; aber beim Lebenden lässt sich schwer entscheiden, ob in der That ein derartiger Zustand vorliegt oder nicht. Die peritoneale Reizung documentirt sich durch eine leichte Schmerzhaftigkeit überall bei Berührung der Bauchdecken, eine Schmerzhaftigkeit, welche sich über den Leib nach allen Seiten hin erstreckt und besonders in der Lumbalgegend auch links empfunden wird. Der Leib ist dabei mässig aufgetrieben, auch spontan sind Schmerzen vorhanden und werden besonders bei Bewegungen des Darmes als heftig bezeichnet. Es bleiben diese Erscheinungen gewöhnlich einige Tage bestehen, ohne dass es zu irgend einer Exsudatbildung kommt. Nach erfolgter Abkapselung des um den Wurmfortsatz gelegenen Exsudats verschwinden diese Erscheinungen wieder.

Die rationelle chirurgische Therapie im Anfalle wird daher immer zu dem Aufsuchen des kranken Appendix hindrängen. Die einfache Incision wird nur unter ganz besonders günstigen Verhältnissen zweckentsprechend sein. Man wird den Abscess nicht ohne Weiteres antreffen und in vielen Fällen nur eine ungenügende Eiterentleerung durch einfache Incision erreichen. Die weitere Nachforschung nach Eitermengen wird aber nur dann von Erfolg sein können, wenn man zu gleicher Zeit über den Sitz und die

Digitized by Google

Lage des Appendix sich orientiren kann. Die Operation hat daher meist grosse Schwierigkeiten und bringt durch möglicher Weise dabei nicht zu vermeidende Eröffnungen intacter Theile des Bauchfells Gefahren. Die Operation im Anfalle wird eben darum nie populär werden. Denn die Technik bildet sich nur an der Hand reicher eigener Erfahrungen aus und deshalb wird die Operation im typischen perityphlitischen Anfalle, so segensreich und lebensrettend sie auch wirkt, stets ihre Gegner haben müssen. Da aber heut zu Tage Gelegenheit gegeben ist, derartige Kranke im Anfalle in wohl eingerichtete Krankenhäuser zu schicken, so wird der Arzt in vielen Fällen vorziehen, diesen Ausweg zu wählen. Das beweist auch die in den letzten Jahren mehr und mehr zunehmende Zuschickung derartiger Kranken direct auf die chirurgische Abtheilung des Krankenhauses Moabit.

Die Operation im Anfalle kann aber unter Umständen noch weitere Gefahren in sich bergen: z. B. Fistelbildungen und Bauchbrüche. Es ist unzweifelhaft, dass wenn bei der Operation im Anfalle ein entzündeter, morscher Appendix vorgefunden wird, Fisteln entstehen können durch ungenügende Versorgung des Appendixstumpfes. Ich habe über 500 Fälle von Appendicitis, in allen Stadien operirt, und unter diesen doch 80 Fälle von zurückbleibenden Fisteln zu constatiren gehabt, allerdings nur in Fällen, wo ich im Anfalle selber operirte. Die meisten dieser Fisteln sind allerdings spontan ausgeheilt. Diese Fisteln sind aber im Anfang unserer operativen Thätigkeit in früheren Jahren viel häufiger vorgekommen als in den letzten Jahren. Jetzt sind sie eine Rarität und zwar einfach aus dem Grunde, weil unsere Technik eine bessere geworden ist. Diese Fisteln waren entweder einfache Fisteln, die nur Eiter oder Wundflüssigkeit entleerten und von selber spontan ausheilten, oder es waren echte Kothfisteln. Auch von diesen heilte ein grosser Theil spontan aus und nur in wenigen Fällen musste eine Nachoperation gemacht werden. Eine gewisse Anzahl von Kothfisteln werden wir bei der Operation im Anfalle nicht vermeiden können. Das sind Fälle, wo sich der Appendix bis an das Coecum heran gangränös abgestossen hat und wo ein mehr oder minder grosses Loch im Coecum vorhanden ist, so ungünstig gelegen und von so morschem Gewebe umgeben, dass es sich nicht verschliessen lässt. Dann müssen eben Fisteln ent-

Digitized by Google

stehen, die später beseitigt werden, da diese Form gewöhnlich nicht von selber ausheilt. Ich habe sogar in manchen Fällen umfangreiche Operationen, Exstirpation des Coecum und Implantation des Ileum in das Colon transversum zur Heilung mit Erfolg machen müssen. Das sind ja eigentlich Fisteln, welche nicht als Folge der Operation, sondern als Folge der Krankheit aufzufassen sind.

Dann kommen noch die Bauchbrüche. Die Gefahr der Bauchbrüche ist unzweifelhaft grösser, wenn man im Anfalle operirt, als wenn man zwischen den Anfällen operirt, da die grossen freigelegten Höhlen längere Zeit tamponnirt bleiben müssen und ungünstigere Narbenbildung entsteht, als wenn man von vorn herein alles durch die Naht wieder schliessen kann. Die Erfahrung hat gelehrt, dass bei jugendlichen Individuen auch in solchem Falle durch besondere Lagerung des Schnittes der Bauchbruch vermieden werden kann. Aeltere Individuen mit sehr schlaffen, ausgeweiteten Bauchdecken werden weit eher Bauchbrüche zurückbehalten, wenn sie im Anfalle operirt werden. Aber auch bei diesen stellt sich in Fällen, in denen man den Verschluss der Wunde durch die Naht machen kann, in Folge der mangelhaften Beschaffenheit der Bauchdecken und besonders der Atrophie der Bauchmuskeln eine Vortreibung der Narbe ein.

So viel erlaube ich mir bei der beschränkten Zeit, die mir zur Verfügung steht, über die Indicationen der Operation im acuten Anfall mitzutheilen.

M. H. Im freien Intervall wird heutzutage mit Vorliebe operirt und dieser Operation der Vorzug gegeben. Da sind zunächst Patienten, die mehr oder weniger häufige schmerzhafte Anfälle durchgemacht haben, seitdem nie frei von Beschwerden blieben. Eine andere Gruppe von Patienten zeigt die Eigenthümlichkeit, dass sie in den freien Zeiten nach den Anfällen völlig schmerz- und beschwerdefrei sind. Bei denjenigen Patienten, die nach Abklingen der Anfälle noch fortwährend Beschwerden haben, deren Ernährung in Folge dessen darnieder liegt, deren Allgemeinbefinden ein schlechtes ist, findet man bei der Operation manchmal sehr geringe pathologische Veränderungen des Wurmfortsatzes selber, dagegen oft ausgedehnte Verwachsungen des parietalen Blattes des Peritoneums mit den Därmen, während diejenigen Patienten,

Digitized by Google

die nach den Anfällen sich vollständig beschwerdefrei fühlen und die zu dem Arzt gehen und sagen: es ist nur die Angst vor einem neuen Anfalle, die mich zu Ihnen bringt, ich möchte wissen, ob ich mich operiren lassen soll oder nicht; ich bin sonst aber ganz beschwerdefrei, — dass diese gerade bei der Operation die hochgradigsten und gefährlichsten pathologischen Veränderungen des Appendix zeigen, mit Ulcerationen, mit Kothsteinen. Nun giebt es noch eine dritte Gruppe von Kranken, welche fortwährende Beschwerden haben und bei denen entsprechende hochgradige pathologische Veränderungen bei der Operation sich zeigen. — Ich will noch hinzufügen, dass die Untersuchung der Ileocoecalgegend sehr häufig über den pathologischen Befund in der freien Zeit keine Rechenschaft giebt. Was Sie fühlen, sind meistens Verwachsungen; den Wurmfortsatz selber fühlt man sehr selten. Man kann sich also an den localen Befund allein nicht halten, um den Rath zu geben, ob der Wurmfortsatz entfernt werden soll oder nicht.

Heutzutage weiss das Publicum, dass die Heilung der Krankheit durch Operation möglich ist, die Patienten kommen meist schon mit dem bestimmten Wunsche zum Chirurgen, sich operiren zu lassen. Wir werden bei den Patienten, die häufig Anfälle gehabt haben, den Rath mit gutem Gewissen geben können, den Wurmfortsatz zu entfernen. Ich stimme mit Roux darin vollständig überein, dass derjenige, der einmal mit diesem chronischen Leiden behaftet ist, erst glücklich ist, wenn er seinen Wurmfortsatz in der Westentasche hat. Man muss noch bedenken, dass die Operation mit jedem Anfalle technisch schwieriger wird.

Auf die Behandlung der Complicationen will ich hier nicht eingehen und verweise auf meine jüngsten Publicationen.

Nun will ich zum Schluss mich zu dem Vorschlag des Herrn Küster, ob sich nicht statt des Wortes „Appendicitis“ das Wort „Epityphlitis“ einbürgern lasse, äussern. Es scheint ja, dass in unserer Versammlung die Tendenz dahin geht, statt „Appendicitis“, diesem unschönen Worte, die Bezeichnung „Epityphlitis“ einzuführen. Ich fürchte nur, dass wir vorläufig damit nicht durchdringen werden und zwar aus dem Grunde, weil in anderen Ländern, wo man sich mit dieser Erkrankung beschäftigt hat, der Ausdruck Appendicitis sich so eingebürgert hat, dass wir ihn nicht mehr ausmerzen

Digitized by Google

können. Ich würde vorschlagen, dass wir zwar dieses neue, von Herrn Küster mit Recht als bessere Bezeichnung vorgeschlagene Wort nach Kräften einzubürgern suchen, dass wir aber dann versuchen, auf dem nächsten internationalen Congress zu Paris dafür Propaganda zu machen. Dort dürfte es sich auch entscheiden, ob unterdessen die von Nothnagel eingeführte Bezeichnung, nämlich Skolikoiditis, Anhänger gefunden hat. Letzterer Ausdruck dürfte auch dem Neugriechischen entsprechen.

Digitized by Google

XLI.

Das falsche Darmdivertikel.

Von

Professor Dr. Ernst Graser

in Erlangen[1]).

Beim letzten Congress hatte ich die Ehre, das Präparat einer Darmstenose zu demonstriren[2]), welche sich an der Grenze zwischen Flexura sigmoidea und Rectum als Folgeerscheinung des Auftretens multipler Darmdivertikel entwickelt hatte.

Ein Theil dieser Divertikel war perforirt und hatte eine hochgradige chronisch entzündliche Infiltration mit Eiterung hervorgerufen; durch schwielige Induration entstand mit der Zeit die Stenose.

Näheres über die besondere Art und Bedeutung dieser Darmdivertikel, insbesondere aber eine Erklärung für die Entstehung derselben musste ich mir für weitere Untersuchungen vorbehalten. Ich hatte zwar schon damals hervorgehoben, dass der Weg, welchen diese Divertikel durch die Darmwand nehmen, fast constant mit dem Durchtritt der die Muscularis durchsetzenden Gefässe übereinstimmt.

Diese Thatsache war ja auch schon von anderen Autoren festgestellt worden, so namentlich von Klebs, Hansemann und Hanau, wenn auch mit sehr verschiedener Deutung. Hansemann[3]) hat auch gezeigt, dass man am Dünndarm älterer Per-

[1]) Vorgetragen am 2. Sitzungstage des Congresses, 6. April 1899.
[2]) Congressbericht 1898, Th. I S. 98.
[3]) Virchow's Archiv. Bd. 144, S. 400.

Digitized by Google

sonen durch eine Drucksteigerung Hervorwölbungen, ja Ausstülpungen der Schleimhaut in der Nähe des Mesenterialansatzes erzeugen konnte, die mit dem Nachlassen des Druckes wieder verschwanden.

Weiter ist man aber in der Klarlegung der näheren Verhältnisse dieser Divertikelbildungen nicht gekommen; sie blieben seltene, nach manchen Autoren sehr seltene Gelegenheitsbefunde, über deren Zustandekommen nur mehr oder weniger präcise Vermuthungen ausgesprochen wurden, die meistens das Hauptgewicht auf eine Drucksteigerung durch Kothstauung, Stuhlverhaltung u. dgl. legten.

Ich habe angeregt durch jenen ganz eigenartigen Fall im letzten Jahre viel Zeit und Mühe dieser Frage geopfert. Zunächst habe ich planlos eine grössere Anzahl von Darmstücken älterer Leute, die an Kothstauung gelitten hatten, mikroskopisch durchgemustert, um eventuell Anfangsstadien der Divertikelbildung zu beobachten, welche ja allein eine Aufklärung über die Entstehung geben konnten; aber ich habe mich lange ohne jeden Erfolg bemüht. Die Mühe lohnte sich jedoch insofern, als ich mit der Zeit eine ausgiebige Detailkenntniss aller anatomischen Verhältnisse an der Flexura sigmoidea gewann, so dass ich später mit einem Blick oft schon makroskopisch alle Abweichungen beurtheilen konnte.

In den Lehrbüchern der Anatomie war speciell über die Gefässverhältnisse nicht sehr viel aufzufinden.

Um nun die Gefässanordnung etwas eingehender zu studiren, habe ich bei einer beliebig ausgewählten, mir zur Verfügung stehenden Leiche einer 37jährigen Frau eine Injection der Arteria mesenterica inferior vorgenommen und dann das Colon transversum, descendens, die Flexur und das Rectum in Alkohol gehärtet.

Als ich nun den Dickdarm, welcher äusserlich ein durchaus normales Aussehen zeigte, zur mikroskopischen Untersuchung zerlegte, war ich nicht wenig überrascht, auf Schnitten, welche parallel dem Mesenterialansatz geführt wurden, merkwürdige Unregelmässigkeiten in dem Verhalten der Darmschichten zu entdecken. An dem gehärteten Darme treten bei glatter Schnittführung die einzelnen Schichten schon für makroskopische Be-

Digitized by Google

sichtigung sehr klar zu Tage. Man kann deutlich die Mucosa, Submucosa, die Ringmusculatur, die Längsmusculatur, die Subserosa und die Serosa unterscheiden. Auf glatt gelegten Schnitten sah ich nun, dass an ziemlich zahlreichen Stellen die Ringmusculatur wie unterbrochen und die Längsmusculatur aufs Aeusserste verdünnt war, und dass die Schleimhaut in die durch die zurücktretende Musculatur entstehenden Buchten sich hereinsenkte.

Die in grösster Spannung ausgeführte mikroskopische Untersuchung zeigte nun, dass es sich um eine sehr ausgebreitete Bildung falscher Darmdivertikel handelte, die noch nicht zu einer solchen Höhe gelangt war, dass man sie makroskopisch hätte diagnosticiren können. Die Ausstülpungen waren enorm zahlreich in der Flexura sigmoidea und nahmen nach oben und unten an Häufigkeit rasch ab. Hierbei zeigte es sich nun in unwiderlegbarer Weise, dass die Ausstülpungen der Darmschleimhaut immer den Weg nehmen, auf welchem eine grössere Anzahl von Gefässen durch die Musculatur ein- und austreten.

Um von dem Verlauf dieser Gefässe einen Ueberblick zu geben, zeige ich zunächst zwei Abbildungen, in welchen Mall[1]) die Gefässe des Dünndarms beim Hunde dargestellt hat. Die Verhältnisse an der Flexur sind im Princip die gleichen. Wichtig ist daraus für uns die Thatsache, dass die Gefässe, um in das Innere des Darmes zu gelangen, nicht weit vom Mesenterialansatz entfernt die Musculatur durchbrechen und zwar in ziemlich regelmässig angeordneten Abständen von ½ bis 1 cm. An dem injicirten Präparat nun fanden sich nicht nur an solchen Stellen, an denen Divertikel herausgetreten waren, sondern auch an anderen ziemlich grosse Lücken zwischen der Musculatur, welche von lockerem Bindegewebe und auffallend weiten Gefässen eingenommen waren. Dieselben drängen die Bündel der Ringmusculatur weit auseinander, verlieren sich dann aber auf den Schnitten, um erst an einer entfernteren Stelle auch einen Ausweg durch die Längsmusculatur zu finden, meist erst am Rande einer Taenie,

---

[1]) J. P. Mall, Die Blut- und Lymphwege im Dünndarm des Hundes. Leipzig 1887.

Digitized by Google

wo die Längsmusculatur plötzlich so stark verdünnt wird. Die Gefässe liessen sich häufig noch im subserösen Gewebe und nicht selten in einer anliegenden Appendix epiploica in derselben Mächtigkeit weiter verfolgen. Da ich sehr zahlreiche mehr oder weniger normale Darmtheile untersucht hatte, konnte ich sofort feststellen, dass in diesem Falle die Gefässlücken (ich möchte sie Emissarien nennen) viel zahlreicher und grösser waren, als ich sie sonst gesehen.

Erst jetzt interessirte ich mich lebhafter für die Krankengeschichte und den weiteren Obductionsbefund; die Patientin litt seit mehreren Jahren an einem schweren Herzfehler (Mitralinsufficienz und Stenose) mit häufigen Compensationsstörungen und war unter den Erscheinungen der Herzinsufficienz gestorben; bei der Obduction fand sich Anasarca, Ascites, Stauungsleber und Stauungsniere; Stuhlbeschwerden waren nicht vorhanden; der Dickdarm bei der Obduction fast leer.

Dieser nicht durch Kothstauung complicirte Fall von einem jugendlichen Individuum musste mir einen Beitrag zur Erklärung der Entstehung liefern können!

Erst jetzt liess ich auch die Thatsache mit voller Energie auf mich einwirken, dass auch der Patient, von dem ich Ihnen die Darmstenose mit Divertikeln vorgeführt hatte, mit einem schweren Herzfehler behaftet war, der oftmals Compensationsstörungen bedingt hatte. Auch bei diesem waren die Emissarien auffallend zahlreich und umfangreich.

So schloss ich denn, dass durch die übermässig grossen Gefässlücken die Darmwand an zahlreichen Stellen eine verminderte Widerstandsfähigkeit hat und dies um so mehr, als der Füllungsgrad und die Ausdehnung besonders der Venen grossen Schwankungen unterworfen ist, je nachdem die Stauung stärker oder geringer wird. Bei sehr starker Stauung sind die Lücken stark erweitert und strotzend gefüllt; bei freierer Circulation fallen die Venen zusammen und wird die Ausfüllung unvollkommen, die ganze Stelle schlaffer und nachgiebiger.

Um nun in eine solche Stelle die auf der Unterlage verschiebliche Schleimhaut hereinzudrängen, bedarf es nach meiner Ansicht keines besonders hohen Druckes. Ich halte es für wohl denkbar, dass dazu schon eine stärkere Gasspannung genügt, wie sie

Digitized by Google

ja gerade in der Flexura sigmoidea, in der doch der Koth meist einige Zeit liegen bleibt, wohl oft vorhanden ist.

Dass ein stärkerer Druck auf die ausgestülpte Schleimhaut nicht eingewirkt hat, erkennt man schon daran, dass die Schleimhaut absolut intact ist, während in denjenigen Fällen, in welchen z. B. ein verhärteter Kothballen längere Zeit auf der Schleimhaut festgelegen, meist eine hochgradige Druckatrophie nachzuweisen ist.

Der Weg für die Ausstülpung ist durch die Gefässe genau vorgezeichnet; die Gefässe gehen aus der Submucosa durch die Ringmusculatur; dann verlaufen sie oft eine Strecke weit zwischen der Ring- und Längsmusculatur, um erst am Rande einer Tänie auch diese zu durchbrechen und in das subseröse Gewebe auszutreten. Ebenso gehen auch die Schleimhauthernien oft auf sehr gewundenen Pfaden nach aussen, sie drängen die Bündel der Ringmusculatur auseinander und verlaufen oft eine längere Strecke zwischen der Ring- und Längsmusculatur, dieselbe manchmal stark ausdehnend und verdünnend, um sie dann erst am Rande einer Tänie zu durchbrechen.

Ich habe aber dasselbe Verhalten der Musculatur wie zu den Divertikeln auch zu den grossen Gefässbündeln gesehen; auch die erweiterten Gefässbündel drängen manchmal die Längsmusculatur ziemlich weit vor sich her, bevor sie einen natürlichen Ausweg finden. Ist erst einmal ein kleiner Fortsatz der Schleimhaut auf den vorgebildeten Abweg gelangt, so geht die Vergrösserung, wie bei den Hernien, ihren Weg weiter.

Waren diese Schlüsse richtig, so konnte es sich nicht um ganz besonders selten vorkommende Ereignisse handeln, sondern es musste mit zwingender Nothwendigkeit gefordert werden, dass solche Veränderungen sich ziemlich oft, wenn nicht constant, bei denjenigen Fällen finden, in denen eine stärkere Stauung in den Abdominalorganen längere Zeit besteht.

Nun ging das Suchen von neuem an, aber nicht mehr auf's Geradewohl, sondern in zielbewusster Weise und hatte ich die nicht geringe Freude (unterstützt durch die Güte mehrerer Herren Prosectoren, namentlich des Herrn Dr. Thorell im Allgemeinen Krankenhause zu Nürnberg) in Bälde eine ziemlich grosse Anzahl von beweisenden Fällen zu besitzen.

Digitized by Google

Meine Untersuchungen sind noch nicht abgeschlossen, aber ich habe im Verlaufe eines halben Jahres 10 Fälle gefunden unter 28 genauer untersuchten Darmstücken, welche in mehr oder weniger typisch ausgeprägter Weise diese multiple Divertikelbildung im Bereiche der Flexura sigmoidea aufweisen, lauter Fälle, denen bei makroskopischer Besichtigung nichts von einer Divertikelbildung anzusehen war.

So bin ich nun in der Lage, Ihnen ein reichliches Material von Schnitten, Photographien und Zeichnungen vorzulegen, die ich als Auswahl aus mehreren Tausenden von Schnittpräparaten zusammengestellt habe; ich brauche zur Erklärung nicht viel hinzuzufügen, da alle Verhältnisse fast mit einem Blick zu übersehen sind. Ich lege Ihnen Schnittserien vor, welche die aufeinanderfolgenden Stadien lückenlos enthalten, und daneben combinirte Serien, bei denen immer eine Anzahl von Schnitten zwischen den aufeinanderfolgenden Stadien weggelassen sind. Dieselben können Ihnen den ganzen Vorgang in ziemlich lückenloser Aufeinanderfolge vor Augen führen, zunächst die schon makroskopisch sichtbaren Emissarien zwischen den Muskelballen, dann die beginnende Einsenkung der Schleimhaut in diese Emissarien, dann das allmähliche Vordringen bis zur Längsmusculatur, endlich das Durchtreten in das subseröse Bindegewebe. Der Weg ist oft ein ziemlich complicirter und so zeige ich auch Schnittserien, bei denen nicht die ganze Ausstülpung überblickt werden kann; man findet nur ein mit Schleimhaut ausgekleidetes Säckchen unter der Serosa, das scheinbar gar keinen Zusammenhang mit dem Darmrohr hat. Erst nachdem man ein Darmstück von der Dicke von ca. $^1/_2$ cm und darüber in Serienschnitten zerlegt hat, findet man den Zusammenhang mit dem Lumen. Um alle Verhältnisse recht deutlich zu illustriren, habe ich sowohl Querschnitte als Längsschnitte, als auch Flächenschnitte parallel der äusseren Contour der Darmwand gelegt; den herumgegebenen Präparaten ist überall die Bezeichnung beigefügt. Am instructivsten sind die Bilder, welche durch Längsschnitte parallel den Tänien gewonnen sind, weil bei diesen oft gleichzeitig mehrere Divertikel, die meistens $^1/_2$ bis 1 cm von einander entfernt sind, in verschiedenen Entwicklungsstadien getroffen werden. Auch die grösseren Emissarien, in welche die Schleimhaut sich nicht eingesenkt hat, sind meistens

Digitized by Google

ohne Vergrösserung für ein geübtes Auge zu erkennen. Die meisten Divertikel, welche ich beobachtet habe, zeigen eine kolbige Gestalt; auf dem Wege durch die Musculatur sind sie eng, um sich dann, wenn sie in lockere Gewebsschichten gelangen, kugelig zu erweitern. Diese kugelige Erweiterung liegt nicht selten in einer Appendix epiploica. Hat man erst einmal diese kleinen Köpfchen in ihrer Bedeutung erkannt, so sieht man sie auch makroskopisch. Neben diesen Formen habe ich aber auch Divertikel gesehen, welche nicht durch einen engen Gang, sondern in weiter Communication mit dem Darmlumen in Verbindung stehen. Diese sind fast immer mit Kothballen gefüllt. Ob es sich dabei nur um spätere Entwicklungsstadien handelt, oder ob eine ganz andere Art von Divertikeln vorliegt, will ich zunächst nicht erörtern.

Mir liegt jede Versuchung ferne, diese meine Befunde zu verallgemeinern. Aber ich will doch die Bemerkung nicht unterdrücken, dass man an diesen grösseren Divertikeln über die Entstehungsgeschichte nur wenig herausbringen kann, ebensowenig wie man aus der Betrachtung eines mannskopfgrossen Leistenbruches das Detail der Bruchentstehung zu studiren vermag.

Ich habe also Ausstülpungen der Schleimhaut durch zahlreiche abnorm weite Gefässlücken bei einem Drittel solcher Darmstücke gefunden, bei denen eine stärkere venöse Stauung im Gebiet der Mesenterialvenen vorhanden war.

Die Divertikelbildung ist also nicht eine **constante,** sondern nur eine **häufige** Complication der venösen Stauung. Man vermisst sie manchmal auch in solchen Fällen, in denen die Gefässlücken sehr gross sind.

Diese grossen Gefässlücken bilden also nur eine **Prädisposition;** selbstverständlich ist diese nicht an das Bestehen eines Herzfehlers gebunden; alles was eine chronische Stauung im Gebiet der Vena mesenterica inferior bedingt, kann diese Prädisposition herbeiführen; also zunächst zwar Erkrankungen des Herzens, aber auch der Lunge (besonders hochgradiges Emphysem), Störungen im Pfortaderkreislauf, Tumoren der Abdominalorgane, ja selbst chronische Obstipation. Zur Entstehung der Hernien bedarf es noch der **Gelegenheitsursachen;** einer oftmals wiederkehrenden Drucksteigerung;

Digitized by Google

diese kann man vielleicht in einer öfter wiederkehrenden Kothstauung mit Gasauftreibung sehen; dafür spricht besonders auch der Umstand, dass ich diese Art von Divertikeln bisher fast nur in der Flexur gefunden habe, aber auch die Thatsache, dass sie hauptsächlich bei alten Leuten gefunden wurden, die ja öfter an erschwertem Stuhlgang leiden.

Wären nun damit meine Beobachtungen erschöpft, so wäre ich wohl nicht berechtigt, sie gerade beim Chirurgencongress zu besprechen. Aber diese Schleimhautausstülpungen sind nicht nur ein pathologisch-anatomischer Befund; sie bedingen auch mancherlei Complicationen und veranlassen verschiedenartige Krankheitsbilder, die uns Chirurgen in hohem Maasse interessiren können.

Ich habe oben hervorgehoben, dass in den ersten Stadien die ausgestülpte Schleimhaut durchaus normal ist; mit der Zeit aber wird das oft ganz anders.

Zunächst werden die tubulösen Drüsen, die ja im Dickdarm eine so typische, schematische Anordnung haben, niedriger; dann werden die Abstände zwischen den einzelnen Drüsenschläuchen grösser, indem eine kleinzellige Infiltration zwischen je zwei Drüsenschläuchen auftritt. Allmählich nehmen die Rundzellen überhand, während die Drüsengänge immer kleiner werden; endlich findet man nur noch ganz vereinzelte, unregelmässige, mit verkümmerten Epithelien ausgekleidete Gänge und zuletzt ist von Drüsen gar nichts mehr zu sehen, sondern es findet sich nur eine mehrreihige Schicht von Zellen, die man einem frischen Narbengewebe vergleichen kann. In diesen Fällen, in welchen die Schleimhaut so verändert ist, kann man mit Sicherheit sagen, dass ein localisirter Druck stattgefunden hat, meistens durch indurirte Koththeile, und kann diese Veränderungen dreist als eine Druckatrophie der Darmschleimhaut bezeichnen. Der Inhalt solcher Stellen ist meist stark verhärteter Koth, ein echter Kothstein, und es wird uns nicht wundern, zu hören, dass diese Kothsteine auch hier nicht selten Schaden anrichten, wie sie es im Processus vermiformis so häufig thun. So habe ich denn in 6 Fällen bereits Druckgeschwüre in solchen Divertikeln mit Durchbruch in das umgebende Gewebe nachweisen können. Ist erst einmal die Barrière durchbrochen, so dringen Koth und Mikroorganismen in die lockeren Gewebsschichten ein. Dort ent-

Digitized by Google

stehen Entzündungsherde, welche auf dem Wege der Lymphbahnen sich weiter verbreiten, so dass man in der Umgebung eines solchen Durchbruchs oft sehr zahlreiche kleine Entzündungs-, ja Eiterherde nachweisen kann, welche ohne Zweifel mit den Lymphgefässen in Beziehung stehen. Da der Durchbruch in diesen Fällen meistens in fettgehaltiges Gewebe stattfindet, kommt es nicht zu stürmischen Entzündungserscheinungen; das Fettgewebe ist ja zur Propagation von Entzündungsherden nur wenig disponirt; aber die benachbarte Serosa bekommt doch ihr Theil davon ab, und so wird es uns nicht verwundern, wenn wir die Serosa in solchen Fällen häufig wesentlich verändert finden: schwielig verdickt, narbig geschrumpft, mit derben fibrösen Pseudomembranen bedeckt und durch die narbige Schrumpfung der ganze Darm in pathologischer Weise verzerrt und fixirt. Manchmal ist die ganze Serosa des Mesenteriums in ein derbes sehniges Gewebe umgewandelt.

Jeder, der viel Sectionen gesehen hat, weiss sich zu erinnern, wie oft man Erscheinungen von chronischer Peritonitis gerade in der Gegend der Flexur findet, ohne dass die Patienten einmal eine schwere Erkrankung des Abdomens überstanden haben. Die Frage, woher diese Veränderungen kommen, hat mich schon sehr oft beschäftigt. In der letzten Zeit waren mir diese Veränderungen an der Serosa geradezu ein Hinweis für besonders eingehende Untersuchung, die mich selten im Stiche gelassen hat, wenn ich auch oft lange suchen musste, um die Divertikel zu finden.

Es ist nicht immer nothwendig, dass ein förmlicher Durchbruch der Schleimhaut zu Stande kommt; oftmals findet man auch bei noch erhaltener Schleimhaut hochgradige entzündliche Veränderungen in der Subserosa und an der Serosa.

Ich will mich vor jeder Verallgemeinerung hüten, aber ich behaupte, dass ein Theil der Fälle von chronischer Mesenterialperitonitis in der Umgebung des S. Romanum auf die secundären Veränderungen im Anschluss an multiple Divertikel zu beziehen ist. Wenn zahlreiche Divertikel vorhanden sind, ist meistentheils die Musculatur ziemlich stark hypertrophirt, da entschieden die Fortbeförderung des Darminhaltes in diesem unregelmässig buchtigen Darmtheil einen starken Kräfteaufwand der Musculatur nöthig

Digitized by Google

macht. So dürfte vielleicht auch eine Anzahl derjenigen Fälle auf die Darmdivertikel mit ihren Folgen zu beziehen sein, welche man als chronisch entzündliche Infiltration der Flexura sigmoidea bisweilen als deutlich palpablen Tumor in der linken Darmbeingrube durch die Bauchdecken nachweisen kann, worauf v. Leube in seiner Diagnostik besonders hinweist. Ich beobachte seit 3 Jahren einen älteren Herrn, der einen wurstförmigen harten Tumor der Flexur hat, den ich zuerst für ein Carcinom hielt; der Zustand blieb und bleibt aber im Wesentlichen bisher der gleiche; vielleicht ist dies ein hierher zu rechnender Fall. Zu welchen weiteren Consequenzen die entzündlichen Störungen führen können, beweist dann der Fall von schwerer Darmstenose, der für mich den Ausgangspunkt der ganzen Untersuchung gegeben hat.

Jede Verallgemeinerung liegt mir fern; den Werth meiner Untersuchungen ersehe ich darin, dass es mir gelungen ist, eine grosse Anzahl von **Anfangsstadien** einer Bildung von Schleimhauthernien im Bereich der Flexur zusammenzustellen und sie auf bestimmte anatomische Vorbedingungen zurück zu führen.

Die ganze weitere Ausbildung der Frage, die Abgrenzung gegenüber anderen Arten von Darmdivertikeln, das Vorkommen in anderen Darmtheilen, die Beurtheilung der Complicationen soll und muss weiteren Untersuchungen vorbehalten bleiben, mit denen ich ausgiebig beschäftigt bin. Dann will ich auch erst das Detail meiner Befunde mit Beschreibung einzelner Fälle und mit den nöthigen Belegen versehen mittheilen.

Es könnte manchen in Staunen setzen, warum diese Veränderungen bisher nicht beschrieben wurden; ich kann in dieser Hinsicht nur sagen, dass ich am nicht gehärteten Darm bei der gewöhnlichen Untersuchungsmethode sie ganz bestimmt auch nicht gesehen hätte; ich habe für eine klinische Beobachtung, die mich intensiv beschäftigt hat, eine Erklärung gesucht und habe zunächst planlos und ohne Erfolg gearbeitet, mich aber durch diese vergebliche Arbeit nicht abschrecken lassen. Diese Combination von ärztlicher Sorge für einen concreten Krankheitsfall mit dem Streben nach Aufklärung hat die Chirurgen seit längerer Zeit zu treuen und in mancher Hinsicht durch Erfolge belohnten Gehülfen der pathologischen Anatomen gemacht.

Digitized by Google

XLII.

Ueber einige chirurgisch wichtige Complicationen und Nachkrankheiten der Influenza.

Von

Dr. Felix Franke,

Oberarzt des Diakonissenhauses Marienstift zu Braunschweig[1]).

M. H.! Wenn ich in dem mir heute zur Verfügung stehenden kurzen Zeitraume Ihnen Einiges über Complicationen und Nachkrankheiten der Influenza, die für den Chirurgen von einiger Wichtigkeit sind, vortragen darf, so bitte ich von vornherein um Entschuldigung, dass ich das nicht ganz kleine Gebiet mit Rücksicht auf jenen Umstand nicht ausführlich bespreche, sondern mich hie und da nur mit Andeutungen begnügen muss[2]). Es könnte auffallen, dass es noch nöthig erscheint, das von mir gestellte Thema zu erörtern, da man a priori, namentlich in Hinsicht auf die anderen Infectionskrankheiten annehmen müsste, dass bei der Häufigkeit der Influenzafälle in den letzten 9 Jahren garnicht so selten auch chirurgische Nachkrankheiten oder Complicationen beobachtet würden. Litteraturstudien und eigene Erfahrungen haben mich aber einerseits belehrt, dass eine derartige Kenntniss nur in einem ganz geringen Umfange besteht, andererseits habe ich aus meinen Beobachtungen die Gewissheit gewonnen, dass solche Complicationen und Nachkrankheiten häufig genug vorkommen, oft in ganz typischer Weise, dass nur ihr Zusammenhang mit der Influenza gewöhnlich nicht erkannt, weil nicht studirt wird. Es ist hier nicht der Ort, die Ursachen dieser Erscheinung zu unter-

[1]) Vorgetragen am 4. Sitzungstage des Congresses. 8. April 1899.

[2]) Eine ausführlichere Arbeit erscheint im 5. Bande der Mittheilgn. aus den Grenzgeb. der Medicin u. Chirurgie, herausgegeb. von Mikulicz u. Naunyn.

Digitized by Google

suchen. Nur darf ich wohl darauf hinweisen, dass ich selbst erst durch regelmässige Untersuchungen viele solcher Beziehungen aufgedeckt habe, — mir ist es gegangen wie Herrn Graser bezüglich der von ihm gestern beschriebenen Darmdivertikel, — einige sogar erst in den letzten Jahren. Ferner trägt die jetzt bestehende Arbeitstheilung unter den Aerzten dazu bei, die Sammlung entsprechender Erfahrungen zu erschweren. Denn häufig suchen Kranke wegen eines der Influenza in mehr oder weniger grossem Abstande folgenden, aber mit ihr zusammenhängenden Leidens einen Specialarzt auf, ohne den Arzt, der den Influenzaanfall behandelt hat, vorher zu befragen. Ja gar nicht selten sind sie wegen des vorhergehenden Influenzaanfalls gar nicht ärztlich behandelt worden. Der Chirurg aber, und diesen habe ich besonders im Auge, nicht gewohnt, die Influenza als ätiologisches Moment in Rechnung zu ziehen, wird selten oder nie einen besonderen Werth darauf legen, dass sein Patient sie vorher überstanden hat. Dazu kommt noch ein gewisser, bei der Häufigkeit der Influenza im Allgemeinen berechtigter Skepticismus.

Wenn ich persönlich verhältnissmässig viel einschlägige Erfahrungen gesammelt habe, so liegt das einerseits daran, dass ich selbst Jahre lang unter der Influenza zu leiden hatte, andererseits, dass ich nicht bloss das mir in ärztlicher Beziehung unterstehende Krankenhaus allein leite, sondern daneben bisher noch eine umfangreiche Privatpraxis getrieben habe, sodass ich also in der günstigen Lage war, die Influenza sowohl als innerer Arzt, als auch in ihren Beziehungen zur Chirurgie eingehend zu studiren.

Bevor ich auf die Besprechung meines eigentlichen Themas eingehe, möchte ich noch bemerken, dass ich ihr in der Hauptsache Fälle zu Grunde gelegt habe, in denen ein ganz unzweifelhafter Zusammenhang mit der Influenza bestand, in denen sie derselben unmittelbar oder doch in nur kurzem Zwischenraume folgten. In einer geringeren Zahl der Fälle war dieser grösser, belief sich auf Wochen und Monate, aber es liess sich doch eine Verbindung leicht construiren aus den continuirlichen, nach der Influenza bestehenden Beschwerden, die allmählich zu der Nachkrankheit führten. Unberücksichtigt liess ich solche Fälle, die wohl meiner Ueberzeugung nach auf Influenza zurückzuführen waren, aber doch dem Zweifel noch einigermaassen Raum boten, ferner solche, bei

Digitized by Google

denen noch andere Krankheiten, wie Gonorrhoe, Syphilis, Tuberculose u. a. als ätiologische Factoren mit in Frage kamen. Auf den bei der Influenza so beliebten Einwurf, dass in diesem oder jenem Falle vielleicht gar keine Influenza vorgelegen habe, sondern eine „Erkältung", möchte ich nur kurz erwidern, dass ich nicht jeden Husten oder Schnupfen für Influenza ansehe, sondern letztere nur diagnosticire, wenn nebenbei noch Fieber, Halsschmerzen und namentlich die für die Influenza so charakteristische Abgeschlagenheit und die neuritischen Erscheinungen, sowie die Nachbeschwerden bestehen.

Zu diesen rechne ich unter Anderem, indem ich, die Influenzaerkrankungen der Haut, wie Erytheme, Petechien, Hautblutungen, zosterähnliche Ausschläge, die Erythromelalgie (von mir 4 Mal beobachtet) übergehend, mich den Schleimhäuten zuwende, die von mir[1]) schon früher als charakteristisch für die Influenza und als häufig für die Diagnose wichtig beschriebene eigenthümliche, oft mit quälenden Schmerzen verbundene streifenförmige Röthung der vorderen Gaumenbögen. Sie bleibt gewöhnlich nach dem Influenzaanfall auf längere Zeit zurück, auch wenn der übrige Gaumen und der Rachen schon wieder abgeblasst sind, und tritt namentlich bei anämischen Personen ausserordentlich deutlich hervor. Die mit dieser localen Entzündung verbundenen Beschwerden sind oft höchst unangenehm und hartnäckig. Sie beruhen wahrscheinlich auf einer Entzündung der feinen Nervenfasern, da sie selbst nach dem Verschwinden der Röthung in einzelnen Fällen bestehen blieben. Es handelt sich hauptsächlich um Parästhesieen und Sensationen verschiedener Art, hauptsächlich das Gefühl des Fremdkörpers im Halse, in manchen Fällen aber um ein so lästiges und auch schmerzhaftes Gefühl des Zuschnürens, dass die Kranken nicht mehr schlingen können oder zu ersticken befürchten. Ein mit einer solchen Gaumenerkrankung behafteter Mann kam eines Nachts von auswärts in das Krankenhaus, um sich den Luftröhrenschnitt machen zu lassen, der natürlich garnicht nöthig war.

Auch an der Zunge kommen solche schmerzhaften Erkran-

[1]) F. Franke, Die Erkrankungen der Knochen, Bänder und Gelenke bei der Influenza. von Langenbeck's Archiv, Bd. 49. — Beitrag zur Differentialdiagnose bei Erkrankungen der Brust- und Bauchorgane. Allgem. medicin. Centralzeitung. 1896. No. 42.

Digitized by Google

kungen vor, besonders an der Spitze und an den Rändern. Faradisation thut gute Dienste, wie ich schon mehrfach gefunden habe, so in einem Falle, in dem ein Chirurg ein Stück, aber ohne Erfolg, excidirt hatte. Diagnostisch wichtig ist für manche Fälle die Thatsache, dass bei den meisten Influenzakranken nach den ersten Krankheitstagen die Papillen an der Zungenspitze stark schwellen und als rothe Punkte durch den weissen Belag durchsehen; oft schwindet dieser schnell an der Spitze und es erscheinen die Papillen dann häufig so stark geschwollen wie beim Scharlach; häufig fand ich eine typische Himbeerzunge.

Dass die bei der Influenza auftretenden Ohrenerkrankungen dann und wann zu Eiterungen im Knochen und selbst nach dem Gehirn zu führen, setze ich als bekannt voraus.

Zu den Athmungsorganen übergehend erwähne ich, dass ich in der Nase, abgesehen von dem nicht selten nach Influenza zurückbleibenden und an Ozaena manchmal erinnernden chronischen Nasenrachenkatarrh 4 mal das von mir früher nicht gesehene Ulcus perforans septi narium behandelt habe. Unter Berücksichtigung der Anamnese, des allgemeinen Befundes, des Verlaufs und des Umstandes, dass kein Anhalt für Annahme einer anderen ursächlichen Krankheit, wie Syphilis oder Tuberculose vorlag, musste ich auf die Influenza als Krankheitsursache zurückgreifen.

Von den Krankheiten der Lunge und des Brustfells habe ich nicht nöthig, die Abscesse, die Gangrän und das Empyem hier zu besprechen. Aber ich möchte Sie aufmerksam machen auf die in manchen Epidemieen, z. B. der letzten Braunschweiger, auftretende Tracheitis und Laryngitis bei Kindern, die in manchen Fällen die Frage des Luftröhrenschnitts nahe legt, wie ich aus eigener Erfahrung weiss. Dass diese Eigenthümlichkeit auch in anderen Ländern beobachtet ist, lehrt eine Mittheilung des Italieners Concetti[1]).

Die intestinale Form der Influenza ist für den Chirurgen dadurch wichtig, dass sie mitunter zur Appendicitis, selbst mit Vereiterung führt, ohne im Uebrigen besondere Eigenthümlichkeiten

[1]) L. Concetti, Note cliniche sopra alcune forme speciali dell' influenza nei bambini. Supplemento al Policlinico. Anno IV 1898. Refer. in der Lit. Beilage No. 3 der Deutsch. medicinischen Wochenschrift. 1899.

Digitized by Google

zu entwickeln. Ich selbst habe einige derartige Fälle behandelt und andere in der französischen Literatur verzeichnet gefunden[1]). Dass manchmal die diagnosticirte Appendicitis thatsächlich nicht vorhanden ist, sondern eine Täuschung durch Neuritis des N. ileohypogastricus hervorgerufen werden kann, habe ich schon früher in dem oben von mir erwähnten Aufsatze in der Allgem. medic. Centralzeitung gezeigt. Ich komme auf diese Pseudoappendicitis weiter unten zurück bei der Besprechung der für den Chirurgen wichtigen Erkrankungen des Nervensystems bei und nach der Influenza.

Von diesen kommen hauptsächlich die der Nerven in Betracht, bei denen es sich fast ausnahmslos um Neuritis handelt. Die in der Neuzeit so häufige radicale Therapie der Neuralgien, bestehend in Resection oder Ausreissen der erkrankten Nerven würde ohne Zweifel ohne das Auftreten der Influenza viel seltener nothwendig sein, weil die Neuralgieen viel seltener wären. Mehr als die Hälfte derselben aus meinem Beobachtungsmaterial, die ich operativ behandeln musste, war durch Influenza hervorgerufen, so einige Fälle, in denen ich 2—5 Intercostalnerven ausgerissen habe, den N. supraorbitalis, N. infraorbitalis. In einigen Fällen habe ich mit ausgezeichnetem und andauerndem Erfolge die Nervendehnung angewandt, z. B. bei einem Fräulein, das schon seit mehreren Jahren an heftigen Neuralgieen des rechten Radialis gelitten hatte (in einem anderen Falle bei einer älteren Frau allerdings erfolglos), bei veralteter Ischias und bei Fusssohlenschmerzen in Folge von Neuritis des N. plantaris.

Auf diesen Erfolg der Nervendehnung möchte ich mit einigem Nachdruck hinweisen im Gegensatz zu den absprechenden Urtheilen, die über diese Behandlungsweise sonst unheilbarer Neuralgieen voreilig, wie ich annehmen muss, gefällt worden sind und noch neuerdings gefällt werden.

Von besonderer Wichtigkeit sind die Neuritiden für den Chirurgen auch noch in diagnostischer Hinsicht. Sie erlauben, dass ich einige, dieser Behauptung entsprechende Typen herausgreife, die ich zum Theil schon in meiner oben angeführten Arbeit be-

[1]) Merklen, Appendicite grippale. Société médicale des hôpitaux. La Semaine médicale. 1897. S. 104. — Florand, Sur la nature et le traitement de l'appendicite. Société méd. des hôpit. La Sem. médic. 1899. S. 110.

Digitized by Google

sprochen habe. Verhältnissmässig am häufigsten giebt die Neuritis der Intercostalnerven zu Verwechselungen und Täuschungen Anlass. Wie ich gefunden habe, dass in Folge der bei Erkrankung der oberen Intercostalnerven auftretenden stechenden Schmerzen und Athmungsbeschwerden oft von Collegen, die offenbar an jene Erkrankung nicht dachten, Pleuritis oder ein Herzleiden, z. B. Pericarditis angenommen wurde, so kommt es nach meinen Erfahrungen fast noch häufiger vor, dass bei Neuritis des 6.—8., namentlich der linken Intercostalnerven Magengeschwür diagnosticirt wurde, auch Gallensteinkolik, wenn die der rechten Seite erkrankt waren. Ferner wurde bei Ergriffensein tiefer gelegener Nerven Wanderniere, Nierensteinkolik, ferner, wie schon oben erwähnt, Appendicitis, ja selbst Peritonitis vorgetäuscht. Nicht immer ist die Diagnose leicht, aber in den meisten Fällen doch bei genauerer Untersuchung verhältnissmässig leicht zu stellen. Es findet sich in allen diesen Fällen eine ausgeprägte Druckschmerzhaftigkeit der Nerven in ihrem ganzen Verlauf, hauptsächlich aber an den Valleix'schen Druckpunkten. Und als ein ausgezeichnetes Hülfsmittel für die Diagnose habe ich früher schon das Emporheben einer Hautfalte und eventuell leichtes Drücken derselben empfohlen. Es ist ganz erstaunlich, wie empfindlich diese Manipulation selbst bei anscheinend nicht sehr heftiger Neuritis ist. Dass natürlich alle anderen Umstände bei der Stellung der Diagnose auch genau berücksichtigt werden müssen, ist selbstverständlich.

Aus meinen Fällen will ich nur zwei herausgreifen:

In dem einen war bei einem unter heftigen Schmerzen in der Ileocoecalgegend erkrankten Mädchen Blinddarmentzündung festgestellt, Eis, Opium u. s. w. verordnet worden. Als ich am nächsten Tage dem Kinde auf Grund meiner Untersuchung und Diagnose einer Neuritis des N. ileo-hypogastricus 0,25 g Antifebrin gegeben hatte, verschwanden binnen Kurzem die Beschwerden und das Kind ging am zweitnächsten Tag wieder zur Schule.

Der andere Fall betraf einen Herrn, der wegen bestimmten Verdachts auf acute Peritonitis in das Krankenhaus eingeliefert war. Der erste Eindruck war auch verdächtig: schmerzhaft verzogenes Gesicht mit fast etwas verfallenem Ausdruck, Stöhnen und Klagen über heftige Leibschmerzen im oberen Theil, Aufgetriebenheit desselben und starke Druckempfindlichkeit, belegte Zunge, beschleunigter Puls (92 Schläge). Temperatur 38,3°. Acutes Eintreten aller dieser Erscheinungen in der vorhergehenden Nacht unter heftigen Schmerzen, dass der Kranke laut aufschrie, unterstützte die Diagnose. Nur die mässige Pulsbeschleunigung sprach dagegen. Ohne mich auf weitere Einzelheiten ein-

Digitized by Google

zulassen, bemerke ich nur, dass ich Neuritis des 8. und 9. Intercostalnerven feststellte, und dass auf Darreichung von 0,75 g Phenacetin sämmtliche Beschwerden in etwas mehr als einer halben Stunde geschwunden waren, dass auch die weitere Beobachtung lehrte, dass thatsächlich nur diese Intercostalneuritis das ganze Krankheitsbild hervorgerufen hatte.

Von den mitunter bei der Influenza auftretenden Darmneuralgieen hebe ich als wichtig hervor die im Hypogastrium einerseits in der Gegend des Blinddarms, andererseits in der Gegend oder an der Flexura sigmoidea vorkommenden. Jene rufen die Erscheinungen der Appendicitis hervor, also die oben erwähnte Pseudoappendicitis (neurosa), kürzlich auch erst von Picqué[1]) beschrieben, diese ein eigenthümliches, oft recht lästiges Ziehen oder directe Leibschmerzen in der linken Unterbauchgegend, namentlich beim Abwärtsgehen oder beim Gehen überhaupt. In beiden Fällen habe ich stets eine grosse Hautempfindlichkeit, namentlich bei Faltung der Haut im Gebiete des N. ileo-hypogastricus bezw. auch ileo-inguinalis gefunden. Der erstere giebt Fasern an das Bauchfell und mit ihm auch wohl an das Coecum bezw. die Flexura sigmoidea ab. Dass es sich nur um eine Neuritis, keine wirkliche Organerkrankung handelt, wird ausser durch eine genaue Untersuchung hauptsächlich durch den oft sofortigen Erfolg der eingeschlagenen Behandlung bewiesen. Wie häufig schwanden die Beschwerden sofort nach Anwendung von Antineuralgicis, wie Antifebrin, Phenacetin, Pyramidon oder nach Gebrauch von Senfpapier oder Terpentin-Priessnitz-Umschlägen!

Auch an den Gliedern gaben Neuritiden zu Fehldiagnosen Anlass. Zuerst nenne ich die durch Abtastung des N. axillaris leicht festzustellende Neuritis desselben, die, ziemlich häufig, fast ebenso häufig nicht erkannt wird, wenigstens nach meinen Erfahrungen. Die durch sie hervorgerufenen Schulterschmerzen, die besonders früh nach dem Aufstehen heftig sind und durch Drehung des Arms nach innen und gleichzeitiges Greifen mit der Hand nach hinten gewöhnlich sehr verschlimmert werden, werden meistens auf Muskelrheumatismus oder Gelenkrheumatismus bezogen. Das Leiden ist unter Anderem auch dadurch charakterisirt, dass es durch alle mechanischen Heilversuche, namentlich Massage, ge-

[1]) S. La Semaine médicale. 1899. S. 84.

Digitized by Google

wöhnlich verschlimmert wird, im Gegensatz zum gewöhnlichen Muskel- oder chronischen Gelenkrheumatismus. Ruhe, Schonung, Priessnitz'sche oder warme Umschläge und besonders Warmhalten des Nachts sind die besten Heilmittel.

An den Beinen habe ich sehr häufig bei Influenzakranken eine lebhafte Empfindlichkeit des inneren Condylus des Oberschenkels gefunden, die sie allerdings nur in vereinzelten Fällen von selbst angaben. Nachdem ich anfangs eine leichte einfache Ostitis der Epiphyse angenommen hatte, überzeugte ich mich durch viele und wiederholte Untersuchungen in den letzten Jahren, dass es sich in fast allen Fällen um eine Neuritis des N. obturatorius handelt; nur in ganz wenigen Fällen musste eine Ostitis angenommen werden. Die Diagnose wird auch hier erleichtert durch Aufheben bezw. Kneifen einer Hautfalte auf der inneren Seite des Knies. Nicht selten sind auch die übrigen Nerven des Beins mit erkrankt. In vielen Fällen bestand eine auffallende Druckempfindlichkeit in der Mitte des inneren Randes des Condylus an einer ganz kleinen umschriebenen Stelle. Wir haben es in solchen Fällen also auch mit einer Gelenkneuralgie zu thun. Die Diagnose ist nicht immer ganz leicht. Ich selbst habe, trotzdem, dass ich mich eingehend mit diesem Leiden beschäftigte, einmal bei einem jungen Mädchen wegen bestimmten Verdachts auf Ostitis den Knochen aufgemeisselt, dann aber die Diagnose auf Gelenkneuralgie stellen müssen. Es dürfte daher zu empfehlen sein, bei Kniegelenksschmerzen, deren Ursache nicht ganz klar ist, nach den Zeichen überstandener Influenza und besonders auch nach Druckschmerzhaftigkeit der Oberschenkelnerven zu suchen.

Noch häufiger als die Neuritis dieser verursacht die der Unterschenkelnerven Beschwerden und Irrthümer. Die so häufigen Fusssohlenschmerzen der Influenzakranken, welche dann und wann auch zur Behandlung des Chirurgen kommen, rühren her entweder von einer Ostitis der Fussknochen oder Entzündung der Plantarfascie (von mir zuerst als Fasciitis plantaris beschrieben) oder Neuritis des N. tibialis bezw. seiner Ausläufer, des N. plantaris internus und externus. Letztere Ursache ist bei Weitem die häufigste. Sie verursacht die sogenannte Metatarsalgie (Morton's Krankheit, painful affection of the foot) und die Pododynie, Podalgie. Die Schmerzen, welche in der ganzen Fuss-

Digitized by Google

sohle oder vorn unter den Köpfchen der Metatarsi oder hinten unter der Ferse empfunden werden, sind am heftigsten beim Stehen und namentlich beim Stehen auf hartem Boden, werden beim Gehen anfänglich gewöhnlich besser, um nach einer halben Stunde wieder schlimmer zu werden, und sind dann oft ganz unerträglich. Man hat oft das Gefühl, als ob die Köpfchen der Metatarsi, meist des II., III. und IV., in ein schmerzhaftes Polster hineindrückten. Es handelt sich nicht, wie so häufig angenommen wird, um Plattfussschmerzen, oder um solche eines beginnenden Plattfusses, sondern, wie sich durch die Druckempfindlichkeit der betreffenden Nerven bis zum Knie hinauf, besonders durch Druck hinter dem inneren Knöchel leicht nachweisen lässt, um eine Neuritis. Durch Autopsie in viva bei einem jungen Mädchen, bei dem ich wegen Hartnäckigkeit der Beschwerden die beiderseitige Dehnung des N. plantaris vornahm (mit Erfolg), konnte ich mich von der Richtigkeit der gestellten Diagnose überzeugen. Der Nerv war beträchtlich verdickt und hatte einen röthlichen Schein.

Für leichtere und chronische Fälle, in denen Bettruhe u. s. w. nicht nöthig bezw. nicht durchführbar ist, empfehle ich dringend das Tragen weicher Gummisohlen, die vom Schuhmacher unter die Ledersohle des Schuhes aufgenäht werden müssen. Am Gummiabsatz, der nicht aufgenäht werden kann, ist das Einschneiden einer Rinne nöthig, sodass der Patient, da in ihr die Nägel eingeschlagen werden müssen, nicht auf diesen, sondern wirklich nur auf Gummi steht.

Wie schon oben erwähnt, rühren in manchen Fällen die Fusssohlenschmerzen von einer Fasciitis plantaris her. Gerade diese giebt leicht Veranlassung zur Verwechselung mit dem entzündlichen Plattfusse oder erweckt den Verdacht der Entstehung eines solchen. Bei genauer Untersuchung der Fusssohle findet man die Fascia plantaris verdickt, leicht zu fühlen an deren innerem Rande, und bisweilen bretthart, auf Druck mehr oder weniger empfindlich, in älteren Fällen gar nicht wesentlich empfindlich. Dann treten die Schmerzen gewöhnlich nur beim Stehen und Gehen auf. Bisweilen ist nur das vordere Ende in der Gegend der Metatarsi und das hintere an der Ferse empfindlich. In einigen Fällen zeichnet sich diese Fasciitis durch die Bildung kleiner, erbsen- bis über haselnussgrosser, gewöhnlich

Digitized by Google

empfindlicher Knoten in der Mitte und meist nahe am inneren Rande der Fascie aus. Schon in meiner früheren, im 49. Bande des Archivs für klinische Chirurgie erschienenen Arbeit, in der ich das bis dahin unbekannte Bild der Fasciitis (Aponeurositis) plantaris skizzirt habe, finden sich einige derartige Fälle verzeichnet. Einer derselben ist geradezu auffällig durch die grosse Zahl der Knoten, die rosenkranzartig hinter einander gelegen einen eigenthümlichen Eindruck machten und nicht nur bei mir, sondern auch beim Kranken selbst Verwunderung erregten. Ich habe seither noch einige Fälle dieses Leidens beobachtet und in allen ausser einem den directen Zusammenhang mit der Influenza nachweisen können. Zum grösseren Theile trat die Fasciitis als primäres Leiden auf, in einigen Fällen schloss sie sich an andere Fusserkrankungen an, nämlich an Ostitis der Fussknochen. Bemerkenswerth ist, dass auch die Knotenbildung einige Male bei Bettruhe der Kranken auftrat, in einem Falle bei einem Kranken, der fast ein Jahr lang vorher überhaupt nicht den Fuss auf den Boden gesetzt hatte. Das beweist, dass die Erkrankung keine traumatische sein kann, wenigstens nicht zu sein braucht, sondern in gewissen Fällen sicher entzündlicher Natur sein muss. Der in einem Falle von mir erhobene, schon in jener Arbeit beschriebene Befund eines exstirpirten Knotens spricht auch mehr für die entzündliche als die traumatische Entstehung der Knoten. Das Leiden ist in Parallele zu stellen mit der Aponeurositis palmaris, und es ist von Interesse, dass ich die Knotenbildung auch in einem Falle in der Hohlhand beobachtet habe. Sie betraf eine Dame, deren Mutter wegen Influenza-Ostitis zwei Mal von mir operirt worden war, und die selbst nach Influenza an Ostitis des rechten Metatarsus IV., linken Metatarsus V., der Schienbeine, des rechten Metacarpus IV., Sehnenscheidenentzündung am linken Zeigefinger und Polyneuritis erkrankt war. Ledderhose[1]) hat auch diese eigenartige Knotenbildung an der Plantarfascie beobachtet und, weil fast ohne Ausnahme bei Solchen, die eine Fractur des Unterschenkels erlitten und schon Gehversuche gemacht hatten, sie auf traumatische Einflüsse bezogen. Er nimmt an, dass es sich um

[1]) Ledderhose, Ueber Zerreissungen der Plantarfascie. v. Langenbeck's Archiv. Bd. 48. — Zur Pathologie der Aponeurose des Fusses und der Hand. von Langenbeck's Archiv. Bd. 55.

Digitized by Google

kleine Einrisse der Plantarfascie handle, die weiterhin zur Bildung eines Narbencallus führen. Ich gebe diese Möglichkeit zu, obgleich es mir wunderbar erscheint, dass ein so festes Band, wie die Fascia plantaris mürbe werden und einreissen soll. Der von Ledderhose beschriebene Befund der exstirpirten Knoten kann unter Umständen auch für die rein entzündliche, nicht traumatische Natur der Knoten zur Erklärung benutzt werden. Ist es z. B. nicht merkwürdig, dass ich in dem einen oben erwähnten Falle, in dem ich die Fasciitis nicht direct der Influenza in die Schuhe schieben konnte, den Knoten erst ½ Jahr nach der geheilten Unterschenkelfractur fand, nachdem ich vorher schon vergeblich danach gefahndet hatte. Dabei muss ich hervorheben, dass die Fascie des Verletzten nicht durch Bettruhe weich und brüchig geworden war, da er schon wenige Tage nach dem Unfall im Gypsgehverband umherging. Auch der Umstand spricht für die entzündliche Natur der Knoten, dass ich bei einer Patientin, die ihrer Angabe nach den Knoten schon 4 Jahre lang nach einem schweren Influenzaanfall besass, ihn in wenigen Tagen bei Bettruhe, Priessnitz'schen Umschlägen und Gebrauch von Natr. salicyl. und Antipyrin ganz erheblich sich verkleinern sah. Das thut aber kein Narbencallus, namentlich nicht ein so alter. Ich glaube demnach, dass die Frage der Fasciitis plantaris und besonders der bei ihr sich bildenden Knoten noch einer genaueren Untersuchung bedarf.

Verhältnissmässig häufig erkrankt bei der Influenza das Knochensystem. Wenn das noch wenig bekannt ist oder zu sein scheint, so kann das nur daran liegen, dass die Aufmerksamkeit der Aerzte sich mit dieser Thatsache noch wenig beschäftigt hat, oder dass ein übertriebener Skepticismus sie daran verhindert hat, aus ihren Beobachtungen die entsprechenden Schlüsse zu ziehen. Denn nach den schon reichlich vorliegenden Beobachtungen über Knochenerkrankungen bei den Infectionskrankheiten, die sich täglich mehren, muss schon a priori angenommen werden, dass die Influenza, eine Krankheit, die sonst kein Organ verschont und die den Körper wiederholt ergreift und chronisch krank macht, gerade am Knochensystem nicht, ohne es zu schädigen, vorübergehen kann. Hat doch Ponfick[1]) durch seine schönen Unter-

[1]) Ponfick, Ueber Metastasen und deren Heilung. Berl. klin. Wochenschrift. 1893. No. 46.

Digitized by Google

suchungen geradezu bewiesen, dass das Knochensystem mit Vorliebe von den Infectionskrankheiten befallen wird, dass es eine Ablagerungsstätte und zugleich Vernichtungsstätte für die Infectionsträger ist. Die Folge davon ist eine leichte reactive Entzündung, bei der es nun darauf ankommt, welcher von beiden Kämpfern der stärkere ist, ob das gereizte Periost die Keime vernichtet oder ob es in dem Kampfe unterliegt, wobei es zur mehr oder weniger starken Eiterung bezw. Vereiterung kommt.

Ich habe nun durch regelmässige Untersuchungen fast aller meiner Influenzakranken, besonders der chronischen oder wiederholt befallenen, gefunden, dass jene leichte Entzündung, die plastische Osteo-Periostitis, ausserordentlich häufig vorkommt, natürlich in den verschiedensten Abstufungen, so häufig, dass ich mir schliesslich gar keine Aufzeichnungen mehr gemacht habe. Eine Andeutung davon ist vielleicht schon die Druckempfindlichkeit der Knochen vieler (chronischer) Influenzakranker und ihre Reizbarkeit, die sich z. B. dadurch äussert, dass mitunter auf leichte Contusionen schon Periostwucherungen, Exostosen entstehen, vielleicht auch die spontanen Knochenschmerzen, über die manche Influenzakranke klagen. Doch von diesen unbestimmten Formen will ich hier ganz absehen. Häufig genug noch habe ich die objectiv nachweisbare Osteo-Periostitis beobachtet, welche sich durch spontane und Druckempfindlichkeit des Knochens und Oedem über den befallenen Stellen, späterhin durch Verdickung des Knochens bemerklich macht. Diese leichte Form, von mir an verschiedenen Knochen unseres Skeletts beobachtet, — ich habe schon in meiner früheren Arbeit darüber berichtet, — kam am häufigsten an den Schienbeinen vor. Wenn Quincke in 86 pCt. aller Fälle von Knochenerkrankungen beim Typhus diese am Schienbein fand, so dürfte meiner Schätzung nach ungefähr diese Zahl auch für die Influenza-Ostitis zutreffen. Am seltensten fand ich Erkrankung der Armknochen.

Oft haben die Kranken gar keine Ahnung von dieser Periostitis. Andere wieder klagen, dass sie bei längerem Stehen und Gehen Schmerzen in den Unterschenkeln haben. Bei der Untersuchung findet man ausgesprochenes Oedem, besonders über dem unteren Theile des Unterschenkels, über der Vorderseite der Tibia, nach oben hin schwächer werdend; daneben Druckempfindlichkeit, mit-

University of California LIBRARY Medical Department

unter sehr hohen Grades. Oft haben die Kranken schon Schmerzen an einzelnen Theilen der Tibia, wenn man etwas fester mit der Hand über sie hinstreicht.

Diese einfache plastische Osteo-Periostitis, welche ich auch an den Fussknochen wie an den Handknochen, am Becken, am Schulterblatt und an den Rippen beobachtet habe, kann fieberlos, aber auch unter Fieber, fast schmerzlos, aber auch unter heftigen Schmerzanfällen, namentlich beim Ausbruch der Krankheit verlaufen. Die Schwellung und Auftreibung der Knochen kann verschiedene Grade und verschiedene Ausdehnung in der Fläche erreichen. Daher habe ich Ausdehnung über eine ganze Diaphyse beobachtet und Beschränkung auf einzelne Punkte, sodass Beulen oder Knoten entstanden. Kamen letztere in grosser Anzahl vor, so entstand ein ganz charakteristisches Bild.

Bei einer Frau erzeugte diese Periostitis nodosa auf dem Schädel einige 50 Knoten von Erbsen- bis etwas über Erbsengrösse, die ausserordentlich schmerzten und sich binnen 2—3 Wochen nach dem Auftreten eines schweren Influenzaanfalls entwickelt hatten. Die Frau hatte daneben noch schwere Allgemeinerscheinungen, insbesondere heftige Kopfschmerzen. Ein Vierteljahr später (October 1895) bekam sie nach einer neuen Erkältung eine neue Verschlimmerung des schon in Abheilung begriffenen Leidens und seitdem sind die Knoten wohl immer nach einigen Monaten verschwunden, um dann und wann nach neuen Erkältungen in gewöhnlich geringerer Zahl und unter leichteren Beschwerden wieder zu erscheinen. Syphilis und Gicht waren mit Sicherheit auszuschliessen.

Bei einer anderen Frau habe ich ebenfalls nach Influenza diese knötchenbildende Periostitis der Kopfknochen beobachtet. Bei anderen Influenzakranken sah ich Knoten an den Fingern, z. Th. von solcher Beschaffenheit, dass der Eindruck gichtischer Tophi erweckt wurde. Es gab von dieser Form auch Uebergänge zu durchgehender Ostitis bezw. Osteomyelitis, sodass in einigen Fällen keine einseitige knotenförmige Auftreibung, sondern mehr diffuse, spindelförmige, an Spina ventosa erinnernde, ja ihr völlig gleichende Verdickung der Phalangen entstand. Gewöhnlich bildeten sich diese ostalen und periostalen Verdickungen in 1—2—3 Monaten bei entsprechender Behandlung zurück.

An den Beckenknochen habe ich Ostitis und Periostitis 3 mal beobachtet, 2 mal mit folgender Vereiterung, einmal des Schambeins, einmal des vorderen Theils des Darmbeins, gleichzeitig in

Digitized by Google

diesem Falle eitrige Ostitis einer Rippe. Die nicht eitrige Periostitis des Darmbeins verursachte bei der betr. erkrankten jungen Frau ausser hohem Fieber und schweren Allgemeinerscheinungen ungeheuer heftige neuritische Schmerzen im ganzen Beine der betreffenden Seite durch Uebergreifen der Entzündung oder Druck auf die Nerven. Ich konnte deutlich von aussen und von der Scheide aus die Auftreibung der Innenfläche des Darmbeins durch die plastische Periostitis fühlen und später feststellen, dass sich diese Auftreibung ganz zurückgebildet hatte[1]). Es ist interessant, dass in diesem wie in anderen Fällen von Influenzaostitis die Influenzabeschwerden später nie ganz ausgeblieben sind. Die Kranke, bei der eine eitrige Ostitis des Schambeins nach der Influenza aufgetreten und von mir operirt war, bekam am Tage ihrer Entlassung aus dem Krankenhause, an dem sie sich ganz wohl befand, — die Wunde war noch nicht ganz verheilt, granulirte aber gut und eiterte nicht mehr, — Abends einen neuen Influenzaanfall, der von aufsteigender Neuritis gefolgt war, an die sich Spinal- (Cervical-) Meningitis und weiterhin Cerebralmeningitis mit tödtlichem Ausgange anschloss. Auch von den früher von mir besprochenen Kranken sind zwei in der Folge an den weiteren Folgekrankheiten der Influenza zu Grunde gegangen.

An den Röhrenknochen habe ich mehrmals die Epiphysen befallen gesehen. In diesen Fällen handelte es sich nicht um eine plastische Periostitis, sondern um Osteomyelitis, ganz ähnlich wie an den kurzen Knochen, bei denen sich gewöhnlich auch die Osteomyelitis einstellte. Jene Form erzeugte das klinische Bild des Gelenkrheumatismus, solange keine Eiterung auftrat, was nur in wenigen Fällen am Fussgelenk der Fall war. Und ich habe aus meinen Beobachtungen die Ueberzeugung gewonnen, dass der bei der Influenza auftretende Gelenkrheumatismus wohl fast ohne Ausnahme ein osteogener ist. Ich fand immer die Epiphysen sehr schmerzhaft und nach dem Schwinden des Ergusses aus der Gelenkhöhle im Ganzen oder an einzelnen Stellen noch druckempfindlich und mehr oder weniger aufgetrieben. Genaue

---

[1]) Nachtrag bei der Correctur: Kürzlich habe ich einen ähnlichen Fall bei einem jungen Fräulein (zugewiesen von Herrn San.-Rath Görtz in Lehre) ausheilen sehen. Es bestand im Anfang starke Auftreibung der Innenseite der Darmbeinschaufel.

Digitized by Google

Untersuchung und der weitere Verlauf lehrten, dass diese Auftreibung nicht etwa auf Kapselverdickung beruhte, sondern vom Knochen ausging. Gleichzeitig bestand gewöhnlich auch noch Ostitis an anderen Stellen des Knochensystems. So habe ich im letzten Winter ein Kind behandelt, das zum zweiten Male nach Influenza im December an Ostitis der Fussknochen, zu gleicher Zeit an „Gelenkrheumatismus" beider Handgelenke erkrankte, eine Auftreibung einer Fingerphalange, wie bei Spina ventosa und eine knotenförmige Auftreibung an der Endphalange eines anderen Fingers bekam. Während diese Ostitiden bis Anfang Februar abheilten, blieb eine Verdickung der Handgelenke zurück, die in der Hauptsache aus einer starken Auftreibung der Radiusepiphyse besteht und jetzt noch nicht ganz geschwunden ist (Juni verschwunden).

Eine besondere Besprechung verdient die Entzündung der Fussknochen und besonders der Fusswurzel und des Mittelfusses wegen ihres klinischen Verlaufs. Wie schon oben erwähnt, ist die Entzündung fast stets eine osteomyelitische, keine periostale. Es entsteht häufig ein Krankheitsbild, das mit der „Fussgeschwulst" der Soldaten, bei der es sich nach den Untersuchungen von Kirchner,[1]) Schulte[2]) und Stechow[3]) fast ohne Ausnahme um einen indirecten Bruch von Metatarsalknochen handelt, grosse Aehnlichkeit hat. Der Fuss ist anfangs nur über den erkrankten Knochen, später aber, und namentlich, wenn der Kranke den Fuss nicht gleich geschont hat, oft in grosser Ausdehnung geschwollen. Dann ist die Krankheit gewöhnlich auch äusserst hartnäckig. Es können Monate vergehen, ehe die Heilung erfolgt ist, ja ich habe einen Herrn behandelt, bei dem sich das Fussleiden in Folge zweier Rückfälle, die durch zu frühzeitige Anstrengung des Fusses hervorgerufen waren, über 3 Jahre hingezogen hat. Es betheiligen sich in diesen Fällen gewöhnlich die Gelenke an der Ostitis und da an einer Gelenkhöhle ja fast ohne Ausnahme mehrere Knochen theilnehmen, so pflanzt sich die Entzündung mitunter durch das Gelenk von einem Knochen auf den andern fort, bis z. B. an der

---

[1]) A. Kirchner, Ueber das Wesen der sogenannten Fussgeschwulst. Wiesbaden. 1898.

[2]) Schulte, Die sogenannte Fussgeschwulst. von Langenbeck's Arch. Bd. 55. S. 4.

[3]) Stechow, Fussoedem und Röntgenstrahlen. Deutsche militärärztliche Zeitschrift. 1897. No. 11.

Digitized by Google

Fusswurzel alle Knochen erkrankt sein können. Am Mittelfuss bleibt die Erkrankung gewöhnlich auf den befallenen Knochen beschränkt. Und dann besonders ist die Aehnlichkeit mit jener „Fussgeschwulst“ auffallend.

In einzelnen Fällen habe ich nach subacutem Verlaufe der Erkrankung operiren müssen wegen der Schmerzen oder des Ausbleibens der Heilung bezw. Besserung oder weil wegen Entstehen von Fluctuation Eiterung angenommen werden musste. Bei der Operation fand ich im Gelenk gewöhnlich einen dünnen, bräunlichen Eiter, der mit wenig Flocken vermischt war; dann war der Knochen immer wie hämorrhagisch erweicht. Diese Fälle betrafen das Fussgelenk. Bei der Aufmeisselung der Fusswurzel- und Mittelfussknochen dagegen war die Markhöhle bezw. die Spongiosa immer von einem dicken, rahmigen, weissen, bis gelblichen Eiter gefüllt, der in einzelnen Fällen so dick war, dass er fast käsig aussah. Von Tuberculose fand sich nie eine Spur, obgleich der subacute bis chronische Verlauf bisweilen an Tuberculose denken liess. Ganz auffällig war in einzelnen dieser Fälle die plastische Schwellung des Periosts und der Weichtheile, die an das Bild eines beginnenden Tumor albus erinnerte. Am häufigsten erkrankten das Os cuboideum und Os naviculare, seltener der Talus und Calcaneus, am seltensten die Ossa cuneiformia, von den Metatarsi mit Vorliebe der 5. und 1.

An der Hand habe ich nur einmal operiren müssen wegen Ostitis des Os capitatum. Ich habe an ihr, abgesehen von der Ostitis der Fingerglieder, nur noch 2 Mal eine Ostitis der Metacarpi gesehen, die in dem einen Falle nicht einmal mit Sicherheit auf Influenza zurückgeführt werden konnte.

Es hängt diese Häufigkeit der Erkrankung des Unterschenkels und Fusses offenbar mit der stärkeren Inanspruchnahme dieser Körpertheile, wahrscheinlich aber auch mit den besonderen Circulationsverhältnissen derselben zusammen.

Von einigem Interesse war für mich die Thatsache, dass ich mehrere Male die Knochenerkrankungen bei der Influenza familienweise beobachten konnte. Schon oben (S. 499) habe ich über eine Dame berichtet, die an multiplen Ostitiden erkrankt war, nachdem vorher schon ihre Mutter wegen Influenza-Ostitis von mir operirt war. Gleichzeitig mit ihr bekam ihr Bruder, der mit den beiden Damen

Digitized by Google

nicht zusammenwohnte, sie aber häufig besuchte, nach einer heftigen Influenza (behandelt von Herrn Dr. Roth) eine knotenförmige periostale Auftreibung an einem Finger.

In einer anderen Familie habe ich die Mutter, welche zwei Jahre vorher schwere Influenza mit exsudativer Pleuritis überstanden hatte, danach aber lange noch Beschwerden hatte, wegen chronischer Ostitis und tumorbildender Periostitis des unteren Endes der Ulna 3 mal operiren müssen, ehe definitive Heilung erzielt war — es traten nach den ersten beiden Operationen trotz anfänglich erzielter Heilung Recidive auf —; eine Tochter erkrankte nach schwerer nervöser und besonders Cerebral-Influenza an Periostitis tibiae, die andere an leichter Ostitis im Fersenbein und Talus, später einer Fingerphalange (der Spina ventosa ähnliche Auftreibung).

Sie werden aus dieser kurzen Skizze schon erkannt haben, dass die Knochenerkrankungen bei der Influenza durchaus nicht selten sind, es wird Ihnen ausserdem auch nicht entgangen sein, dass sie sich durch gewisse Eigenthümlichkeiten auszeichnen. Im Ganzen ähneln sie am meisten den Knochenerkrankungen beim Typhus. In der Hauptsache haben wir eine Osteo-Periostitis zu verzeichnen, seltener eine Osteomyelitis. Es bildet das also einen grossen Unterschied gegenüber den gewöhnlichen infectiösen Knochenerkrankungen, die ja meist unter der Form der Osteomyelitis verlaufen. Ganz selten im Verhältniss zur Zahl der Ostitisfälle kommt es zur Vereiterung. Diese führte in meinen Fällen fast nie zur Nekrose, oder wenigstens nicht zu ausgedehnterer Sequesterbildung. Auffällig war es, dass in einigen Fällen der Knochen nicht eigentlich vereitert, sondern nur erweicht erschien. Und in dieser Beziehung ist der Fall interessant, den ich gestern bei der Besprechung der Ostitis fibroplastica erwähnte, in dem es bei einem Fräulein in den Dreissigern, die mit ihrer Mutter an Influenza erkrankt war, nach einem Trauma zu eigenthümlicher Erweichung der von der Verletzung betroffenen Knochen gekommen war. Ich darf im Anschluss hieran wohl erwähnen, dass ich schon in meiner früheren Arbeit aus der Literatur eine Beobachtung angeführt habe, nach der die Influenza bei einer Frau von allgemeiner Knochenerweichung gefolgt.

Es ist nun die Frage zu beantworten, durch welche Infectionsträger diese Knochenerkrankungen hervorgerufen sind. Bezüglich

Digitized by Google

der nicht eitrigen Formen, bei denen nur ein günstiger Umstand, der mir aber bisher gefehlt hat, eine Untersuchung auf Mikroorganismen ermöglichen könnte, muss ich eine bestimmte Antwort schuldig bleiben. Es ist aber anzunehmen, dass die einfache plastische Osteo-Periostitis direct durch die Influenzabacillen oder wenigstens deren Toxine hervorgerufen ist, da der Verlauf ein viel milderer ist, als bei der durch Staphylokokken oder Streptokokken verursachten, selbst wenn sich die Periostitis sehr in die Länge zieht, und da sie sich häufig direct an die Influenza anschliesst. Aber auch wenn sie später auftritt, ist gegen jene Annahme nicht viel einzuwenden, da wir jetzt wissen, dass die Influenzabacillen sich lange im Körper halten können, oft ohne eine Krankheitserscheinung hervorzurufen[1]). In anderen Fällen muss man wohl die oft sehr hartnäckigen Nachwehen der Influenza, besonders das häufige Frösteln, die allgemeine Abgeschlagenheit, die neuritischen Schmerzen, chronischen Katarrh oder Neigung zu Katarrhen und chronischen Milztumor auf die Anwesenheit von Influenzabacillen im Körper zurückführen. Jene Auffassung entspricht aber auch dem Ergebnisse der oben angeführten Untersuchungen Ponfick's.

Bezüglich der Osteomyelitis vermag ich Ihnen auch keine genaue Auskunft zu geben, da ich aus äusseren Gründen nicht in der Lage war, selbst Untersuchungen anzustellen. Es ist 2 mal bei eitriger Osteomyelitis auf Influenzabacillen gefahndet worden, doch wurden keine gefunden. Einige Male wurden überhaupt keine Mikroorganismen gefunden bei der mikroskopischen Untersuchung (Culturen waren nicht angelegt worden), ein Mal Streptokokken, ein Mal eine Art Diplokokken, einige Male Staphylokokken. Danach scheint es fraglich zu sein, ob Influenzabacillen Osteomyelitis erzeugen können. Diese Frage ist aber theoretisch gewissermaassen schon dadurch entschieden, dass jetzt gar kein Zweifel mehr besteht, dass nicht allein die Staphylokokken und Streptokokken, wie man früher annahm, die betreffende Entzündung bezw. Eiterung verursachen, sondern dass auch die Erreger bekannter Infectionskrankheiten, wie Typhusbacillen, Gonokokken, Pneumoniekokken, dieselbe Fähigkeit besitzen. Warum sollen da die Influenzabacillen

[1]) Kretz, Influenzabeobachtungen im Jahre 1897. Wien. klin. Wochenschr. 1897. No. 40. Verhandlungen der Naturforscherversammlung zu Braunschweig. 1897.

Digitized by Google

eine Ausnahme machen? Praktisch ist die Frage in gewissem Sinne bejahend beantwortet durch den Nachweis von Influenzabacillen in einem epiduralen Abscess[1]), der von einer latent gebliebenen jauchigen Felsenbeinostitis ausgegangen war. Ausserdem ist durch vielfache Untersuchungen festgestellt, dass die Influenzabacillen überhaupt Eiterung verursachen können.

Wenn ich nun auch behaupten möchte, dass dieser oder jener Fall eitriger Ostitis oder Osteomyelitis direct durch die Influenzabacillen verschuldet ist, so bin ich doch der Ansicht, dass in den meisten Fällen andere Mikroorganismen mitwirken, und zwar Staphylokokken oder Streptokokken. Das geht erstens aus dem Befunde von diesen Kokken in solchem Eiter hervor, den wir, wie ich oben erwähnte, gemacht haben, sodann aus der Thatsache, dass auch bei den schwereren Formen von Osteomyelitis bei anderen Infectionskrankheiten neben den dieser Krankheit zugehörenden Mikroorganismen oft, wenn nicht meist, die gewöhnlichen Eiterkokken mit im Spiele sind. Es wird sich demnach in solchen Fällen um eine Art Mischinfection handeln: entweder wirken Influenzabacillen oder Eiterkokken gemeinsam auf die Eiterung hin, oder durch die Thätigkeit der ersteren ist das Gewebe so geschwächt, dass letztere einen günstigen Boden für ihre Weiterentwicklung finden.

Ich hege keinen Zweifel, dass, wenn sich die Aufmerksamkeit Derer, die sich mit der bakteriellen Seite der Osteomyelitis beschäftigen, erst auf die von mir berührte Frage entschiedener richten wird, der Befund von Influenzabacillen im Osteomyelitis-Eiter nicht ausbleiben wird. Bezüglich der Typhusostitiden bestand ein ganz ähnliches Verhältniss. Obgleich deren Vorhandensein klinisch schon lange bekannt war, auch der Typhusbacillus schon lange entdeckt war, vergingen doch Jahre, ehe der Nachweis erbracht war, dass der Typhusbacillus selbst diese Ostitiden erzeugen könne.

In der Literatur habe ich fast gar keine Ausbeute gefunden. Ausser den in meiner früheren Arbeit erwähnten wenigen Mittheilungen ist mir nur noch eine Mittheilung von Tilmann über einen Fall von Congestionsabscess in Folge von Rippencaries nach In-

---

[1]) Haedke, Fall von Meningitis und epiduralem Abscess mit Nachweis von Influenzabacillen. Münchener med. Wochenschrift. 1897. No. 29.

Digitized by Google

fluenza bekannt geworden[1]). Hierher zu rechnen sind auch wohl noch die Fälle von Perichondritis laryngis[2]), die ich verzeichnet gefunden habe. Ausserdem sind mir noch einzelne Fälle aufgestossen, von denen ich glaube, dass sie der Influenza ihren Ursprung verdanken, aber ich glaube auf eine Untersuchung dieser Frage nicht eingehen zu sollen. Wenn die Chirurgen erst gewohnt sein werden, die Influenza in den Kreis der ätiologischen Factoren bei ihren Beobachtungen und Untersuchungen zu ziehen, werden bald mehr Fälle von Knochenerkrankungen bekannt werden, in denen in genetischer Beziehung ein Zusammenhang zwischen der Erkrankung und der Influenza leicht nachgewiesen werden kann.

Fragen Sie mich nun, weshalb ich Ihnen über diese Knochenerkrankungen nach der Influenza hier berichte, so veranlasst mich nicht nur der rein wissenschaftliche Werth solcher Beobachtungen, sondern auch die Rücksicht auf das praktische Interesse. Ich habe nämlich gefunden, dass diese Erkrankungen, wie fast alle Erkrankungen bei der Influenza, eine sehr grosse Empfindlichkeit gegen jeden mechanischen Eingriff haben. In einigen meiner Fälle erschien diese Empfindlichkeit kaum glaubhaft. Selbst die leichteste Massage, Gypsverband bei dicker Wattepolsterung, das Aufliegen von Sand bei Sandbädern waren im Stande Verschlimmerung der Erkrankung, mitunter auf lange Zeit hinaus, zu erzeugen. Bei der Behandlung muss daher jeder stärker reizende Eingriff unterlassen werden. Möglichst vollständige Ruhe der erkrankten Stelle und des erkrankten Theils, Priessnitz'sche Umschläge und Natr. salicyl. mit Antipyrin sind die Mittel, durch welche ich selbst in veralteten Fällen noch gute Erfolge erzielt habe. In dieser Hinsicht ist mir immer ein älteres Ehepaar interessant geblieben, das nach einer im Jahre 1895 überstandenen Influenza einen chronischen Rheumatismus zurückbehalten hatte. Der behandelnde College hatte Einreibungen und Massage und, um einer etwa eintretenden Steifigkeit bei der Hartnäckigkeit des Leidens vorzubeugen, fleissige Uebungen verordnet. Die Schwellung und die Schmerzen

---

[1]) Tilman, Bericht über die chirurgische Klinik des Geh.-Rath Prof. Dr. von Bardeleben für die Zeit vom 1. April 1892 bis 31. März 1893 — Charité-Annalen. XIX.

[2]) Réthi, Wien. klin. Wochenschr. 1894. No. 48. — Tilman a. a. O., Moure, Perichondrite laryngo-trachéale avec abscès. Revue de laryngol. 1895. No. 14.

Digitized by Google

wurden dabei nicht besser, sondern schlimmer, und schliesslich wurde jede weitere Behandlung als nutzlos unterlassen. Als ich August 1896 die Behandlung zunächst des Mannes übernahm, fand ich bei diesem dick geschwollene Fussgelenke mit Auftreibung auch der Fusswurzeltheile und der Fersengegend, sowie ausgesprochene Fasciitis plantaris. Gehen war wegen der Schmerzen kaum noch möglich. Unter der oben angegebenen Behandlung, neben der ich noch Unna'schen Carbolquecksilberpflastermull anwandte, trat bald Besserung ein, und am 16. November 1896 konnte ich den Kranken völlig geheilt aus der Behandlung entlassen. Die Frau, welche klumpig verdickte, unförmliche Füsse und dick aufgetriebene hydropische Kniegelenke hatte, liess sich erst im vorigen Jahr behandeln, nachdem die Schmerzen immer heftiger geworden waren und das Gehen schliesslich fast nicht mehr möglich war. Die Kniegelenke konnten noch nicht bis zu einem Winkel gebogen werden. Die Frau hatte sich auf eine Behandlung bis dahin nicht einlassen wollen, weil sie bei ihr unter solchen Verhältnissen doch keine Aussicht auf Erfolg böte. Innerhalb zweier Monate war so grosse Besserung erzielt, dass die Frau das Bett verlassen konnte. Nach 3 Monaten waren die Füsse und Fussgelenke völlig geheilt, nur die Kniegelenke noch leicht verdickt und empfindlich. Aber nach 7 Monaten waren auch diese geheilt und sind bis jetzt gesund geblieben. Ich hatte in diesen beiden Fällen die Diagnose auf Influenza-Erkrankung aus der Anamnese und den noch vorhandenen, für chronische Influenza sprechenden Stigmata, die ich vorn erwähnt habe, gestellt, sowie auf Grund der Untersuchung, welche einen osteogenen „Rheumatismus" ergab.

Ich könnte Ihnen über noch mehrere Fälle berichten, in denen „chronischer Gelenkrheumatismus", bisher vergebens von Collegen mit Massage u. s. w. behandelt, bei jener schonenden Behandlung vollständig ausheilte. Aber das angeführte Beispiel mag genügen.

Auch am Fusse bezüglich der „Fussgeschwulst" habe ich mehrfach dieselbe Beobachtung gemacht. Auch diese Fälle waren stets als Rheumatismus aufgefasst und nun vergeblich mit Massage u. s. w. behandelt worden.

Ich bin am Ende meiner Mittheilungen, indem ich absehe, auf einige vereinzelte, im Anschluss an Influenza aufgetretene chirurgische Leiden, wie Bursitis achillea anterior (Achillodynie),

Digitized by Google

über die ich schon früher berichtet und von der ich noch ein paar Fälle gesehen habe, Tendovaginitis, Myositis, Orchitis einzugehen. Nach meinen Erfahrungen sind diese gegenüber den vorher beschriebenen immerhin als Raritäten zu bezeichnen.

Durch meine Darlegungen glaube ich Ihnen bewiesen zu haben, dass die Influenza auch von Seiten des Chirurgen eine grössere Beachtung beanspruchen darf, nicht bloss in Hinsicht auf das wissenschaftliche Interesse, sondern auch mit Rücksicht auf die praktische Bedeutung, die die Kenntniss von dem ätiologischen Einflusse, den die Influenza auf gewisse chirurgische Krankheiten hat, für die Behandlung derselben besitzt.

Digitized by Google

XLIII.

Zur Casuistik des Sanduhrmagens.

Von

Professor Dr. Freiherr v. Eiselsberg

in Königsberg i. Pr.[1]).

(Mit 11 Figuren.)

In neuerer Zeit wurde auf die Bedeutung der Sanduhrform des Magens für den Chirurgen die Aufmerksamkeit durch Wölfler[2]) gelenkt, nachdem schon vorher v. Bardeleben[3]) und Kruckenberg[4]) in je einem Falle die Längsincision und Quernaht mit Erfolg vorgenommen hatten. Wölfler hat in seinem Falle durch die Gastroanastomose Heilung erzielt und erörtert im Anschlusse daran die verschiedenen operativen Maassnahmen. Kurze Zeit nach Erscheinen dieser Arbeit hat Hirsch[5]) alle bis dahin beobachteten Fälle von Sanduhrmagen zusammengestellt und einen Fall beschrieben, in welchem ein Sanduhrmagen durch die Obduction aufgedeckt wurde, bei dem sich neben der Verengerung auch Geschwüre fanden. Seine Deutung, dass es sich um eine ursprünglich angeborene Form handelte und sich erst secundär in der Nähe der Stenose die Ulcera gebildet hätten, ist durchaus plausibel. Dieselbe wird durch einen noch vor kurzer Zeit mitgetheilten Fall von Siewers[6]) bestätigt, in welchem es durch eine Perforation knapp neben der anscheinend congenitalen sanduhrförmigen Strictur zu tödtlicher Peritonitis kam.

---

[1]) Vorgetragen am 4. Sitzungstage des Congresses, 8. April 1899.

[2]) Ueber die Gastroanastomose beim Sanduhrmagen. Beiträge zur klin. Chirurgie. XIII. 1895.

[3]) Klemperer, Berl. klin. Wochenschr. 1889.

[4]) Schmidt-Monard, Münchner med. Wochenschrift. 1893.

[5]) Ueber Sanduhrmagen. Virchow's Archiv. 1895. S. 140.

[6]) Ein Fall von Sanduhrmagen. Berl. klin. Wochenschr. 1899. S. 15.

Digitized by Google

Der Wölfler'schen Mittheilung folgten bald andere von durch Operation geheilten Fällen (Lauenstein, meine Beobachtung, Langenbuch, Courmont, Schwarz, Hochenegg[1]). Alle diese Autoren haben je einen Fall operirt. Nur Bier hat (nach Asbeck[2]) 4 und von Unge[3]) 2 solche Fälle zu behandeln Gelegenheit gehabt.

Nur selten kommt der angeborene Sanduhrmagen vor. Hirsch hat 22 derartige Fälle aus der Literatur gesammelt, zu denen noch 2 (Hochenegg, Siewers) hinzukommen.

Fig. 1.

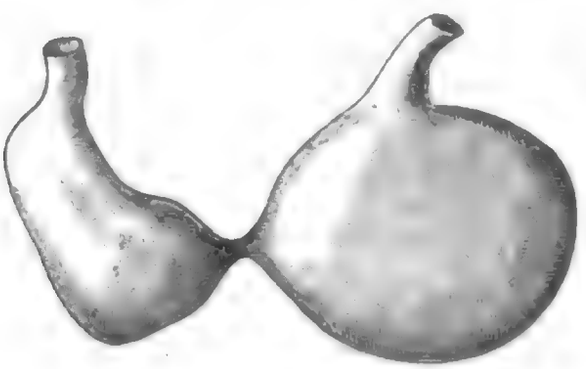

Fig. 2.

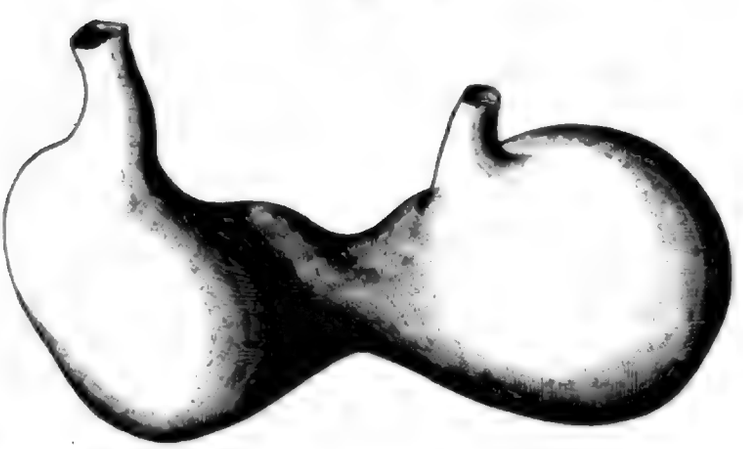

Ich verdanke der Freundlichkeit meines Collegen, Herrn Prof. Stieda, 2 Präparate, welche zufällig an der Leiche gefunden wurden. Dieselben sind in Fig. 1 und 2 dargestellt. Wahrscheinlich handelt es sich um die angeborene Form von Sanduhrmagen. In

---

[1]) Ein Fall von Sanduhrmagen, geheilt durch Gastroanastomose. Wiener klin. Wochenschr. 1898. S. 24.

[2]) Vier Fälle von Sanduhrmagen. Doctor-Dissertation. Kiel 1898.

[3]) Tverne fall af timglas maje operat. helsa. Centralblatt für Grenzgebiete. 1899. S. 9.

Digitized by Google

einem Falle ist die Strictur eine so hochgradige, dass es durchaus plausibel erscheint, dass es unter Umständen zur Drehung um die Längsaxe und folgendem Verschlusse kommen kann (Mazotti, Langenbuch, Saake bei Wölfler).

In der Mehrzahl der Fälle wurde die erworbene Sanduhrform beobachtet, weshalb dieselbe uns auch in allererster Linie interessirt. Die Ursache desselben ist ein circulär oder mehr oder weniger circulär, den Magen beiläufig in seiner Mitte zwischen Pylorus und Cardia umgreifendes Geschwür. Sehr viel seltener ist die sanduhrförmige Einschnürung durch einen Narbenstrang, der von aussen den Magen verengt (v. Hacker, Robinson, Langerhans) oder durch Verwachsung mit der Leber oder endlich durch starkes Schnüren (bei steil gerichtetem Magen) bedingt (Rasmussen).

Die Symptome, welche der Sanduhrmagen verursacht, sind dieselben der Pylorusstenose, bezw. die des offenen Magengeschwürs. Nur in Ausnahmefällen wird es zu einem totalen Verschlusse kommen. Von therapeutischen Eingriffen kommt die Excision (Continuitäts-Resection), Längsincision mit folgender Quernaht, die Gastroanastomose und endlich die Gastroenterostomie in Betracht.

Ich habe bisher 8 Fälle von Sanduhrmagen operirt, einen Fall noch in Utrecht, 7 Fälle in Königsberg.

In allen Fällen war durch Ulceration die Sanduhrform des Magens verursacht und möchte ich die Fälle in 2 Gruppen theilen:

I. Sanduhrform des Magens durch frische Ulceration 4 Fälle.

II. Sanduhrform des Magens durch Narben nach Ulcerationen 4 Fälle.

1. Sanduhrform des Magens durch ein frisches Ulcus verursacht.

1. Fall. 28jährige Frau mit Symptomen von Pylorusstenose und Hämatemesis. In der Magengegend ist ein harter Tumor fühlbar. Der Mageninhalt enthält reichlich freie Salzsäure. Operation in Narkose (Utrecht, October 1894[1]). Circuläre Schwiele in der Mitte des Magens, dadurch sanduhrförmige Einschnürung (Fig. 3), Gastroanastomose nach Wölfler, leider gerieth der Schnitt im pylorischen Theile in das Bereich des Ulcus; daselbst erfolgte eine Perforation nach 2 Tagen und es entwickelte sich eine Peritonitis,

[1]) Der Fall ist bereits von mir publicirt: Ueber Ausschaltung inoperabler Pylorusstenosen. Langenbeck's Archiv. Bd. 50. S. 4.

Digitized by Google

Fig. 3.

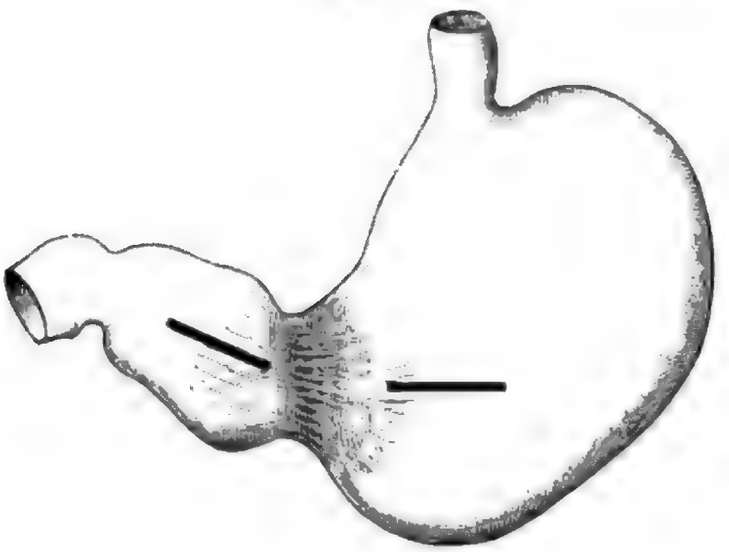

welche ad exitum führte. Die Section ergab, dass die sanduhrförmige Einschnürung durch ein circuläres Ulcus bedingt war, welches hinten fest mit dem Pankreas verwachsen war; das letztere war arrodirt.

Hier war der Fehler gemacht, dass die Naht in kranker Magenwand angelegt wurde. Entschieden besser wäre eine Gastroenterostomie gewesen!

2. Fall. 49jährige Frau, seit Jugend an Magenbeschwerden leidend, in letzter Zeit Zunahme derselben und Entwickelung einer mächtigen Geschwulst entsprechend dem Fundus: intensive Schmerzen nach jeder Mahlzeit. Positiver Salzsäurebefund. Laparotomie ergiebt ein grosses nicht circuläres offenes Geschwür des Magenfundus, welches mit der Bauchwand verwachsen war (Fig. 4). Längs-Incision und Quernaht. Heilung p. p.

Fig. 4.

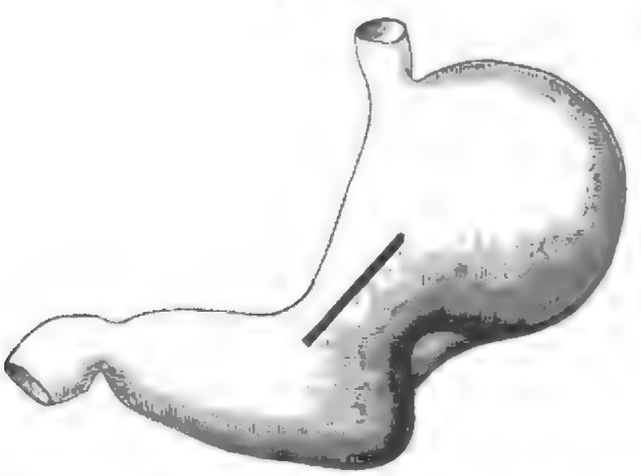

Nach einem $^3/_4$ Jahr später einlaufenden Berichte hat die Patientin gute Esslust, doch treten nach dem Essen wiederum Schmerzen auf, die nach dem Brechen verschwinden. Es besteht daher der Verdacht auf ein Recidiv.

Das Recidiv ist nicht zu verwundern, da das Ulcus mit der Bauchwand

Digitized by Google

verwachsen war, also Gelegenheit gegeben war, dass wieder die Quernaht verzogen wurde.

3. Fall. 34jährige Patientin. Vor 16 Jahren Magenbeschwerden mit Blutbrechen, dann oft Magenbeschwerden, erst seit einigen Wochen abermaliges Blutbrechen und intensive Beschwerden.

In der Mittellinie ein harter, fest mit der Bauchdecke verwachsener, sehr druckempfindlicher Tumor. Wiederholte Hämatemesis.

Fig. 5a.

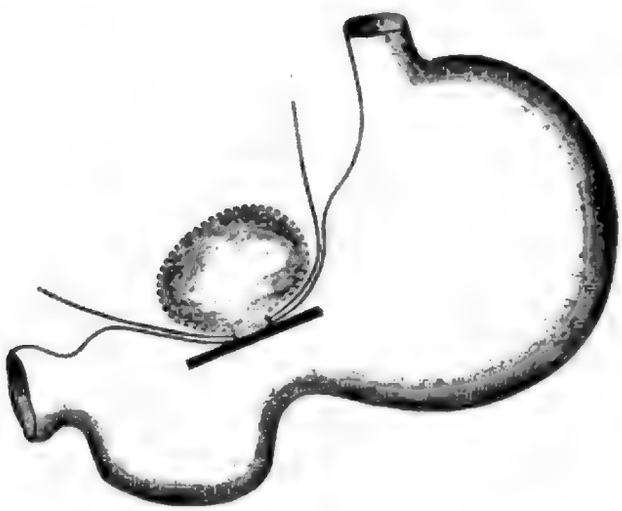

Fig. 5b.

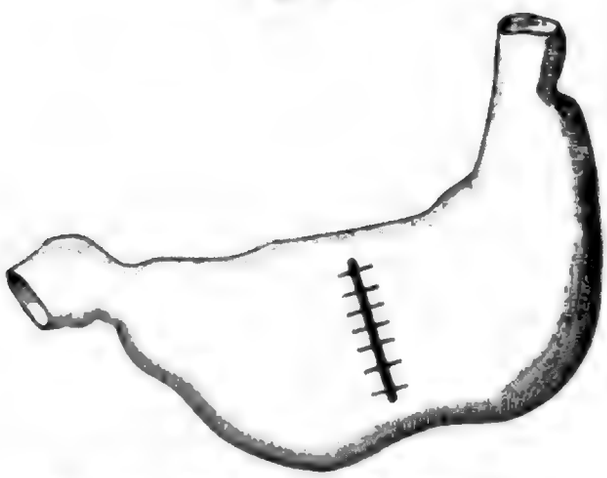

Laparotomie (21. 2. 99). Medianschnitt, als sich dieser nicht ausreichend erweist, nach links zu ein Querschnitt. Nach Lösung einer Verwachsung mit der Leber kommt man in eine über Hühnerei-grosse Höhle (welche einem Ulcus entspricht), in deren Tiefe sich eine Perforation findet, welche gerade auf eine sanduhrförmige Einschnürung des Magens hinzielt. Diese Einschnürung ist so hochgradig, dass kaum ein kleiner Finger passiren kann. Der Magen wird hierdurch in einen grösseren cardialen und kleineren pylorischen Theil umgewandelt (Fig. 5a). Es wird durch dieses Loch hindurch ein Längsschnitt von 6 cm gemacht und derselbe quer genäht (Fig. 5b). Jodoformgaze-Tamponade. Exitus nach 10 Std. an Collaps.

Digitized by Google

Die Section ergab keine Blutung. Die Strictur war durch die Operation bis auf bequem 2 Finger Breite erweitert worden.

4. Fall. 36jährige Frau; seit 17 Jahren Magenbeschwerden, welche auf Ulcus deuten, seit einem halben Jahre Blutbrechen, Schmerzen, Abmagerung. Blasse, magere Frau, links vom Nabel findet sich eine druckempfindliche diffuse Härte, das Abdomen ist aufgetrieben. Die Diagnose lautet auf eine Ulcusstenose nebst einem frischen Geschwüre. Erst unmittelbar vor der Operation Ausspülung, wobei auch frisches Blut kommt. Die Operation ergiebt den Magen in seiner Mitte durch weisse Adhäsionen, welche zur hinteren Bauchwand ziehen und auch an die Leber hinführen, fixirt. Mühsame Lösung dieser Adhäsionen, wobei es etwas aus der Leber blutet. Nach einem senkrechten Schnitte durch die Bauchwand bekommt man mehr Platz, endlich ist der Magen frei und nun sieht man in der Mitte der kleinen Curvatur näher an der Cardia einen faustgrossen Tumor, welcher siegelringartig derselben aufliegt (Fig. 6).

Fig. 6.

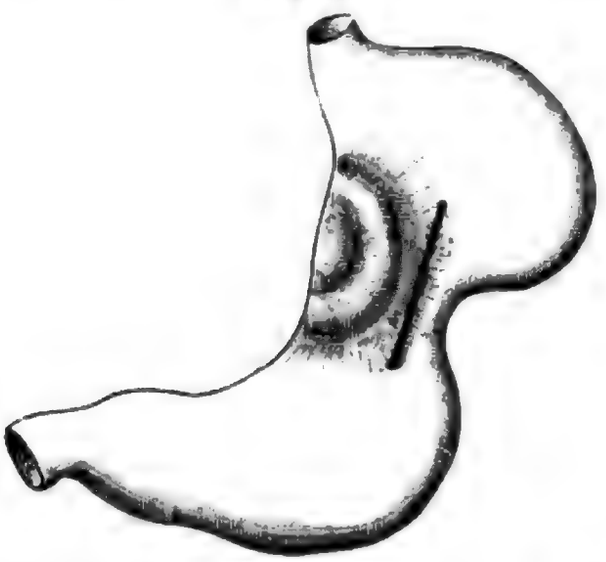

Nach einer 10 cm langen Längsincision sieht man: an der hinteren Magenwand ein 5 Markstück grosses Ulcus, aus welchem es blutet und welches fest nach hinten zu verwachsen ist. An eine Excision war nicht zu denken, es wurde daher der Boden mit dem Glüheisen verbrannt. Quernaht des Längsschnittes. Um der frischen Wunde vollkommene Ruhe zu lassen, wurde noch ausserdem eine Jejunostomie nach Witzel angelegt. Nach 12 Stunden starb die Kranke an einer Streptokokkenperitonitis, die vielleicht dadurch veranlasst war, dass einer der Assistenten an einem starken Schnupfen litt.

Bei der Section erwies es sich, dass der Boden des Geschwürs vom Pancreas gebildet wurde.

2. Sanduhrform des Magens bedingt durch eine Narbe.

5. Fall. 33jähriges Mädchen, seit Jahren an Magenbeschwerden leidend. Kein Tumor fühlbar, keine Ectasie, wohl aber kommt, nachdem aus dem Magenschlauche nichts mehr abläuft, beim weiteren Zu-

Digitized by Google

rückziehen der Sonde plötzlich noch eine grössere Quantität von Spülwasser. Intensive stets auf dieselbe Stelle localisirte Magenschmerzen. Die Laparotomie erweist den Pylorus frei. Eine circuläre Einschnürung theilt den Magen in einen grösseren cardialen und kleineren pylorischen Theil (Fig. 7). Beim Versuche der Invagination erweist sich die Strictur eben für den

Fig. 7.

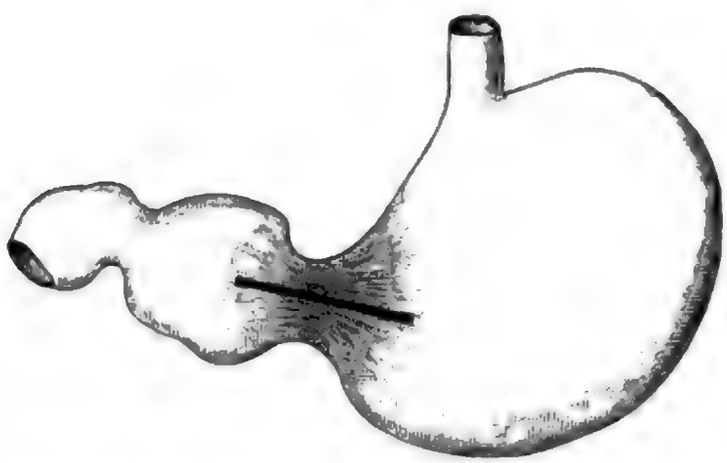

kleinen Finger durchgängig. Längsschnitt und Quernaht. Vortrefflicher Erfolg, alle Beschwerden wurden dadurch behoben. Patientin stellt sich nach $^3/_4$ Jahren geheilt vor.

Später traten wiederum Magenbeschwerden auf, die sich auf Spülung zwar besserten, seit April 1899 aber nach jeder Mahlzeit zu intensiven Magenschmerzen führten, so dass die Patientin im Juni 1899 abermals Aufnahme in der chirurgischen Klinik suchte.

Der Ernährungszustand war gut (6 Pfund Gewichtszunahme seit der Entlassung vor drei Jahren). Es konnte weder ein Tumor, noch eine Ectasie des Magens nachgewiesen werden. Die Magenuntersuchung ergab Hyperacidität. Die intensiven Schmerzen nach jeder Mahlzeit erweckten den Verdacht, dass sich abermals eine Strictur oder ein frisches Ulcus entwickelt hatte. Am 5. Juli d. J. wurde daher die zweite Laparotomie ausgeführt: Nach Lösung der Netzverwachsungen wurden die bei der ersten Operation angelegten Magennähte, welche subserös lagen, sichtbar. Es fand sich daselbst abermals eine sanduhrförmige Einschnürung; das Lumen derselben entsprach der Grösse eines Zweimarkstückes. Der Rand dieser Strictur war scharf und hart. Der cardiale Theil des Magens war, wie bei der ersten Operation, beträchtlich erweitert. Gastroenterostomia retrocolica posterior mittels Naht. Zu- und abführender Schenkel wurde nach Kappeler am Magen fixirt.

Reactionsloser Verlauf. Heilung per primam. Verschwinden der Schmerzen.

6. Fall. 30jährige Frau. Seit Jahren Magenbeschwerden, ab und zu Blutbrechen, in letzter Zeit Zunahme der Beschwerden, weshalb Patientin die innere Klinik Prof. Lichtheim's aufsuchte.

Es konnte kein Tumor gefunden werden. Beim Aufblasen des Magens schien in der Medianlinie eine schmerzhafte Resistenz fühlbar zu sein. Wurde

Digitized by Google

Wasser eingegossen, so füllte sich erst die linke Magenhälfte und dann die rechte. Im Mageninhalte freie Salzsäure. Wenig Retention. Nach der Probemahlzeit wurde der Magen gewaschen, bis dass das Spülwasser rein war; dann kamen auf einmal wieder alte, verdaute Speisereste. Es wurde die Wahrscheinlichkeitsdiagnose auf Sanduhrmagen gestellt.

I. Operation 18. 1. 98. Durch eine derbe Narbe wird eine sanduhrförmige Einschnürung des Magens erzeugt (ungleiche Magenhälften, kleiner cardialer, grosser pylorischer Theil). Die circuläre Strictur wird durch Einstülpung auf etwas über Daumendicke geschätzt. Längsincision der Strictur nach jeder Seite noch 5 cm weit ins Gesunde. Quernaht. Reactionsloser Verlauf. Besserung, doch nicht Verschwinden der Beschwerden. Eine längere Beobachtung in der inneren Klinik machte Simulation wahrscheinlich, doch kam es so häufig zu Erbrechen und Klagen über Magenschmerzen, dass die

Fig. 8a.

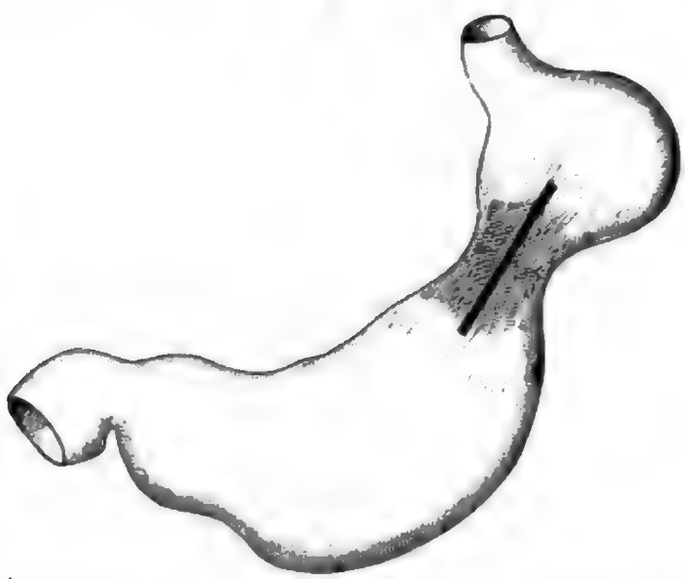

Vermuthung eines Recidivs nicht von der Hand zu weisen war. Da das regelmässige Ausspülen nichts half, wurde eine abermalige Laparotomie vorgenommen.

II. Operation (10. 5. 98). An Stelle der Operation fand sich im Magen eine für 2 Daumen bequem durchgängige, jedoch scharf umrandete Verengerung (Fig. 8a). Abermals Längsincision und Quernaht. Heilung p. p. Die Beschwerden besserten sich, doch schwanden sie nicht. 9 Monate später trat wieder Erbrechen und heftiger Schmerz auf.

Da Spülungen und Diät keinen Erfolg erzielten: III. Laparotomie (24. 2. 99). Diesmal war die Bloslegung des Magens wegen vielfacher Verwachsung desselben mit dem Netze nicht einfach. Es zeigte sich deutlich wieder eine sanduhrförmige Einschnürung und Ectasie des cardialen Theiles, also ein Beweis, dass wieder eine Strictur vorhanden war. Durch dieselbe konnte man

Digitized by Google

einen Finger eben durchführen. Es wurde nunmehr die Gastroanastomose ausgeführt (Fig. 8b).

Hierauf wurde die Frau geheilt entlassen. Nach 2 Monaten kam sie bereits mit Beschwerden zurück, die sich jedoch bei Regelung der Diät bald besserten, so dass die Pat. wieder entlassen wurde[1]).

Fig. 8b.

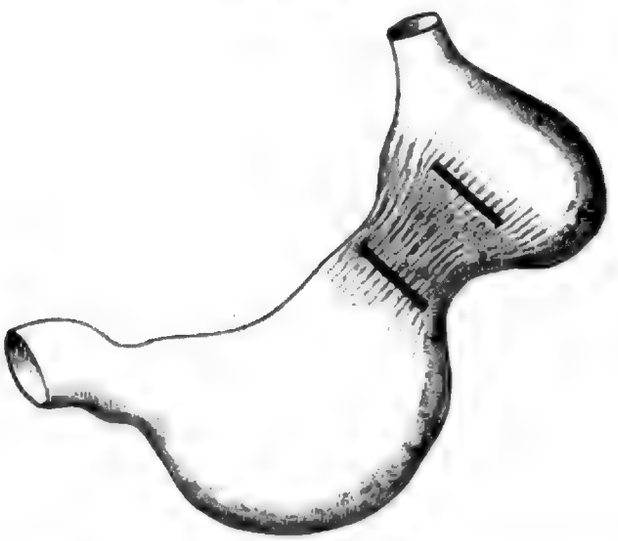

7. Fall. 32jährige Frau, mit starken Magenschwerden, häufigem Erbrechen (Hämatemesis), seit 3 Monaten brach sie beinahe alles aus; sie magerte stark ab. Es war kein Tumor, wohl aber Druckempfindlichkeit in der Magengegend, Ectasie und Retention nachzuweisen. Viel freie Salzsäure. Probefrühstück nicht verdaut. Diagnose: Pylorusstenose (nach Ulcus).

Operation: 28. 1. 99. Typischer Sanduhrmagen verursacht durch eine Verwachsung mit der Leber. Circuläre Stenose für 1 Finger durchgängig. Nach Lösung der Leberverwachsung wurde eine 13cm lange Incision mit folgender Quernaht gemacht (Fig. 9). Es erfolgte reactionslose Heilung. Vortreffliches Resultat.

8. Fall. 43jährige Frau, welche seit ihrem 20. Lebensjahre an Blutarmuth und Magenbeschwerden litt. Seit September 1898 trat fast täglich Erbrechen einige Stunden nach der Aufnahme der Nahrung ein. Im März d. J. bemerkte die Patientin eine harte Geschwulst unterhalb des rechten Rippenbogens; im Mai soll einmal Blutbrechen aufgetreten sein. Die Patientin will seit $^3/_4$ Jahren um 27 Pfund abgemagert sein.

Die Untersuchung ergab einen kleinhühnereigrossen, harten, etwas beweglichen Tumor der Pylorusgegend, deutliche Retention, freie Salzsäure und Fehlen langer Bacillen. Es wurde an der medicinischen Klinik Prof. Lichtheim's eine Ulcusstenose des Pylorus diagnosticirt und die Kranke, obwohl

---

[1]) Sollten abermalige Beschwerden noch einen Eingriff erfordern, so käme nur die Gastroenterostomie in Betracht.

Digitized by Google

sie bei entsprechender Diät sich etwas erholte, der chirurgischen Klinik überwiesen. — Der am 28. Juni d. J. in Narkose vorgenommene Medianschnitt ergab, dass der Magen durch eine circuläre Strictur in einen kleineren cardialen und grösseren pylorischen Theil geschieden war. Entsprechend der sanduhrförmigen Einschnürung war die Leber fest an den Magen gewachsen. Die Strictur war eben für den Zeigefinger passirbar. Nach vorsichtiger Lösung der Verwachsung konnte die pylorische Hälfte des Magens entwickelt werden, welche durch den schon vorher fühlbaren harten, nach hinten zu weit ausgedehnten Tumor eingenommen war. Die Stenose war so hochgradig, dass der

Fig. 9.



kleine Finger nicht durchgeführt werden konnte. Anscheinend waren beide Stenosen des Magens durch Geschwürsprocesse (nicht Carcinom) bedingt. Wegen ungenügenden Platzes an der hinteren Magenwand wurde die Gastroenterostomia antecolica anterior zwischen cardialem Magen und Jejunum mittels Naht ausgeführt.

Der Verlauf war reactionslos. Die Wundheilung erfolgte per primam. Patientin konnte schon nach einer Woche regelmässig Fleisch zu sich nehmen, ohne irgend welche Beschwerde zu fühlen, und ist über den erzielten Erfolg ganz glücklich. Nach 18 Tagen verliess sie 2 Kilo schwerer die Klinik.

Was die Diagnose dieser 8 Fälle anlangt, so ist hervorzuheben, dass es nur 2 mal möglich war, vor der Operation die Sanduhrform zu vermuthen: In einem Falle dadurch, dass das Aufblasen eine solche Einschnürung erwies und das andere Mal durch das oben beschriebene Sondenphänomen. Eine sichere Diagnose wurde in keinem Falle vorher gestellt.

Bei den 8 Patienten wurden im Ganzen 11 Operationen (alle in Narkose) wegen des Sanduhrmagen ausgeführt und zwar

a) 7 mal die Längsincision (2 Todesfälle),
b) 2 mal die Gastroanastomose (1 Todesfall),
c) 2 mal die Gastroenterostomie.

Digitized by Google

Die 2 Todesfälle, die nach der Längsincision und Quernaht eingetreten sind, sind nicht auf die dabei befolgte besondere Methode zurückzuführen, sondern vielmehr in anderen Ursachen zu suchen.

In Fall No. 4 handelte es sich um eine ganz acut im Anschlusse an die schwere Operation einsetzende Streptokokken-Peritonitis, die den durch die schwere Blutung geschwächten Patienten besonders rasch zum Exitus führte. Die Section ergab, dass die Naht gehalten hatte.

In Fall No. 3 war der Eingriff als solcher zu ausgedehnt, indem zahlreiche Adhäsionen getrennt werden mussten und noch ein fast hühnereigrosser Abscess, in welchen hinein die sanduhrförmige Strictur des Magens mündete, eröffnet wurde. Der Exitus war hier durch den schweren Eingriff bedingt. In beiden Fällen wäre vielleicht eine zuwartende Haltung besser am Platze gewesen, allerdings durfte dem blutenden Patienten nicht viel Blutverlust mehr zugemuthet werden und forderte die Schwäche auf, durch eine Operation einer weiteren Blutung zuvorzukommen.

Der Exitus im ersten (noch in Utrecht) operirten Falle war auch durch einen technischen Fehler bedingt, über welchen ich bereits seiner Zeit (siehe oben) berichtet habe: Die Incision in die pylorische Hälfte des Magens gerieth mit ihrem proximalen Ende in das Bereich der Schwiele, so dass es dort zur Perforation und folgender Peritonitis kam.

Obwohl nun nach dem eben Gesagten die 2 Todesfälle, welche nach Längsincisionen und folgender Quernaht beobachtet wurden, ebensowenig der dabei befolgten besonderen Methode als solcher zur Last fallen, als der Todesfall nach Gastroanastomose, scheint mir die Längsincision mit folgender Quernaht nicht empfehlenswerth für die Behandlung des Sanduhrmagens. In den nach Abzug der 2 Todesfälle bleibenden 5 Fällen, in welchen diese Methode angewandt wurde, kam es 3 mal zu einem, durch die weitere Operation constatirten Recidiv (Fall 5, Fall 6, letzterer zweimal recidivirt) und in einem dritten Falle (Fall 2) ist nach dem ($^3/_4$ Jahre nach der Operation eingelaufenen) Berichte Verdacht auf Recidive vorhanden.

In Fall No. 7 endlich ist die seit der Operation verflossene Zeit noch relativ kurz.

Diese recht ungünstigen Dauererfolge der Längsincision mit folgender Quernaht sind auch an meiner Klinik ab und zu nach

Digitized by Google

der Pyloroplastik beobachtet. Auch Czerny[1]) hat mit der Pyloroplastik ungünstige Erfahrungen gemacht.

Auf Grund dieser Beobachtungen möchte ich die Längsincision und Quernaht bei Sanduhrform des Magens nicht empfehlen. Dort, wo cardiale und pylorische Magenwandung, und zwar gesunde Partien derselben sich ohne jegliche Spannung aneinander legen lassen, kommt, wie z. B. in Wölfler's Fall, die Gastroanastomose in Betracht.

In allen anderen Fällen, wo diese Bedingungen nicht erfüllt sind oder nur einigermaassen Verwachsungen der sanduhrförmigen Einschnürung mit der Umgebung bestehen, wird die Gastroenterostomie zwischen Cardiamagen und Jejunum das Beste sein, schon deswegen, weil dann die ganze Operation sich ausserhalb des Bereiches der Verwachsung abspielt.

Die Excision des ganzen sanduhrförmig eingeschnürten Stückes wird wohl bloss in seltenen Fällen ausführbar sein.

Was schliesslich die Häufigkeit der Sanduhrform des Magens anlangt, kann ich mittheilen, dass sich unter 100 Fällen[2]) von Magenoperationen, die ich in den letzten 3 Jahren in Königsberg auszuführen Gelegenheit hatte, 7 mal diese Form fand[3]).

---

[1]) Steudel, Beiträge zur klin. Chirurgie. 23. Band.

[2]) Ueber diese Fälle wird demnächst aus der Klinik ausführlich Bericht erstattet werden.

[3]) Fall 1 stammt noch aus der Utrechter Klinik. Einen neunten Fall von Sanduhrmagen (bedingt durch ein Carcinom) hatte ich vor Kurzem Gelegenheit zu operiren; die Gastroenterostomie mittelst des Murphy'schen Knopfes führte ein vollständiges Verschwinden der Symptome herbei. Auch Shorkey beschreibt einen Fall von Sanduhrform des Magens, veranlasst durch einen Scirrhus.

Digitized by Google

XLIV.

Ueber Magen- und Duodenal-Blutungen nach Operationen.

Von

Professor Dr. Freiherr v. Eiselsberg

in Königsberg i. Pr.[1]).

Das Vorkommen von Magenblutungen als Symptom gewöhnlicher Geschwüre oder nach Verätzungen ist nichts seltenes[2]).

Sehr viel seltener jedoch kommt es im Anschlusse an grössere Eingriffe, die sich nicht am Magendarmkanale abspielen, zu spontanen Blutungen, deren Ursache in ganz acut entstandenen Magen- und Duodenalgeschwüren gefunden wird.

Im Nachstehenden soll über 8 Fälle von Magen- bezw. Duodenalblutungen berichtet werden, welche im Anschlusse an grössere Operationen im Laufe der letzten 3 Jahre in der Königsberger chirurgischen Klinik beobachtet wurden:

Die Fälle sind folgende:

I. Fall. 43jähriger Mann, an einer grossen, bis ans Knie herabreichenden freien Leistenhernie leidend. Bruchpforte für 5 Finger durchgängig. Radical-Operation nach Bassini in Narcose mittelst Billroth'scher[3]) Mischung. Im

[1]) Vorgetragen am 2. Sitzungstage des Congresses, 6. April 1899.

[2]) Auf die typhösen und tuberculösen Darmgeschwüre mit folgenden Blutungen soll eben so wenig eingegangen werden, wie auf die nach Incarceration von Hernien beobachteten Blutungen (Maydl, Ullmann, Schnitzler, Tietze u. A).

[3]) In allen hier berichteten Fällen wurde die Narkose mittelst Billroth-scher Mischung ausgeführt, die ich (neben dem Bromaethyl) ausschliesslich als Narcoticum verwende.

Digitized by Google

Bruchsacke finden sich mehrere Dünndarmschlingen und das Coecum. Ein grosses Stück Netz, welches an der hinteren Umrandung der Bruchpforte angewachsen ist, wird abgebunden. Die Bruchpfortennaht wird in typischer Weise ausgeführt. In der dem Operationstage folgenden Nacht tritt Erbrechen grosser Massen (3 kleine Speigläser voll) von caffeesatzartigem Inhalte auf. Mikroskopisch findet sich deutlich Blut.

Heilung p. p. Patient wurde nach 21 Tagen entlassen.

II. Fall. 59jährige, aussergewöhnlich dicke Frau, bei welcher seit 25 Jahren ein Nabelbruch bestand, der vor 10 Tagen einmal eingeklemmt, jedoch wieder leicht reponirt worden sein soll. Zur Vermeidung einer abermaligen Einklemmung wurde die Kranke zwecks Operation der Klinik überwiesen. Kindskopfgrosse, freie Nabelhernie. Bruchpforte bequem für 5 Finger durchgängig. Nichts Abnormes in den übrigen Organen. Radical-Operation in Narcose. Es wird ein etwas über fingerdicker, an der Bruchpforte fest angewachsener Netzstrang abgebunden. Am Tage nach der Operation typische Haematemesis wie im Falle I.

Heilung p. p., Patientin wird nach 3 Wochen vollkommen geheilt entlassen[1]).

III. Fall. 60jährige, sehr dicke Frau; seit 3 Tagen wird eine seit langem bestehende freie Nabelhernie irreponibel und es stellen sich gleichzeitig Incarcerationserscheinnngen ein. Schwierige Operation in Narcose: Es finden sich viele kleine Haematome im Mesenterium des vorliegenden Darmes. Zahlreiche Netzabbindungen. In der Nacht Haematemesis. Heilung p. p., Patientin verlässt nach 3 Wochen die Klinik.

IV. Fall. 60jähriger Weinreisender. Kräftiger Mann, starker Potator, seit 6 Jahren Stuhlbeschwerden, seit einem Jahre Blut im Stuhle und Abmagerung. Im Rectum hoch oben ist ein circuläres Carcinom zu fühlen. Obere Grenze nicht erreichbar. Im Urin Spuren von Albumen. Mässiges Emphysem. In Narcose wird die Aufklappung des Kreuzbeines durch einen Medianschnitt ausgeführt; schwierige Ablösung des Tumors von der Prostata; nach breiter Peritonealeröffnung kann gesunder Mastdarm bezw. Flexurwand gewonnen werden; Abbindung des Mesorectums durch Massenligaturen. Der Tumor war während der schwierigen Operation wiederholt eingerissen. Durchziehen des oberen Endes durch den After (nach vorhergehender Excision der Schleimhaut desselben) und Fixirung nach Nicoladoni über einen Silberdrahtring. Tamponade.

Patient erholte sich von dem sehr schweren Eingriffe ganz gut, brach nicht, wurde jedoch bald etwas unklar und delirirte am 2. Tage. Am 5. Tage post operat. erfolgte Exitus.

Die Section (Dr. Askanazy) ergab das Peritoneum trocken, es fand sich kein Exsudat. Eine im kleinen Becken liegende Dünndarmschlinge war

[1]) Ende April d. J. beobachtete ich bei einem 46jähr. Manne abermals Haematemesis 3 Tage nach der Operation einer doppelseitigen Leistenhernie mit Verlagerung der kleinen Leistenhoden nach unten. Auf der einen Seite musste ein Netzknoten reseeirt werden. Heilung p. p.

Digitized by Google

stark injicirt, ihre Serosa in 10Pfennigstückgrösse missfarbig. Milz klein. Interstitielle chronische Nephritis. In der Umgebung der Operationsstelle war das Beckenbindegewebe gangränös.

Im Magen zahlreiche frische Haemorrhagieen der Schleimhaut, Dünndarminhalt zeigt deutliche Blutbeimengung.

V. Fall. 50jähriger Arbeiter, seit Jahren an einem Leistenbruche leidend, der keinerlei Beschwerden verursachte. Vor 4 Tagen plötzlich Irreponibilität des Bruches mit Incarcerationserscheinungen. Patient und Arzt machen Repositionsversuche, welche insofern endlich von Erfolg begleitet scheinen, als die Reposition gelingt, trotzdem nehmen die Ileussymptome zu. Gleichzeitig stellen sich peritoneale Reizerscheinungen ein. Patient wird in elendem Zustande nach der Klinik gebracht. In Narcose wird sofort zur Operation geschritten. Der Medianschnitt ergiebt eine Peritonitis fibrinosa suppurativa, das Coecum ist nach links gedreht und gebläht, ebenso wie die Dünndärme. Das Colon trans. ist leer und collabirt. Wegen der ausgedehnten Peritonitis und des elenden Allgemeinzustandes wird nur ein Anus coecalis in einem Acte angelegt. Es entleeren sich grosse Massen von Koth. Trotz massenhaften Stuhlganges allmäliger Verfall und Exitus nach 3 Tagen. Während dieser 3 Tage war kein Erbrechen erfolgt.

Die Section ergab Perit. fibrinosa purulenta diffusa. Wahrscheinlich war eine Drehung um die Längsachse des Coecums erfolgt. Dasselbe zeigte ein ebenso langes Mesenterium als das Ileum. Die Darmschleimhaut war stellenweise haemorrhagisch infarcirt. Bruchpforte weit offen, leer.

Zahlreiche (etwa 30) frische haemorrhagische Erosionen, 2 davon bis zu 10Pfennigstückgrösse im Magen, nichts im Duodenum. Die Geschwüre zeigen nichts Specifisches.

VI. Fall. 42jähriger Patient, welcher sonst gesund war, litt seit 3 Jahren an einer rechtsseitigen freien Leistenhernie, welche des öfteren hervortrat, vom Patienten selbst aber immer leicht reponirt wurde. Seit 3 Monaten soll er magenleidend sein und öfters über Druckgefühl im Leibe klagen. Vor 6 Tagen traten, im Anschlusse an einen Diätfehler (Tags zuvor), Schmerzen im Leibe auf. Durch Ricinusöl wurde ein reichlicher Stuhlgang erzielt, doch nahmen in weiterer Folge die Schmerzen wieder zu und es stellte sich Meteorismus ein. Vor 3 Tagen trat der Bruch hervor, wurde vom Patienten noch reponirt, um jedoch bald wieder hervorzutreten, worauf er irreponibel blieb. Seit zwei Tagen localisirten sich die Schmerzen ganz in dem Bruch und entwickelte sich in der Gegend des Quercolon eine schmerzhafte Resistenz. Der Meteorismus nahm nur mässig zu; bis zur Aufnahme ins Spital gingen Flatus ab. Als der Kranke nach der Klinik kam, fand sich ein mässiger Meteorismus vor; die Leber im Beginn der Kantenstellung, kein nachweisbarer Erguss. Im rechten Hypochondrium fand sich ein schmerzhafter Tumor. Im rechten Leistencanale war ein harter irreponibler Netzpfropf nachweisbar. Die Magenspülung ergab nichts Abnormes. Patient hatte noch auf dem Operationstische Abgang von Winden.

Die Herniotomie wurde 2 Stunden, nachdem der Kranke eingeliefert war,

Digitized by Google

in Narcose ausgeführt. Nach Eröffnung des Bruchsackes fand sich ein dunkel verfärbter Netzpfropf, der mit seiner Spitze leicht im Bruchsacke adhärent war. Um ihn weiter zu entwickeln, wurde die Bruchpforte nach oben gespalten (Herniolaparotomie), wobei auch die stark injicirten und von frischem Exsudate bedeckten, jedoch ziemlich collabirten Dünndärme zum Vorscheine kamen. Das blutig durchtränkte Netz zeigte verschiedene Lücken und war von links nach rechts torquirt. Da die eingeführte Hand nirgends etwas Abnormes ergab und der vorher gefühlte Tumor sich auch als verdicktes Netz erwies, wurde das Netz an der Stelle der Torsion abgebunden und abgetragen. Naht der Bauchdecken in 3 Etagen. Tamponade des Bruchsackes.

Am folgenden Tage erbrach der Patient etwa $^3/_4$ l von caffeesatzartigen Massen. Hierauf verfiel der Kranke und verstarb 38 Stunden post operat.

Die Obduction (Dr. Askanazy) ergab, dass der Tumor im rechten Hypochondrium der Rest des grossen Netzes war. Sein rechter Zipfel war haemorrhagisch infarcirt und zeigte sich spiralig torquirt; es waren noch 2 Schraubengänge sichtbar. Das Ganze hatte die Form einer Schnecke. Der Stiel des abgedrehten Netztumors war nur $1^1/_2$ cm breit. Die Mesenterialvenen erschienen mit flüssigem Blute gefüllt. Das Netz enthielt am Durchschnitte thrombirte Venen. An den Dünndärmen war ausser leichter Röthung und fibrinösen Auflagerungen nichts Abnormes sichtbar. In der Magenschleimhaut fand sich dicht vor dem Pylorus eine 1 cm grosse und mehrere kleinere Ulcerationen mit bräunlich gefleckten Grunde. Ein etwa 12—13mm langes Geschwür lag im Duodenum dicht jenseits der Pylorusklappe. Weiter fanden sich auch im Magen an der kleinen Curvatur 6 grössere und einige kleinere Geschwüre, welche die Schleimhaut durchdringen und bis $1^1/_2$ cm lang sind. Der Grund der Geschwüre von schwärzlich, bräunlich, haemorrhagischem Belage bedeckt. Ausserdem noch zerstreute kleinere und kleinste Erosionen an der vorderen Magenwand.

VII. Fall. 43jähriger Oberlehrer, an einem hochsitzenden Carc. recti leidend. Temporäre Aufklappung des Kreuzbeines und Exstirpation eines grossen Stückes, wobei zahlreiche Abbindungen im Mesorectum vorgenommen werden mussten. Anlegung eines Anus sacralis. Haematemesis am 2. Tage post operat. Am 6. Tage starke Aufregungszustände und Delirien. Geringe Temperaturerhöhung. Verdacht auf Sepsis. Am 9. Tage pechschwarzer Stuhlgang, rascher Verfall und Exitus.

Die Section (Dr. Askanazy) konnte keine Tumorreste mehr nachweisen, am Peritoneum pariet. einige pseudomembranöse Fleckchen. Im Abdomen keine Flüssigkeit. Darmserosa überall spiegelnd und glatt. Darm von einem bläulich durchschimmernden blutigen Inhalte erfüllt.

Im Duodenum nebst dem rothbraunen Inhalte ein frisches Gerinnsel, welches ein frisches treppenartig abfallendes Geschwür bedeckt, dessen laterale Wand (von 4, 5 und 2,5 cm) durch das Fettgewebe des Lig. hepatico-duodenale gebildet wird. Im

Digitized by Google

Grunde des Geschwürs zeigt sich ein offenes Arterienlumen, in welches eine Sonde sich einschieben lässt.

Dieses Gefäss entspricht der A. hepatica (wie durch Freilegung des Tripus Halleri erwiesen wird). Die Arrosionsstelle entspricht dem Uebergange in die A. gastroduodenalis. Die eigentliche A. hepatica im engeren Sinne entspringt nicht aus dem Aste der Coeliaca, sondern aus der Meseraica sup. Sie giebt in typischer Weise einen Ast an die Gallenblase ab. Milzarterie ist frei. Neben diesem Ulcus noch ein (2,5 cm im Diameter betragendes) flaches, und weiter unten noch 2 flache, etwa 1 cm breite, Geschwüre mit gewulsteten Rändern.

Dünn- und Dickdarm mit Blut gefüllt, sonst normal.

5 mal von den 7 Fällen erfolgte Haematemesis am 1.—7. Tage nach der Operation, in den zwei Fällen (IV, V) blieb die Haematemesis aus, wohl aber stellte die Section das eine Mal Haemorrhagie der Magenschleimhaut (IV), das andere Mal zahlreiche Geschwüre fest.

Bevor die Frage über den Causalnexus von Operation und Haematemesis bezw. Geschwürbildung erörtert wird, muss betont werden, dass kein einziges Mal der Patient je vorher Symptome von Haematemesis gehabt hat und auch die Section nur frische Ulcerationen und keine Narben aufwies.

Die Haematemesis entwickelte sich jedesmal in so directem Anschlusse an die Operation, dass dieselbe mit grosser Wahrscheinlichkeit als die Ursache derselben aufgefasst werden konnte, es fragt sich nur, welcher Act der Operation bezw. des weiteren Verlaufes die Ursache dafür abgab:

Man könnte sich vorstellen, dass schon das der Operation vorausgehende, noch mehr aber das derselben folgende Erbrechen eine ursächliche Rolle spielte. Gewiss kann es durch starkes Erbrechen zu kleinen Haemorrhagieen der Magenschleimhaut kommen, die den ersten Anfang der Geschwüre darstellen, insofern als solche Haematome durch den saueren Magensaft leicht verdaut werden können. Dass ein bereits bestehendes Geschwür des Magens durch heftige Brechbewegung in die Gefahr der Perforation kommen kann, ist ohne weiteres klar.

Untersuchen wir unsere Fälle daraufhin, so zeigt sich, dass 2 mal gar kein Erbrechen erfolgte, 2 mal nur einmalige Haematemesis, nur 3 mal ausser der Haematemesis noch mehr oder weniger starkes Erbrechen vorhanden war. Da trotz häufigen und noch viel

Digitized by Google

intensiveren Erbrechens keine solchen Geschwüre bezw. Haematemesis beobachtet werden, kann dem Erbrechen nicht mehr als höchstens eine prädisponirende Ursache für das Zustandekommen der Geschwüre bezw. der Haematemesis beigemessen werden.

Dasselbe gilt für das längere, der Operation vorangehende, Fasten.

In allen unseren Fällen war Narcose angewandt worden. Wenn die Narcose die Ursache der Blutung wäre, dann müsste die Magen- bezw. die Duodenalulceration häufiger gefunden werden. Aus demselben Grunde kann auch die Laparotomie an und für sich nicht als die Ursache angesehen werden.

Directe Zerrung des Magens oder Duodenums kam in keinem einzigen Falle vor, — wohl aber wurden in 6 von den 7 Fällen von Laparotomie mehr oder weniger ausgedehnte Netz- bezw. Mesenterium-Unterbindungen vorgenommen. Im 5. Falle war bloss ein Anus praeternat. angelegt, doch hatte hier der Patient selbst sich ziemlich gewaltsam den Bruch zurückgeschoben, sodass eine Achsendrehung zu Stande kam, wobei sicherlich mancherlei Quetschungen des Mesenterium oder Omentum erfolgt sein mögen.

Tietze hat Haematemesis als Symptom von Ileus in 2 Fällen beschrieben, in welchen er das Blutbrechen als eine Folge von Gewebsveränderungen im zuführenden Darmtheile auffasst.

Es bleibt nun zu erörtern, wie diese Netzabbindung wirken soll:

An eine Embolie nach der Art der von Gussenbauer (Pietrzikowski) beobachteten, im Anschlusse an incarcerirte Hernien auftretenden, kann nicht gut gedacht werden, denn die Section erwies in unseren Fällen die Leber und die Lunge frei. Es müsste also angenommen werden, dass ein Thrombus von der Abbindungsstelle sich gelöst haben und Leber- und Lungencapillaren, ohne Spuren zu hinterlassen, passirt haben sollte, was nicht wahrscheinlich ist. Plausibler erscheint die Annahme der Netzabbindung als ätiologisches Moment unter der Voraussetzung der rückläufigen Embolie. Der Begriff derselben wurde zum ersten Male von v. Recklinghausen aufgestellt.

Wir verstehen darunter die Möglichkeit, dass Geschwulst- oder Eiterpartikelchen aus einem Gebiete des venösen Kreislaufes, ohne dass die Lungen passirt werden, direct in eine andere Partie desselben gebracht werden. Eine

Digitized by Google

centrifugale Bewegung im venösen Kreislaufe ist natürlich Vorbedingung für das Auftreten des rückläufigen Transportes. Derselbe kann am leichtesten natürlich bei Insufficienz der Tricuspidalis, dann bei Respirationskrankheiten (Trachealstenose und Emphysem) auftreten, aber auch ohne dieselben ist es denkbar, dass z. B. ein kräftiger Hustenstoss einen vorübergehenden Stillstand oder selbst eine Umkehr der Kreislaufrichtung in den grossen Venen zu Stande bringt.

Während Ernst annimmt, dass die Verschleppung stossweise (mit Wucht) erfolgt, kann sie nach Ribbert auch allmälig zu Stande kommen. Natürlich kann, wie bereits oben erwähnt, die retrograde Embolie nur dort angenommen werden, wo die genaue Untersuchung von Leber und Lunge keine Herde in diesen Organen ergiebt, da sonst immer die Erklärung, dass es sich um eine der normalen Blutcirculation folgende Embolie handelt, die weit natürlichere ist.

Heller hat die rückläufige Embolie in einem Falle von Krebsembolie in einer Lebervene nach ulcerirtem Coecum-Carc. und gleichzeitig bestehendem Lungenemphysem wahrscheinlich gemacht. Recklinghausen, Bonome, Cohn und Arnold haben ebenfalls je einen einschlägigen Fall beschrieben und letzterer ausserdem noch die Lehre durch exacte Thierexperimente begründet.

Ernst berichtete noch vor kurzer Zeit aus Arnold's pathologisch-anatomischem Institute, dass ein Patient, der eines Nierenangiosarcoms halber operirt werden sollte, während der Operation starb. Es fanden sich in den Herzvenen grosse Sarcommetastasen, die nur durch einen centrifugal gerichteten Blutstrom in der Herzvene erklärlich waren. Die tiefen Athemzüge in der Narcose, noch mehr aber die künstliche Athmung schienen nach Ernst die Veranlassung für die retrograde Embolie abgegeben zu haben.

Wenn wir fragen, ob in unseren Fällen eine retrograde Embolie vorgekommen sein kann, so muss zugegeben werden, dass die anatomischen Verhältnisse dieselbe hier leichter erklärlich erscheinen lassen als anderswo! Die Magenvene mündet meist rechtwinkelig in die V. portae ein. Neben dieser Art des Zustandekommens des Ulcus besteht noch eine andere: Wenn die z. B. im grossen Netze abgebundene Arterie in grösserer Ausdehnung in centripetaler Richtung thrombirt, kann die Thrombose bis an den Ursprung der Arterie aus der untern rechten oder linken Magenarterie heranreichen (aus welcher die Netzarterien meist rechtwinkelig abgehen). Das hervorragende Stück des Thrombus kann dort vom Kreislaufe erfasst und als Embolus in die weiteren Verzweigungen der Magenarterie im Magen verschleppt werden. Wenn aber einmal eine Thrombose erfolgt ist, dann ist besonders im Magen Gelegenheit zur Geschwürsbildung gegeben. Billroth hat darauf hingewiesen, dass

Digitized by Google

eine Embolie viel leichter bei saurem Magensafte, als beim alkalischen Dünndarmsafte zu einem Geschwüre führen wird. Wenn wirklich die Netz- bezw. Mesenteriumabbindung eine Rolle in dem Zustandekommen der Geschwüre spielt, dann müsste dieselbe häufiger nach Magenoperationen selbst beobachtet werden.

Thatsächlich habe ich 3 mal nach Pylorusresection das Auftreten von Ulcerationen beobachtet, welche jedes Mal durch Perforation zum Tode geführt haben und wobei die Obduction nachwies, das die Naht vollkommen fest verheilt war und die Ulceration 1—2 cm entfernt von der Naht aufgetreten war und ganz den Eindruck eines frischen, spontan entstandenen Geschwürs machte [1]). Allerdings ist dieses Auftreten nur selten und glücklicherweise auch nach Netzabbindung nur ein ausnahmsweises. Wie oft ist der Chirurg doch genöthigt, grössere und kleinere Partieen des Netzes abzubinden, ohne dass derlei Folgen sich einstellen.

Es ist also die Netzabbindung als solche auch nicht allein ausreichend, um in allen Fällen die Ulceration zu erklären.

Von besonderer Wichtigkeit ist die Beobachtung des Wundverlaufes.

a) 3 mal (bezw. 4 mal) erfolgte Heilung per primam.

b) 1 mal (Fall VII) war der Wundverlauf bis zu dem an raschem Kräfteverfalle erfolgten Exitus nicht gestört und wies auch die Section keine Reizung des Peritoneum auf.

c) 3 mal (Fall IV, V, VI) war der Wundverlauf ungünstig, insofern als a. 1 mal (Fall IV) leichte Symptome von frischer Peritonitis gefunden wurden, welche neben der bestehenden Schrumpfniere die Todesursache abgaben, b. 2 mal (V u. VI) die schon vor der Operation bestehende Peritonitis zum Tode führte.

Schon Billroth [2]) hat (noch in Zürich) im Anschlusse an eine Kropfoperation (Punction und Durchschneidung der Halsmuskeln) ein Duodenalgeschwür beobachtet, welches durch Blutung zum Tode führte. Billroth bezog das Geschwür auf die Septicaemie. In gleicher Weise (durch Sepsis) sind nach Billroth die Duodenal-

[1]) Dass Quetschung durch Pincetten oder die Kocher'schen Pincen die Ursache abgegeben habe, ist zwar nicht auszuschliessen, scheint mir jedoch nicht wahrscheinlich.

[2]) Ueber Duodenalgeschwüre bei Septicaemie. Wiener medicin. Wochenschrift. 1867. S. 45.

Digitized by Google

geschwüre nach Verbrennung (Mac Farlan, Curling, Greenwood) und Erfrierung (Adams, Förster) zu erklären. Auch die Chloroformnarcose soll in einzelnen Fällen die Ursache solcher Geschwüre abgeben.

Die Erklärung Billroth's geht dahin, dass bei Sepsis eine Hyperaemie der Darmschleimhaut zu Stande kommt, die beim Versuchsthiere sogar zu blutigen Diarrhoen führen kann, beim Menschen allerdings selten zu Blutungen führt; wenn aber gleichzeitig eine Stauung im Kreislaufe (Fettherz, Lebercirrhose) besteht, dann können die kleinen Blutungen im Magendarmcanale durch den sauren Magensaft selbst verdaut werden, wodurch eben das Geschwür entsteht. Für die Richtigkeit dieser Auffassung spricht Fall IV, wo im Anschlusse an die Mastdarmexstirpation kein Blutbrechen erfolgte und die Section zahlreiche Haemorrhagien des Magens, jedoch noch kein Geschwür aufdeckte.

Septische Geschwüre im Duodenum sahen Arnold und Rindfleisch. Auch das von Buschbeck beobachtete, 8 Tage nach vaginaler Totalexstirpation des myomatösen Uterus auftretende Duodenalgeschwür scheint in dieselbe Categorie zu gehören. Billroth sah in der Embolie kleiner Darmarterien noch eine zweite Erklärung für das Zustandekommen der Duodenalblutung. Die Ursache wäre dieselbe wie die anderer Embolien: Endocarditis, Atheromatosis, Lungenabscess etc. Billroth konnte allerdings in seinem Falle nirgend eine Thrombose sehen, wohl aber gelang es ihm, unter Wiederholung des Panum'schen Versuches durch Injection von Wachsemulsion in die A. cruralis, und zwar centralwärts nebst Lähmung der unteren Extremitäten, mehrere diphtheritische Dickdarmgeschwüre zu erzeugen. In einem meiner Fälle ergab die mikroskopische Untersuchung der Geschwüre eine Thrombose, die eine keilförmige Gestalt hatte, so dass mit Wahrscheinlichkeit die Ursache des Ulcus in einer Embolie gesucht werden kann. Der Umstand, dass in unseren 8 Fällen[1]) 4mal die Heilung p. p. erfolgte, würde noch nicht gegen die Annahme einer Verschleppung von kleinen Thromben aus der abgebundenen Netz- bezw. Mesenterialpartie sprechen. In den 3 Fällen könnte man annehmen, dass es sich eben um nicht inficirte oder höchstens

[1]) Ich rechne hier den in der Anmerkung angeführten Fall ein.

Digitized by Google

ganz gering virulente Thromben, welche durch rückläufige Embolie blos zu einer einmaligen Hämatemesis führten, gehandelt habe, worauf wieder Restitutio ad integr. erfolgte. Dass diese zur Magenblutung führende Thrombose bezw. Embolie hauptsächlich auf das Trauma (Quetschung des Netzes etc.) der Operation zurückzuführen ist, beweist auch der Umstand, dass die Hämatemesis jedesmal in der der Operation folgenden Nacht und blos einmal auftrat.

Es ist wahrscheinlich, dass schon häufig solche Fälle vorkamen, jedoch das einmalige Erbrechen von kaffeesatzartiger Masse übersehen wurde.

Im Falle 7 kann es sich um einen relativ wenig virulenten Embolus gehandelt haben, in 4 Fällen um inficirte Thromben, daher auch die starke Geschwürsbildung, die in einigen Fällen direct durch Verblutung zum Tode führte.

Kast fand in einem von Tietze beschriebenen Falle von Ileus des Dünndarmes die oberhalb des Hindernisses gelegene Darmschlinge hämorrhagisch injicirt, die zugehörigen Mesenterialgefässe thrombotisch.

Dass sowohl von veränderter Darmwand, als auch von Netzstümpfen aus, eine Verschleppung von Thromben und folgende rückläufige Embolie bezw. eine ausgedehnte Thrombose, welche bis an die Magenarterie heranreicht, zu Stande kommen kann, ist ohne weiteres zu verstehen.

Vielleicht gilt etwas Aehnliches für die Verschleppung relativ wenig infectiöser Thromben aus anderen Körpergegenden. Die nachfolgende Beobachtung scheint mir in dieser Richtung von Bedeutung.

29jähriger Arzt, der an einem symptomlos verlaufenden, ausgedehnten Carcinom des rechten Gaumenbogens, der Tonsille und der Lymphdrüsen des Halses litt.

Ausgedehnte Exstirpation in Narkose ohne Hilfsoperation (Resection von V. jugul. ext. und int., Carotis ext., der Nn. accessor. und hypoglossus).

Reactionsloser Verlauf. Typische Secretion der weit offen gehaltenen Wunde. Am 8. Tage plötzlicher Collaps. Abgang von pechschwarzem Stuhle, in der darauf folgenden Nacht plötzliche Hämatemesis (grosse Mengen frischen Blutes wurden erbrochen, so dass an ein Aufgehen der Ligatur der Carotis gedacht wurde). Exitus unter den Symptomen äusserster Anämie.

Die Section erwies ein frisches Ulcus duodeni, in dessen Tiefe die arrodirte Art. gastroduodenalis lag. Daneben 2 alte Ulcusnarben. Es fanden sich keine weiteren Tumormetastasen.

Digitized by Google

Dieser Fall weicht allerdings von den oben erwähnten 7 Fällen insofern ab, dass erstens keine Bauch-, sondern eine Halsoperation vorgenommen wurde, ausserdem fanden sich hier neben dem frischen Ulcus duodeni noch alte Narben. Hier war der Wundverlauf nicht ungestört. Es folgte die typisch nach der Pharynxoperation auftretende mässige Eiterung. Dass in diesem Falle der operative Eingriff die Geschwürsbildung begünstigt, wenn schon nicht verursacht hat, unterliegt wohl keinem Zweifel.

Eine Klärung der ursächlichen Momente wäre vielleicht vom Thierexperimente zu erwarten. Ich habe bei 4 Ratten ohne Erfolg Netzabbindung und Torsion ausgeführt, ein unter gleichen Bedingungen an Kaninchen ausgeführter Versuch führte, ohne dass irgendwelche Reizzustände am Peritoneum zu Stande kamen, zu multipler Haemorrhagie der Magenschleimhaut und ist selbe deutlich am Präparate zu sehen.

Eine sichere Deutung dieser Fälle vermag ich nicht zu geben; doch möchte ich die Blutungen mit Billroth als Verschleppung von theils inficirten, theils wenig oder nicht inficirten Thromben aus der Operationsstelle (der unterbundenen Netzstümpfe bezw. der Halswunde, bei der Laparotomie wahrscheinlich im Wege der rückläufigen Embolie) auffassen. Es ist zu hoffen, dass durch Mittheilung ähnlicher Fälle die Ursache dieser Blutungen mehr aufgeklärt werden wird.

Digitized by Google

XLV.

Ueber resorbirbare Darmknöpfe.

Von

Dr. G. Sultan,

Privatdocent und Assistenzarzt der chirurg. Klinik in Göttingen[1]).

(Mit 3 Figuren.)

M. H.! Neben den jetzt wohl allgemein anerkannten grossen Vorzügen, welche die Darm- bezw. Magen-Darmvereinigung mittels des Murphy-Knopfes besitzt, haften dieser Methode doch einige nicht zu unterschätzende Nachtheile an, die es wünschenswerth machen, den starren, metallenen Knopf durch einen leichteren und vor allen Dingen resorbirbaren zu ersetzen. In wie gefährlicher Weise allein die Schwere des Murphy-Knopfes einen unglücklichen Ausgang bedingen kann, wird Ihnen einen Fall beweisen, der im Monat Juli 1898 von Herrn Geheimrath Braun operirt worden ist.

Bei einem 60 Jahre alten Herrn v. B. wurde wegen carcinomatöser Pylorusstenose die Gastroenterostomia retrocolica posterior am 15. 7. 98 ausgeführt, und zwar, da der Kranke sich bereits in elendem Zustand befand, mit Hilfe des Murphy-Knopfes und Uebernähung mit einigen Lembert'schen Nähten. Der Kranke collabirte während der in Narkose gemachten Operation, erholte sich dann aber wieder vollständig. 16. 7. Kein Erbrechen, etwas Aufstossen; er erhält ausser Nährklystieren kleine Eisstücke und theelöffelweise Milch per os. Leib weich, nicht schmerzhaft. 17. 7. Heute kein Aufstossen mehr. Er geniesst in kleinen Mengen Milch und Kaffee. 19. 7. Es geht Stuhlgang ab: gutes subjectives und objectives Allgemeinbefinden. 20. 7. Patient bekommt heute früh plötzlich intensive Leibschmerzen und sieht schlechter aus. Kein Aufstossen, kein Erbrechen, Leib weich. 22. VII. Hat heute etwas mehr zu sich

[1]) Auszugsweise vorgetragen am 4. Sitzungstage des Congresses, 8. April 1899.

Digitized by Google

genommen. Nachmittags zwei Mal Stuhlgang. Er erhält ausser den regelmässig gegebenen Nährklystieren noch subcutane Injectionen von je 30—50 ccm Olivenöl mehrmals täglich. 23. 7. Leichter Hustenreiz; dabei heftige Leibschmerzen. 25. 7. Patient sieht verfallen aus, hat sehr wenig zu sich genommen. 26. 7. Unter zunehmender Schwäche bei sehr wenig ausgebildeten peritonitischen Erscheinungen — heftige Leibschmerzen — tritt abends $10^1/_4$ Uhr der Tod ein.

Aus dem Sections-Protocoll (Dr. Aschoff) ist zu erwähnen, dass allgemeine eitrige Peritonitis bestand, welche durch 2 Perforationsöffnungen der Magenwand bedingt wurde, die neben der $2^1/_2$—3 cm im Durchmesser betragenden Anastomosenöffnung nach der Seite des abführenden Darmschenkels zu gelegen waren. Von innen gesehen, fehlte in Längenausdehnung von 8 bis 9 mm die Schleimhaut und im Grunde dieses Defectes lag die streifige Muscularis bloss. Hier mündeten die beiden Perforationsöffnungen hinein.

Es unterlag keinem Zweifel, dass der Druck und der Zug des schweren Murphy-Knopfes, welcher der Richtung der Peristaltik entsprechend auf die Seite des abführenden Darmschenkels besonders stark einwirken musste, die Ursache der vorhandenen Ernährungsstörung der Magenwand darstellte, um so mehr, als bei der Operation weder eine besondere Quetschung an dieser Stelle stattgehabt hatte, noch auch durch Gefässunterbindungen die Ernährung der Stelle geschädigt war.

Dieser weitere Beitrag zu den Gefahren, welche die Anwendung des Murphy-Knopfes mit sich bringt, mag zusammen mit den bisher mitgetheilten unsere Bestrebungen rechtfertigen, nach Verbesserungen der im Princip sicherlich guten und segensvollen Methode zu trachten. Das Ideal wäre natürlich ein Knopf, der ebenso leicht und zuverlässig schliessend wie der Murphy-Knopf dabei vollständig resorbirbar wäre. Von diesem Ideal sind wir zur Zeit noch weit entfernt, und in dem Frank'schen resorbirbaren Darmknopf ist es sicher nicht verkörpert. In dieser Versammlung ist Ihnen im vorigen Jahre von den Herren Wölffler und König über den Frank'sche Knopf berichtet worden, und die unsichere Wirkung desselben konnten Sie daraus erkennen, dass in dem einen Fall des Herrn König nach Ausführung einer Gastroenterostomie beim Hunde die im Magen liegende Knopfhälfte nach 24 Stunden vollständig und die im Darm liegende Hälfte bis auf einen kleinen Theil resorbirt war; die Folge davon war ein Auseinanderweichen der Anastomosenöffnung und Perforationsperitonitis. Und in einem von Herrn Wölffler mitgetheilten Fall war 8 Tage nach Ausführung einer Gastroenterostomie, der er

Digitized by Google

eine Braun'sche Anastomose zwischen zu und abführendem Darmschenkel mit dem Frank'schen Knopf hinzugefügt hatte, diese letztere trotz Uebernähung mit Lembert'schen Nähten vollständig auseinandergewichen. Wir ersehen daraus, dass der Frank'sche Knopf erstens zu schnell resorbirt werden kann, und dass zweitens das die beiden Knopfhälften verbindende Gummistück keinen genügend sicheren Darmverschluss darstellt, dass es die beiden Darmstücke zuweilen nur an einander nähert, sie nicht mit einander verschliesst. Rechnen wir dazu, dass die Anlegung besonders der zweiten Knopfhälfte entschieden schwerer ist, wie die des Murphy-Knopfes und dass man beim Zusammenschnüren Gefahr läuft, den Gummischlauch mit abzubinden, so ergiebt sich aus alledem, wie weit wir noch von dem Ideal eines resorbirbaren Darmknopfes entfernt sind.

In den Versuchen, über deren Ergebnisse ich mir erlauben wollte, Ihnen heute kurz zu berichten, habe ich einen Mittelweg eingeschlagen, indem ich glaubte, dass wir schon viel gewonnen haben, wenn nur der grösste Theil des Knopfes resorbirbar gemacht würde. Der Knopf, den ich Ihnen hiermit vorlege, ist aus decalcinirtem Elfenbein angefertigt und besteht aus zwei Hälften, deren jede eine Metallhülse trägt. Diese beiden Metallhülsen federn in der Art des Murphy-Knopfes in einander und bilden so einen absolut festen Verschluss. Noch fehlte aber dem so hergestellten Knopf die Eigenschaft, noch nach dem Zusammenschieben der beiden Hälften einen dauernden elastischen Druck auf die dazwischengeklemmte Magen- oder Darmwand auszuüben. Murphy bewirkte das in sinnreicher Weise durch eine eingeschaltete Metallfeder und Frank suchte den Druck der Feder durch die Elasticität des Gummischlauches zu ersetzen. Ich erreichte den Zweck dadurch, dass ich über die freien, gegen einander schauenden Ränder beider Knopfhälften einen etwa 1 mm dicken, den Rand nach innen und aussen je um 3—5 mm, entsprechend der Knopfgrösse, überragenden Gummiring stülpte.

Um den Knopf mit gleicher Sicherheit für Magen- and Darmoperationen verwenden zu können, habe ich meinen Untersuchungen über die Resorbirbarkeit von vorneherein die Magenverdauung zu Grunde gelegt, habe für diesen Zweck den Knochen durch das langsamer resorbirbare Elfenbein ersetzt und habe nach dem Vor-

Digitized by Google

schlage Storp's[1]) nach der Entkalkung die Knöpfe für einige Zeit in Formalinlösung gethan. Die Prüfung der Resorbirbarkeit machte ich derart, dass ich einem Hunde eine Magenfistel anlegte und ihm in den Magen ein Mullsäckchen tief hineinhing, in welches ich je eine Hälfte eines Frank'schen und eines in angegebener Weise vorbehandelten Elfenbein-Knopfes gelegt hatte. Die nach verschiedenen Zeiten vorgenommenen genauen Wägungen der nach Herausnahme aus dem Säckchen gut abgetrockneten Knöpfe ergaben, dass in derselben Zeit, in welcher der Frank'sche Knopf 42 pCt. seines Gewichts verloren hatte, der Verlust des elfenbeinernen nur 19,6 pCt. betrug. Ausserdem hatte Herr Dr. Boruttau vom Physiologischen Institut in Göttingen die Freundlichkeit, an künstlichem Magensaft und auch an einem Hunde mit einer Magenfistel einige Versuche über die Resorbirbarkeit der Knöpfe anzustellen, die das gleiche Resultat zu Tage förderten: der Elfenbeinknopf wurde ungefähr halb so langsam resorbirt, wie der knöcherne. Da bei dieser Versuchsanordnung, bei der die Knöpfe in ein Mullsäckchen eingehüllt der Einwirkung der Verdauungssäfte ausgesetzt waren, eine das Säckchen umgebende Schleimschicht sehr bald das ungehinderte Herantreten der Verdauungsflüssigkeit erschwerte, stellte ich weitere Untersuchungen dann dadurch an, dass ich an Hunden Gastroenterostomieen ausführte, und mich nach verschieden langen Zeiten von dem Zustande des Knopfes durch die Autopsie überzeugte. Dabei zeigte es sich, dass auch die so hergestellten Elfenbeinknöpfe schneller resorbirt werden, als es für die Gewähr einer sicheren Function wünschenswerth war; denn in dem einen der Ihnen vorgelegten Präparate werden Sie eine 4 Tage alte Gastroenterostomie sehen, bei dem der kleine Knopf noch in situ liegt, bei dem sich aber die im Magen liegende Hälfte auf's äusserste verdünnt und vollständig von der Hülse bereits losgelöst hatte. Diese Resorption ging mir noch etwas zu schnell von Statten und ich suchte, sie weiter zu verlangsamen. Zu diesem Zweck überzog ich die im Magen liegende Knopfhälfte, statt des nur den freien Rand umgreifenden Gummiringes auf ihrer ganzen Aussenfläche mit einer Gummihülle, und so gelang es mir in der That, die Resorption, da sie an der im Magen gelegenen Knopfhälfte nun

[1]) Verhandlungen der Deutschen Gesellschaft für Chirurgie. 1898.

Digitized by Google

erst nach Lösung des Knopfes einwirken kann, in dem erstrebten langsamen Tempo vor sich gehen zu lassen. Die Knöpfe, welche in 70—80 pCt. Alcohol dauernd aufzuheben sind, werden kurz vor dem Gebrauch, wenn sie für eine Darmoperation gebraucht werden sollen, mit 2 Gummiringen oder für eine Magendarmvereinigung mit einer Gummihülle und einem Gummiringe versehen.

Fig. 1.



Darmknopf ohne Gummihüllen. Darmknopf für eine Gastroenterostomie mit Gummihülle und Ring versehen.

Nach 3 vollen Tagen liegt ein solcher bei Ausführung einer Gastroenterostomie am Hunde angewandter Knopf, wie Sie sich an dem einen der vorliegenden Präparate überzeugen werden, noch ohne Zeichen stattgehabter Resorption, unverändert fest schliessend an Ort und Stelle; nach 5 vollen Tagen liegt er auch noch an Ort und Stelle, doch werden Sie an den Elfenbeintheilen schon Spuren der beginnenden Resorption erkennen. Wenn man bedenkt, dass die Magenresorption beim Menschen sicherlich langsamer vor sich geht, als bei dem sogar unentkalkten Knochen verdauenden Hund, so ist damit eine absolut zuverlässige Function auch beim Menschen als gesichert zu betrachten. Die Erfolge der mit diesem Knopf angelegten Anastomosen unterscheiden sich, wie Sie sich an meinen Praeparaten überzeugen können, was die Weite der Anastomosenöffnung und den Uebergang der Serosa bezw. Mucosa-Flächen in einander anlangt, in nichts von einer guten, mit dem Murphy-Knopf hergestellten Anastomose, und keine meiner zahlreichen Gastroenterostomieen ist dadurch misslungen, dass der Knopf etwa nicht gehalten oder sich zu früh gelöst hätte.

Bei der Verwendung des Knopfes zur axialen oder seitlichen Darmvereinigung, bei der, wie schon erwähnt, wegen der hier lang-

Digitized by Google

samer eintretenden Resorption die Gummiumhüllung der Aussenfläche des Knopfes fortgelassen wird, ergaben sich daraus einige Schwierigkeiten, so kleine für das enge Darmlumen des Hundes verwendbare Knöpfe herzustellen. Daher sind zuweilen, da hie und da die Schleimhaut zwischen den verhältnissmässig immer noch zu grossen Knopfhälften beim Zusammenschieben hervorgepresst wurde, einige Uebernähungen nothwendig geworden, und auf diese Uebernähungen sind in 2 Präparaten die an einer Stelle nach innen vorspringenden kleinen Leisten zu beziehen. Darauf sind auch 2 Misserfolge wegen der durch die Grösse des Knopfes bedingten zu starken Spannung und Quetschung der Darmwand im Beginn meiner Versuche zurückzuführen, Ereignisse, welche natürlich nicht der Art des Knopfes zur Last gelegt werden dürfen.

Was das Abgehen der Metallhülse anlangt, so ist in einigen Fällen die Hülse nicht gefunden worden, auch bei der Tödtung des Thieres nicht, sie muss also unbemerkt abgegangen sein. In 2 Fällen fand sich die Hülse im Dickdarm; im Magen fand ich sie nur einige Male bei den sehr bald nach der Lösung des Knopfes getödteten Thieren. In den übrigen Fällen ging die Hülse, ohne dass eine Störung zu bemerken war, glatt ab, und zwar, seit ich die äussere Gummiumhüllung für Gastroenterostomien anwandte, nicht vor dem 8. Tage nach der Operation.

Zu der, bei den einzelnen Operationen befolgten Technik möchte ich erwähnen, dass ich die Tabaksbeutelnaht zur Befestigung des Darmes oder Magens über jeder Knopfhälfte durch die ganze Dicke der Wandung anlegte, weil beim Knoten des Fadens so der freie Wundrand sich weniger steil aufrichtet, als wenn man sie neben dem Rande nur durch Serosa oder Serosa und Muscularis sticht. Dass beim Schliessen des Knopfes seine beiden Hälften so stark als nur irgend möglich zusammengepresst werden müssen, ist ja selbstverständlich; eine bei diesem Zusammenpressen mögliche Quetschung der Darmwandung vermeidet man — und das gilt auch für Anwendung des Murphy-Knopfes — indem man zwischen die den Knopf zusammenschiebenden Finger und Darmwand einige Mulltupfer legt. Uebernähungen mit Lembert'schen Nähten wurden nur gemacht, wenn an irgend einer Stelle etwas Schleimhaut oder ein Fadenknoten zwischen den Knopfhälften hervorschaute, und dann genügten bei mittleren Köpfen 1—2 Nähte,

Digitized by Google

während bei grösseren kaum eine Naht anzulegen war. In wie weit eine Aenderung in der normalen Zusammensetzung des Magensaftes, z. B. das Fehlen freier Salzsäure in vielen Fällen von Magencarcinom, einen Einfluss auf die Resorbirbarkeit des Knopfes auszuüben vermag, und ob nicht hier die Resorption so weit verlangsamt wird, dass man in solchen Fällen von einer Gummiumhüllung der im Magen liegenden Knopfhälfte vielleicht absehen kann, wird die weitere Erfahrung erst lehren müssen.

Das die Knöpfe nicht gekocht werden dürfen, habe ich wohl kaum zu erwähnen nöthig; auch die Gummihüllen leiden in ihrer Elasticität dadurch. Wenn man bedenkt, dass sie in das Magen- oder Darm-Innere versenkt und während ihrer Einführung nur mit Instrumenten angefasst werden, so erübrigt sich das ja auch von selbst. Ich empfehle daher, sie kurz vor dem Gebrauch aus dem Alcohol von 70—80 pCt. zu entnehmen, sie je nach Bedarf mit Gummi-Ringen oder -Hüllen zu versehen, in 3 proc. Carbollösung zu legen und sie vor dem Einführen in den Magen oder Darm in sterilem Wasser oder Borlösung abzuspülen.

Die Vorzüge des vorliegenden Darmknopfes vor dem Murphy-Knopf, mit dem er den leichten und sicheren Verschluss und die Bequemlichkeit in der Anlegung gemein hat, liegen darin, dass er halb so leicht ist, wie ein entsprechend grosser Murphy-Knopf und dass nach Resorption des Elfenbeinantheils die Metallhülse, selbst wenn sie in den Magen fallen sollte, die bedeutend grössere Anastomosenöffnung wesentlich leichter passiren kann, als wenn das Lumen der angelegten Anastomose nur gerade dem Durchmesser des Knopfes entspricht. Indem ich noch besonders betone, dass ich mir selbst wohl bewusst bin, das Ideal eines resorbirbaren Knopfes damit noch nicht erreicht zu haben, glaube ich doch, dass der vorliegende Knopf genügend grosse Vorzüge besitzt, um seine Anwendung beim Menschen nach meinen Versuchen nunmehr empfehlen zu können.

Ich lasse hier in kurzen Worten das Protokoll der Thierversuche folgen:

I. Kleiner Hund. 13. 9. 98. Morphium-Chloroformnarkose wie in allen folgenden Versuchen. Nach Ausführung einer Dünndarmresection werden beide Enden axial durch einen kleinen, gerade noch einführbaren Knopf vereinigt;

Digitized by Google

es wird dabei etwas Schleimhaut vorgepresst, weshalb 3 Uebernähungen nothwendig werden. 23. 9. 98. Das Abgehen der Metallhülse ist bisher nicht bemerkt worden. Die vereinigte Schlinge zeigte keine Verwachsungen mit ihrer Umgebung, Serosa über der Vereinigungsstelle glatt und gleichmässig. Die Schlinge wird wiederum resecirt und zeigt nach dem Aufschneiden im Ganzen einen gleichmässig glatten Uebergang der Schleimhaut, welche nur in Ausdehnung von etwa $^1/_2$ cm an einer Stelle leistenförmig nach innen vorspringt.

Es werden sofort an demselben Thiere die freien Darmenden wieder mit einem Knopf axial vereinigt:

II. 23. 9. 98. Darmresection, axiale Vereinigung (siehe I). Wegen Hervorpressens der Schleimhaut beim Zusammenschieben werden 4 Uebernähungen nothwendig. 25. 9. Das Thier hat sich nicht nach der Operation erholt, es blieb danach matt und wurde heute todt im Stall aufgefunden. Die Section ergab, dass die ganze Bauchhöhle mit Blut angefüllt war, welches einem Mesenterialgefäss, dessen Ligatur abgeglitten sein musste, entsprang. Die vereinigte Darmpartie zeigt keine Veränderungen, Knopf noch ohne Spuren einer Resorption.

III. 17. 9. 98. Gastroenterostomie mit etwas grösserem Knopf. Uebernähung mit 3 Serosanähten an einer Stelle, an welcher der Fadenknoten hervorschaute. 29. 9. Hund bisher munter, frisst gut. Tödtung des Hundes. Anastomose weit, am Uebergang der Magen- in die Darmschleimhaut nur eine lineäre Narbe zu erkennen. Der Abgang der Hülse war nicht bemerkt worden, auch bei der Section sind weder Elfenbeinreste noch Hülse gefunden worden.

IV. 1. 11. 98. Gastroenterostomie. 2 Serosaknopfnähte zur Uebernähung einer Stelle. Knopf ohne äussere Gummihülle. 5. 11. Das Thier bisher munter, frisst gut. Es wird getödtet. Section: Der im Darm gelegene Knopftheil liegt mit der in den Magen hineinragenden Hülse fest in situ, während die andere Elfenbeinhälfte aufs äusserste verdünnt, losgelöst frei im Magen sich befindet. Magen und Darm sind bereits fest mit einander verwachsen.

V. 24. 9. 98. Dünndarmresection mit nachfolgender axialer Knopfvereinigung. Bei dem jungen und kleinen Thier erweist sich der kleinste Knopf noch zu gross und lässt sich nur unter starker Quetschung der Schleimhaut und stärkster Spannung einführen. 3 Seidenknopfnähte zur Uebernähung. 27. 9. 98. Das Thier wird todt aufgefunden. Die Section zeigte, dass der gespannte und gequetschte Darm nekrotisch geworden und perforirt war.

VI. 7. 11. 98. Gastroenterostomie mit Knopf ohne äussere Gummihülle. 2 Serosaknopfnähte zur Uebernähung. 12. 11. Thier vom Operationstage an munter, frisst gut, wird heute getödtet. Anastomose ziemlich fest verklebt, Elfenbeinantheile bereits resorbirt, Hülse liegt in der Flexur.

VII. 28. 9. 98. Gastroenterostomie an einem ziemlich kleinen Hund. Hervorquetschung von Schleimhaut an einer Stelle beim Zusammenschieben des Knopfes, wodurch 4 Serosaknopfnähte zur Uebernähung nöthig werden. 6. 10. Das Thier, welches bisher von der Operation an munter war und gut

Digitized by Google

gefressen hat — alle operirten Thiere bekamen für die ersten zwei Tage nach der Operation nur flüssige Kost — wird heute sehr hinfällig und stirbt. Bei der Section findet sich keine Spur von Peritonitis, Magen in der Anastomose verwachsen; diese selbst fest und gut durchgängig. Die Metallhülse findet sich inmitten eines Kothballens im Rectum, vom Elfenbein keine Spur. Eine Todesursache wird nicht gefunden.

VIII. 6. 2. 99. Gastroenterostomie an mittelgrossem Hund. Knopf mit Gummihülle. Es ist keine Uebernähung nöthig. 8. 2. Tödtung des Thieres. Knopf unverändert und ohne Zeichen von Resorption, fest schliessend an Ort und Stelle.

IX. 8. 3. 99. Gastroenterostomie an grossem Hunde durch Knopf mit Gummihülle. Keine Uebernähung nothwendig. 11. 3. Hund vollständig munter seit der Operation, wird heute getödtet. Knopf unverändert und ohne Zeichen von Resorption fest schliessend an Ort und Stelle.

X. 9. 3. 99. Gastroenterostomie an mittelgrossem Hund durch Knopf mit Gummihülle. Eine Serosaknopfnaht zur Uebernähung. 14. 3. Hund sehr munter, frisst gut, wird heute getödtet. Knopf noch in situ, Anastomose fest verklebt, doch fühlt sich der Knopf bereits weicher an. Die Anastomose wird aufgeschnitten, und an der im Jejunum liegenden Knopfhälfte erkennt man, dass das Elfenbein nicht mehr ganz fest die Metallhülse umschliesst und sich von ihr loszulösen beginnt; dieser ganze Elfenbeintheil fühlt sich weicher an.

XI. 10. 3. 99. An einem kleinen Hund wird, da so kleine Knöpfe nicht vorräthig sind, um eine Gastroenterostomie ausführen zu können, mit grösserem gummiumhüllten Knopf durch Faltung des Magens eine Magen-Magen-Anastomose gemacht, wie sie zur Heilung des Sanduhrmagens angegeben worden ist. Keine Uebernähung. 15. 3. 99. Hund seit der Operation munter, frisst gut, wird heute getödtet. Bei der Section genau dieselben Verhältnisse wie im vorigen Versuch: Anastomose fest verklebt, Knopf noch in situ, aber weicher, gerade beginnende Resorption des Elfenbeins.

XII. 12. 11. 98. Seitliche Dünndarmanastomose an kleinem Hund. Der angewandte Knopf erweist sich dafür zu gross, so dass die Schleimhaut stark zerquetscht und die ganze Darmwand aufs äusserste gespannt wird. Auch bleibt wenig freier Raum zwischen Knopf und Darmwand übrig. 2 Uebernähungen. 14. 11. Hund wird todt aufgefunden. Die über dem zu grossen Knopf allzusehr angespannte Darmwand war nekrotisch geworden.

XIII. 14. 11. 98. Dünndarmresection und axiale Vereinigung der freien Darmenden an mittelgrossem Hunde. 3 Uebernähungen. 28. 11. Hund sehr munter, frisst gut. Die Metallhülse ist heute abgegangen. 1. 12. Laparotomie. Das nur wenig mit benachbarten Darmschlingen locker verklebte operirte Darmstück, dessen Serosaüberzug glatt über die Operationsstelle hinwegzieht, wird von Neuem resecirt. Nach Aufschneiden des Präparates sieht man circulär die Schleimhaut an der Vereinigungsstelle glatt und ohne Leistenbildung in einander übergehen. Erneute axiale Vereinigung der Enden:

XIV. 1. 12. 98. Derselbe Hund. Dünndarmresection axiale Vereinigung. Es klemmt sich beim Zusammenschieben der Knopfhälften etwas Schleimhaut

Digitized by Google

zwischen dieselben, deshalb 4 Uebernähungen nothwendig. 8. 12. 98. Abgehen der Metallhülse. 9. 1. 99. Hund bisher sehr munter, wird getödtet. Die Stelle der Darmvereinigung weit, Serosaüberzug glatt, die Schleimhaut zeigt an der Stelle der Uebernähungen eine kleine nach innen vorspringende Leiste.

Fig. 2.



Magenklemme offen.

Fig. 3.



Magenklemme geschlossen.

XV. 6. 12. 98. Seitliche Anastomose am Dünndarm eines mittelgrossen Hundes. 2 Uebernähungen. 14. 12. Hund munter, frisst gut. Heute geht die Metallhülse ab. 9. 1. 99. Hund heute getödtet. Anastomose nach Aufschneiden des Präparates weit und die Schleimhaut geht überall glatt ohne eine Spur von Leistenbildung an der Vereinigungsstelle in einander über.

Digitized by Google

XVI. 6. 3. 99. Gastroenterostomie an grossem Hunde, bei dem sich bequem ein mittelgrosser Knopf anwenden liess. Keine Uebernähung. 20. 3. Hund seit der Operation sehr munter, hat gut gefressen, wird heute getödtet. Die Anastomose erweist sich aussen mit glatt darüber hinwegziehender Serosa versehen, ihr Lumen ist weit und die Schleimhaut zeigt am Uebergang vom Magen zum Darm nur eine lineäre Narbe, ohne vorspringende Leiste.

Bei der Mehrzahl der von mir vorgenommenen Experimente hatte Herr Stabsarzt Matthiolius die Güte, mich durch seine Assistenz zu unterstützen, und ich verfehle nicht, ihm auch an dieser Stelle meinen herzlichen Dank dafür auszusprechen.

Zum Schluss bitte ich um die Erlaubniss, Ihnen noch ein kleines Instrument vorzeigen zu dürfen, welches ich zur Abklemmung des Magens bei Ausführung der Pylorusresection habe anfertigen lassen. Indem ich an diesem Orte darauf verzichte, die zahlreichen bisher für diesen Zweck angegebene Instrumente, ihre Vortheile und Nachtheile aufzuzählen, möchte ich nur hervorheben, dass die meisten den Nachtheil hatten, dass sie entweder keine gleichmässige Compression ausübten oder dass sie, wie z. B. die Gussenbauer'schen, sich nicht in beliebiger Länge herstellen liessen. Am einfachsten erfüllten die von Rydygier angegebenen Stäbe ihren Zweck, doch ganz gleichmässig ist auch deren Druck nicht und das Zusammenbinden der Enden verursacht Aufenthalt.

Das Instrument, welches ich Ihnen vorlege, zeichnet sich durch grösste Einfachheit aus, lässt sich in beliebiger Länge herstellen und übt an allen Stellen einen vollkommen gleichmässigen Druck aus. Es besteht aus 2 Metallstäben, deren einer mit zwei federnden, gezähnten seitlichen Fortsätzen versehen ist; der zweite Stab wird über diese Zahnleiste hinweggeschoben und in jeder Höhe durch den Federdruck fest fixirt. Zur Oeffnung der Klemme genügt ein leichter Druck zwischen Daumen und Zeigefinger. Wer ganz vorsichtig sein will, kann, um keinen zu starken Druck damit auszuüben, die Stäbe vor dem Kochen mit einem Gummischlauch überziehen, nothwendig ist es jedoch nicht. Die Klemme, welche sich sehr billig herstellen lässt, hat sich in der Göttinger chirurgischen Klinik bereits practisch bewährt.

Darmknöpfe und Magenklemme sind von der Firma Mahrt und Hörning, Instrumentenmacher in Göttingen zu beziehen.

Digitized by Google

XLVI.

(Aus der chirurg. Universitäts-Klinik des Herrn Geheimrath von Bergmann.)

Magenschleimhaut im persistirenden Dottergang.

Von

Dr. E. Lexer,

Privatdocent und 1. Assistenzarzt der Königl. chirurg. Klinik zu Berlin[1]).

(Hierzu Tafel IX.)

Es giebt unter den angeborenen, unvollständigen Nabelfisteln, beziehungsweise unter den durch Ausstülpung eines Schleimhautrestes entstandenen Gebilden im Nabel eine kleine Anzahl, deren Herkunft wegen der eigenthümlichen Structur und Absonderung ihrer Schleimhautbekleidung noch vollkommen unklar ist. Ich meine diejenigen, deren Schleimhaut nicht nur grosse Aehnlichkeit mit der Schleimhaut des Magens aus der Pylorusgegend verräth, sondern auch ein dem Magensafte ganz ähnliches Secret liefert.

Bekanntlich hat Tillmanns[2]) zuerst einen solchen Fall von Divertikelprolaps am Nabel beschrieben, bei welchem gerade dieses Zusammentreffen des mikroskopischen und des chemischen Befundes zu der Annahme führen musste, dass es sich um den Rest eines abgeschnürten Magendivertikels handelte; denn das Secret, welches von der wallnussgrossen, von Schleimhaut überzogenen Geschwulst des Nabels in reichlicher Menge abgeschieden wurde, reagirte sauer und löste Fibrin, so dass man es nach den angestellten

---

[1]) Vorgetragen am 3. Sitzungstage des Congresses, 7. April 1899.

[2]) Tillmanns, Ueber angeborenen Prolaps von Magenschleimhaut durch den Nabelring. Deutsche Zeitschrift für Chirurgie. Bd. 18. S. 162.

Digitized by Google

Verdauungsversuchen für Labdrüsensecret hielt. Die histologische Untersuchung ergab einen diesen chemischen Prüfungen ganz entsprechenden Befund, indem man an der Structur der Schleimhautbekleidung Magenschleimhaut aus der Gegend des Pylorus erkannte. Zur Erklärung dieses eigenartigen, damals in der Literatur alleinstehenden Befundes nahm Tillmanns an, dass ein in die Nabelschnur hineinreichendes Magendivertikel der Pylorusgegend, welches bei der Geburt mit dem Magen keine offene Verbindung mehr hatte, bei der Ligatur der Nabelschnur eröffnet worden war. Gelegentlich der Beobachtung eines ähnlichen Falles hat sich W. Roser[1]) der Ansicht Tillmanns angeschlossen.

Die Deutung dieser beiden Fälle als Reste von Magendivertikeln wäre trotz der noch unvollkommenen Erklärung über deren Entstehung sicherlich unangefochten geblieben, wenn ein anatomischer Zusammenhang mit dem Magen bei der Operation hätte nachgewiesen werden können und wenn nicht Siegenbeck van Heukelom einen ganz merkwürdigen, für die Genese dieser Schleimhautreste im Nabel sehr werthvollen Befund erhoben und mitgetheilt hätte. Unklar über die Herkunft der Schleimhautectopie bei einem von ihm operirten Falle, untersuchte er eine Reihe von Embryonen auf Abnormitäten ihres Intestinaltractus und entdeckte bei einem fast ausgetragenen Foetus an der typischen Stelle des Ileum ein 5 mm langes Meckel'sches Divertikel, welches sich von analogen Gebilden dadurch unterschied, dass es durch eine Einschnürung in 2 vollkommen von einander verschiedene Abschnitte getheilt war. Denn während der mit dem Darm communicirende Theil Darmschleimhaut besass, zeigte das abgetrennte, nur durch Muskeln und Bindegewebe noch in Verbindung stehende Stückchen eine vollkommene Uebereinstimmung seiner Schleimhaut mit jener des Pylorus des nämlichen Foetus. Siegenbeck suchte diesen eigenthümlichen Befund mit der Annahme zu erklären, dass die in frühester Zeit des embryonalen Lebens abgeschnürten Theile eines Meckel'schen Divertikels nicht die normale, ziemlich complicirte Umwandlung des ursprünglichen, dem ganzen Magen-Darmtractus gemeinsamen Epithels durchmachen, sondern unter unbekannten Einflüssen eine andere Schleimhautauskleidung erhalten, indem die

[1]) W. Roser, Zur Lehre von der umbilicalen Magencystenfistel. Centralblatt für Chirurgie. 1887. S. 260.

Digitized by Google

Umbildung des primitiven Epithels einen anderen Verlauf nimmt. Wegen der Aehnlichkeit der Schleimhautstructur mit jener der Pylorusgegend nannte er die abnorme Auskleidung „Pseudopylorusschleimhaut“ und kam nach Ueberlegung der verschiedensten Factoren, welche an der den Magenepithelien ähnlichen Umformung schuld sein könnten, zu dem Schlusse, dass die Gallensecretion einen gewissen Einfluss auf die Ausbildung der Schleimhaut des Darmtractus besitzen müsse. Ist ein Schleimhautabschnitt durch eine sehr frühe Abschnürung, wie in dem gefundenen Falle die Spitze des Meckel'schen Divertikels, der Einwirkung der Galle entgangen, so entsteht eine ähnliche Schleimhautstructur wie im Magen, wo ja ebenfalls der vermuthete Einfluss der Galle fehlt. Tritt die Abtrennung aber erst nach dem Beginne der Gallensecretion auf, so bildet sich in dem abgeschnürten Theile Dünndarmschleimhaut, wie dies dem Nabel entspricht. Wenn auch diese Schlüsse Siegenbeck's, welche aus dem interessanten Befund gezogen werden mussten, nicht ausreichten, um für die Magensaftähnliche Secretion dieser Pseudopylorusschleimhaut in anderen Fällen eine befriedigende Erklärung zu bringen, so genügten sie doch, die Tillmanns'sche Erklärung von Magendivertikeln stark in Frage zu stellen. Dementsprechend hat von Rosthorn[1]) in seinem Falle, obgleich das am Nabel abgesonderte Secret verdauende Eigenschaften besass und die Schleimhautectopie Aehnlichkeit mit Pylorusschleimhaut hatte, nicht ein Magendivertikel, sondern ein frühzeitig abgetrenntes Meckel'sches Divertikel angenommen. Doch brachte von Rosthorn keine weiteren Beweise, sondern stützte seine Diagnose zum grössten Theil auf die Schlussfolgerungen Siegenbeck's. Mit vollem Recht hat daher Ledderhose[2]) die bestimmte Entscheidung, welche von beiden sich gegenüberstehenden Auffassungen Tillmanns' oder Siegenbeck's die richtige sei, künftigen anatomischen Untersuchungen anheimgestellt. Aehnlich haben auch Lindner und Weber[3]) in dem jüngst beobachteten Falle einer

---

[1]) von Rosthorn, Ein Beitrag zur Kenntniss der angeborenen Nabelfistel. Wiener klinische Wochenschrift. 1889. No. 7.

[2]) Ledderhose, Chirurgische Krankheiten der Bauchdecken. Deutsche Chirurgie.

[3]) Lindner, Deutsche med. Wochenschr. 1898. Vereinsbeilage. S. 172. — Weber, Zur Casuistik der Ectopia ventriculi. Beiträge zur klinischen Chirurgie. Bd. 22. S. 371.

Digitized by Google

Magenschleimhautectopie im Nabel sich weder für die eine noch die andere Theorie entscheiden können, wenn auch Weber die grössere Wahrscheinlichkeit der Siegenbeck'schen Deutung zuerkannte.

Die letztere nun gewinnt Dank der anatomischen Verhältnisse durch folgende Beobachtung einen sicheren Boden.

Die angeborene Nabelfistel eines 1jährigen Kindes zeichnete sich durch sehr starke, die Haut in weitem Umkreise reizende Secretion aus. In einem Glasbehälter innerhalb mehrerer Stunden aufgefangen, zeigte sich die abgesonderte Flüssigkeit vollkommen klar, fadenziehend, ohne Beimengung von Darminhalt und reagirte stark sauer. Herr Professor Thierfelder vom hiesigen physiologischen Institut, welcher die Güte hatte, das Secret zu untersuchen, stellte fest, dass es sich chemisch wie Magensaft verhielt, indem es Eiweiss beziehungsweise Fibrin in saurer Lösung schnell und kräftig verdaute.

Bei der Operation liess sich nach Umschneidung des Nabels im Zusammenhang mit diesem ein etwa 8 cm langer, federkieldicker Strang ohne Schwierigkeit bis zu seinem Ansatze am convexen Rande einer Dünndarmschlinge hervorziehen und hier amputiren, worauf dieser Stiel vernäht wurde. Das Kind ist ebenso wie ein früherer ähnlich operirter Fall[1]) schnell geheilt und bis jetzt gesund und ohne Störung geblieben.

Der exstirpirte Fistelschlauch hatte eine ziemlich weite Oeffnung am Nabel und am Darm, ohne dabei vollkommen durchgängig zu sein, da das Lumen des Ganges schon $1^1/_2$ cm hinter der Nabelöffnung verschlossen war. Durch diesen Verschluss und, wie die mikroskopische Untersuchung ergab, auch gleichzeitig durch die Differenz in der histologischen Structur der Schleimhautauskleidung zerfällt das Ganze in zwei ungleich grosse und verschiedene Theile.

Der innere, grössere Abschnitt, welcher in freier Communication mit dem Darme stand, hat eine der Dünndarmschleimhaut sehr ähnliche Auskleidung, wie man sie gewöhnlich beim Meckel'schen Divertikel findet. Lieberkühn'sche Drüsen mit zahlreichen Becherzellen und vereinzelten Lymphfollikeln sind hier das Charakteristische, wie Fig. 1 Taf. IX deutlich macht.

---

[1]) Lexer. Ueber die Behandlung der Urachusfistel. Nachtrag. Archiv für klin. Chirurgie. Bd. 57.

Digitized by Google

Ein ganz anderes Bild gewähren Schnitte aus dem äusseren Theile der Fistel. Hier zeigt sich im Grossen und Ganzen das, was Siegenbeck Pseudopylorusschleimhaut genannt hat und was von v. Rosthorn und in dem Lindner'schen Falle von Weber gesehen und beschrieben worden ist. Ein hohes Cylinderepithel mit langen schmalen Zellen, stark lichtbrechendem Protoplasma, basal liegenden Kernen, ohne Becherformen, erstreckt sich in zahlreiche Einsenkungen des Fistellumens hinein, welche in eine stark entwickelte Zone tubulöser Drüsen übergehen. Die Lumina dieser mit gleichmässigen kurzcylindrischen Zellen ausgestatteten Drüsenschläuche münden oft zu mehreren in jene mit hohem Epithel versehene Einsenkungen. Die ganze Structur dieser Schleimhaut hat somit grosse Aehnlichkeit mit den Drüsen und der Schleimhaut des Pylorus. Trotzdem entspricht das Bild nicht einer normalen Magenschleimhaut, denn es ist schon auf den ersten Blick zu sehen, dass in dem geschilderten Gewebe in allen Theilen Wucherungsvorgänge spielen. Nur an einzelnen Stellen ist die Structur so geordnet und regelmässig wie im Magen; hier sieht man Einsenkungen, welche sich durch nichts von den Magengruben unterscheiden und mehrere Drüsenschläuche an ihrem Grunde aufnehmen. Die meisten anderen Partieen haben stark verbreiterte und unregelmässige Einsenkungen. (Taf. IX Fig. 2.)

Die Wandschichten des ganzen Fistelschlauches sind in dessen ganzer Ausdehnung die gleichen; sowohl im äusseren wie im inneren Abschnitte folgen auf die Schleimhaut in guter Entwicklung: Das Stratum proprium, die Muscularis mucosae, die Schichten der Muscularis und die Serosa.

Der Uebergang zwischen diesen beiden so verschieden ausgestatteten Fistelabschnitten ist ein ganz complicirter; die genaue Betrachtung der Serienschnitte aus der Uebergangspartie zeigt, dass hier ganz ähnliche Verhältnisse vorhanden sind, wie bei dem von Siegenbeck untersuchten Foetus, insofern es sich um eine Abschnürung der Schleimhautauskleidung innerhalb der Wandung des Meckel'schen Divertikels handeln muss. Doch liegen die blinden Enden der getrennten Fistellumina nicht wie dort ein wenig von einander entfernt, sondern sie müssen sich im weiteren Verlaufe des Wachsthums etwas verschoben haben, so dass sie dicht neben einander zu liegen kamen. Diese Verhältnisse, wie sie allein dem mikro-

Digitized by Google

skopischen Befunde entsprechen können, sind in der schematischen Zeichnung Fig. 3 wiedergegeben. Die Lumina liegen eine kleine Strecke weit neben einander, denn man sieht in den betreffenden Schnitten beide, hier mit Darmschleimhaut, dort mit Pseudopylorusschleimhaut ausgekleidet, dicht beisammen innerhalb der Muskelschichten liegen. (Fig. 3 Schnittrichtung a.) Das Ende der äusseren Fistel ist deutlich zu verfolgen. Das Ende der inneren Fistel ergiebt den merkwürdigen Befund, dass das in Wucherung gerathene Gewebe der Pseudopylorusschleimhaut, da wo es sich an das mit Magenschleimhaut ausgestattete Lumen anlegt, an einer kleinen Stelle das Stratum proprium durchbricht und hinüber wächst in das andere Lumen, wo es die Lieberkühn'schen Drüsen verdrängt und ersetzt und schliesslich noch nach dem Darm zu einen kleinen Zapfen vorschiebt, welcher genau wie die Pseudopylorusschleimhaut gebaut das mit Darmschleimhaut ausgekleidete Lumen verschliesst. (Fig. 3 Schnittrichtung b.) Das verwickelte Bild ist vielleicht am einfachsten so zu erklären, dass die getrennten Fistellumina einmal wieder in Folge eines Durchbruchs mit einander communicirten. An der Perforationsstelle wucherte sodann die Schleimhaut der äusseren Fistel in das blinde Ende des inneren Abschnitts hinein.

Der ganze Befund lässt zusammengefasst keine andere Deutung zu, als dass ein vollkommen persistirender Ductus omphalo-mesentericus vorliegt, dessen äusserer Abschnitt, wahrscheinlich in Folge einer sehr früh erfolgten Trennung eine andere Ausbildung seiner Schleimhaut erfahren hat, als der mit dem Darme communicirende Theil des Fistelschlauches. Für die Aehnlichkeit des von dem äusseren Abschnitte gelieferten Secretes mit dem Magensafte vermag ich zwar keine Erklärung zu geben — ich müsste auf eine der bestehenden, wenig befriedigenden Erklärungsversuche Siegenbeck's und von Rosthorn's zurückgreifen — doch zeigt der Fall mit Bestimmtheit, wie richtig die Schlussfolgerungen des ersteren waren, und dass man in Folge dessen bei Ectopieen und unvollständigen Fisteln im Nabel, deren Schleimhaut nach ihrer Structur und Absonderung Beziehungen zum Magen zu haben scheint, viel eher, auch wenn der anatomische Zusammenhang fehlt, an Reste eines Meckel'schen Divertikels als an ein Magendivertikel zu denken hat,

Digitized by Google

für welches ein ähnlicher anatomischer Beweis bis jetzt nicht erbracht ist.

Erklärung der Abbildungen auf Tafel IX.

Figur 1. Schnitt aus dem inneren Fistelabschnitte mit Dünndarmschleimhaut.
Figur 2. Schnitt aus dem äusseren Fistelabschnitte mit Pseudopylorusschleimhaut.
Figur 3. Schematisch dargestellte Verhältnisse des Ueberganges der beiden Fistelabschnitte. a und b geben die Schnittrichtung des im Text geschilderten Befundes an.

Digitized by Google

XLVII.

(Aus der chirurg. Abtheilung des k. k. Franz-Josef-Spitals in Wien.)

Beitrag zur Kenntniss der latenten Mikroorganismen.

Von

Dr. Julius Schnitzler,

Privatdocent für Chirurgie und k. k. Primararzt[1]).

Unter dem Einfluss der epochalen Entdeckungen Koch's und seiner Schule war der Gedanke herrschend geworden, dass Bacteriengehalt eines Organes gleichbedeutend mit Erkrankung desselben sei. Diese Ansicht wurde noch gestützt durch die bekannten Untersuchungsergebnisse von Meissner, Hauser u. A., die das Innere normaler Organe stets bacterienfrei fanden. Dass man an der Oberfläche verschiedener Organe resp. auf der Schleimhaut trotz völliger Gesundheit der betreffenden Individuen resp. lange nach Ablauf einer Erkrankung noch pathogene Mikroorganismen (Diphtheriebacillen, Pneumokokken) finden kann, erscheint dadurch weniger belangvoll, dass es sich hier eben nicht um Befunde im Innern von Organen handelt. Den Angaben verschiedener französischer Forscher (Nocard, Porcher und Desoubry[2]) über Bacterienfunde in Lymphe und Blut normaler Versuchsthiere stehen die negativen Resultate Neisser's[3]) entgegen. Ganz kürzlich haben

[1]) Vorgetragen am 1. Sitzungstage des Congresses, 5. April 1899.
[2]) Semaine medic. 1895.
[3]) Zeitschr. f. Hygiene.

Digitized by Google

Carrière und Vanverts[1]) nachfolgende Beobachtung mitgetheilt: Ligirt man bei Kaninchen oder Hunden den Milzstiel, so entsteht keine Atrophie, sondern Gangrän unter Bildung eines Eitersackes. C. und V. nahmen an, dass hierbei Bacterien im Spiele sein müssten und fanden thatsächlich (in 10 von 11 untersuchten Fällen) in der Milz normaler Hunde zur Coligruppe gehörige Bacterien, seltener Staphylokokken oder Streptokokken. Hierauf war weder Fasten noch Chloroformnarkose von Einfluss. An Kaninchen konnte der gleiche Befund erhoben werden. Diese Bacterien, die auch in Schnittpräparaten zu finden waren, veranlassen die nach der Stielligatur eintretende Vereiterung der Milz. Es würde sich hier also nach Ansicht von C. und V. um in der Milz latent vorhandene Mikroorganismen handeln. Diese, vorläufig vereinzelt dastehenden Befunde bedürfen wohl sehr der Bestätigung durch Nachuntersucher. Mehrfach wurde hingegen schon das Vorhandensein von Bacterien in gesunden Lymphdrüsen behauptet.

Pizzini[2]) fand bei der Untersuchung der Lymphdrüsen von 30 rasch verstorbenen, nicht tuberculösen Individuen, in 42 pCt. Tuberkelbacillen (durch Impfung auf Thiere nachgewiesen). In erster Linie waren die Bronchialdrüsen betroffen. P. kommt zu dem Schlusse, dass in die Lymphdrüse eingedrungene Tuberkelbacillen daselbst unbestimmte Zeit verharren können, ohne Krankheitserscheinungen hervorzurufen.

Sehr ausgedehnte Untersuchungen über „latenten Mikrobismus“ und speciell über die Betheiligung der Lymphdrüsen hat Perez[3]) an vom Menschen und den verschiedensten Thiergattungen stammendem Material angestellt. Zum Unterschied von allen anderen untersuchten Organen fand P. im Parenchym der normalen Lymphdrüsen 78mal unter 88 untersuchten Fällen Bacterien, so dass er zu der Behauptung gelangt, dass die Lymphdrüsen beim normalen Thiere der ausschliessliche und gewöhnliche Sitz eines latenten Mikrobismus seien. Er fand 6 bis 30 Bacterien in einem „Gangliensystem“, am meisten in den Drüsen des Unterhautgewebes, dann in den peribronchialen und endlich in den mesenterialen Lymph-

---

[1]) Société de biol. 25. 3. 1899. Semaine méd. 1899. p. 14.
[2]) Zeitschr. für klinische Medicin. Bd. XXI.
[3]) Perez, Centralblatt f. Bacteriologie. Bd. XXIII. No. 9 u. 10, und Manfredi, Virchow's Archiv. 155. S. 2.

Digitized by Google

drüsen; letztere lieferten den grössten Bruchtheil der negativen Resultate (35 bei 78 Untersuchungen). Zu den Untersuchungen muss nach Perez viel Material genommen werden, widrigenfalls man, wie Neisser, negative Resultate erhält. Die von P. gefundenen Bacterienarten waren: Sarcine, Staphyl. albus, Staphyl. aureus etc. Die in den Lymphdrüsen befindlichen Bacterien wirken immunisirend, sie sind abgeschwächt, sie werden aber dort nicht wie im Blute und anderen Organen abgetödtet. Die Bacterien gelangen in die Lymphdrüsen durch die verletzte oder unverletzte Oberhaut. Intrauterin sind die Lymphdrüsen bacterienfrei. Nach Perez erhalten sich die

Staphylokokken	in	den	Drüsen	des	Menschen	40	Tage,
„	„	„	„	„	Hundes	30	„
Typhusbacillen	„	„	„	„	Menschen	60	„
„	„	„	„	„	Hundes	30	„
Milzbrandbacillen	„	„	„	„	Menschen	—	„
„	„	„	„	„	Hundes	15	„

Bacillus mesentericus fuscus (sporenhaltig) 3 Monate, Bacillus prodigiosus 5 Tage lebend. Perez erwähnt, dass die Theorie vom latenten Mikrobismus schon von Verneuil vertreten wurde und citirt den alten Satz: Totus homo ex nativitate morbus est.

Hier seien auch die jüngsten Ausführungen von Lubarsch[1]) angeführt. Er erwähnt, dass auch bei der Tuberculose das Eindringen der Bacillen nicht zur Entstehung der Krankheit genüge und dass es häufig nach dem Einbruch der Bacillen nur zu einer localen anatomischen Veränderung komme. Wenn dann nach Jahre oder Jahrzehnte langer Latenz im Anschluss an ein besonderes Ereigniss (Pubertät, Gravidität, Puerperium, Trauma) plötzlich eine rapide Tuberculose sich entwickelt, so geschieht dies, weil neue unentbehrliche Bedingungen für die Entstehung der Krankheit erfüllt werden und somit der bis dahin fehlende Anstoss zur Erkrankung gegeben wurde. „Die Mikroben waren schon längst an Ort und Stelle, eine Vita minima führend, bis das Trauma oder die Entzündungshyperämie ihnen die Möglichkeit gab, die typische Krankheit zu erzeugen. . . . Eine grosse Anzahl von Infectionskrankheiten ist endogener Entstehung, d. h. die inficirenden Mikroorga-

[1]) Zur Lehre von den Geschwülsten und Infectionskrankheiten. Verlag von Bergmann. Wiesbaden 1899.

Digitized by Google

nismen waren bereits lange vor dem Ausbruch der Krankheit im Körper vorhanden. Für den Ausbruch der Erkrankung ist von Wichtigkeit: a) der Allgemeinzustand des Körpers und die locale Beschaffenheit der Gewebe, b) Zahl und Zustand der Mikroorganismen, c) Mannigfache wechselnde und oft dem Zufall anheimgegebene Ereignisse, die den Zustand des Körpers und der Mikroben zu beeinflussen geeignet sind."

Die hier angeführten Angaben genügen wohl, um zu zeigen, dass die Untersuchungen und Erörterungen zahlreicher Bacteriologen jene Annahme als zulässig erscheinen lassen, die Hüppe[1]) mit den Worten ausgedrückt hat, dass der Parasitismus ein Sonderfall der Symbiose sei.

Aber für den Chirurgen ist die Frage nach der Latenz, d. h. der klinisch symptomlosen Symbiose der in den menschlichen Körper eingebrochenen Bacterien, speciell für das Verständniss zweier Krankheitsbilder von Interesse: der Späteiterungen nach Verletzungen, speciell Einheilung von Fremdkörpern (Riedel's Perialienitis), und der recidivirenden Osteomyelitis.

Ueber derartige „Späteiterungen" finden sich zahlreiche Angaben und Erklärungsversuche in der Literatur. Einige mögen hier wiedergegeben werden. Gussenbauer[2]) erwähnt drei hierher gehörige Beobachtungen und präcisirt seinen Standpunkt folgendermaassen: „Solche tardive Eiterungen in einmal septisch inficirt gewesenem Gewebe machen es sehr wahrscheinlich, dass septogene Mikroben abgekapselt in den Geweben zurückbleiben, um dann in einem späteren Zeitpunkt, vielleicht in Folge von geringfügigen Traumen wieder befreit zu werden und ihre Wirkung zu entfalten. Allerdings könnte man in solchen Fällen auch die andere Erklärung, dass die septische Localentzündung nur Folge einer vorangehenden Allgemeininfection mit Localisation am Locus minoris resistentiae sei, nicht abweisen. Ich möchte sie jedoch für die erwähnten Fälle nicht für wahrscheinlich halten, weil der Nachweis der eingeheilten Fremdkörper in den beiden ersten Fällen und die Vergrösserung der Lymphdrüsen im letzten und das Recidiviren der septischen Entzündung an ein und derselben Körperstelle denn doch mehr für eine locale als allgemeine Ursache sprechen. Ich glaube daher,

[1]) Naturforscher-Versammlung. 1893.
[2]) Deutsche Chirurgie. 4.

Digitized by Google

dass man in ähnlichen Fällen die Entstehung der tardiven septischen Eiterung auf das Zurückbleiben septogener Mikroorganismen in den Geweben zurückführen muss und möchte diese Ansicht noch mit dem Hinweis auf das ganz analoge Verhalten bei specifischen Infectionskrankheiten (z. B. der Tuberculose, der Syphilis etc.) unterstützen."

R. Köhler[1]) berichtet über eine Späteiterung nach Schussverletzung. Er nimmt an, dass die Mikroben abgekapselt waren, bis eine starke Anstrengung zur Zerreissung dieser „Kapsel" führte und den Mikroorganismen den Austritt in die Blut- und Lymphwege gestattete. Eine eingehende Arbeit über die hier erörterte Frage verdanken wir Brunner[2]). Er führt aus, wie schwer die Entscheidung der Frage, ob Neuinfection oder Wiederaufflackern latenter Keime, sei, dass sie insbesondere durch die einfache bacteriologische Untersuchung in der Regel nicht sicher zu entscheiden sei. Auf diesen Theil seiner Ausführungen kommen wir noch zurück. Er selbst bringt einen neuen Fall bei: Schussverletzung vor 2 Jahren; jetzt im Anschluss an schwere Arbeit (Steinhauen) acute Eiterung. Operation: Eiter mit Baumwollfetzen, Staphylokokken enthaltend. Er hält es für sicher, dass in diesem Falle bei der Verletzuug eingedrungene Kokken persistirt hatten und durch das Trauma wieder Gelegenheit zur Erregung der Eiterung erlangt hatten. Er stellte nun Experimente in der Weise an, dass er bei Versuchsthieren Fremdkörper einheilen liess und nach 1—3 Monaten Staphylokokken oder Colibacillen intravenös injicirte. In keinem dieser Versuche kam es zur Eiterung um die Fremdkörper, auch dann nicht, wenn locale traumatische Insulte hinzugefügt wurden.

In jüngster Zeit berichtete Mayer[3]) über den Eintritt einer Eiterung 6 Jahre nach erfolgter Verletzung.

Anhangsweise seien hier noch die Mittheilungen Wolffberg's und Patru's erwähnt.

Wolffberg[4]) berichtet über eine Frau, der 6 Jahre vor ihrem Tode eine Cyste durch Laparotomie entfernt worden war. Zwei Geburten nach dieser Laparotomie verliefen normal. An die dritte

[1]) Deutsche med. Wochenschrift. 1889. No. 2.
[2]) Correspondenzbl. f. Schweizer Aerzte. 1896.
[3]) Zeitschr. f. Medicinalbeamte. 1898. 14. Ref.: Centralbl. f. Bacteriol. 25. 8 u. 9.
[4]) Zeitschr. f. Medicin. 1898. 12. Centralbl. f. Bacteriol. 1899. No. 7.

Digitized by Google

Geburt, 6 Jahre nach der Laparotomie, schloss sich eine in 11 Tagen zum Tode führende Peritonitis an. Bei der Section fanden sich neben der frischen Peritonitis alte Eiterherde im Bauch. W. nimmt an, dass diese alten, von der vor 6 Jahren ausgeführten Laparotomie herrührenden Eiterherde, noch latente Kokken enthalten hatten, welche nun die letale Peritonitis verursacht hatten.

Patru[1]) erzählt folgenden Krankheitsfall als Beweis für die Existenz eines „Microbisme latent“: Erste Geburt im Januar 1888 mit consecutivem Puerperalfieber (Schulterlage. Extraction des todten Kindes). Dann Abortus im August 1888; Fieber, Curettement. Im October 1889 Geburt eines macerirten Kindes; Forceps. Parametritis dextra. Incision. Heilung. Endlich im November 1891 normale Entbindung ohne jeden inneren Eingriff. Im Anschluss hieran Puerperalprocess mit linksseitiger Eiterung an der Hüfte; langsame Heilung. Es trat also nach P. auf: 1. Eine Septicaemie nach einer schweren Entbindung. 2. Eine locale Infection nach einem spontanen Abortus. 3. Parametritis nach einer Geburt mit verschiedenen Zwischenfällen. 4. Pyämie nach einer leichten spontanen Geburt bei besonderer Vorsicht und in einer Anstalt, in der seit zwei Jahren keine Infection vorgekommen war. Es müsste sich also hier nach P. um von den früheren Infectionen latent zurückgebliebene Mikroorganismen gehandelt haben.

Mit voller Berechtigung hebt Brunner (l. c.) hervor, wie schwer es sei, beim Bestehen einer acuten Eiterung nach einer vor Jahren erfolgten Verletzung zu entscheiden, ob die nun nachweisbaren Mikroorganismen neu eingedrungene oder latent zurückgebliebene seien. Die bacteriologische Untersuchung allein kann hier nur entscheiden, wenn specifische Mikroorganismen (z. B. Typhusbacillen) nachgewiesen werden. Dass Typhusbacillen Jahre lang lebensfähig im menschlichen Körper zurückbleiben können, ist durch Beobachtungen von Sultan[2]), Buschke[3]), Miller[4]) u. A. erwiesen. Gewiss kann dies zur Stütze für die Annahme herangezogen werden, dass auch Staphylokokken Jahre lang im Menschen latent vegetiren können. Tritt unter dem Einfluss einer durch

[1]) Revue medic. de la suisse romande. 1893. XIII. 2.
[2]) Deutsche medicin. Wochenschr. 1894.
[3]) Fortschritte der Medicin. XII. 15 u. 16.
[4]) Centralblatt f. Chir. 1899. No. 10.

Digitized by Google

specifische Mikroorganismen (z. B. Pneumokokken) bedingten Erkrankung eine Staphylokokkeneiterung an einer früher einmal verletzten Körperstelle ein, so spricht hier die Wahrscheinlichkeit für das Wiederaufflackern latent gewesener Keime, da ja anderenfalls wohl eher eine metastatische Eiterung durch die betreffenden specifischen Keime erfolgt wäre. Fälle dieser Art sind mehrfach berichtet und ein Fall Brunner's: Eiterung in einer zwei Jahre alten Schädelnarbe während einer schweren Bronchopneumonie, kann, wie Brunner selbst zugiebt, in diesem Sinne gedeutet werden. Rinne erwähnt in seiner später noch zu erwähnenden Arbeit das Recidiviren einer Osteomyelitis unter dem Einfluss eines gastrischen, typhösen Fiebers. (Einen hierher gehörigen Fall meiner Beobachtung werde ich weiter unten mittheilen.) Dass auch die Heftigkeit, mit welcher eine Eiterung einsetzt, nicht entscheiden lässt, ob es sich um neu eingedrungene oder latent gewesene Mikroben handelt, ebensowenig wie eine am Versuchsthiere durchgeführte Virulenzbestimmung der gefundenen Mikroorganismen dies zulässt, ist wohl ersichtlich, wird aber ebenfalls bei Besprechung der recidivirenden Osteomyelitis noch begründet werden.

So sehen wir also, dass im Stadium der manifesten Eiterung die uns beschäftigende Frage kaum zweifellos beantwortet werden kann. Ganz anders verhält es sich jedoch, wenn die Mikroorganismen im klinischen Ruhestadium, also in ihrer Latenzzeit nachgewiesen werden können. Ein solcher Nachweis ist schon mehrfach gelungen und da wäre wohl die Annahme, dass es sich nicht um schon seit der Verletzung dort liegende, sondern um zufällig gerade vor der Untersuchung eingedrungene Mikroorganismen handelt, sehr gezwungen.

Tavel[1]) konnte Staphylokokken in Seidenligaturen, die ein Jahr lang reactionslos im Abdomen eines Patienten gelegen waren, gelegentlich einer neuerlichen Laparotomie nachweisen.

Kocher[1]) fand gelegentlich einer orthopädischen Hüftgelenkresection 17 Jahre nach klinischer Ausheilung der Coxitis in dem im alten Krankheitsherd vorfindlichen Mörtel infectionstüchtige Tuberkelbacillen.

Auch ich hatte zweimal Gelegenheit, Staphylokokken in ihrer

---

[1]) Kocher und Tavel, Chirurgische Infectionskrankheiten. Bern. Sallmann.

Digitized by Google

Latenzzeit nachzuweisen. Das erste Mal handelte es sich um die Radicaloperation einer recidivirten Leistenhernie. Zwei Jahre vorher war von anderer Seite die Operation nach Bassini ausgeführt worden; es hatte sich eine Eiterung angeschlossen, die viele Monate andauerte und in deren Verlauf sich Ligaturen abstiessen. Zwei Jahre nach der ersten Operation, mehr als ein Jahr nach dem Versiegen der Eiterung und Schluss aller Fisteln operirte ich den Patienten wegen der recidivirten Hernie. In der auseinander gewichenen Muskelnarbe waren einzelne mörtelähnliche Partikeln (ohne jede Reactionserscheinung der umgebenden Gewebe) eingesprengt. In diesen liessen sich Staphylokokken nachweisen. Ihre Virulenz war vermindert, d. h. sie erzeugten am Kaninchenohr nur bei Injection grösserer Mengen, oder bei gleichzeitiger Erzeugung einer venösen Stauung Eiterung.

Der zweite Fall, über den ich verfüge, war dem soeben erwähnten vollkommen analog, nur waren seit Heilung der Wunde resp. Ablauf aller Entzündungserscheinungen erst 5 Monate verflossen. — Es bestätigen diese Beobachtungen also wieder die Auffassung, dass die Heilung im klinischen Sinne nicht mit Bacterienlosigkeit zu identificiren ist, sie dienen aber gleichzeitig der Ansicht zur Stütze, dass Spätabscesse in Operationsnarben latent gewesenen Kokken und nicht neu eingedrungenen ihre Entstehung verdanken. — Noch mehr umstritten ist die Genese der recidivirenden Osteomyelitis. Bekanntlich hat v. Volkmann zuerst die Behauptung aufgestellt, dass die viele Jahre nach Ablauf eines osteomyelitischen Processes von demselben Knochen ausgehende Osteomyelitis sich durch besonders bösartigen Verlauf auszeichne, und gerade diese Art des Verlaufes wurde als Beweismoment für die Neuinfection mit herangezogen. Dass man vielfach zwischen recrudescirender und recidivirender Osteomyelitis nicht scharf genug unterschieden hat, muss gewiss anerkannt werden und für die Aufrollung der Frage, ob Latenz oder Neuinfection, dürfen nur jene Osteomyelitisfälle in Betracht gezogen werden, bei welchen ein Intervall voller Gesundheit, also auch Schmerzlosigkeit zwischen den Anfällen der Osteomyelitis gelegen war.[1]) Kraske[2]) schliesst sich im Grossen und Ganzen der Ansicht v. Volkmann's an; er

[1]) Funke, Zeitschr. f. Heilkunde. 1896.
[2]) Archiv f. klin. Chirurgie. Bd. 34.

Digitized by Google

fasst die gewöhnliche recidivirende Osteomyelitis als durch Wiederaufflackern latent gewesener, zurückgebliebener Keime bedingt auf, supponirt aber für die besonders schwer verlaufenden, nach vieljährigem Intervall einsetzenden Recidive eine Neuinfection.

Küster[1]) fasst die recidivirende Osteomyelitis als zumeist durch Neuinfection bedingt auf, während in der seinem Vortrage folgenden Debatte v. Bergmann[2]) und R. Köhler[2]) sich für die Annahme der latenten Keime aussprachen. Unter Berufung auf ein pathologisch-anatomisches Präparat tritt Garrè[3]) für die Theorie der Neuinfection ein. Es handelt sich um einen durch Amputation gewonnenen Unterschenkel, dessen obere zwei Drittheile ganz von kleinen Sequesterchen durchsetzt waren, während an der Stelle desselben Unterschenkels, die vor 16 Jahren der Schauplatz einer Sequestrotomie gewesen war, keine Spur einer Entzündung zurückgeblieben war. Man müsste da eine sehr grosse Zahl latenter Herde annehmen, was nach Garrè gewagt und unnatürlich wäre, da die Aussaat durch die Blutbahn den Sachverhalt ungezwungener erklären würde; die locale Neuinfection wäre durch die Circulationsverhältnisse erklärt. — Ich habe vor einigen Jahren in einer kurzen Mittheilung[4]) auseinandergesetzt, warum ich die recidivirende Osteomyelitis für durch wieder virulent werdende, latent gewesene Mikroorganismen und nicht durch Neuinfection bedingt ansehe und halte auch heute an dem dort ausgeführten Gedankengang fest. Zu Garrè's oben citirtem Fall muss ich bemerken, dass schliesslich ein Latentbleiben zahlreicher Herde mir darum nicht räthselhafter erscheint, als das eines einzigen Herdes, weil die für das Latentbleiben und Wiederaufflackern dieser Herde maassgebenden Momente mir in dem diese Herde beherbergenden Individuum zu liegen scheinen, resp. in den Beziehungen des betreffenden Menschen zu den betreffenden Mikroben, und es können daher hundert kleine Herde unter Umständen ebenso gut latent und wieder manifest werden, wie ein einziger. Andererseits sieht man auch bei der primären Osteomyelitis, resp. bei dem ersten Anfall einer Osteomyelitis ein solches Verhalten, wie es Garrè's Präparat aufweist, nur in sehr vereinzelten Fällen.

[1]) Deutsche medic. Wochenschr. 1889. No. 2.
[2]) Deutsche medic. Wochenschr. 1889. No. 2.
[3]) Beiträge zur klinischen Chirurgie. Bd. X.
[4]) Centralbl. f. Bacteriol. 1894. Bd. 15. 8 u. 9.

Digitized by Google

Wie oben erwähnt, führen einzelne Autoren als Beweis dafür, dass die recidivirende Osteomyelitis einer Neuinfection zuzuschreiben sei, den Umstand an, dass derartige Fälle besonders bösartig verlaufen, resp. sie behaupten, dass gerade diese so schwer verlaufenden Recidive einer Neuinfection zugeschrieben werden müssten. Dass dieser aus dem klinischen Verlauf auf die Pathogenese gezogene Schluss nicht zwingend ist, soll folgender, von mir beobachtete und hier in Kürze wiedergegebene Fall zeigen.

Ein 24jähriger Mann war in seinem 14. Lebensjahre an Osteomyelitis der rechten Tibia erkrankt. Es kam damals zu Fistelbildungen an mehreren Stellen im Bereich der unteren Hälfte der Tibia und es wurden, wie die Anamnese ergab, mehrere Operationen vorgenommen. Im Verlaufe der folgenden Jahre kam es nun mehrfach zu neuerlichem Aufbruch der Narben unter vorangehender Röthung, Schmerzhaftigkeit und Schwellung bei mehr oder weniger heftiger Betheiligung des Allgemeinbefindens. Derartige Anfälle wiederholten sich in so kurzen Intervallen, dass der Kranke kaum jemals mehr als 6 Monate continuirlicher Gesundheit sich erfreuen konnte. Mehrmals wurden gelegentlich solcher Recidiven kleine Nachoperationen (Erweiterung der Knochenfistel durch Meissel und Hammer, Excochleation der Knochenhöhlen) ausgeführt. Im Februar 1897 stellte sich nun, nachdem die im untersten Drittheil der Tibia gelegene Fistel kaum 4 Monate geschlossen war, wieder Schmerzhaftigkeit, Röthung und Schwellung ein; dabei trat so hohes Fieber ein (39°—40°), dass Patient wieder spitalsbedürftig wurde. Der Allgemeinzustand des Kranken zur Zeit der Aufnahme war ein sehr schwerer, das Sensorium war nicht ganz frei, der Puls 136, Temp. 39; links hinten unten pleurales Reiben; mehrere Narben im Bereich der rechten Tibia reactionslos, die zu unterst, dicht über dem Malleolus gelegene Narbe und ihre nächste Umgebung geröthet, geschwollen und druckempfindlich. Bis zu der am nächsten Morgen erfolgenden Incision, die in eine kaum haselnussgrosse, Schutt und einige Tropfen Eiters enthaltende Knochenhöhle führte, verschlechterte sich der Zustand des Kranken, es hatte sich ein linksseitiges pleuritisches Exsudat eingestellt, 2 Tage nach Eröffnung des Knochenherdes starb Patient an der schweren Allgemeininfection, indem zur Pleuritis noch eine Pericarditis und Endocarditis hinzutraten. Im Eiter der Knochenhöhle, wie in den Exsudaten war der Staphylococcus aureus in Reincultur nachzuweisen.

Hier, wo alle paar Monate einmal wieder Entzündungserscheinungen in den nie definitiv ausgeheilten osteomyelitischen Herden auftraten, wird doch wohl eine Neuinfection auszuschliessen sein, und wenn die letzte Attacke zu einer tödtlich verlaufenden Allgemeininfection geführt hat, so wird daraus doch Niemand den Schluss ziehen dürfen, dass es sich diesmal um eine Neuinfection gehandelt habe, nachdem kaum 4 Monate vorher an derselben

Digitized by Google

Stelle zum so und so vielten Male eine einfach recrudescirende Entzündung vorgelegen hatte. Dass zuletzt eine Pyämie eintrat, beruht auf einer zeitlich verminderten Widerstandsfähigkeit des betreffenden Kranken, deren Annahme vielleicht dadurch noch naheliegender erscheint, dass derselbe noch wenige Wochen vor der letzten Erkrankung eine schwere Influenza durchgemacht haben will. Jedenfalls erscheint mir diese Annahme zulässiger, als etwa die, dass es sich trotz des kurzen Intervalls seit dem letzten Recidiv der Osteomyelitis diesmal, weil der Anfall zur tödtlichen Allgemeininfection führte, um eine „Neuinfection" im Sinne v. Volkmann's gehandelt habe.

Aber doch bleibt es eben immer nur wahrscheinlich, wenn auch im höchsten Grade wahrscheinlich, dass die bei den Osteomyelitisrecidiven gefundenen Staphylokokken vorher Monate oder Jahre lang an Ort und Stelle latent gelegen wären, da aus den oben erwähnten Gründen eine absolute Sicherheit durch die während der neuerlichen Entzündungsphase erhobenen Befunde nur unter Umständen gewonnen werden kann. Durch Zufall konnte ich aber auch aus einem seit $1^1/_2$ Jahren geschlossenen osteomyelitischen Herd im Stadium klinischer Latenz Staphylokokken züchten.

Es handelt sich um ein 22jähriges Mädchen, das schon seit einigen Jahren an einer sehr milde verlaufenden Osteomyelitis der rechten Tibia litt. Im Juli 1896 wurden schliesslich im Bereiche des oberen und des unteren Dritttheils der Tibia je eine kleine Knochenhöhle eröffnet, die von sklerosirtem Knochen umgeben waren und staphylokokkenhaltigen Eiter enthielten. Breite Eröffnung, Excochleation und Tamponade führten zur Heilung mit der bekannten, dem Knochen fest anhaftenden Narbe. $1^1/_2$ Jahre lang war die Pat. nun ganz gesund und ging ihrer Beschäftigung als Magd nach. Da traten plötzlich wieder, ohne besonderen Anlass, Schmerzen und Röthung im Bereiche der unteren Narbe auf, während die obere unverändert blieb. Das Mädchen liess sich wieder aufnehmen und wurde neuerdings operirt. Ehe ich die neuerdings Entzündungserscheinungen aufweisende Narbe incidirte (daselbst fand sich in dem lockeren Knochenschutt eine geringe Menge staphylokokkenhaltigen Eiters), machte ich in die seit $1^1/_2$ Jahren reactionslos gebliebene und auch jetzt nicht druckempfindliche Narbe unter allen bakteriologischen Cautelen eine ganz kleine Incision und entfernte mit dem scharfen Löffel locker gefügtes Knochengewebe, das sich gegen die sklerosirte Peripherie scharf abgrenzte. In diesen Knochenmassen waren ebenfalls Staphylokokken und zwar in virulentem Zustand nachweisbar. Dieser Befund ist dem oben erwähnten Nachweis von Staphylokokken an reactionslos eingeheilten Ligaturen analog. Er zeigt jedenfalls, dass die Kokken wirklich latent im

Knochen hausen können, dort offenbar eine „vita minima“ führend, bis irgend ein Anlass eine Störung in dieses gegenseitige Verhältniss zwischen Parasiten und Wirth bringt.

Es erschien mir nun wünschenswerth, der durch klinische Erfahrungen und klinisch-bakteriologische Untersuchungen bis zu einem gewissen Grade sicher gestellten Latenz von Mikroorganismen auch experimentell näher zu treten. Hier handelte es sich einfach darum, zu untersuchen, wie lange die in den Thierkörper eingebrachten Bacterien bei fortbestehender Gesundheit des Thieres im Innern desselben nachweisbar bleiben und wie lange sie die Fähigkeit behalten, ewentuell durch Hinzutreten besonderer Umstände, sich für dieses Thier pathogen zu erweisen.

Schon in den bekannten Untersuchungen von Wyssokowitsch[1]) findet sich ein Hinweis auf diese Frage. Bekanntlich fand dieser Forscher, dass in die Blutbahn injicirte Bakterien sehr bald aus dem strömenden Blut verschwinden und in die inneren Organe (speciell Milz, Leber, Knochenmark) abgelagert werden. Dort gehen sie entweder zu Grunde, oder vermehren sich und führen zur Krankheit resp. zum Tode des Wirthes. Aber dieses Zugrundegehen erfolgt bei den verschiedenen Arten mit sehr ungleicher Geschwindigkeit. So fand Wyssokowitsch Schimmelpilze noch nach 7 Tagen, sporenfreie Heubacillen nach 24 Stunden, sporenhaltige Heubacillen noch nach 78 Tagen, Streptokokken nach 3 Tagen in der Leber, resp. Milz oder Knochenmark (während das Herzblut sich in diesen Fällen stets als bacterienfrei erwies). Er schreibt weiterhin: „Bei den für die Versuchsthiere pathogenen Bacterien kommt es anstatt zu einem Absterben an den Ablagerungsstellen vielmehr zu einer Vervielfältigung, die allmählich wieder zu einer reichlichen Beladung des Blutes führt. Es ist aus den bisherigen Versuchen nicht mit Sicherheit zu entscheiden, ob nicht doch in einzelnen Organen ein Untergang der im Anfang aufgenommenen Bacterien stattfindet und ob etwa nur an einzelnen Stellen eine Erhaltung und demnächst Vermehrung der Bakterien vor sich geht; man könnte sich dann vorstellen, dass von diesen schwächsten Stellen des Körpers aus die allmähliche Ueberschwemmung mit neu entstandenen Bacterien erfolgt. . . . . Offenbar ist es nach

[1]) Zeitschr. f. Hygiene. Bd. 1.

Digitized by Google

diesen Beobachtungen sehr wohl möglich, dass gelegentlich auch pathogene Bakterien in einer Ruhe- oder Dauerform lange im gesunden Körper conservirt werden, um dann bei irgend einem den Körper treffenden, schädlichen Anlass eine Infectionskrankheit zu verursachen, für welche ein Zutritt von Infectionserregern von aussen nicht erforderlich ist. Manche Fälle von Osteomyelitis mögen vielleicht in solcher Weise ihre Erklärung finden, doch sind weiter directe Versuche bis zu einer derartigen Erweiterung unserer Resultate nothwendig. Ferner ist es nach den hier mitgetheilten Erfahrungen nicht ausgemacht, dass im Innern des normalen Körpers niemals lebensfähige Bacterien gefunden werden können. Die Conservirungsversuche von Meissner, Hauser u. A. haben uns zwar darüber belehrt, dass in der Regel keine Mikroorganismen in den Organen der normalen Thiere vorkommen; die obigen Experimente zeigen aber, dass eine Bacterienentwickelung aus steril entnommenen Organen nicht nothwendig auf Versuchsfehler bezogen werden muss, sondern in seltenen Fällen auch durch wirklich im normalen Körper vorhandene Bacterien-Ruheformen bewirkt sein kann, die durch irgend eine lange Zeit vorher vorhandene Wunde der Haut oder der Schleimhaut ins Blut eingedrungen waren."

Die von Wyssokowitsch selbst vor mehr als 12 Jahren für nothwendig erachtete, bisher aber von Niemand durchgeführte Ergänzung seiner Versuche in der angedeuteten Richtung habe ich zunächst gemeinsam mit meinem Collegen C. Ewald unternommen, wir haben aber, wie ich gleich anführen will, damit für die Lösung der hier erörterten Frage nicht viel gewonnen. Die Methodik von Wyssokowitsch wurde beibehalten, nur verwendeten wir bei den Abimpfungen aus dem Knochenmark — wir berücksichtigten bei unseren Untersuchungen fast ausnahmslos nur dieses — sehr viel Material, indem wir sehr grosse Stücke des Marks auf schiefer Agar verrieben, oder mit verflüssigter, auf 44° abgekühlter Agar intensiv mischten und in Petri'sche Schalen ausgossen.

Die Resultate dieser Versuche mögen hier nur summarisch mitgetheilt werden. Im Gegensatz zu der Auffassung, dass gerade die nicht pathogenen Mikroorganismen schon in der allerkürzesten Zeit im Thierkörper vernichtet werden müssten, konnten wir Sarcina lutea in einem Versuche noch 6 Tage, in zwei Versuchen

Digitized by Google

4 Tage, in mehreren Versuchen 2 Tage nach erfolgter intravenöser Injection aus dem Knochenmark der getödteten Kaninchen, und zwar in grosser Colonienzahl züchten. Eine 12 Tage nach vorgenommener intravenöser Injection durchgeführte Untersuchung liess keine Sarcine mehr culturell nachweisen. — Wichtiger waren für unsere Zwecke die mit Staphylococcus pyog. aureus [1]) — ebenfalls an Kaninchen — ausgeführten Versuche. Diesen stellten sich naturgemäss Schwierigkeiten entgegen, da wir ja nur solche Thiere zu den Untersuchungen benutzen konnten, welche die intravenöse Injection der Staphylokokken entsprechend lange Zeit überlebten, ohne Krankheitserscheinungen aufzuweisen, ohne abzumagern etc. Aber auch bei der Section solcher, zum Zwecke der Abimpfung aus dem Knochenmark getödteter Kaninchen fanden sich häufig noch Abscesse in der Niere, wodurch natürlich der Nachweis von Staphylokokken im Knochenmark für die Frage von den latenten Mikroorganismen wesentlich an Bedeutung verlieren musste. Nur in zwei Versuchen gelang die Züchtung der 10 resp. 15 Tage vorher intravenös injicirten Staphylokokken aus dem Knochenmark des Femur und Humerus, ohne dass das zum Zwecke der Untersuchung getödtete Kaninchen bis dahin Krankheitserscheinungen, oder bei der Section einen pathologischen Befund aufgewiesen hätte. Hier waren also die in die Blutbahn eingespritzten Staphylokokken noch nach 10 resp. 15 Tagen im Knochenmark noch lebensfähig geblieben (Abimpfungen aus Herzblut und Milz waren erfolglos), ohne dass das Versuchsthier irgend welche Krankheitserscheinungen dargeboten hätte. Auch das Knochenmark, aus dem die Staphylokokken gezüchtet werden konnten, zeigte keinerlei Entzündungserscheinungen.

In zahlreichen anderen Fällen, bei welchen wir bis zu 26 Tagen nach erfolgter intravenöser Injection der Staphylokokken dieselben aus dem Mark verschiedener Knochen züchten konnten, ergab die Section Abscesse in der Niere, seltener in der Lunge, einmal auch in einem Extremitätenmuskel. Obwohl in manchen dieser Fälle die Abscesse schon durch Abkapselung und Mangel von entzündlicher Reaction der Umgebung sich als nicht mehr progredient darstellten,

[1]) Es wurden in der Regel mehrere Platinösen einer wenige Tage alten Agarcultur in sterilisirtem Wasser aufgeschwemmt und von der deutlich getrübten Suspension 1 ccm in die Ohrenvene injicirt.

Digitized by Google

so konnten doch solche Versuche für unsere Zwecke nicht recht verwerthet werden und so blieben eben nur die oben erwähnten Versuchsresultate aus dieser Reihe verwerthbar.

Zahlreiche andere Versuche aber fielen negativ aus, die Abimpfung aus dem Marke aller langen Röhrenknochen 10, 14, 16, 20 Tage nach der intravenösen Injection der Staphylokokken blieb erfolglos, alle angelegten Culturen blieben steril.

Legt man sich aber nun die Frage vor, ob diese negativen Versuchsresultate absolut beweisend sind, so muss man diese Frage entschieden verneinen. Ist es doch unmöglich, den ganzen Thierkörper mit Hilfe der Cultivirungsmethoden bacteriologisch derart genau zu durchforschen, dass auch vereinzelte lebensfähig gebliebene Keime nicht übersehen werden können. Ich trachtete daher eine Versuchsanordnung zu finden, die mit grösserer Sicherheit gestattet, auch spärliche, im Innern der Versuchsthiere vorhandene Mikroorganismen nachzuweisen und gelangte schliesslich zu der nachfolgend motivirten Anordnung. Es ist bekannt, dass einzelne Thierarten sich der Infection mit bestimmten Arten von Mikroorganismen gegenüber refractär verhalten, wenn nicht durch Einwirkung einer besonderen Schädlichkeit auf das betreffende Versuchsthier eine Disposition für die Erkrankung geschaffen wird. Bei diesen Versuchen ist man bisher fast ausnahmslos so vorgegangen, dass man Einführung der Bacterien und Schädigung durch die gleich zu erwähnenden Kunstgriffe unmittelbar aufeinander folgen liess. Meine Absicht ging nun dahin, der Bacterieninjection die für das Eintreten der Erkrankung disponirende Schädigung nach längerer Zeit folgen zu lassen. Die Erkrankung resp. der Tod des Thieres und die dann naturgemäss stets leicht nachweisbare bacterielle Natur dieser Erkrankung musste unumstösslich beweisen, dass die betreffenden Mikroorganismen vom Momente der Injection bis zu dem Augenblick des Eintretens der disponirenden Schädigung latent im Thierkörper gelebt hatten.

Versuche dieser Art habe ich nun gemeinsam mit meinem Assistenten, Herrn Dr. A. Langer ausgeführt.

Bekanntlich hat zuerst Petruschky gezeigt, dass die gegen Milzbrandbacillen immunen Frösche an Milzbrand erkranken und zu Grunde gehen, wenn man die inficirten Frösche in den Brutapparat setzt. Diese Versuche wurden mehrfach bestätigt. Klein

Digitized by Google

und Coxwell[1]) fanden, dass man Ratten und Fröschen dadurch Disposition für die Erkrankung an Milzbrand verleihen könne, dass man sie einer Chloroformnarkose unterwirft; diese Disposition hält nach Klein und Coxwell nur eine Stunde hindurch an und besteht nach den genannten Autoren nur für Milzbrand, eine Annahme, die, wie wir gleich erwähnen werden, den Thatsachen nicht entspricht.

Canalis und Morpurgo[2]) studirten den Einfluss des Hungerns auf die Disposition der Tauben zur Erkrankung an Milzbrand. Sie fanden, dass Tauben, die bis zum 8. Tage nach der Impfung mit Milzbrandbacillen zu hungern begannen, an Milzbrand erkrankten und starben, während jene Tauben, die erst 9, 10 oder 11 Tage nach der Impfung zu hungern begannen, nicht an Milzbrand starben. Es blieben also die Milzbrandbacillen im Organismus der normalen, immunen Tauben 8 Tage lang lebensfähig. Diese Versuche Canalis und Morpurgi's haben mit den unsrigen eine gewisse Analogie, wenn sie auch von den Verff. zu anderen Zwecken unternommen worden sind, als zu den uns vorschwebenden.

Uns lag es zunächst fern, mit Milzbrandbacillen zu arbeiten, da für uns das Verhalten der für die menschliche Pathologie so wichtigen Eiterkokken Gegenstand grösseren Interesses ist. Dazu kommt die bekannte Widerstandsfähigkeit der Milzbrandsporen, die es unmöglich macht, mit diesen gewonnene Versuchsresultate auf andere Bacterienarten zu übertragen. Haben doch für diese Mikroorganismen die Untersuchungen von Lubarsch[3]), Nuttall[4]), Petruschky[5]) ergeben, dass sie im Froschkörper mitunter noch mehr als 3 Wochen nach der Injection in den Lymphsack gefunden werden können; allerdings sollen sie zumeist ihre Virulenz schon früher einbüssen, doch hebt gerade Petruschky (l. c.) hervor, dass mitunter noch nach 3 Wochen im Lymphsack infectionsfähige Anthraxbacillen zu finden sind.

Uns war es, wie erwähnt, vor Allem um Versuche mit Eiterkokken zu thun und nachdem mehrere an Fröschen mit Staphylo-

[1]) Centralbl. f. Bacteriologie. XI. 15.
[2]) Fortschr. d. Medicin. 1890. 18 u. 19.
[3]) Fortschr. d. Medicin. 1888. 4.
[4]) Zeitschrift f. Hygiene. 4.
[5]) Zeitschrift f. Hygiene. 7.

Digitized by Google

coccus aureus ausgeführte Versuche resultatlos verlaufen waren, wendeten wir uns Versuchen mit Streptokokken zu. Zunächst überzeugten wir uns durch mehrere Versuche, dass die Injection von Streptokokken — theils Bouillon-Culturen, theils Aufschwemmungen von Streptokokken-Eiter in Wasser — in den Lymphsack oder in die Bauchhöhle von Fröschen schadlos vertragen wird. Setzt man hingegen einen derart behandelten Frosch in den Brutapparat und zwar bei einer Temperatur von 30—33°, so crepirt er zumeist nach 2—4 Tagen und aus Herzblut und inneren Organen lassen sich Streptokokken in Reincultur gewinnen. Unterzieht man einen Frosch nach vollzogener Streptokokkeninjection einer tiefen Chloroformnarkose, so kann man zwar nicht ausnahmslos, aber doch sehr häufig beobachten, dass das Thier 2—3 Tage nach der Narkose sichtlich erkrankt und in weiteren 1—2 Tagen crepirt. Auch hier lassen sich dann Streptokokken aus Herzblut und inneren Organen (als einzige Bacterienart) züchten. Was zunächst die Versuche mit Anwendung des Brutapparates betrifft, so wäre wohl die Frage zu erwägen, ob nicht die Frösche durch die lange dauernde Einwirkung der höheren Temperatur allein zu Grunde gehen und die Einwanderung der Streptokokken als eine agonale aufzufassen sei. Dagegen spricht nun erstens der Umstand, dass nicht inficirt in den Brutapparat gesetzte Frösche zumeist viel länger leben, ja mitunter noch nach 8 Tagen aus demselben lebend entfernt auch weiterhin am Leben bleiben, und dass zweitens bei Supposition einer blos agonalen Invasion der Mikroorganismen nicht einzusehen wäre, warum, wenn es sich um eine agonale Invasion in dem heute acceptirten Sinne handelt, nicht auch andere Bacterien aus dem Blut und den Organen des crepirten oder agonal secirten Frosches gezüchtet werden könnten. Es ist daher wohl die Annahme gestattet, dass die durch den Aufenthalt im Brutapparat gesetzte Schädigung die Disposition schafft, in Folge deren die Frösche durch die injicirten Streptokokken erkranken und crepiren können.

Von vorne herein eindeutiger sind die unter Benutzung der Chloroformnarkose durchgeführten Versuche. Die Anregung zu dieser Versuchsanordnung erhielt ich durch die citirten Experimente von Klein und Coxwell und ich konnte mich zunächst überzeugen, dass die von diesen Autoren nur für Erkrankung durch Anthrax-

Digitized by Google

bacillen als disponirend betrachtete Schädigung auch für eine Streptokokken-Erkrankung der Frösche bedeutungsvoll ist. Hier kann von einer etwaigen agonalen Einwanderung der Bacterien nicht die Rede sein. Der aus der tiefen Chloroformnarkose erwachende Frosch ist zunächst circa 2 Tage lang ganz munter und gesund, gleichviel ob ihm vorher Streptokokken injicirt worden waren oder nicht. Erst dann tritt der Unterschied hervor. Der keine Streptokokken beherbergende Frosch bleibt gesund, der andere hingegen erkrankt und crepirt innerhalb weniger Tage. Hier bleibt nur die Annahme zulässig, dass die Chloroformnarkose die Stoffwechselvorgänge des Frosches derart beeinflusst habe, dass die sonst für diese Thiergattung nicht virulenten Streptokokken auf diese Weise für das betreffende Thier Virulenz erlangen konnten. Analoge Schlüsse lassen sich aus den oben erwähnten Versuchen von Canalis und Morpurgo ziehen und dienen der Annahme zur Stütze, dass auch bei den Brutapparat-Experimenten der gleiche Mechanismus vorliege.

Für uns waren aber all diese disponirenden Momente nicht der eigentliche Gegenstand des Studiums, sondern wir bedienten uns ihrer nur als Mittel zu dem Zwecke, um durch sie die im Froschkörper von einer vorhergegangenen Bacterieninjection zurückgebliebenen Keime sicher nachzuweisen und wir hofften sie auf diese Weise noch zu einer Zeit nachweisen zu können, zu welcher der auf die übliche Weise unternommene culturelle Nachweis nicht mehr gelingt. Wenn wir nun oft genug derart die für die culturelle Untersuchungsmethodik latenten Keime evident machen konnten, so ist dies leicht erklärlich. Ist es doch Zufall, durch Abimpfungen aus Organen, wobei immer nur ein Theil des zu untersuchenden Materiales wirklich verwendet werden kann, einzelne Bacterien zu finden. Dazu kommt noch die mit der Verwendung grösserer Materialmengen wachsende Schwierigkeit, bacterielle Verunreinigungen anzuschliessen. Lassen wir aber, wie es in unseren Versuchen geschehen ist, die künstlich hervorgerufene Disposition auf das zu untersuchende Thier einwirken, so vermehren sich die sonst wegen ihrer Spärlichkeit so schwer nachzuweisenden Mikroorganismen, sie dringen in die Blutbahn und die inneren Organe ein und sind dann mit Leichtigkeit zu finden.

Durch diese Versuchsanordnung lässt sich also nicht nur nachweisen, dass die betreffenden Bacterien sich mehr oder weniger

Digitized by Google

lange Zeit im Innern der Versuchsthiere lebend erhalten, sondern dass sie auch noch im Stande sind, für das betreffende Thier, sobald dieses entsprechend geschädigt wird, pathogen zu werden. Dass also diese latenten Mikroben, wie Perez[1]) annimmt, immunisirend auf den Wirth einwirken, erscheint nach diesen Versuchsergebnissen ebenso unwahrscheinlich als nach den klinischen Erfahrungen, die beweisen, dass die lange Zeit im Gewebe, speciell in Lymphdrüsen eingeschlossenen Mikroorganismen sehr wohl im Stande sind, unter gewissen Verhältnissen wieder schwere Krankheitserscheinungen hervorzurufen. (Hier sei übrigens daran erinnert, dass ja auch die Wirkungsweise des Koch'schen Tuberculins, das ja schliesslich dazu bestimmt war, latente Tuberkelbacillen aufzudecken, nur darin bestehen konnte, gewisse Krankheitserscheinungen auszulösen, zu deren Zustandekommen die im Organismus schon vorhandenen Tuberkelbacillen und als hinzugefügtes disponirendes Moment das injicirte Tuberculin nothwendig waren. Und Klein[2]) gelang es ja direct, schon im Erlöschen begriffene Entzündungsprocesse durch Tuberkulininjection wieder zum Aufflackern zu bringen.)

Nun seien zunächst eine Reihe auf die angedeutete Art von uns ausgeführter Versuche mitgetheilt, die zum grössten Theil an Fröschen und zwar zumeist mit Streptokokken, dann aber auch mit Bacillus pyocyaneus und B. Friedländer ausgeführt wurden, zum Theile aber, in einer später zu schildernden Versuchsanordnung, mit Staphylokokken an Kaninchen.

Serie A. 7 Fröschen werden je 1 ccm einer sehr verdünnten Aufschwemmung von Streptokokken-Eiter (aus einem Pleuraempyem stammend) theils in den Lymphsack, theils in die Bauchhöhle am 6. 3. 88 injicirt.

1. Unmittelbar nach der Injection in den Brutapparat gesetzt. Am dritten Tage crepirt. Aus Herzblut und Leber angelegte Agarstrichculturen und Bouillonculturen ergeben ausnahmslos Streptokokken in Reincultur.

2. Ebenso wie 1.

3. Nach 5 Tagen bei normalem Verhalten in den Brutapparat versetzt. Crepirt am 4. Tag nachher. Bacteriologischer Befund wie bei 1 und 2.

4. Nach 11 Tagen in den Brutapparat gesetzt. Crepirt nach 5 Tagen. Bacteriologisches Untersuchungsresultat wie bei 3.

5. Nach 20 Tagen in den Brutapparat versetzt. Crepirt nach 7 Tagen. Aus Herzblut und Leber gehen Bacillen auf.

---

[1]) Virchow's Archiv. 155. 2.
[2]) Ursachen der Tuberculinwirkung. Braumüller, Wien 1892.

Digitized by Google

6. Nach 28 Tagen in den Brutapparat gesetzt. Crepirt am 6. Tage. Culturen aus Herz und Leber ergeben ausschliesslich Streptokokken.

7. Der 7. Frosch dieser Serie wird am 14. Tage nach der Streptokokkeninjection zu Tode chloroformirt und sofort secirt. Die aus Herzblut, Peritonealhöhle und Leber angelegten Culturen blieben steril.

Serie B. 5 Fröschen werden am 12. 4. 98 je 1 ccm mit sterilisirtem Wasser sehr verdünnten Streptokokken-Eiters in die Bauchhöhle injicirt.

1. Unmittelbar nachher in den Brutapparat gesetzt. Crepirt nach zwei Tagen. Aus Herzblut und Leber angelegte Agar- und Bouillonculturen ergeben Streptokokken in Reincultur.

2. Nach 7 Tagen in den Brutapparat gesetzt. Crepirt nach 2 Tagen. Bacteriologischer Befund wie bei 1.

3. Nach 10 Tagen in den Brutapparat gesetzt. Crepirt nach 2 Tagen. Bacteriologischer Befund wie bei 2.

4. Nach 18 Tagen in den Brutapparat gesetzt. Crepirt nach 3 Tagen. Bacteriologischer Befund wie bei 1, 2 und 3.

5. Ohne weiteren Eingriff am 14. Tage durch Chloroform getödtet. Je 4 aus Herzblut, Leber und Peritonealhöhle angelegte Agar- resp. Bouillonculturen bleiben steril.

Serie C. Am 5. 7. 98 werden 7 Fröschen je 1 ccm verdünnten Streptokokken-Eiters (aus einem nach Erysipel entstandenen Abscess) in die Bauchhöhle injicirt.

1. Unmittelbar nacher in den Brutapparat gesetzt. Crepirt nach 1 Tag. Alle aus Herzblut, Leber und Peritonealhöhle angelegten Culturen enthalten Streptokokken in Reincultur.

2. Nach 14 Tagen in den Brutapparat gesetzt. Crepirt nach 1 Tag. Bacteriologischer Befund wie bei 1.

3. Nach 16 Tagen in den Brutapparat gesetzt. Crepirt nach 2 Tagen. Bacteriologischer Befund wie bei 1.

4. Nach 20 Tagen in den Brutapparat gesetzt. Crepirt nach 2 Tagen. Bacteriologischer Befund wie bei 1.

5. Nach 27 Tagen in den Brutapparat gesetzt. Crepirt nach 2 Tagen. Bacteriologischer Befund wie bei 1.

6. Nach 44 Tagen in den Brutapparat gesetzt. Crepirt nach 1 Tag. Culturen enthalten keine Streptokokken, sondern dicke Bacillen.

7. Ohne weiteren Eingriff nach 18 Tagen durch Chloroform getödtet. Zahlreiche aus Herzblut, Leber und Peritonealhöhle angelegte Culturen bleiben steril.

Serie D. 5 Fröschen werden je 1 ccm verdünnten Streptokokken-Eiters am 16. 9. 98 in die Bauchhöhle injicirt.

1. Unmittelbar nachher einige Minuten lang tief narkotisirt (Chloroform). Crepirt nach 7 Stunden. Culturen aus dem Herzblut steril, aus der Leber: Streptokokken in Reincultur.

2. Nach 3 Tagen einer tiefen Chloroformnarkose ausgesetzt. Crepirt am 3. Tage nachher. Alle aus Herzblut, Leber und Bauchhöhle angelegten Culturen ergeben Streptokokken in Reincultur.

Digitized by Google

3. Nach 16 Tagen einer tiefen Chloroformnarkose ausgesetzt. Crepirt am 3. Tage nachher. Bacteriologischer Befund wie bei 2.

4. Nach 19 Tagen einer tiefen Chloroformnarkose ausgesetzt. Crepirt am 4. Tage. Bacteriologischer Befund wie bei 2, nur in 2 Bouilloncultureu aus der Leber neben Streptokokken dicke Bacillen.

5. Nach 12 Tagen durch Chloroform getödtet. Mehrere aus Herzblut und Leber angelegte Culturen steril.

Serie E. 5 Fröschen werden am 10. 12. 98 je 1 ccm verdünnten Streptokokken-Eiters theils in den Lymphsack, theils in die Bauchhöhle injicirt.

1. Nach 4 Tagen in den Brutapparat gesetzt. Nach 1 Tag crepirt. Culturen aus Herzblut und Leber ergeben Streptokokken in Reincultur.

2. Crepirt am 10. Tage nach eintägiger evidenter Krankheit ohne äusseren Abscess. Culturen aus Herz und Leber: Streptokokken und Bacillen.

3. Am 10. Tage durch Chloroform getödtet. Zahlreiche Bouillon- und Agarculturen aus Herzblut, Leber und Knochenmark bleiben steril. Nur auf einer schiefen Agar von der Leber gehen zwei isolirte Colonien auf, die sich bei weiterer Untersuchung als Streptokokken erweisen. (Es wurde bei diesen Untersuchungen immer möglichst viel Material, d. h. auf jedes Culturröhrchen 3—6 grosse Platinösen voll Blut resp. Organdetritus verwendet.)

4. Nach 26 Tagen in den Brutapparat gesetzt. Crepirt nach 2 Tagen. Culturen aus Herz und Leber ergeben ausnahmslos Streptokokken in Reincultur.

5. Nach 37 Tagen in den Brutapparat gesetzt. Crepirt nach 6 Tagen. Culturen aus dem Herzblut ergeben Streptokokken in Reincultur, aus der Leber Streptokokken nebst dicken Bacillen.

Serie F. 5 Fröschen werden am 31. 1. 99 je 1 ccm verdünnten Streptokokken-Eiters in die Bauchhöhle injicirt.

1. Nach 8 Tagen in den Brutapparat gesetzt. Crepirt nach 2 Tagen. Alle aus Leber und Herzblut angelegten Culturen ergeben Streptokokken in Reincultur.

2. Am 24. Tage, ohne dass ein weiterer Eingriff vorgenommen worden wäre, crepirt. Culturen aus Herblut und Leber ergeben nur Streptokokken.

3. Nach 28 Tagen einer tiefen Chloroformnarkose ausgesetzt. Crepirt nach 3 Tagen. Bacteriologischer Befund wie bei 1 und 2.

4. Nach 11 Tagen durch Chloroform rasch getödtet. Alle aus Herzblut, Peritonealhöhle, Leber und Knochenmark angelegten Culturen steril bis auf eine Agarcultur aus der Leber, die 2 Colonien von dicken Bacillen aufweist.

5. Nach 17 Tagen durch Chloroform rasch getödtet. Alle wie bei 4 angelegten Culturen bleiben steril.

Serie G. Am 16. 2. 99 werden 5 Fröschen je 1 ccm sehr verdünnten Streptokokken-Eiters in die Bauchhöhle injicirt.

1. Nach 13 Tagen getödtet (durch Chloroform). Alle aus Herzblut, Leber und Peritoneum angelegten Culturen bleiben steril.

2. Nach 15 Tagen in den Brutapparat gesetzt. Crepirt nach 3 Tagen.

Die aus Herzblut und Leber angelegten Culturen ergeben Streptokokken in Reincultur.

3. Nach 15 Tagen einer tiefen Chloroformnarkose ausgesetzt. Crepirt nach 2 Tagen. Bacteriologischer Befund wie bei 2.

4. Nach 34 Tagen rasch durch Chloroform getödtet. Zahlreiche aus Peritonealhöhle, Leber und Herzblut angelegten Culturen bleiben steril. Nur eine von der Leber abgeimpfte Bouilloncultur ergiebt Streptokokken.

5. Nach 44 Tagen in den Brutapparat gesetzt. Nach 8 Tagen crepirt. Alle aus Herzblut und Leber angelegten Culturen ergeben ausschliesslich und ausnahmslos Streptokokken.

Resumiren wir die hier angeführten, mit Streptokokken an Fröschen angestellten Versuche, so ergiebt sich als das wesentliche Resultat, dass es gelang, die Versuchsthiere bis zu 44 Tagen nach vollzogener Streptokokkeninjection durch Hinzufügen einer weiteren Schädlichkeit krank werden und sterben zu lassen; mit Ausnahme von 2 Fällen, in welchen die Untersuchung des 20 resp. 44 Tage nach der Streptokokkeninjection in den Brutapparat versetzten und 7 resp. 1 Tag nachher crepirten Thieres keine Streptokokken nachweisen liess, ergab sich das Vorhandensein dieser Mikroorganismen stets im Herzblut und in den untersuchten Organen durch den culturellen Nachweis, und mehrmals waren die Streptokokken sogar in Deckglaspräparaten von Herzblut mühelos zu finden, also zweifellos sehr reichlich vorhanden. Im Gegensatze hierzu misslang der ohne weitere Kunstgriffe nach der gewöhnlichen Methodik 10—30 Tage nach der Injection versuchte culturelle Streptokokkennachweis fast stets, und nur in zwei der untersuchten Fälle gelang es, 10 resp. 34 Tage nach der Injection vereinzelte Colonien aus der Leber zu gewinnen, wobei noch bemerkt werden muss, dass gerade bei dieser Versuchsanordnung stets möglichst viel Material auf die Nährböden (Agar und Bouillon) überimpft wurde. Hier war also der gelungene Nachweis geradezu einem glücklichen Zufall zu verdanken. Man muss wohl bei der Betrachtung dieser Versuchsresultate zu dem Schlusse gelangen, dass bei den nicht weiter geschädigten Fröschen der Nachweis der Streptokokken deshalb nicht gelang, weil ihre Zahl eine sehr geringe war, so dass sie den üblichen Untersuchungsmethoden zumeist entgehen mussten. Sie waren also auch in diesem Sinne latent. Dass sie aber zu derselben Zeit, da sie mit Mikroskop und künstlichem Nährboden vergeblich gesucht wurden, vorhanden und in-

Digitized by Google

fectionsfähig waren, beweisen die unter Zuhülfenahme der Disposition (Brutapparat resp. Chloroform) ausgeführten Versuche.

Der Vollständigkeit halber sei angeführt, dass unter Anwendung der Disponirung durch Erwärmen im Brutapparat der Nachweis von Bacillus Friedländer bis zu 35 Tagen, von Bacillus pyocyaneus bis zu 42 Tagen nach der intraperitonealen Injection beim Frosche gelang. (Die hier angeführten Termine von 44 Tagen bei Streptokokken, 42 Tagen bei Pyocyaneus, 35 Tagen bei Bacillus Friedländer sind die längsten von mir untersuchten Zeiträume; es ist natürlich nicht ausgeschlossen, dass die Versuche auch noch längere Zeit nach der Bacterieninjection gelingen.)

Es ist selbstverständlich, dass wir uns bemühten, auch beim Kaninchen analoge Versuche durchzuführen. Hier scheitert man aber zunächst an der grösseren natürlichen Disposition der Kaninchen zur Erkrankung durch die angewendeten Bacterienarten, und dann an der Schwierigkeit, künstlich eine derartige allgemeine Disposition hervorzurufen, wie sie beim Frosch durch die angeführten Maassnahmen leicht zu erreichen ist. Doch verfügen wir beim Kaninchen über Mittel, um eine locale Disposition zur Erkrankung speciell durch Staphylokokken hervorzubringen; die zahlreichen Osteomyelitisversuche vieler Autoren haben uns darüber belehrt, dass wir durch Fracturirung eines Kaninchenknochens diesen für den Ausbruch einer osteomyelitischen Erkrankung disponirt machen. Wir versuchten daher mehrfach, nachdem wir längere Zeit vorher Culturen von Staphylococcus aureus den betreffenden Kaninchen intravenös injicirt hatten, durch Fracturirung eines Knochens eine frische, acute Osteomyelitis zu erzeugen. Mehrere Versuche waren vergeblich, d. h. diejenigen Thiere, welche die Staphylokokkeninjection schadlos vertragen hatten, erkrankten auch nach der 2—4 Wochen später vorgenommenen subcutanen Fracturirung eines Femur resp. Humerus nicht. Nur ein derartiger Versuch fiel positiv aus.

Einem kräftigen, grossen Kaninchen wurde am 1. 2. 99 ein Cubikcentimeter einer aufgeschwemmten Agarreincultur von Staphylococcus aureus in die Ohrvene injicirt. Das Thier blieb ganz gesund. Nach 29 Tagen wurde der linke Humerus fracturirt. Nun trat in den folgenden Tagen eine sehr starke locale Schwellung auf, das Kaninchen magerte rapid ab und ist nach 3 Tagen mori-

Digitized by Google

bund; es wird zu Tode chloroformirt und sofort secirt. Nun findet sich eine frische Osteomyelitis an der Fracturstelle (ein Abscess um den Humerus und Vereiterung des Knochenmarks daselbst); mikroskopisch und culturell nur Staphylococcus aureus nachzuweisen. Kein weiterer Eiterherd im Kaninchen nachweisbar, nur in der rechten Niere ein kleiner, alter, abgekapselter Infarct. Für diesen Versuch muss man wohl die Annahme gelten lassen, dass die Osteomyelitis auf die Weise zu Stande gekommen ist, dass durch die Fracturirung die in dem betreffenden Humerus von der 29 Tage vorher ausgeführten intravenösen Staphylokokkeninjection zurückgebliebenen Kokken Gelegenheit zur Entfaltung ihrer Wirksamkeit erhalten haben, und es ist wohl fraglich, ob der Nachweis dieser zurückgebliebenen Keime auch durch einfache Abimpfung aus dem unverletzten Knochen gelungen wäre; da man doch wohl nur das Zurückbleiben weniger Keime supponiren kann, so wäre ein solcher Nachweis doch mehr oder weniger Sache eines glücklichen Zufalls, während durch die Fracturirung wohl der ganze Knochen oder doch der grösste Theil desselben derart verändert wird, dass den nachzuweisenden Keimen Gelegenheit zur Vermehrung und zur Entfaltung ihrer pathogenen Wirksamkeit geboten wird.

Nur beiläufig möchte ich einiger Versuche Erwähnung thun, die dahin gingen, die nach Staphylokokkeninjectionen so häufig latent zurückbleibenden Niereninfarcte durch traumatische Einwirkungen zu manifesten Eiterungen umzuwandeln. Ich ging hierbei derart vor, dass ich bei den betreffenden 3 Kaninchen, welche die intravenöse Injection von 1 ccm einer nur wenig getrübten Aufschwemmung einer Staphylokokkenreincultur scheinbar schadlos, vor Allem ohne consecutive Abmagerung überstanden hatten, nach 3 resp. 4 und 5 Wochen die rechte Niere in Aethernarkose stark quetschte. In allen drei Fällen trat in den nächsten Tagen eine grössere Geschwulst auf, die Thiere magerten nun rapid ab und die 2—6 Tage nach der Quetschung durchgeführte Section ergab jedesmal eine ausgedehnte Eiterung um die rechte Niere und in der rechten Niere, während in der linken Niere einmal gar keine, in den beiden anderen Fällen 2 resp. 4 ganz kleine, abgekapselte Infarcte zu finden waren. Im Eiter fanden sich reichlich Staphylokokken. Es war also hier aus gewissermassen latenten Herden, die vielleicht ohne Hinzutreten weiterer Schädlichkeiten stets latent geblieben

Digitized by Google

wären, durch das Trauma eine manifeste und für den Träger deletäre Eiterung ausgelöst worden.

Bei den letztangeführten Versuchen waren es also locale Schädigungen, die das Aufflackern latenter Krankheitsherde hervorriefen. Klinische Thatsachen, die das Vorkommen analoger Verhältnisse für den Menschen beweisen, sind wohl in hinreichender Menge bekannt. Doch möchte ich speciell für die recidivirende Osteomyelitis der Annahme Rinne's[1]) zustimmen, dass häufiger allgemeine Schädigungen, besonders andere Infectionskrankheiten „ein perniciöses Auflodern alter Keime bedingen können" und „dass voraufgegangene fieberhafte Infectionskrankheiten manchen Fall von recidivirender oder scheinbar spontaner Eiterung plausibler machen als alles Forschen nach Stoss oder Schlag es bisher vermocht haben." Erst kürzlich konnte ich das Recidiviren einer vor 6 Jahren abgelaufenen und seit damals scheinbar geheilt gebliebenen Osteomyelitis des Femur im unmittelbaren Anschluss an eine Diplokokkenpneumonie beobachten. Wegen der im Bereich der 6 Jahre schmerzlos und reactionslos gewesenen Narbe auftretenden Entzündungserscheinungen musste dieselbe neuerlich eröffnet werden und in dem die Knochenhöhle erfüllenden Schutt, der nur wenige Tropfen Eiter enthielt, wurden nur Staphylokokken (Staphylococcus aureus) gefunden. Hier handelte es sich also nicht um eine Metastase nach der eben überstandenen Pneumonie, sondern gewiss nur um ein Wiederaufflackern latent gewesener Keime unter dem Einfluss der „disponirend" wirkenden Infectionskrankheit. In meiner früher erwähnten Mittheilung[2]) habe ich einem analogen Gedankengang Ausdruck verliehen, und Brunner[3]) hat sich diesen Ausführungen angeschlossen. Eine in das gleiche Gebiet gehörende Erfahrung hat Graser[4]) bekannt gegeben, indem er gelegentlich eines Vortrages mittheilte, dass Furunkelnarben, die er seit seinem 10. Lebensjahre trage, bei jeder Störung seines Allgemeinbefindens anschwellen und empfindlich werden; in diesen alten Narben seien eben noch Kokken vorhanden, die von Zeit zu Zeit unter den erwähnten Umständen das Uebergewicht erlangen. Allerdings haben

[1]) Archiv f. klin. Chirurgie. Bd. 39.
[2]) Centralbl. f. Bacteriologie. 1894. No. 8 u. 9. Bd. XV.
[3]) Correspondenzblatt f. Schweizer Aerzte. 1896.
[4]) Naturforscher-Versammlung. 1893. Vortrag: „Unfall als Ursache von Entzündung und Geschwülsten".

damals Graser's Ausführungen auch Widerspruch hervorgerufen und thatsächlich sind ja die hier in Betracht kommenden Verhältnisse derart, dass sie, wie Rinne (l. c.) sich ausdrückt, „in ihrer Eigenartigkeit und Complicirtheit durch das Experiment in entsprechender Weise nicht nachzuahmen sind". Ich weiss auch sehr wohl, dass die hier von mir mitgetheilten Experimente einer Lösung der Frage von den latenten Mikroorganismen nicht gleichkommen. Sie sollen nur der von mir vertretenen Ansicht zur Stütze dienen, dass die in den lebenden Organismus eingedrungenen Bacterien durchaus nicht immer so rasch vernichtet werden, als lange Zeit geglaubt wurde und von mancher Seite noch geglaubt wird, und dass mancherlei Umstände den lange latent gebliebenen Mikroorganismen die Möglichkeit gewähren, manifest und krankheitserregend zu werden.

Digitized by Google

XLVIII.

Ueber die Tuberculose der Symphysis ossium pubis.

Von

Professor Dr. O. v. Büngner

in Hanau[1]).

(Hierzu Tafel X.)

M. H! Während die tuberculösen Erkrankungen der Knochen und Gelenke der Wirbelsäule und der unteren Extremitäten innerhalb der letzten Decennien eine so durchgreifende Bearbeitung gefunden haben, dass das pathologisch-anatomische und klinische Bild derselben im Wesentlichen abgeschlossen vor uns liegt, gilt nicht ein Gleiches von dem diese Theile verbindenden Skeletabschnitt, vom Becken. Zwar die Tuberculose der Hüftgelenkspfanne, die sog. acetabuläre Coxitis, ist im Anschluss an die Ausgestaltung der Lehre von der Coxitis überhaupt seit lange eingehend studirt worden. Aber bezüglich der tuberculösen Affectionen der übrigen Abschnitte des Darmbeins, Sitzbeins und Schambeins, sowie der Synchondrosis sacro-iliaca befinden sich unsere Kenntnisse noch in den Anfängen und über die Tuberculose der Symphysis ossium pubis wissen wir so gut wie garnichts. Und wenn auch anzunehmen ist, dass den meisten Chirurgen Fälle von Tuberculose der Schambeinfuge zur Beobachtung gekommen sein werden, so steht doch fest, dass es in der Literatur fast vollständig an einer Beschreibung dieser Erkrankung fehlt. Der einzige Autor, der bisher einige Fälle von tuberculöser Caries der Symphyse zu

[1]) Vorgetragen am 2. Sitzungstage des Congresses, 6. April 1889.

Digitized by Google

unserer Kenntnis bringen liess, war Helferich; es geschah das im Jahre 1888 in einer Inaugural-Dissertation von Hennies[1]). Demgemäss lassen sich auch die Lehrbücher an dem Hinweis auf das Vorkommen dieser Erkrankung genügen, ohne auf die Besonderheiten derselben näher einzugehen. Und doch zeigen die bis jetzt in der Literatur niedergelegten Fälle nicht nur unter sich, sondern auch mit einem gleich zu erwähnenden, von mir betrachteten Falle soviel Uebereinstimmendes, dass sich aus diesen, wenngleich im Ganzen erst spärlichen Beobachtungen sehr wohl ein in mancher Beziehung typisches Krankheitsbild ableiten lässt. Zudem bietet diese Affection auch im Hinblick auf die differentielle Diagnose eine Reihe bisher nicht genügend gewürdigter Eigenthümlichkeiten.

Der Fall meiner eigenen Beobachtung ist folgender:

Frau T., 57 Jahre alt, Fabrikarbeiterin aus Fechenheim. Aufgenommen in das Hanauer Landkrankenhaus am 25. 2. 1898.

Die Kranke giebt an, sie habe seit October vorigen Jahres eine kleinfaustgrosse Geschwulst am Unterleib bemerkt, die ihr keine Beschwerden verursachte, aber langsam und stetig an Umfang zunahm.

Am Schamberg liegt unter der ziemlich dicken Haut ein etwa kindskopfgrosser, rundlicher, etwas gelappter Tumor von grösserem Breiten- (18 cm), geringerem Höhendurchmesser (15 cm) und von weicher, aber etwas praller Consistenz. Derselbe nimmt die Regio pubica und die ihr seitlich angrenzenden Partieen der Regiones inguinales solcher Art ein, dass die in letzteren liegenden Theile des Tumors als orangengrosse Gebilde etwas stärker hervortreten, während der mittlere Theil in der Regio pubica zwar auch die Bauchwand hervorwölbt, aber doch gegen die seitlichen Partieen ein wenig zurücktritt. Dadurch erscheinen die seitlichen Antheile des Tumors durch eine mittlere senkrechte Rinne in Form einer sattelförmigen Einsenkung von einander getrennt. Der Tumor oder, richtiger gesagt, die Anschwellung im Ganzen bietet das Gefühl der Pseudofluctuation dar. Die combinirte Untersuchung zeigt, dass die inneren Geschlechtsorgane keinen Zusammenhang mit der Geschwulst haben. Blase (Catheter) und Uterus rückwärts gelagert. Bei Betastung der Symphysengegend von vorn her und beim Zusammendrücken der Beckenschaufeln wird kein Schmerz angegeben. Eine directe Betastung des vorderen Beckenringes von der Vagina aus erweist sich als unmöglich, da derselbe vom Tumor überlagert ist. Die Untersuchung des übrigen Körpers fördert nichts Pathologisches zu Tage. Sämmtliche Organe gesund.

Diagnose: Lipom. Die vorgeschlagene Operation wird von der sehr

---

[1]) E. Hennies. Zur Kenntniss der Fälle von tuberculöser Caries der Symphyse auf Grund klinischer Beobachtung. Inaug.-Diss. Greifswald 1888.

Digitized by Google

ängstlichen Patientin zunächst verweigert und diese deshalb am 3. 3. 98 vorläufig entlassen.

Am 16. 4. 98 kehrt Pat. wieder in's Krankenhaus zurück. Der vorher leidliche Ernährungszustand hat sich erheblich verschlechtert. Die Kranke wünscht jetzt von ihrem Leiden befreit zu sein und giebt an, die Geschwulst sei vor 3 Wochen links, vor 2 Wochen rechts aufgebrochen.

Der Tumor im Allgemeinen, wie früher, immerhin ist er ein wenig umfänglicher geworden (Breitendurchmesser 19, Höhendurchmesser 16 cm), und dadurch treten die seitlichen Prominenzen, sowie die mediane Einsenkung noch deutlicher hervor. Ferner sind jetzt auf der Höhe der beiden seitlichen Prominenzen genau correspondirende Fisteln entstanden, welche in der äusseren Haut in characteristische tuberculöse Geschwüre mit verdünnten blaurothen, zackig unterminirten Hauträndern ausmünden und in spärlicher Menge ein dünnes, mit käsigen Flocken untermischtes Secret entleeren. Durch beide Fisteln dringt die Sonde auf die cariöse Symphyse.

Die Diagnose war jetzt nicht mehr schwer. Es handelte sich um eine Tuberculose der Symphysis ossium pubis.

20. 5. 98: Narkose und Operation. Durch zwei horizontale Bogenschnitte, welche die Fisteln zwischen sich lassen und sofort durch Haut, Unterhautfettgewebe, oberflächliche Fascie und Muskeln dringen, wird eine geräumige, mit Eiter und Gewebsbröckeln gefüllte Höhle freigelegt, welche sich hinter dem vorderen Beckenringe herab erstreckt und in deren Tiefe man auf weich-cariösen Knochen trifft. Die beiden horizontalen Schambeinäste erweisen sich bis zu den Tuberculis pubicis lacunär arrodirt; sie werden im Gesunden, beiderseits ca. 3 cm von der Grenze der Erkrankung mit der Gigli'schen Säge durchtrennt und sammt einem kleineren Theile des linken, einem grösseren des rechten absteigenden Schambeinastes, an denen bereits Demarcation eingetreten ist, herausgehoben (Fig. 2).

Das interessante Präparat (Fig. 3) zeigt, dass die Symphyse bereits zerstört ist. Rechts von derselben, dem rechten absteigenden Schambeinast angehörend, ein fast wallnussgrosser Sequester, in einer taubeneigrossen, von tuberculösen Granulationen ausgekleideten Höhle liegend. Man erkennt deutlich die Ausdehnung der lacunären Arrosion des Knochens, in deren Umgebung es stellenweise zu spärlichen osteophytischen Auflagerungen gekommen ist.

Sorgfältige Auslöffelung der Höhle, Jodoformgazetamponnade. Naht der Wundecken. Verband.

Verlauf günstig. Temperatur nur am Abend des Operationstages 38,6, sonst dauernd normal.

28. 5. Entfernung der Nähte. Starke Secretion. Erneuerung der Jodoformgazetamponnade.

24. 6. Secretion noch reichlich, doch sind in der Tiefe feste Granulationen vorhanden.

23. 7. Secretion geringer. Die zum Theil etwas glasigen Granulationen werden mit dem Lapisstift touchirt. Jodoformgazeverband.

Digitized by Google

17. 8. Abermalige Cauterisation der Wundfläche. Jodoformgazeverband.

17. 9. Wundfläche zeigt feste Granulationen. Der Allgemeinzustand hat sich wesentlich gehoben.

24. 10. Die Wundfläche hat sich erheblich verkleinert. Die Secretion ist nur noch mässig. Pat. steht auf.

30. 10. Wunde fast vollständig vernarbt, die Narbe in der Mitte etwas eingezogen.

Da die Operation subperiostal ausgeführt war, hat sich der vordere symphysäre Theil des Beckenringes vollständig neugebildet. Es ist daher weder bei der Betastung von den Bauchdecken, noch bei der Exploration von der Vagina aus ein Defect nachweisbar. Pat. geht gewohnheitsgemäss in Folge der langdauernden Krankheit in etwas steifer, leicht vornübergebeugter Haltung, sonst indessen sehr gut und ist frei von allen Beschwerden.

Am 30. 11. 98 geheilt entlassen. —

Da trotz des Interesses, welches die in Rede stehende Affection beansprucht, bisher erst drei derartige Fälle beschrieben worden sind, lasse ich letztere — die von Hennies veröffentlichen Fälle aus der Helferich'schen Klinik (l. c.) — im Auszuge hier folgen:

C. V., 30 Jahre alt, Tuchmacher aus Rummelsburg, hat schon in seiner Jugend mehrmals Pneumonieen durchgemacht. Seit ca. 2 Jahren bildete sich bei ihm eine Fistel in der Gegend des linken horizontalen Schambeinastes; seit dieser Zeit klagt er auch über Schmerzen in der Lendengegend, welche ihn verhinderten, seine Arbeit wieder aufzunehmen. Im Februar 1887 machte ein Arzt mehrere Incisionen, eine an der entsprechenden rechten Körperseite, eine oberhalb und eine etwas seitlich von der ursprünglichen Fistelöffnung. Da der Zustand sich verschlimmerte, liess sich Pat. am 9. 11. 87 in die Greifswalder chirurgische Klinik aufnehmen.

Grosser, stark abgemagerter Mann. Ueber der rechten Lungenspitze eine Dämpfung, über beiden Lungenspitzen verschärftes Inspirium und einige zähe Rasselgeräusche. In der Mitte der Symphyse eine glattrandige Fistel, aus der sich dünnes Secret entleert. Bei der Sondirung kommt man ca. 4 cm tief, findet aber nirgends von Periost entblössten Knochen. An der Innenseite des linken Oberschenkels ca. 5 cm unterhalb des Poupart'schen Bandes eine zweite Fistel, die nach der Gegend der Symphyse führt. Zwei weitere Fisteln finden sich rechts und links vom Scrotum und führen ebenfalls nach der Symphyse; die beiden ersterwähnten communiciren mit einander.

12. 11. 87: Operation in Narkose.

Dabei zeigt sich, dass die beiden ersten Fisteln communiciren; die dritte führt nach der Unterseite der Symphyse. Zuerst Erweiterung und Auskratzung der Fisteln, darauf Querschnitt 10 cm lang am oberen Rande des Mons veneris; sofortige Durchtrennung bis auf den Knochen. Loshebeln der Weichtheile vom Knochen, wobei die beiden Samenstränge durch stumpfe Haken zur Seite ge-

Digitized by Google

zogen und geschützt werden. Es zeigt sich, dass alle 4 Fisteln in einen wallnussgrossen cariösen Herd in der Mitte der Symphyse münden. Abmeisselung in frontaler Richtung von unten her, Durchtrennung der horizontalen Schambeinäste in der Gegend der Foramina obturatoria und Resection des zwischen beiden Foramina gelegenen Beckenstückes. Es bleibt nur eine dünne Spange der absteigenden Schambeinäste zurück. Jodoformgazetamponnade, 3 Jodoformgazestreifen als Drains durch die unteren Fistelgänge, Verband.

Am 10. 12. verlässt Pat. das Bett. Bis zum 15. 12. hat sich die Höhle an der Symphyse sehr verkleinert. Unbehindertes Gehen, vollkommene Festigkeit im Becken.

Am 12. 1. 88 geheilt entlassen. In der Mitte des Mons veneris eine eingezogene, gut granulirende Höhle von der Grösse einer Nussschale. Die Drainstellen verheilt, keine Fisteln. Allgemeinzustand bedeutend gebessert. Wiederholte Fieberbewegungen während des sonst günstigen Wundverlaufes sind auf ein Fortschreiten des tuberculösen Processes in den Lungen zurückzuführen.

F. K., 58 Jahre alt, Arbeiter aus Pasewalk, früher stets gesund, wurde auf sein jetziges Leiden etwa vor einem Jahre aufmerksam durch ziehende Schmerzen, welche in der rechten Inguinalgegend ihren Anfang nahmen und derart in das Bein ausstrahlten, dass Pat. hinken musste. Allmälig localisirten sich die Schmerzen auf einen Punkt 6 cm oberhalb der Symphyse und im Mai 1886 bildete sich an einer Stelle eine Erhebung, welche bald die Grösse eines Hühnereies überschritt. Der Arzt, welcher einen entstandenen Bruch vermuthete, verordnete ein Bruchband, welches 14 Tage getragen wurde. Nach dieser Zeit nahm die Schwellung blaurothe Färbung an, ihre Consistenz war hart. Das Bruchband wurde nun verboten. Am 28. 9. 86 entstand dann eine Oeffnung in der Schwellung, es entleerte sich zuerst rahmige Flüssigkeit, darauf schlecht riechender dünner Eiter, die Schwellung collabirte sofort. Seit einigen Wochen bedeutende Kräfteabnahme.

Status: Wenige Centimeter oberhalb des rechten Tuberculum pubis besteht eine runde, 20 pfennigstückgrosse Fistelöffnung, aus der sich in reichlicher Menge ein stinkend eiteriges Secret entleert. Die Sonde dringt in 3 cm Tiefe auf den rauhen Schambeinast. Mehrere Taschen, deren grösste nach der Inguinalgegend führt. Urin und Stuhl normal.

22. 11. 86: Operation in Narkose. 8 cm langer Querschnitt unterhalb der Fistel am oberen Symphysenrande, dazu senkrechte Incision von der Mitte nach oben. Freilegung des horizontalen Schambeinastes, wobei ein kastaniengrosser gelöster Sequester, dem Symphysentheile des horizontalen Schambeinastes entsprechend, entfernt wird. Die Lade ist sehr stark verdichtet. Ein zweiter fingerphalanxgrosser Sequester des absteigenden Astes wird durch eine Contraincision, parallel dem absteigenden Schambeinaste rechts mit der Kornzange zwischen M. gracilis und den Mm. adductores dicht an der Inguinalgegend herausgezogen. Eine Tasche an der Aussenseite der Gefässe wird von der Sequesterhöhle aus drainirt, indem ein langes Drain unter den Gefässen durchgeführt wird.

Bis zum 26. 12. 86 hat sich die Höhle von der Tiefe mit guten Granu-

Digitized by Google

lationen soweit ausgefüllt, dass sie nur noch wallnussgross ist. Am 28. 1. 87 wird Pat. geheilt entlassen.

Frau K., $73^1/_2$ Jahre alt, aus Treuenbrietzen. Keine hereditäre Belastung. Pat. hat 7 Kinder geboren, das letzte mit 47 Jahren. In ihrer Jugend hat sie den Scharlach, später nie wieder eine Krankheit durchgemacht. Ihr jetziges Leiden datirt seit dem Winter 1884, wo ein schwerer Gegenstand quer über ihr Becken fiel; Schmerzen hat sie indess damals nicht empfunden. Bald darauf erkältete sie sich und erkrankte angeblich an einem heftigen Rheumatismus. Im Sommer 1885 besserte sich der Zustand, doch blieb eine grosse Schwäche zurück. Im December 1885 bemerkte Pat. dann in ihrer linken Inguinalgegend eine haselnussgrosse Geschwulst in den Bauchdecken, welche schnell bis zu Hühnereigrösse anwuchs und ärztlicherseits für eine Hernie erklärt wurde. Man verordnete der Pat. ein Bruchband, das diese indessen nicht trug. Die Geschwulst vergrösserte sich weiter und begann der Patientin Unbequemlichkeiten bei der Arbeit, hin und wieder auch Schmerzen zu machen. Sie liess sich deswegen am 20. 10. 86 in die Helferich'sche Klinik aufnehmen.

Status: In der rechten und linken Inguinalgegend dicht oberhalb der Symphyse je eine von Haut bedeckte Geschwulst, die rechte von etwa Mannes-, die linke von Kinderfaustgrösse. Beide communiciren nicht, bieten aber, besonders die grössere, deutlich das Gefühl der Fluctuation. Ebenso hört man beim Kneten derselben Crepitation, wie an peritonealen Blättern. Die kleinere Geschwulst, leicht lappig, ist von der grösseren durch einen 2 Finger breiten Sattel in der Linea alba getrennt. Mit der Blase kein Zusammenhang. Stuhl in Ordnung. Es wird eine doppelseitige Hernie angenommen, die Diagnose auf Abscess oder Echinococcus indess in Möglichkeit gestellt.

21. 10. 86: Narkose und Operation. Einschnitt auf den grösseren der beiden Tumoren. Man gelangt auf schichtweise angeordnete Bindegewebsblätter, welche für den Bruchsack gehalten werden. Sofort entleert sich gelber, mit Flocken vermischter Eiter und der vermeintliche Bruch erweist sich als Abscess. Nach Ausschabung mit dem Löffel lässt sich die Höhle völlig übersehen. Sie besteht aus 3 Theilen. Der grösste Abschnitt entspricht dem eben geschilderten grösseren Tumor und liegt zwischen oberflächlicher Fascie und Musculatur. Von hier geht eine Communication über die äussere Scheide des M. rectus hinweg nach der Höhle des kleineren Tumors. Ausserdem geht von der grössten Höhle nahe der Mittellinie ein federkieldicker Gang direct nach unten auf die Symphyse. Mit der Sonde gelangt man ohne Mühe auf darunter liegenden rauhen Knochen. Es lag hier eine tuberculöse Caries der Symphyse mit secundärem Abscess in den Bauchdecken vor, und wurde nun der letzterwähnte Gang sofort längsgespalten, ausgekratzt und dann von hier aus mittelst Curette aus der Symphyse arrodirter Knorpel, zerfallener Knochen und käsige Massen entfernt, wobei ein etwa fingerdickes Loch in der Symphyse entstand, doch blieben die unteren Lamellen derselben stehen. Hierauf Drainage und Tamponade mit Jodoformgaze.

Digitized by Google

Wundverlauf reactions- und fieberlos. Da bis zum 19. 11. 86 das Allgemeinbefinden ein gutes geworden ist, da ferner die Wundhöhlen sich sehr verkleinert haben, sodass von den Nebenhöhlen nur noch kleine Gänge übrig geblieben sind, da endlich auch die Haupthöhle sich stark verkleinert hat und gut granulirt, wird die Pat. entlassen. —

Halte ich nun die eben erwähnten Beobachtungen mit meinen eigenen zusammen, so lässt sich auf Grund derselben das bisher fast unbekannte Krankheitsbild der Tuberculose der Schambeinfuge in übersichtlicher Weise darstellen und Nachstehendes über dasselbe sagen:

Der Tuberculose der Symphysis ossium pubis, welche mit derjenigen der Synchondrosis sacro-iliaca in Parallele zu stellen ist, kommt, gleich dieser, eine besondere chirurgische Bedeutung zu.

Sie tritt bei Individuen beiderlei Geschlechts, aber, wie es scheint, bei Weibern häufiger, als bei Männern und nur in dem mittleren und höheren Lebensalter, nicht auch in der Kindheit auf[1]). Beides, die Bevorzugung des weiblichen Geschlechts und des vorgeschrittenern Alters hängt wahrscheinlich damit zusammen, dass die Gelenkspalte innerhalb des Faserknorpels der Symphyse bei jungen Kindern noch nicht vorhanden ist und sich in der Folge bei Weibern häufiger entwickelt, als bei Männern[2]).

Vorausgegangene Traumen begünstigen auch hier, wie bei anderen tuberculösen Processen, das Entstehen der Krankheit.

Primärer Sitz der Erkrankung ist entweder der Faserknorpel der Symphyse selbst oder das ihr benachbarte Knochengewebe. Ersteren Falles nimmt sie vom Perichondrium oder der Gelenkspalte innerhalb des Knorpels als Perichondritis oder Chondritis tuberculosa, letzteren Falls vom blutreichen spongiösen Gewebe des horizontalen oder absteigenden Schambeinastes als Ostitis tuberculosa ihren Ausgang. Ist sie primär in der Symphyse

---

[1]) F. Krause erwähnt in seiner soeben erschienenen Monographie: „Die Tuberculose der Knochen und Gelenke." Deutsche Chirurgie. Stuttgart. F. Enke. 1899. S. 52, noch kurz zweier Beobachtungen von primär vom Knochen ausgegangener tuberculöser Zerstörung der Symphyse, welche beide Male Frauen betraten.

[2]) Nach Waldeyer in Joessel's Lehrbuch der topograph.-chirurg. Anatomie. Thl. II. Abth. 3. Bonn. Verlag von Cohen. 1899. S. 318, ist die accessorische Spalte (Gelenkhöhle) innerhalb des Symphysenknorpels von sehr verschiedener Ausbildung. Sie fehlt bei jungen Kindern und kommt später bei beiden Geschlechtern, beim Weibe indessen häufiger und in geräumigerer Ausbildung vor, als beim Manne, obschon sie keineswegs, wie behauptet worden ist, ein constantes Attribut des schwangeren Weibes ist.

Digitized by Google

localisirt, so greift sie doch regelmässig frühzeitig auf die benachbarten Schambeine über, umgekehrt wird bei primärem Sitz in den Schambeinen binnen Kurzem die Symphyse ergriffen.

In Folge der Ansiedelung der Tuberkelbacillen in diesen Theilen und des durch sie angefachten chronischen Entzündungsprocesses kommt es alsbald und allemal zu einer ulcerösen Zerstörung der Knorpel-, bezw. Knochensubstanz, zu einer eigentlichen Caries. Dabei präsentirt sich die Caries in diesen Fällen fast ausnahmslos unter dem Bilde der Caries necrotica, d. h. es kommt zur Losstossung kleinerer oder grösserer Knochenfragmente, welche durch den cariösen Process ausser Ernährung gesetzt werden, bevor es zur Einschmelzung gekommen ist, und nun als verschieden grosse, ein- oder mehrfache Sequester in zerklüfteten, mit schwammigen Granulationen ausgekleideten Hohlräumen liegend angetroffen werden (s. Fig. 2 u. 3). Die Tuberculose im Bereich des vorderen Beckenringes verläuft also meist nicht in Form einer diffusen tuberculösen Infiltration, sondern in derjenigen einer tuberculösen Herderkrankung mit Bildung von Sequestern und lacunärem Knochenschwund in der Umgebung.

Mit der Zeit kommt es in Folge eiteriger Einschmelzung des Gewebes zur Bildung eines kalten tuberculösen Abscesses, der einen Congestionsabscess eigenthümlicher Art darstellt und, weil er angesichts seiner typischen topographischen Lage und eigenartigen Configuration für das in Rede stehende Leiden characteristisch ist, unsere besondere Aufmerksamkeit beansprucht.

Der Eiter hat nämlich das Eigenthümliche, dass er sich gewöhnlich über und hinter der Symphyse ansammelt, während die vor und unter derselben liegenden Theile frei bleiben. Er bildet solcherart einen supra- und retrosymphysär liegenden Abscess, der den mittleren Abschnitt der untersten Bauchgegend, d. h. die Regio pubica und die ihr zunächst liegenden Theile der Regiones inguinales vorwölbt. Alle anderen Formen von Abscessen, die Senkung nach dem Damm, nach der Innenseite des Oberschenkels hin u. s. w., sind sehr viel seltener.

Dabei ist weiter characteristisch, dass die suprasymphysäre Vorwölbung keine gleichmässige ist, sondern in der Mitte weniger hervortritt, als in den Seitentheilen, weshalb letztere durch eine

Digitized by Google

sattel- oder muldenförmige vertical gestellte Rinne von einander getrennt erscheinen. Solches wurde in einem der Fälle aus der Helferich'schen Klinik, noch prägnanter in dem von mir beschriebenen Falle beobachtet (s. Figur 1). Ist der Eiter, wenn ausser der Symphyse die Schambeine nur einer Seite in Mitleidenschaft gezogen sind, blos auf einer Seite, also in der rechten oder linken Inguinalgegend angesammelt, so tritt dieses Verhalten zwar nicht so characteristisch hervor, wie im ersten Falle, immerhin lässt sich auch dann noch deutlich erkennen, dass die Mitte der Unterbauchgegend weniger hervorgewölbt ist, als der ihr benachbarte seitliche Abschnitt. Hieraus erklärt sich, dass die Erkrankung in diesem Stadium, einerlei ob sie beim Manne oder Weibe auftrat, so häufig für eine ein- oder doppelseitige Inguinalhernie genommen und den Patienten zunächst ein Bruchband verordnet wurde, so in zweien der aus der Helferich'schen Klinik mitgetheilten drei Fälle. In allen seither beschriebenen Fällen von Tuberculose der Symphyse kam es zur Eiterung; eine Caries sicca derselben ist bisher nicht bekannt.

Es fragt sich nun: Woraus erklärt sich die eigenthümliche Ausbreitung und Configuration dieses Congestionsabscesses, welcher für die geschilderte Erkrankung als pathognomonisch betrachtet werden darf?

Ein Blick auf Fig. 4 (Taf. X), welche dem kürzlich erschienenen Lehrbuche der topograph. chirurgischen Anatomie von Joessel[1]) entnommen ist und die einschlägigen anatomischen Verhältnisse im Sagittaldurchschnitt wiedergibt, lässt erkennen, dass sie in diesen ihre Begründung findet.

Dargestellt sind die Schoossgegend, Regio pubica, und die Schamgegend, Regio pudendalis, welche ohne scharfe Grenze in einander übergehen. Die Regio pubica begreift den als Mons pubis bekannten Bezirk, die Regio pudendalis, welche in der Abbildung nur angedeutet ist, die äusseren Geschlechtstheile.

Wir finden (unter Zugrundelegung der neuen, sog. Baseler anatomischen Nomenclatur) im oberen Abschnitt der Regio pubica

---

[1]) Joessel, Lehrbuch der topograph.chirurg. Anatomie, nach dem Tode des Verf. fortgesetzt von Waldeyer. Thl. II. Abth. III. Becken. Bonn. Verlag von Cohen. 1899. S. 509.

Digitized by Google

von der Körperoberfläche bis zum Cavum serosum pelvis nachstehende Schichtenfolge:

1. Die Haut, das subcutane Fettpolster.
2. Die Fascia superficialis.
3. Die vordere Rectusscheide.
4. Den M. pyramidalis.
5. Den M. rectus abdominis.
6. Das Spatium suprapubicum praefasciale.
7. Die Fascia transversalis.
8. Das Spatium suprapubicum retrofasciale (praevesicale Retzii) mit der Tela subperitonealis.
9. Das parietale Bauchfell.

Im unteren Abschnitt der Regio pubica tritt an die Stelle der Schichten 3, 4 und 5 des oberen Abschnittes die Symphyse. Dieser untere Abschnitt wird vor der Symphyse zum grossen Theil vom Penis, beim Weibe von den grossen Schamlippen und der Clitoris gedeckt.

Zu bemerken ist noch, dass die Sehnen der M. recti abdominis, welche sich zwischen den Tuberculis pubicis und der Symphyse beiderseits ansetzen, noch 1—1½ cm weit auf die Vorderfläche der Symphyse übergehen und diese in enger Verbindung bedecken. Berücksichtigt man ferner, dass die Fascia superficialis abdominis vom Nabel nach unten hin immer stärker wird, dass sie sich durch eine reichliche Einlagerung elastischer Fasern vor allen anderen Körperfascien auszeichnet, und dass das insbesondere in der Linea alba, vor Allem in der Regio pubica der Fall ist, beachtet man endlich, dass diese Fascie direct in das Ligamentum suspensorium penis (clitoridis) übergeht, so wird man verstehen, dass die mittlere Unterbauchgegend oberhalb der Symphyse und der Symphysentheil selbst dadurch eine sehr ansehnliche Verstärkung erfahren.

Da die Fascia transversalis sich an den oberen hinteren Rand der Symphyse ansetzt, der M. rectus abdominis sich aber auf die Vorderfläche der Symphyse begiebt, so weichen Fascie und Muskel, je näher dem oberen Symphysenrande, um so mehr auseinander; zwischen beiden verbleibt ein mit lockerem fetthaltigen Bindegewebe gefüllter, auf dem senkrechten Durchschnitte dreieckiger Raum: das Spatium suprapubicum praefasciale. Er setzt sich nach unten in das Cavum pelvis nicht fort, weil die Fascia transversalis an

Digitized by Google

den oberen hinteren Symphysenrand und, weiter lateralwärts, an das Ligamentum inguinale sich anheftet.

Grösser, als dieser, von den Autoren als „submuskulärer oder retromuskulärer" bezeichnete Raum ist das Spatium praevesicale. Dieses liegt zwischen der Fascia transversalis und demjenigen Theile der Fascia pelvis, welcher die Blase vorn und seitlich überkleidet. Dieser Raum ist identisch mit dem sog. Cavum Retzii. Dieses sind die einschlägigen topographisch-anatomischen Verhältnisse.

Aus denselben erhellt, dass der von der cariösen Symphyse gelieferte Eiter sich, dem geringsten Widerstande folgend und die Muskel- und Fascienlagen auseinanderdrängend, zunächst und hauptsächlich über der Symphyse im Spatium suprapubicum praefasciale, ferner unter Rückwärtsdrängung der Fascia transversalis zwischen dieser und dem hinteren Umfange der Symphyse ansammeln muss. Hingegen ist es unzutreffend, wenn man annimmt, dass der Eiter in diesen Fällen im Spatium suprapubicum retrofasciale und im Spatium praevesicale, d. h. im Cavum Retzii liegt, wie das fälschlich ohne genügende Berücksichtigung der anatomischen Verhältnisse behauptet worden ist. Abscesse und Ergüsse im Cavum Retzii, welche nicht vor, sondern hinter der Fascia transversalis liegen, bieten deshalb, wie wir das von den Harninfiltrationen her wissen, auch ein durchaus anderes Bild, sie verbreiten sich diffus nach vorn und seitlich von der Harnblase und senken sich gern nach dem Damm hin, während letzteres bei der Caries der Symphyse nur dann stattzuhaben scheint, wenn die Erkrankung auf dem Wege der absteigenden Schambeinäste nach abwärts wandert.

Hiernach wird es sich empfehlen, dass wir künftighin bei der Gruppirung der Beckenabscesse neben den wesentlich seitlich im grossen Becken sich entwickelnden subserösen, Psoas- und Iliacalabscessen auch den Abscessen im vorderen Abschnitt des Beckens besondere Beachtung schenken und unter letzteren den oberflächlicheren, vor der Fascia transversa liegenden Symphysenabscessen gegenüber den tieferen, hinter der Fascia transversa im Cavum Retzii gelegenen Abscessen, Infiltrationen und Ergüssen eine Sonderstellung einräumen.

Digitized by Google

Aber nicht nur die Ansammlung des Eiters gerade über und hinter der Symphyse in dem eben erwähnten anatomisch präformirten Raume vor der Fascia transversa begreift sich aus den vorstehenden anatomischen Darlegungen, auch das zweite Charakteristicum des von der erkrankten Symphyse ausgehenden Congestionsabscesses: Die verticale sattel- oder muldenförmige Einsenkung am Mons pubis zwischen den beiden seitlichen Prominenzen des Abscesses wird durch dieselben verständlich. Sie erklärt sich dadurch, dass der Eiter im Bereich der beiderseits von der Symphyse bis zu den Tuberculis pubis sich ansetzenden M. recti, welche im unteren Abschnitt durch das feste Gefüge der Fascia superficialis noch besonders verstärkt sind und ausserdem noch eine Strecke weit auf die vordere Fläche der Symphyse übergreifen, die äusseren Decken nicht in gleichem Maasse vorzuwölben vermag, wie in den seitlich benachbarten Partieen, d. h. in den Gegenden der äusseren Oeffnungen des Leistencanals. Daher auch, wie oben bemerkt, die häufige Verwechselung dieser Affection mit Inguinalhernien, welche natürlich sehr misslich ist, weil in Folge der Verkennung des Krankheitsprocesses die chirurgischen Maassnahmen verzögert und dadurch die Heilungsbedingungen erschwert werden.

Im weiteren Verlauf der Erkrankung pflegt der Eiter zu perforiren: Es bilden sich tuberkulöse Fisteln. Diese liegen, wie in unserem Falle, meistens an den Stellen der stärksten Prominenz des Abscesses, ein- oder beiderseitig oberhalb der horizontalen Schambeinäste (s. Fig. 1), seltener befinden sie sich mitten über der Symphyse, zu beiden Seiten des Scrotums, der grossen Schamlippen oder an der Innenseite des Oberschenkels unterhalb des Poupart'schen Bandes.

Der klinische Verlauf der tuberkulösen Caries der Symphyse ist im Allgemeinen ein chronischer, mit mehr oder minder ausgesprochenen Störungen des Allgemeinbefindens verbundener. Hin und wieder lassen sich zugleich pathologische Veränderungen an anderen Organen, besonders an den Lungen nachweisen, die mit dem Leiden an der Symphyse in ursächlichem Zusammenhang stehen.

In loco macht die Erkrankung im Beginn entweder gar keine Erscheinungen oder sie verräth sich durch spontane dumpfe oder

Digitized by Google

ziehende Schmerzen, welche meist nicht auf den Ort der Erkrankung beschränkt sind, sondern in die Umgebung, zumal in die Inguinalgegend, ausstrahlen. Man hat diese Schmerzen bisher, da das Krankheitsbild der Symphysencaries noch wenig bekannt war, meist für neuralgische gehalten; es ist jedoch zu beachten, dass es sich hier nicht um paroxysmenartige und auf den Verlauf bestimmter Nerven beschränkte, sondern um andauernde, wenngleich mit wechselnder Intensität auftretende Schmerzen handelt, welche — wenigstens im Anfangsstadium des Leidens — vom Patientien nicht genauer localisirt werden können. In einem Falle führten dieselben leichte Functionsstörungen beim Gehen herbei, indem ein unwillkürliches Hinken sich ausbildete, in einem andern Falle fiel, besonders beim Gehen, eine etwas steife, leicht vornübergebeugte Haltung auf, welche wohl dadurch zu erklären ist, dass die Patientin instinctiv aus Furcht vor Schmerzen die M. recti zu entspannen suchte, in wieder anderen Fällen waren die Schmerzen so heftig, dass die Patienten ihre Arbeit niederlegen mussten und, angeblich wegen Rheumatismus, auf das Krankenlager geworfen wurden.

Ausserordentlich wichtig zur Sicherung der Diagnose in diesem frühen Stadium der Erkrankung vor der Abscessbildung ist der Nachweis eines directen localen Druckschmerzes, einer Druckempfindkeit an Ort und Stelle bei der Betastung des vorderen Beckenringes von vorn oder von der Beckenhöhle aus. Ein solcher localer Druckschmerz, der, wie bereits Hennies betonte, deshalb die Diagnose so wesentlich unterstützt, weil er in vorläufiger Ermangelung sonstiger Symptome einen Rückschluss auf die erkrankte Partie gestattet, ist in den meisten Fällen nachweisbar. Die Untersuchung auf denselben darf deshalb ebenso, wie behufs Feststellung einer Erkrankung der Synchondrosis sacro-iliaca[1]), auch in diesen Fällen niemals unterlassen werden. Man palpirt am besten in Rückenlage des Patienten die Vorderfläche der Symphyse und der benachbarten Schambeinäste, sucht neben schmerzhaften Stellen zugleich nach Verdickungen oder Unregelmässigkeiten, um dann sofort in derselben, bezw. in Steisslage die Unter-

[1]) Vgl. dazu die neueste, sehr sorgfältige und übersichtliche Arbeit von O. Wolff (Köln) über diesen Gegenstand. Vortrag in der chirurg. Abth. der 70. Versammlung Deutscher Naturforscher und Aerzte. Düsseldorf 1898.

Digitized by Google

suchung per rectum resp. vaginam und die combinirte Untersuchung anzuschliessen. Diese ist am allerwesentlichsten. Der Druck, den der eingeführte Zeigefinger vom Rectum oder der Vagina aus auf die kranke Symphyse und die Nachbartheile ausübt, wird in der Mehrzahl der Fälle ungemein prägnant als Schmerz empfunden. Oft wird man zugleich ein leichtes Oedem, eine Auflockerung des Gewebes nachweisen können.

Von geringerer Bedeutung ist der indirecte Druckschmerz, der unter Umständen hervorgerufen werden kann, indem man die Darmbeinschaufeln umgreift und durch Compression derselben die Schambeine gegen einander zu drängen sucht, da es auf diese Weise nur in einem Theil der Fälle gelingt, an der verdächtigen Stelle Schmerz auszulösen.

Mit der weiteren Entwickelung des Leidens treten die Localveränderungen deutlicher hervor und erleichtern natürlich die Diagnose. Unter den diagnostischen Anhaltspunkten steht dann die durch den Congestionsabscess gebildete Geschwulst an der Praedilectionsstelle oberhalb und hinter der Symphyse obenan. Während die Schmerzen sich mehr und mehr localisiren, entwickelt sich an der genannten Stelle ohne alle Entzündungserscheinungen die anfänglich kleine schmerzlose Geschwulst, welche bald langsamer, bald schneller an Grösse zunimmt und in ihrem Ausbreitungsgebiet, sowie in ihrer Configuration die oben näher beschriebenen Eigenthümlichkeiten zeigt. Die Geschwulst lässt sich durch Druck verkleinern, indem man ihren eiterigen Inhalt verdrängt; mit Aussetzen des Druckes wird dieselbe wieder praller. Auch Veränderungen in der Stellung und Lage haben Einfluss auf dieselbe; so tritt dieselbe bei Anwendung der Bauchpresse deutlicher hervor.

Kommt es zur Fistelbildung, und kommt man bei der Sondirung der Fisteln auf die cariöse Symphyse, so ist natürlich die Diagnose gesichert.

Bisweilen, aber nicht gerade häufig, gelingt es auch, nach Zerstörung der Symphyse die Schambeine gegen einander zu verschieben. So fand F. Krause (l. c.) in beiden von ihm beobachteten Fällen die Verbindung an der Stelle der Symphyse so gelockert, dass er die Beckenknochen mit den Händen gegen einander bewegen konnte. So wichtig selbstverständlich dieses

Digitized by Google

Verhalten für die Diagnose sein kann, wenn der Versuch der Knochenverschiebung positiv ausfällt, so wenig darf man andererseits aus dem Fehlschlagen desselben folgern, dass eine Zerstörung der Symphyse nicht vorliegt. Sind doch die Verbindungen zwischen Kreuzbein und Darmbeinen bei Erwachsenen in der Regel so fest, dass eine Verschiebung der Darmbeinschaufeln und damit der Schambeine nur in Ausnahmefällen möglich ist. Daher kommt es auch, dass es — wie oben bemerkt — nur in einem Theil der Fälle gelingt, durch Zusammendrücken der Beckenschaufeln einen indirecten Druckschmerz am Orte der Erkrankung hervorzurufen.

A priori sollte man meinen, dass es nach vollständiger Zerstörung der Symphyse leicht sein müsse, an Stelle derselben einen klaffenden Spalt nachzuweisen und darauf die Diagnose zu begründen. Allein auch das ist keineswegs in allen Fällen möglich, weil die Symphyse von vorn durch straffe Fascien-, Muskel- und Bandmassen, von hinten durch den Abscess, tuberculöse Gewebstrümmer und die Fascia transversa derart überlagert wird, dass der Nachweis eines klaffenden Spaltes oft weder bei der Betastung von vorn, noch bei einer solchen von der Beckenhöhle aus zu erbringen ist. —

Dieses ist im Allgemeinen das Krankheitsbild bei der tuberculösen Caries der Symphyse. Wir finden in demselben mancherlei Punkte, welche die richtige Diagnose erschweren können, wie wir denn oben bereits darauf hingewiesen haben, dass das Leiden im Beginn vor Auftreten des Congestionsabscesses nicht selten für ein neuralgisches genommen wurde, während es später, nach der Entwickelung des Abscesses, eine Hernie vortäuschte. Es wird sich deshalb empfehlen, hier noch in Kürze diejenigen Momente zusammenstellen, welche uns in Bezug auf die differentielle Diagnose vor Irrthümern bewahren und zur Erkennung des Leidens führen können.

Welche Erscheinungen Neuralgieen ausschliessen lassen, ist früher bereits dargelegt worden. Hier ist deshalb nur noch die differentielle Diagnose des Symphysenabscesses gegenüber einer Hernie zu erörtern. Für die Annahme einer Hernie in diesen Fällen sprach: die Entwickelung einer schmerzlosen, oft deutlich fluctuirenden Geschwulst, das Fehlen jeglicher Entzündungserscheinungen, der Umstand, dass die Anwendung der Bauchpresse (An-

Digitized by Google

spannung der Recti) dieselbe oft praller erscheinen liess, endlich und namentlich der Sitz der Anschwellung. Gegen die Diagnose einer Inguinalhernie kommt demgegenüber in Betracht: 1. dass die Geschwulst nicht nur ein- oder beiderseitig in der Inguinalgegend, sondern auch in der Mitte der Unterbauchgegend direct oberhalb der Symphyse in Erscheinung tritt (Praedilectionsstelle des Symphysenabscesses), 2. dass die Geschwulst sich zwar auf Druck verkleinert, indem der Inhalt des Abscesses sich verdrängen lässt, dass sie aber niemals, wie bei einer Hernie, das Gefühl der gurrend zurückschlüpfenden und sich wieder vordrängenden Darmschlingen darbietet, 3. dass das Allgemeinbefinden der Patienten sich verschlechtert hat und ein allmälig zunehmender Kräfteverfall eingetreten ist, 4. dass meistens noch andersartige tuberculöse Processe, in den Lungen, in den Nieren, im Darm, in den Lymphdrüsen oder an anderen Knochen und Gelenken sich nachweisen lassen. Das Auftreten einer irreponiblen Geschwulst oberhalb des vorderen Beckenringes sollte daher im Anschluss an den Gesammtverlauf der Krankheit stets den Gedanken an eine tuberculöse Caries der Symphyse wachrufen.

Die Prognose hängt, wie bei allen derartigen Processen, theils von den complicirenden Organerkrankungen, theils und zwar wesentlich davon ab, ob der Erkrankungsherd vollständig beseitigt wird. Letzteres wird sich in diesen Fällen durch eine energische und radicale chirurgische Behandlung so gut wie ausnahmslos erreichen lassen.

Auch die Prognose quoad functionem ist in der Regel eine überaus günstige. Operirt man subperiostal, so wird man, wie es in unserm Falle geschehen, einen vollständigen Ersatz des verloren gegangenen Knochens durch periostale Knochenneubildung erwarten dürfen.

Die Behandlung kann natürlich nur eine chirurgisch-operative sein. Je mehr die in Rede stehenden Fälle bekannt und je mehr diagnostische Irrthümer vermieden werden, desto frühzeitiger werden wir im Allgemeinen zur Operation derselben gelangen. Auf eine möglichst frühzeitige und radicale Operation kommt aber auch hier, wie bei der Tuberculose der Synchondrosis sacro-iliaca, Alles an. Mit Rücksicht auf eine ausgiebige Freilegung des Krankheitsherdes, sowie mit Rücksicht darauf, dass es behufs

Digitized by Google

gründlicher Ausräumung der Abscessmembran wichtig ist, sich das Terrain über und hinter der Symphyse genau zur Anschauung zu bringen, empfehle ich eine breite Spaltung der Weichtheile mittelst des von Bardenheuer angegebenen suprasymphysären Schnittes. Ist an den Schambeinästen Demarcation eingetreten, so hat man nach Loshebelung des Periosts das ganze sequestrirte Stück oder die einzelnen kleineren Sequester herauszuheben, anderenfalls soll man in gehöriger Entfernung von den Grenzen des Herdes den Knochen durchsägen oder durchmeisseln. Eine sorgfältige Ausschabung der tuberculösen Granulationen, der Abscessmembran und etwaiger Fisteln hat dem Eingriff zu folgen. Daran schliesst sich die breite Tamponade der Wundhöhle mit Jodoformgaze und die Anlegung eines gut deckenden Verbandes. Der Wundverlauf gestaltete sich in allen in dieser Weise operirten Fällen günstig, die Wunde füllte sich von der Tiefe her mit guten Granulationen, nach deren Schrumpfnng und Ueberhäutung eine feste, in der Mitte eingezogene Narbe zurückblieb. Die Heilung war eine dauernde, ein Recidiv ist, obschon bereits geraume Zeit seit der Operation verstrichen war, weder in unseren, noch in den anderen bisher bekannt gewordenen Fällen eingetreten.

Digitized by Google

XLIX.

(Aus der chirurg. Universitäts-Klinik des Herrn Geheimrath von Bergmann.)

Sarcoma ossium pedis.

Von

Dr. M. Borchardt,

Assistent der Prof. v. Bergmann'schen Klinik[1]).

(Mit Tafel XI und 1 Figur im Text.)

M. H.! Wegen der grossen Seltenheit der Sarkome der Fusswurzelknochen möchte ich mir erlauben, Ihnen kurz über eine pathologisch-anatomisch, wie klinisch gleich interessante Beobachtung zu berichten, die wir in der Klinik des Herrn Geheimrath v. Bergmann zu machen Gelegenheit hatten.

Es handelt sich um einen 47jährigen, sonst kräftigen und gesunden Herrn, der seit dem Jahre 1889 im Anschluss an einen Sprung von der Pferdebahn über Schmerzen im rechten Fuss klagte, die allmälig schubweise an Intensität zunahmen.

Seine Beschwerden wurden von einer grossen Reihe hervorragender Aerzte und Chirurgen als Plattfussbeschwerden gedeutet und dementsprechend 9 Jahre hindurch behandelt. Plattfussstiefel, Massage, Einreibungen aller Art wurden verordnet, ein gewaltsames Redressement wurde versucht, und Monate lang wurden fixirende Verbände angewendet, ohne dass ein nennenswerther Erfolg erzielt wurde.

Auch Hessing erreichte nichts mit einem Entlastungsapparat. Im Laufe des letzten Jahres trat eine Verschlimmerung auf. Unterhalb des Fussgelenks, dem Talus und Calcaneus entsprechend, entwickelte sich eine deutliche Schwellung, die aber ihrem Wesen nach zunächst noch unklar blieb. Im

[1]) Vorgetragen am 4. Sitzungstage des Congresses, 8. April 1899.

Digitized by Google

Nach einer probatorischen Incision an der Aussenseite des Fusses, die sofort in weiche Tumormassen führte, wurde von Herrn Geheimrath v. Bergmann am 11. 10. 98 die Amputation im Unterschenkel vorgenommen.

Die Operation und die Heilung verliefen glatt. Der Patient ist jetzt völlig gesund.

Sehr interessant ist nun das durch die Amputation gewonnene Präparat. Der Fuss wurde durch einen Sagittalschnitt zwischen 2. und 3. Zehe in zwei Theile zerlegt. Auf diesem Sagittalschnitt sieht man zwei, wie es zunächst scheint, völlig verschiedene Tumoren, den einen, welcher den Talus vollkommen ausfüllt, und einen zweiten, welcher den Calcaneus bis auf einen geringen Rest zerstört hat.

Am frischen Präparat war die Differenz im Aussehen der beiden Geschwülste viel deutlicher, als das heute am gehärteten der Fall ist. Der Talustumor stellte sich als eine schneeweisse, harte, mehr oder weniger homogene Geschwulstmasse dar, die jeder Unbefangene an anderer Stelle für ein Fibrom oder Fibrosarkom erklärt hätte. Das normale Knochengewebe des Calcaneus dagegen war durch eine weiche, schwammige, blutreiche Masse ersetzt, die man ohne Weiteres für ein zellreiches myelogenes Sarkom halten durfte.

Im Formalin hat sich die Calcaneusgeschwulst verändert; sie ist härter geworden, und die rothe Farbe des Hämoglobins hat sich in die braune des Hämatins verwandelt, während die Talusgeschwulst noch heute fast so erscheint wie am frischen Präparat. An einzelnen Stellen hat die Tumormasse den Knorpelüberzug zerstört und ist in die Weichtheile, vor Allem der Planta pedis hineingewuchert, aber im Ganzen ist es doch interessant, zu sehen, wie lange der Knorpel den vordringenden Geschwulstmassen Widerstand geleistet hat.

An den kleinen Knochen war nur eine abnorme Weichheit und Brüchigkeit zu constatiren, Geschwulstmassen waren mit blossem Auge nicht zu erkennen.

Der Eindruck, dass es sich in der That um zwei verschiedene primäre Tumoren handle, wurde zunächst durch die mikroskopische Untersuchung noch verstärkt.

Auf den ersten Schnitten aus dem Talus (vergl. Taf. XI, Fig. 1) fanden sich innerhalb eines homogenen hyalinen, zum Theil fase-

Digitized by Google

rigen Grundgewebes nur spärliche Zellen, so dass man von einer malignen Geschwulst eigentlich kaum sprechen konnte.

Die Calcaneusgeschwulst dagegen zeigte den typischen Bau eines ausserordentlich zellreichen Rund- und Riesenzellensarkoms, das sich in seiner Entwickelung streng an die Gefässe hält (Taf. XI, Fig. 3), und es war Anfangs nicht klar, wie diese beiden Bilder in Zusammenhang zu bringen wären.

Und doch handelt es sich nicht um zwei verschiedene Tumoren; denn es finden sich zwischen den geschilderten extremen Bildern alle nur wünschenswerthe Uebergänge.

Je näher die untersuchten Stücke dem Calcaneus liegen, um so zellreicher wird der Talustumor, um so mehr schwindet die Intercellularsubstanz, so dass schliesslich auch im Talus das Sarkom ganz in derselben Form wie im Calcaneus auftritt.

Da nun die vorderen Partieen des Knorpelbelages zwischen Talus und Calcaneus zerstört sind, so kann füglich an der Identität beider Tumoren nicht gezweifelt werden, zumal wenn man bedenkt, wie verschiedenen Bau gerade metastasirende Sarkome in verschiedenen Knochen zeigen können.

Wenn nun die Identität der Tumoren nachgewiesen war, so war damit die Frage noch nicht entschieden, wo und wie sich der Primärtumor entwickelt hat.

Zur Entscheidung dieser Frage trugen wesentlich zwei kleine Chondrome bei, die ich am Cuneiforme III und Metatarsus III fand.

Bei nochmaliger Prüfung der zuerst beschriebenen Präparate fand ich, dass eine Reihe von Zellen sich durch eine deutliche Kapsel als Knorpelzellen charakterisirten, und bei weiterer Untersuchung ergab sich, dass grosse Partien des Talustumors den typischen Bau des proliferirenden Chondroms zeigten (Taf. XI Fig. 2). Damit war die Genese der Geschwulst klar.

Ich glaube annehmen zu dürfen, dass der primäre Tumor seinen Sitz im Talus hatte, dass er hier als Enchondrom angelegt war. Dieses Chondrom hat aus irgend welchen Gründen sarkomatösen Charakter angenommen, ist in den Calcaneus eingebrochen und hat hier unter besonderen statischen und besonderen Ernährungsverhältnissen den Typus des Riesenzellensarkoms angenommen.

Digitized by Google

Mit dieser Annahme des primären Talustumors stimmt auch die äussere Form der Geschwulst überein. Es wäre kaum zu verstehen, wie das normale Knochengewebe des Talus in so gleichmässiger Weise von einer secundären Geschwulst hätte substituirt werden können, während es andererseits leicht erklärlich ist, dass der Calcaneus von der secundären Geschwulst unregelmässiger zerstört ist, so dass das Tuber calcanei erhalten blieb.

Der Fall ist in mehrfacher Hinsicht von Interesse.

Zunächst sind maligne Tumoren der Fusswurzelknochen überhaupt selten. In seiner ausführlichen Monographie über die Sarkome der Knochen berechnete Schwartz[1]) im Jahre 1880 auf 155 Sarkome der unteren Extremität nur 8 Sarkome der Fusswurzelknochen, von denen 4 am Calcaneus, 2 am Naviculare und 2 am Os cuboideum sassen. Der Calcaneus ist also am meisten von den Fusswurzelknochen zur Tumorentwickelung disponirt, und es sind die Geschwülste des Fersenbeins Gegenstand zweier Monographieen von Vallas[2]) und Helle[3]) geworden.

Soweit ich die Literatur übersehe, sind bis jetzt 15 Fälle von Calcaneussarkom bekannt, die ich in Tabelle II zusammengestellt habe.

Ein primärer maligner Tumor des Talus ist bisher nur von Reclus (Tab. III) im Jahre 1897 beschrieben worden, und so dürfte unser Fall die zweite derartige Beobachtung darstellen.

Aber nicht nur die Seltenheit der Geschwulstbildung überhaupt, sondern auch der eigenthümliche klinische Verlauf beansprucht ein gewisses Interesse.

In der Regel macht die Erkenntniss der bösartigen Geschwülste der Fusswurzel nicht geringe Schwierigkeit. Die Symptome sind verschieden, je nachdem sich die Geschwulst peripher oder central entwickelt. Im ersteren Falle ist die Diagnose leichter, weil man frühzeitig die allmälig zunehmende unregelmässige geschwulstartige Anschwellung fühlen kann. Entwickelt sich die Geschwulst aber central, dann können längere Zeit unklare subjective Symptome, wie Schmerz beim Auftreten, Unsicherheit des Ganges, frühzeitige Ermüdung beim Gehen, als Folgen der Knochenerweichung be-

[1]) Des osteosarcomes des membres. Paris 1886. Librairie Baillière.
[2]) Tumeurs du calcanéum. Gaz. hebdom. 1888. p. 309.
[3]) Des tumeurs du calcanéum. These. Paris 1896. No. 416.

Digitized by Google

stehen; erst allmälig entsteht eine Auftreibung des Knochens und damit eine für die Palpation nachweisbare Erkrankung.

Gerade die Sarkome des Talus und Calcaneus sind denn auch meist längere Zeit verkannt und mit Tuberculose oder Osteomyelitis verwechselt worden. Von allen Fusswurzelknochen sind ja gerade Talus und Calcaneus, wie für die Tumorbildung, so auch für Tuberculose und Osteomyelitis am meisten disponirt, vor Allem ist die Tuberculose des Talus und Calcaneus eine verhältnissmässig häufige Erkrankung, und man wird naturgemäss bei allen Erkrankungen der Knochen unterhalb des Fussgelenks zunächst an Tuberculose, dann an Osteomyelitis denken.

Der Irrthum ist um so verzeihlicher, als weder das Alter der Patienten, noch das Verhalten der Temperatur einen sicheren Anhaltspunkt nach der einen oder anderen Richtung hin giebt; denn es ist ja bekannt, dass einerseits geringe Temperatursteigerung bei rascher Tumorentwickelung vorkommt, und dass andererseits Erhöhung derselben bei Tuberculose oder subacuter Osteomyelitis fehlen kann.

Zudem kommen alle drei Erkrankungen in jedem Lebensalter vor.

Im Allgemeinen werden die Anfangssymptome bei Osteomyelitis stürmischer sein, als bei Tumor oder Tuberculose; aber es giebt auch von dieser Regel, wie gesagt, viele Ausnahmen.

Differentielldiagnostisch am wichtigsten ist das Verhalten der Weichtheile. Rothe, livide Verfärbung der Haut, Fistel- und Abscessbildung sprechen für tuberculöse oder osteomyelitische Knochenerkrankung, während cutane Venenectasien bei sonst normaler Haut für Tumorbildung fast pathognomonisch ist.

Auch dieses Symptom lässt bisweilen im Stich; wenn nämlich die Geschwulst die Knochenschale perforirt hat und die Weichtheile infiltrirt, dann kann es leicht auch zu Fistel- und Abscessbildung kommen.

Entscheidung bringen kann in manchen Fällen das Resultat der Probepunction. Fördert dieselbe reines Blut zu Tage, so ist das für Geschwulstbildung verdächtig, lassen sich Geschwulstpartikelchen in der Punctionsflüssigkeit nachweisen, dann ist die Diagnose bewiesen.

University of California LIBRARY Medical Department

Noch sicherer ist das Resultat der Probeincision, die man in allen zweifelhaften Fällen grösseren Operationen vorausschicken soll.

Für die Differentialdiagnose von grosser Bedeutung scheint mir ferner das Röntgogramm zu sein; ich habe wenigstens eine so gleichmässige Aufhellung der Knochenschatten, ein so gleichmässiges Verschwinden der normaler Weise sichtbaren Knochenarchitectur bisher nur bei Knochengeschwülsten gesehen; bei Tuberculose und Osteomyelitis, bei denen ja die Osteoporose nicht so gleichmässig fortzuschreiten pflegt, wie bei den Tumoren, haben wir ähnliche Bilder nicht bekommen.

In unserem Falle waren die für Tumor fast pathognomonischen Erscheinungen: cutane Venenectasien bei sonst intacter Haut vorhanden; was aber den Verdacht auf maligne Geschwulst nicht aufkommen liess, das war der ausserordentlich langsame Verlauf; reichten doch die ersten Anfänge des Leidens 9 Jahre zurück!

Wenn ich die Literatur auf diese Erscheinung hin durchsehe, so finde ich, dass in 4 von 15 [1]) verbürgten Fällen von Calcaneussarkom, die in Tabelle II zusammengestellt sind, die ersten Beschwerden 5 Jahre und länger zurücklagen. In einem Falle (Tab. II, No. 3) bestand das Leiden 6, in einem anderen (Tab. II, No. 13) 10, in einem dritten (Tab. II, No. 4) 12 Jahre, und in dem vierten (Tab. III, No. 2) hatte ein 45jähriger Mann die ersten Anfänge einer Geschwulst am Calcaneus bereits in seinem 12. Lebensjahre constatirt.

Auch in einem von Boucher mitgetheilten Fall von primärem Sarkom des Naviculare bestand die Erkrankung bereits 5 Jahre.

Diese doch immerhin auffallende Thatsache erklärt sich meines Erachtens, gleich wie in unserem Falle, durch die Annahme, dass ein verhältnissmässig grosser Procentsatz dieser Tumoren Anfangs gutartig angelegt ist und erst im Laufe der Zeit bösartig wird.

Die Frage ist nun, aus welchen Geschwülsten sich die Sarkome entwickeln könnten.

Da sind von gutartigen Geschwülsten zunächst 2 Fibrome des Calcaneus von Vallas mitgetheilt. Der eine betrifft eine Beob-

[1]) Richtiger 4 von 11 Fällen, denn in den übrigen 4 fehlen genaue anatomische Daten.

Digitized by Google

achtung Huguier's (Bull. de la société de Chirurgie 1852, p. 608), die aber, streng genommen, nicht hierher gehört, weil die Geschwulst nicht vom Knochen, sondern von seiner Umgebung ausging. Der andere Fall stammt von Velpeau (Compte rendu de la société de biologie 1849, p. 3). Es handelte sich um eine 70jährige Frau, die seit drei Jahren eine Geschwulst bemerkte, die allmälig grösser wurde. Sie wurde im Unterschenkel amputirt. Es handelte sich um eine „production fibreuse développée aux dépens de l'os" (Vallas). Der Tumor wurde als gutartig aufgefasst, weil die Patientin 11 Jahre recidivfrei blieb. Dieses Argument scheint mir nicht stichhaltig zu sein. Bei der ausdrücklich erwähnten allmäligen Grössenzunahme der Geschwulst bin ich vielmehr geneigt, diesen Tumor den Sarkomen zuzurechnen; gegen diese Auffassung spricht auch nicht der histologische Befund, der manchmal zu bedenklichen Irrthümern Veranlassung geben kann. Gerade auf Grund der Erfahrungen am Velpeau'schen Fall fassten Houel und Verneuil eine Calcaneusgeschwulst, die Robert entfernt hatte, ebenfalls als Fibrom auf, und 15 Tage nach der Operation erlag die Kranke an Sarkommetastasen in den Lungen.

So scheint mir ein sicherer Fall von Fibrom des Talus oder Calcaneus nicht beschrieben, so dass diese Geschwülste für die Sarkomentwickelung wegfallen.

Das Gleiche gilt von Lipomen, Myxomen und Cysten, die, wofern sie nicht aus Chondromen hervorgegangen sind (O. Israel, Verhandl. d. Berl. Med. Ges. 1893, p. 105), ebenfalls bisher nicht beobachtet sind.

Desto häufiger kommen Exostosen vor, jedenfalls häufiger, als sie beschrieben sind, weil sie nur selten klinische Erscheinungen machen. Dass aus diesen Sarkome entstehen können, ist wohl wahrscheinlich.

Wichtiger aber sind jedenfalls die Enchondrome, deren Häufigkeit an den Knochen der Fusswurzel schon Virchow betont hat. Sie machen wohl in der Regel keine klinischen Erscheinungen; erst wenn sie selbstständig progressives Wachsthum zeigen, dann kommen sie zur Cognition. In der Regel nehmen sie dann den Charakter des weichen Myxochondroms an, das man als Uebergang zu dem malignen metastasirenden Chondrom auffassen muss. Zwischen beiden Formen lassen sich histologisch

Digitized by Google

keine scharfen Grenzen ziehen. Der von Israel (l. c.) mitgetheilte Fall von Myxochondrom der Fusswurzelknochen beweist die Bösartigkeit dieser Tumoren; übrigens ist es wohl noch unentschieden, ob es sich in diesen Fällen stets um echte Metastasen, und nicht bisweilen um multipel angelegte Herde mit ungleichzeitiger Degeneration handelt.

Wie dem auch sei, die Chondrome spielen für die Entwickelung der Sarkome der Fusswurzelknochen eine grosse Rolle. Das geht auch daraus hervor, dass neben 15 verbürgten Sarkomfällen nicht weniger als 4 Myxochondrome des Calcaneus beschrieben sind, von denen mancher Autor den einen oder anderen Fall schon zu den Sarkomen rechnen würde. Vielleicht hätte noch bei dem einen oder anderen der mitgetheilten Sarkome bei genauer Untersuchung der Nachweis seiner Entwickelung aus einem Chondrom erbracht werden können, wie es in unserem Falle so gut gelang.

Wodurch der ruhende Knorpelkern zur Wucherung angeregt wird, wodurch aus dem Chondrom das Myxochondrom und das bösartige, metastasirende Chondrom wird, das ist schwer zu sagen. In unserem Falle kann man sich des Gedankens nicht erwehren, dass das Trauma von Bedeutung gewesen ist, das ja nach allgemeiner Erfahrung (vergl. Löwenthal, Arch. f. Chir., Bd. 49) bei der Entwickelung gerade der Sarkome eine grössere Rolle spielt, als bei anderen Geschwülsten.

Wie man sich den Zusammenhang zu denken hat, ob im Sinne Ribbert's (Bibliotheca medica 1897) die Proliferation durch Gewebsentspannung ausgelöst wird, oder ob der Zusammenhang ein anderer ist, das muss vorläufig dahingestellt bleiben.

Wenn die Annahme richtig ist, dass die malignen Geschwülste der Fusswurzelknochen in einem verhältnissmässig grossen Procentsatz der Fälle von gutartigen Geschwülsten, speciell von Chondromen ausgehen, dann ergiebt sich von selbst, wie wichtig es ist, frühzeitig eine richtige Diagnose zu stellen, und dazu ist uns heute die Röntgographie ein wichtiges Hülfsmittel.

Das Röntgogramm wird bei centraler Entwickelung der Geschwulst die Osteoporose deutlich zur Anschauung bringen. Findet

Digitized by Google

dann eine allmälige Volumszunahme des Knochens statt, dann wird man mit der Operation nicht lange zögern dürfen.

So lange die Erkrankung auf einen Knochen isolirt ist, kann man sich, wenigstens bei den Chondromen, den Myxochondromen und den centralen Sarkomen auf die sorgfältige Exstirpation der Geschwulstmassen, oder auf die Enucleation des erkrankten Knochens beschränken. Das beweisen die schönen Fälle aus der Helferich'schen[1]) und Schönborn'schen[2]) Klinik.

Handelt es sich aber um periphere und die Weichtheile infiltrirende Sarkome, dann sind eingreifendere Operationen, Exarticulation oder Amputation am Platze.

Tabelle I. Myxochondrome des Calcaneus.

1. Poncet, cit. n. V. Myxochondrom. 32jähr. Frau, vor 14 Jahren Distorsio pedis, seither schlechte Stellung des Fusses. Am Malleolus int. eine Hyperostose. Seit 3 Jahren Schwellung am Fuss. — Exarticulatio pedis. — Calcaneus durch hyalinen Knorpel und gelatinöse Massen ersetzt.

2. Ollier, cit. n. V. Myxochondrom (?). 26jähr. Frau. Seit 8 Jahren Beschwerden. Es entstanden 2 Fisteln. Einzelne Partien des Tumors hart, andere weich, eine grosse Cruraldrüse. — Amputatio supramalleolaris. — Histologischer Befund fehlt.

3. Jeannel, cit. n. H. (Rev. méd. de Toul. 1885, XIX). Myxochondrom. 57jähr. Mann. Seit 3 Jahren Beschwerden. Tumor umgiebt die vordere Hälfte des Calcaneus, Beugesehnen, Gefässe und Nerven. — Amputatio sub astragalo n. Faraboef. — Geschwulst besteht aus hyalinem Knorpel und Cysten mit schleimigem Inhalt.

4. Albert (Wien. med. Presse 1871, p. 935). Myxochondrom, Sarkom (?). 58jähr. Mann. Seit 2 Jahren im Anschluss an ein sehr festes Auftreten mit dem Hacken Beschwerden und Schwellung an der Innenseite des Fusses unter dem Malleolus. Für Caries gehalten. Enchondrom an der 4. Zehe führt zur richtigen Diagnose. — Amputation. — Tumor bestand aus hyalinem Knorpel, grossen runden Zellen und ansehnlichen Zellnestern und Schleimcysten.

Tabelle II. Primäre Sarkome des Calcaneus.

[1] = erwähnt von Helle, [2] = erwähnt von Vallas.

1. Grappin [1] (Bull. soc. anat. 1853). Ungenügend beschrieben. Junges Mädchen, dem der Fuss wegen Sarkom amputirt wurde. Mehrere Knochen betheiligt; zweifelhaft, welcher primär.

2. Johne [1] (Bull. gén. de thérapeutique de Lamballe 1844, F. 27, p. 310). 45jähr. Mann, der seit seinem 12. Lebensjahre eine Geschwulst am

[1]) Barthauer, D. Z. f. Chir. Bd. 38, p. 462.
[2]) Fahlenbock, D. Z. f. Chir. 1895. Bd. 42.

Digitized by Google

Calcaneus hatte. Langsames Wachsthum, in letzter Zeit Eiterungsfisteln. — Amputatio cruris. — Keine histologische Untersuchung.

3. Martin [1] (Union médicale 1852, p. 329). Soll 6 Jahre bestanden haben. — Amputation. — Spindelzellensarkom (n. Helle).

4. Robert [2] (Conférences de clin. chirurg. Paris 1850 od. 1860, p. 507). 65jähr. Mann, seit 12 Jahren krank, seit 1 Jahr beträchtliches Wachsthum der Geschwulst, die sich zum Theil hart wie Knorpel, zum Theil weich und elastisch anfühlt. — Amputation. — Histologisch glich der Tumor, der den Calcaneus zerstört hatte, mehr einem Fibrom als einem Fibrosarkom. Die Prognose wurde günstig gestellt. 15 Tage nach der Operation Tod. Zahlreiche Lungenmetastasen zeigten sich bei der Obduction.

5. Joessel und Böckel [2] (Gaz. méd. de Strassbourg 1866, p. 128). — 71jähr. Frau. Entfernung des erkrankten Calcaneus. — Tod 4 Monate nach der Operation. Metastasen in den Lungen. Riesenzellensarkom.

6. Duret-Duplay [1] (Bull. soc. anat. 1873, p. 753). Ident. mit H.'s Fall XXI. 16jähr. Mädchen. Seit 1 Jahr nach Schlag Anschwellung, Anfangs für fungöse Entzündung gehalten, von Duplay richtig erkannt. — Amputation. — Rund- und Spindelzellensarkom. Knorpel intact.

7. Schwartz [2] (Thèse). Fall von Böckel. 38 Jahre. Seit 3 Jahren Beschwerden. — Amputation und Drüsenexstirpation. — Rundzellensarkom. Nach einigen Monaten Tod an Metastasen.

8. Girode [1] (Bull. soc. anat. 1885, p. 219). 33jähr. Mann. Distorsio pedis vor 18 Monaten, seither Schmerzen. Anfangs für fungös gehalten, später richtig erkannt. — Amputation. — Mischgeschwulst: Knorpel, Rund- und Spindelzellen.

9. Fahlenbock (D. Z. f. Chir. Bd. 142, 1895). 30jähr. Frau. Seit einem halben Jahre krank. Diagnose schwankt zwischen Sarkom und Tuberculose. — Entfernung des zerstörten Calcaneus und der Tumormassen (Schönborn). — Myelogenes Riesenzellensarkom. Nach 2 Jahren noch kein Recidiv.

10. Burger. Amputation. — Riesenzellensarkom. 15 Tage später Exitus an Metastasen.

11. Barthauer (D. Z. f. Chir. Bd. 38, p. 462). 43jähr. Mann, seit 1 Jahr Schmerzen. Bei Belastung Pergamentknittern. Diagnose: chronische Osteomyelitis oder Tumor. — Calcaneus in toto exstirpirt (Helferich). Tumor sitzt im Calcaneus wie ein Ei in der Schale. — Centrales Rundzellensarkom und grosse polygonale, gegen einander abgeplattete Zellen (?).

12. Peters (Cbl. f. Chir. 1894, p. 1132). 21jähr. Neger. Anfangs wegen gleichzeitiger Tibiaverdickung für Syphilis gehalten. — Resection nach Wladimiroff-Mikulicz. — Centrales Sarcom.

13. Dick-Jaccoud [2] (Article Tied). 65jähr. Mann, seit 10 Jahren krank. Im letzten Jahre sehr bedeutende Vergrösserung. — Amputation. — Centrales Spindelzellensarkom. Vom Calcaneus eine Schale erhalten mit intactem Gelenkknorpel.

14. Musée-Dupuytren [2] (Bull. Soc. de chirurg. tom. II, p. 608, 1851/52). Tumor umgab halbmondförmig die hinteren Partien des Calcaneus,

Digitized by Google

gut vom gesunden Knochen und den Weichtheilen geschieden. — Von Helle für periostales Sarkom, von Houel für Fibrom erklärt.

15. Villary [2] (Thèse de Paris 1876, p. 72). 18jähr. Mädchen. Klinische Geschichte ungenügend. — Amputation. — Mikroskopisch von Ranvier untersucht. Spindelzellensarkom.

Tabelle III. Sarkome des Talus.

1. Reclus (Bull. et mémoire de la société de chir. 1897). Klinische Geschichte ungenügend. — Exstirpation des Talus. Heilung; nach 4 Monaten ohne Recidiv. — Keine histologische Untersuchung.

2. Borchardt. 47jähr. Mann, seit 9 Jahren Beschwerden nach Trauma. — Amputation. — Mischzellensarkom.

Erklärung der Tafel XI.

Fig. 1. Schnitt aus dem Talustumor. Uebergangsstelle zwischen zellarmen und zellreicheren Partien.
„ 2. Chondromatöse Stelle aus dem Talustumor.
„ 3. Riesenzellensarkom des Calcaneus.
„ 4. Os naviculare, von Tumormassen zerstört.

Digitized by Google

L.

Ueber gleichzeitige Erkrankungen des Wurmfortsatzes und der weiblichen Beckenorgane.

Von

Professor Dr. A. Duehrssen

in Berlin [1]).

M. H. In der Praxis lässt sich die Trennung der Medicin in einzelne Fächer und die Beschränkung des Specialarztes auf sein eigenes Gebiet nicht immer durchführen, ohne unter Umständen die Kranken zu schädigen. Denn gewiss bedeutet es doch eine Schädigung für die Kranken, wenn beispielsweise der Gynäkologe bei Gelegenheit von ventralen Operationen an den erkrankten Beckenorganen sonstige in der Bauchhöhle vorhandenen Erkrankungen unberücksichtigt lässt und die Patienten später dem Chirurgen überlässt, damit er die Bauchhöhle noch einmal öffne. Im Interesse der Patienten also, glaube ich, ist der Gynäkologe berechtigt, ja sogar verpflichtet, in dem gegebenen Falle ausser den gynäkologischen auch solche Erkrankungen in der Bauchhöhle zu beseitigen, die ein operatives Eingreifen erfordern.

Von diesen Gesichtspunkten ausgehend, habe ich seit einer Reihe von Jahren bei gynäkologischen Coeliotomien auch die Gallenblase, wenn sie erkrankt war, operativ angegriffen und habe seit dem Vortrage von Herrn Sonnenburg, „Ueber die Beziehungen des Appendix zu gynäkologischen Erkrankungen", seit $1^1/_2$ Jahren bei den in diesem Zeitraum ausgeführten 320 vaginalen

[1]) Vorgetragen am 3. Sitzungstage des Congresses, 7. April 1899.

Digitized by Google

und ventralen Eröffnungen der Bauchhöhle methodisch auf das Verhalten des Wurmfortsatzes geachtet, ihn 10 mal erkrankt gefunden und 9 mal resecirt, während ich vorher in einem viel grösseren Zeitraum den Wurmfortsatz nur 4 mal entfernt habe, wo er direkt durch Verwachsungen in das gynäkologische Operationsgebiet hineingezogen war. Ich kann also auf Grund meiner Fälle die statistische Angabe machen, dass der Gynäkologe bei seinen Eröffnungen der Bauchhöhle etwa in 3 pCt. der Fälle darauf gefasst sein muss, den Wurmfortsatz erkrankt zu finden und ihn exstirpiren zu müssen.

Aber viel wichtiger als dieser statistische Schluss ist für mich die Erfahrung geworden, dass man bei entzündlichen und besonders eitrigen Adnexerkrankungen in zwei Kategorien von Fällen sehr häufig gleichzeitig Appendicitis findet, nämlich einmal in Fällen, wo Verwachsungen von Dünndarmschlingen mit den Beckenorganen vorhanden sind, und zweitens in Fällen, wo neben der Adnexerkrankung das rechte Ligamentum latum auffallend verdickt und verkürzt erscheint. — In dem ersten Falle hat nämlich die Adnexerkrankung zu Peritonitis und vermittels der Darmverwachsungen zu einer Entzündung des Wurmfortsatzes geführt. In dem andern Falle aber hat die die eitrige Adnexerkrankung begleitende Parametritis vermittels des Ligamentum appendiculo-ovaricum sich auf das Mesenteriolum des Appendix und dann auch auf die Wand des Appendix selber fortgesetzt.

Was die Art meiner Fälle anbelangt, so handelte es sich stets um die Appendicitis simplex nach Herrn Sonnenburg, und zwar war in 9 Fällen die Erkrankung des Processus eine sekundär von den erkrankten Adnexorganen fortgeleitete. In 8 dieser Fälle fand sich Eiter entweder in den Tuben oder den Ovarien. In einem Falle war eine doppelseitige Hydrosalpinx vorhanden. Auch in 2 anderen Fällen war die Erkrankung des Wurmfortsatzes eine sekundäre, indem in dem einen Falle, einem Sarkom des Mesenteriums, der Tumor mit dem Processus vermiformis und den rechtsseitigen Adnexen Verwachsungen eingegangen war — und in dem anderen Falle, einer Tubarschwangerschaft, der sehr lang ausgezogene Processus vermiformis und das Rectum, mit dem Uterus zusammengewachsen, das Dach einer Hämatocele bildeten. In einem weiteren Falle standen die Erkrankungen der Adnexe und

Digitized by Google

die Appendicitis in keinem ätiologischen Zusammenhange. Nur in einem einzigen Falle war offenbar die Appendicitis — es handelte sich um ein Empyem des Wurmfortsatzes — das Primäre, weil in diesem Falle die Wände des grossen Beckenabscesses zum grössten Theil von in das Becken hinabgezogenen Darmschlingen und nur zum kleineren Theil von dem Uterus und einer Schwarte gebildet waren, deren mikroskopische Untersuchung in ihr ein verengtes Tubenlumen auffinden liess. In diesem Fall habe ich wegen der innigen Beziehung des Beckenabscesses zum Uterus und zwecks einer exakten Blutstillung nach Exstirpation des Processus und der eitrig erkrankten Adnexe auch den Uterus exstirpirt und nach der Vagina hin tamponirt beziehungsweise drainirt. Noch in 2 anderen Fällen von schwersten eitrigen Adnexerkrankungen habe ich dasselbe Verfahren eingeschlagen, also den Wurmfortsatz und die gesammten Beckenorgane ventral exstirpirt. Einer dieser Fälle, der ausserdem noch wegen einer frischen Peritonitis zur Operation kam, ist gestorben. Aber dieser Todesfall war sicherlich nicht durch die Exstirpation des Wurmfortsatzes bedingt. Dadurch ist freilich die Mortalität der berichteten Fälle etwas hoch geworden. Ich bemerke aber, dass die allgemeine Mortalität der 320 Eröffnungen der Bauchhöhle nur 5 pCt. betrug.

Diese gleichzeitige Exstirpation des Wurmfortsatzes, der Adnexe und des Uterus scheint mir nun für die schwersten Fälle von ausgedehnten Beckenabscessen einen Weg zur Heilung zu weisen, welcher sämmtliche Erkrankungen im und am Becken radikal zu beseitigen gestattet und ausserdem eine ausgezeichnete Drainage, und zwar speciell auch des Appendix-Stumpfes nach der Vagina hin ermöglicht. Diese Drainage habe ich übrigens in noch einem Falle, wo ich den Uterus und das linke Ovarium erhalten habe, in der Weise ausgeführt, dass von oben her das hintere Scheidengewölbe eröffnet wurde. — Für diese complicirten Fälle möchte ich also die Empfehlung von Sonnenburg, bei Appendicitis stets den Flankenschnitt zu wählen, nicht unterschreiben. Ich halte vielmehr für diese Fälle den Medianschnitt in der Linea alba für vortheilhafter, weil wir durch diesen einen Schnitt imstande sind, sowohl die Erkrankung des Processus vermiformis, als auch die gleichzeitige eitrige resp. entzündliche Adnexerkrankung radical

Digitized by Google

zu beseitigen. Betonen möchte ich allerdings die Thatsache, dass die Möglichkeit, von dem Medianschnitt aus in so ausgedehnter Weise diese combinirten Erkrankungen zu heilen, uns erst durch die Trendelenburg'sche Beckenhochlagerung gegeben worden ist.

Und so möchte ich denn vorschlagen, für die Fälle, wo rechts neben dem Uterus ein Tumor vorhanden ist, der innig mit der Beckenwand und innig mit dem Uterus zusammenhängt, den Medianschnitt zu wählen. Wir sind zwar in diesen Fällen nach den Studien des Herrn Sonnenburg imstande, manchmal den primären Ausgangspunkt des Tumors festzustellen; allein wir können für diese Fälle niemals sagen, ob nicht neben der Erkrankung des einen Organs noch eine solche des anderen Organs besteht. Wenn man in solchen Fällen nur die Appendicitis diagnosticirt und findet nachher noch eine schwere rechtsseitige Adnexerkrankung, so kann man diese vom Flankenschnitt aus nicht beseitigen und muss dann noch einen zweiten Schnitt in der Mittellinie anlegen.

Es sind eben die Beziehungen zwischen dem Appendix und den rechtsseitigen Adnexen, wie auch Herr Sonnenburg dargethan hat, vermittels des Ligamentum appendiculo-ovarium sehr innige. Dieses Ligament ist imstande, eine Appendicitis in das Becken hinein fortzuleiten und dort eine Parametritis zu erzeugen. — Ich sehe hierin ein wichtiges ätiologisches Moment speciell der Parametritis superior; und da die Parametritis superior imstande ist, eine Retroversio uteri zu erzeugen, so ergiebt sich hieraus die interessante Thatsache; dass eine Appendicitis imstande ist, eine wichtige Lageanomalie des Uterus herbeizuführen.

Umgekehrt habe ich, wie ich vorher schon kurz angedeutet habe, auch mehrere Fälle von Adnexerkrankungen beobachtet, wo die begleitende Parametritis durch Vermittlung des Ligamentum appendiculo-ovaricum secundär zu einer fingerdicken Auftreibung des Mesenteriums des Appendix und weiterhin zu einer Erkrankung des Appendix selber geführt hat.

Bezüglich der Technik will ich nur zum Schluss erwähnen, dass ich in 2 Fällen auch den Appendix mittels Kolpocoeliotomia anterior, also mittels der Eröffnung der Bauchhöhle vom

Digitized by Google

vorderen Scheidengewölbe aus, resecirt habe. Dies ist natürlich nur ein Ausnahmeverfahren.

Wenn ich mir erlaubt habe, diese kurze Mittheilung aus dem Grenzgebiete der Chirurgie und Gynäkologie zu machen, so habe ich es deswegen gethan, weil wir Gynäkologen meiner Ansicht nach hierdurch am besten Herrn Sonnenburg für seine interessante Arbeit, die auf unser Gebiet hinüberspielt, unsern Dank abstatten können und vielleicht durch Mittheilung unserer Erfahrungen in der Lage sind, auch unsererseits zu einem Fortschritt auf diesem interessanten Gebiet beizutragen.

Digitized by Google

LI.

Ueber die Einpflanzung von Rippenknorpel in den Kehlkopf zur Heilung schwerer Stenosen und Defecte.

Von

Dr. F. von Mangoldt,

Chirurgischer Oberarzt am Kinderhospital in Dresden-Altstadt[1]).

(Mit 1 Abbildung im Text.)

Die Behandlung der Stenosen und Defecte am Luftrohr ist auf dem Deutschen Chirurgencongress schon wiederholt erörtert worden. Fasse ich kurz das bisher auf diesem Gebiete operativ Geleistete zusammen, so verfügen wir über folgende Methoden:

1. Die Resection der Trachea mit nachfolgender Vernähung der Enden zur Beseitigung von Stenosen und Defecten im Trachealrohr[2]).

2. Die Ueberpflanzung gestielter Hautknochenlappen aus Brustbein, oder Schlüsselbein zur Deckung grösserer Defecte der Trachea, oder des Larynx[3]).

3. Die Uebertragung gestielter Hautknorpellappen aus dem Schildknorpel zum Zweck der Schliessung kleinerer Defecte in der Trachea oder im Ringknorpel[4]).

---

[1]) Abgekürzt vorgetragen am 4. Sitzungstage des Congresses, 8. April 1899.

[2]) Küster, Verhandlungen der Deutschen Gesellschaft für Chirurgie. 1893. S. 80.

[3]) Schimmelbusch, Zur Deckung von Trachealdefecten. Verhandl. d. Deutschen Gesellsch. f. Chirurgie. S. 78. — König, Ersatz eines grossen Trachealdefectes. Verhandl. d. Deutschen Gesellsch. f. Chirurgie. 1897. S. 95.

[4]) König jun., Zur Deckung der Defecte in der vorderen Trachealwand. Berl. klin. Wochenschr. 1896. No. 51 und Verhandl. der Deutschen Gesellsch. f. Chirurgie. 1897. S. 98.

Digitized by Google

Ich möchte mir gestatten, den genannten Methoden eine weitere anzureihen, nämlich die Uebertragung von Rippenknorpel in das Luftrohr behufs künstlicher Erweiterung desselben bei ausgedehnter Narbenverengerung und als Ersatz verloren gegangener Knorpeltheile bei Defecten.

Wie Sie wissen, beobachten wir Narbenstenosen und Defecte im Luftrohr gelegentlich nach traumatischen Verletzungen, nach Verätzungen oder Verbrennungen der Schleimhaut durch Verschlucken von Laugen, Säuren, oder nach Einathmung heisser Dämpfe, weit häufiger aber im Anschluss an geschwürige Processe bei Diphtherie, Typhus, Syphilis, Lepra, Rhinosclerom, Lupus etc.

Auch operative Eingriffe können bisweilen dazu führen. So sind Stenosen durch Decubitusgeschwüre nach Tracheotomie oder nach Laryngofissur und Exstirpation von Geschwülsten aus dem Kehlkopfinnern, besonders nach operativer Entfernung multipler Papillome, wiederholt beobachtet worden.

Der Narbenverengerung im Luftrohr sucht man im Allgemeinen durch künstliche Erweiterung mittelst Bougierung zu begegnen.

Da nun bei jeder Narbenbildung der Schrumpfungsprocess ein nicht rasch vorübergehender, sondern ein lang anhaltender Zustand des Bindegewebes ist, so müssen die Dilatationscuren, wenn sie Erfolg haben sollen, über Wochen und Monate ausgedehnt werden, und hängt der schliessliche Ausgang davon ab, ob es gelingt, eine normale Lichtung des Luftrohrs zu erhalten, oder nicht.

Es unterliegt keinem Zweifel, dass die angewandten Dilatationsverfahren in vielen Fällen einen günstigen Erfolg haben. Dieser beruht aber wohl weniger auf dauernder Dehnung der Narben, als auf Zunahme und Erweiterung des noch gesunden Theiles des verengten Bezirkes im Luftrohr. Wo es sich um bis auf den Knorpel reichende ausgedehnte Narben handelt, die einen ganzen, oder nahezu einen ganzen Querschnitt des Luftrohres betreffen, wo daneben nicht selten Verluste mehr oder minder grosser Theile des Knorpelgerüstes bestehen, da erweisen sich unsere gewöhnlichen Dilatationsverfahren häufig als völlig unzureichend, da machen wir mit ihnen am Luftrohr dieselben Erfahrungen, wie bei den callösen Strieturen der Harnröhre: die Strieturen werden entweder garnicht, oder nur vorübergehend beseitigt, ja die Strieturen werden sogar bisweilen durch dabei eintretende unvermeidliche

Digitized by Google

Druckgeschwüre und durch beständige Unterhaltung entzündlicher Reizung noch verschlimmert. In solchen Fällen ist nur von Resection der verengten Partie, oder von Einschaltung frischen gesunden und dabei widerstandsfähigen Gewebes in die verengte Stelle, eventuell mit nachfolgender Dilatationscur, die Wiedererlangung einer normalen Lichtung des Luftrohres zu erwarten. Für den Kehlkopf kommt nur das letztere Verfahren in Frage. Meines Wissens ist bisher nie der Versuch gemacht worden, einen weithin strictnrirten Kehlkopf etwa durch Einschaltung von Rippenknorpel künstlich zu erweitern und wieder functionstüchtig zu machen. Dass aber dieser Weg ausführbar ist und Erfolg verspricht, ist die Veranlassung zu meinem heutigen Vortrag.

Ich habe in der letzten Zeit 2 Frauen und 2 Kinder mit stenosirtem und zum Theil defectem Kehlkopf in Behandlung bekommen. Von diesen Kranken litt die Eine an Stenose des Larynx nach Perichondritis syphilitica mit Knorpelsequestrirung, die Andere an ausgedehnter Narbenstenose des Kehlkopfs nach Typhus. Alle Versuche, die eingetretenen Stenosen zu beseitigen, hatten sich als vergeblich erwiesen, und trugen die beiden Frauen, die Erste seit 4, die Letztere seit 18 Jahren die Schornsteincanüle. Bei den Kindern waren die Stenosen im Anschluss an die Laryngofissur und die Entfernung von multiplen Papillomen im 3. bis 4. Lebensjahr entstanden. Auch bei ihnen hatten sich alle angewandten Erweiterungsversuche als vergeblich erwiesen.

In allen 4 Fällen habe ich das gleiche Verfahren der Knorpelübertragung in Anwendung gezogen. Einen derartig ausgeheilten Fall stelle ich Ihnen heute in dem jetzt 6jährigen Mädchen Hanny L. vor.

Die Kleine wurde in ihrem 4. Lebensjahr dem Dresdener Kinder-Hospital zugeführt wegen bestehender Heiserkeit und eingetretener Erstickungsanfälle, bedingt durch Papillome auf beiden wahren Stimmbändern. Es wurden damals die Tracheotomia infer. und die Laryngofissur gemacht, die Papillome mit Messer und Scheere abgetragen, ihr Grund mit dem Paquelin verschorft und der Kehlkopf alsdann wieder durch die Naht vereinigt.

Nach anfänglich glatter Ausheilung entwickelte sich 4 Wochen nach der Operation eine rasch zunehmende Strictur im Kehlkopf, welche die abermalige Einlegung der Trachealcanüle erforderte und

Digitized by Google

trotz 4 Monate hindurch fortgesetzter Bougierung des Kehlkopfes vom Munde und von der Trachealwunde aus nicht zu beseitigen war.

Auch die vorgenommenen Intubationen brachten keinen Dauererfolg. Alle diese Manipulationen erforderten bei dem widerspenstigen Kinde des öfteren die Narkose und waren auch in dieser nur unter den äussersten Schwierigkeiten zu bewerkstelligen. Danach trat wiederholt eine erneute Schwellung des Kehlkopflumens ein, nach deren Abklingen die Verengung immer schwieriger zu überwinden war.

Die trüben Erfahrungen, die auch Andere mit derartigen Dilatationscuren im frühen Kindesalter bei ausgedehnten Stricturen gemacht haben, brachten mich zu der Einsicht, dass auf diesem Wege, mit Bougierungen, Intubationen, erneuten Kehlkopfspaltungen allein für sich ausgeführt keine dauernde Erweiterung des Kehlkopflumens zu erreichen ist. Immer zwingender drängte sich mir der Gedanke auf, dass das Kind nur durch Einschaltung gesunden Gewebes in die verengte Stelle des Kehlkopfs geheilt werden könne.

An eine einfache Einschlagung und Zwischenlagerung eines Hautlappens etwa zwischen die Schildknorpelplatten war nicht zu denken, denn die von anderen Chirurgen damit gemachten Erfahrungen lehrten, dass ein derartiger Hautlappen bei dem in der Trachea herrschenden negativen Drucke (von 1—70 mm Hg) einfach ventilartig eingezogen wird, und dadurch die Stenose erst recht eine complete werden kann. — Einen Knochen-Periostlappen nach der Methode von Schimmelbusch, König vom Sternum oder von der Clavicula aus in den Kehlkopf einzuschlagen, widerstrebte mir bei dem jugendlichen Alter des Kindes, auch erschien es mir unnatürlich, in den knorpeligen Kehlkopf eine knöcherne Schale einzuheilen. Die Methode von König junior zu benutzen, womit dieser Trachealdefecte gedeckt hatte, also einen gestielten Haut-Knorpellappen aus der einen Schildknorpelplatte zu schneiden und etwa zwischen die Schildknorpel einzuheilen, schien mir gewagt bei der Dünne und Zartheit, welche der Schildknorpel noch in frühen Jugendjahren hat. Ich kam auf den Gedanken, hyalinen Rippenknorpel dazu zu benutzen. Sie wissen, dass darüber noch immer keine Einigkeit erzielt ist, ob in andere Gewebe implantirter Knorpel einheilt, lebensfähig bleibt, oder später zu Grunde geht und dann durch anderes gleichartiges oder differentes Gewebe ersetzt wird.

Digitized by Google

Das Risico, eine gänzlich von ihrem Mutterboden losgetrennte Knorpelplatte an eine andere Stelle des menschlichen Körpers zu übertragen, erschien mir nicht gross, denn selbst bei deren vielleicht später erfolgenden Resorption stand zu erwarten, dass sich in der Zwischenzeit wohl der bezweckte Effect, nämlich die Weithaltung des Kehlkopflumens durch Festigung aller Theile, würde erreichen lassen.

Aus den experimentellen Thierversuchen von Herrn Professor Hildebrand[1]) über die Schicksale freier Gelenkkörper wissen wir, dass Knorpelabsprengungen im Gelenk resorbirt werden, wenn sie frei in der Gelenkhöhle bleiben, dass dazu aber mehrere Monate (2—7) erforderlich sind; wir wissen ferner, dass sie andererseits lebend erhalten bleiben, wenn sie, was nicht so selten vorkommt, mit der Gelenkkapsel verwachsen und mit ihr durch Gefässe in lebende Verbindung treten.

Professor F. Wilh. Zahn[2]) in Genf kommt in seiner Arbeit „Ueber das Schicksal der in den Organismus implantirten Gewebe“ hinsichtlich des Knorpelgewebes zu folgenden Schlüssen: „Normales Knorpelgewebe älterer Thiere resecirt und ihnen selbst, oder anderen Thieren der gleichen Gattung in irgend ein Organ implantirt, verfällt der Verfettung und Auflösung. Fötales Knorpelgewebe Thieren gleicher oder selbst verschiedener Gattung implantirt, kann fortbestehen und wuchern.“ Analoge Beobachtungen machte Leopold[3]): „Implantirter Knorpel von geborenen Kaninchen wird resorbirt, oder bleibt im seltensten Falle stationär. Fötaler Knorpel dagegen lebt und wächst jedesmal nach der Implantation im fremden Organismus fort, ja er kann sogar sich auf das Zwei- und Dreihundertfache der ursprünglichen Grösse vermehren und eine ächte Geschwulst, das Enchondrom, hervorbringen.“ Meine eigenen Versuche an Kaninchen und Menschen, unter anderen Bedingungen vorgenommen, haben mich zu dem Resultate geführt, dass ein dem Rippenknorpel unter sorgfältiger Erhaltung des Perichondriums entnommenes Knorpelstück Kaninchen und Menschen unter die Haut implantirt zwar nicht weiter wächst, aber wie der

[1]) Hildebrand, Experimenteller Beitrag zur Lehre von den freien Gelenkkörpern. Deutsche Zeitschr. f. Chir. 42. Bd.

[2]) Arch. f. path. Anat. u. Physiologie u. f. klin. Med. Bd. CXV. S. 380.

[3]) G. Leopold, Experimentelle Untersuchungen über die Aetiologie der Geschwülste. Arch. f. pathol. Anatomie u. Physiologie. Bd. 85. S. 310.

Digitized by Google

mit der Gelenkkapsel in Verbindung tretende Gelenkkörper jedenfalls für lange Zeit hinaus erhalten bleibt. Den Beweis dafür giebt Ihnen, meine Herren, dieses Kind, dem ich am 5. October 1897 behufs späterer Uebertragung in den stricturirten Kehlkopf vom 8. rechten Rippenknorpel eine 3 cm lange und 1,5 cm breite, noch mit Perichondrium bedeckte Knorpelscheibe entnommen und direkt unter die Kinnhalshaut zwischen Haut und Unterhautfettgewebe in sagittaler Richtung implantirt habe. Dasselbe heilte reactionslos, ohne Beschwerden zu machen, ein, und konnte ich mich in der Folge durch Betastung des öfteren von seiner Gegenwart überzeugen. Damals zweifelte ich noch daran, ob auch wirklich die Knorpelscheibe erhalten bleiben würde; das erklärt, warum ich erst nach 8 Monaten den Versuch wagte, sie weiter in den Kehlkopf zu übertragen. Am 13. Juni 1898 machte ich von neuem die Laryngofissur. In der Gegend der nicht mehr zu erkennenden Stimmbänder findet sich eine breite, callöse, ringförmige Strictur, an der rechten Seite ein kleines Papillomrecidiv, das ausgeschnitten wird.

Hierauf wird aus der Unterkinnhalshaut ein die Knorpelscheibe in der Mitte enthaltender Brückenlappen geschnitten und mit ihm das Knorpelstück zwischen die auseinandergedrängten Schildknorpelplatten hineingeschlagen und daselbst mittels 4 Nähten an den beiden Schildknorpelplatten, am Zungenbein und am Ringknorpel sicher befestigt. Dabei bleibt das Knorpelstück an seiner dem Kehlkopflumen zugekehrten Fläche mit dem Unterhautfettgewebe bedeckt. Ich verzichtete also in diesem Falle auf eine vorherige Bedeckung der Fettschicht mit Haut, indem ich mir vorstellte, dass sich die Fettschicht in der Folge mit Granulationen bedecken und dass die Ueberhäutung der Granulationsfläche weiterhin von der Kehlkopfschleimhaut aus erfolgen würde. — Nach 14 Tagen war die äussere Wunde geheilt. Am Ende der 6. Woche nach der Einpflanzung wurde mit Bougirung begonnen. Das Lumen des Kehlkopfes hatte sich auf das Aeusserste wieder verengt, so dass ich nur mit Mühe durch den Kehlkopf von der Trachealöffnung aus eine Ohrsonde, an der ein Seidenfaden mit Gummirohr befestigt war, hindurchbringen konnte. Ich benutzte anfangs dünne, kurze Gummiröhren, die ausgezogen grade noch die enge Stelle passiren konnten, um durch die Wirkung ihrer elastischen Kraft, ähnlich

Digitized by Google

wie der Zahnarzt mit Gummistücken 2 Zähne auseinanderdrängt, so hier den Kehlkopf zu erweitern. Dabei ging der Seidenfaden, wie es nebenstehende Figur angiebt, locker durch das Gummirohr hindurch und war das Gummirohr über zwei in den Seidenfaden eingeschlungenen Knoten an diesem befestigt. Diese Anordnung gestattete, das Gummirohr in dem gewünschten Grade bis zur

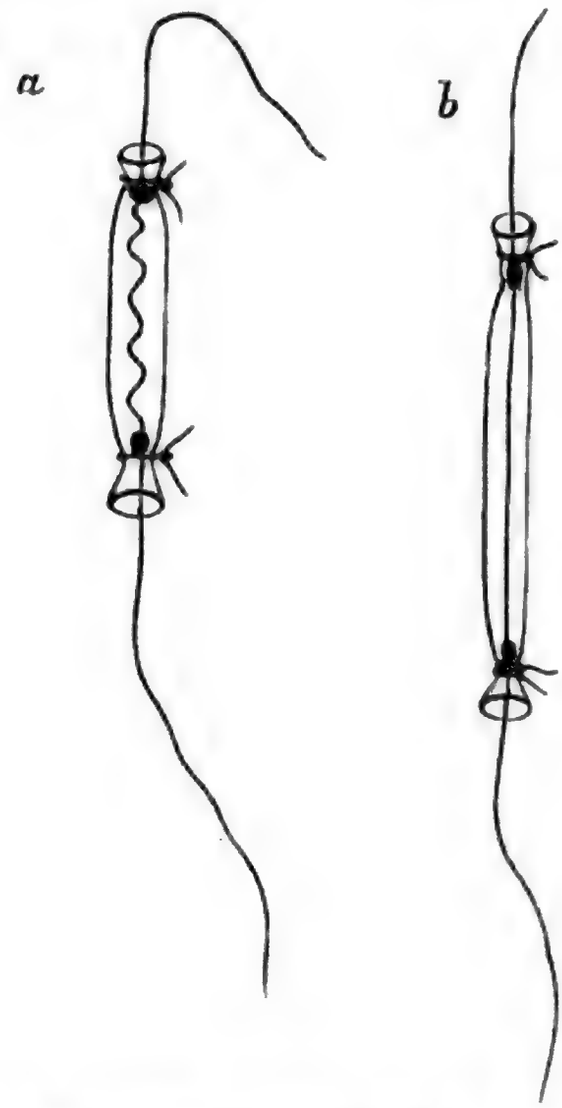

Bei a Gummirohr ungespannt, bei b gespannt.

Gradspannung des Seidenfadenstückes zwischen den beiden Knoten auszuziehen, ohne das Abreissen der Fäden bei andersartiger Befestigung am Gummirohr befürchten zu lassen.

Das Gummirohr blieb liegen und wurde tags darauf durch ein stärkeres ersetzt. Am dritten Tage war es bereits möglich, mit der Intubation zu beginnen, und gelang es von da an rasch,

Digitized by Google

durch aufeinanderfolgende, immer stärker werdende O'Dwyersche Tuben den Kehlkopf bis über die normale Lichtung hinaus zu erweitern. Drei Wochen nach Beginn mit der Intubation konnte die bis dahin daneben getragene Trachealcanüle verkürzt und dann ganz weggelassen werden. Die Intubationscanüle wurde anfangs täglich, dann einen Tag um den anderen, dann 3—4tägig, dann wöchentlich und so in immer grösseren Pausen für einige Stunden am Tage eingelegt. Seit Mitte Dezember 1898 ist das Kind bis heute nur noch einmal behufs Feststellung der Weite des Lumens intubirt worden, doch dürfte es sich empfehlen, der Sicherheit halber die Intubation in derartigen Fällen bei der geringsten Athemnoth zu wiederholen und die Kranken längere Zeit in Beobachtung zu behalten.

Die Sprache hat sich wiedergefunden, und spricht das Kind heiser, aber mit lauter Flüsterstimme. Auch ausgiebige Körperbewegung ruft keine Athemnoth hervor. (Vorstellung.)

Der mitgetheilte Fall bietet in mehrfacher Hinsicht hervorragendes Interesse. Erstens liefert er den Beweis, dass man Rippenknorpel mit Perichondrium unter die Haut übertragen kann, dass er daselbst einwächst und noch heute nach $1^1/_2$ Jahren an der Einpflanzungsstelle im Kehlkopf durch das Röntgenverfahren nachweisbar ist. Obwohl im Allgemeinen Knorpel für Röntgenstrahlen durchgängig ist, so gelingt es doch, ihn in dickerer Schicht bei seitlicher Halsaufnahme und kurzer Bestrahlung auf dem Films nachzuweisen, wie Ihnen dies von dem Kinde gewonnene Röntgenbild darthut. Vielleicht handelt es sich auch um inzwischen eingetretene Verkalkungsprocesse im Knorpel.

Der Fall ist weiter von Interesse dadurch, dass es bei hochgradiger Strictur des Kehlkopfes gelingt, sozusagen durch Interposition gesunden Gewebes, hier Knorpel- und Fettgewebes, zwischen die auseinander gedrängten Schildknorpelplatten den Kehlkopf in einen Zustand zu versetzen, in welchem er nach Einheilung des fremden Gewebes für spätere Erweiterungscuren geeigneter wird. Ich möchte daran festhalten, dass die Erweiterung weniger auf Kosten der ursprünglichen Narben im Kehlkopf möglich war, als durch Dehnung des eingesetzten neuen Gewebes erfolgte. Dass ein solcher Kehlkopf leichter der Dilatation zugängig ist als ein strictürirter geschlossener, ist ohne weiteres einleuchtend, indem

Digitized by Google

das zwischengelagerte Knorpelstück an seinen freien Rändern mit den Rändern der Schildknorpelplatten gewissermaassen lange schmale Gelenke von jungem Narbengewebe bildet und dieses junge Narbengewebe der Dehnung durch Dilatation fähig ist.

Es ist ferner bemerkenswerth, dass der gewonnene Effect am meisten den natürlichen Verhältnissen im Kehlkopf entspricht, indem hyaliner Knorpel zu hyalinem Knorpel hinzugefügt wird, und die innere Austapezierung des Kehlkopfes mit Schleimhaut von Resten der benachbarten Kehlkopfschleimhaut aus erfolgt, wie dies auch nach Urethrotomia externa mit dem Wundtrichter der Harnröhre geschieht. Der Knorpelübertragung kommt vielleicht aber noch eine weitere Bedeutung zu. Wenn es nämlich gelingt, hyalinen Knorpel zu übertragen und lebensfähig zu erhalten, dann ist in ihm ein wichtiges plastisches Material gefunden, dem auch für andere Plastiken am Luftrohr zum Ersatz verloren gegangener Knorpeltheile eine Rolle zufällt.

Der Frage, ob mit Perichondrium unter die Haut übertragener Rippenknorpel leben bleibt, oder nur als Fremdkörper einheilt, habe ich im Thierexperiment näher zu kommen gesucht.

Ich habe Ihnen hier nach dem mikroskopischen Präparat auf einer Tafel die Verhältnisse wiedergegeben, wie sie sich bei einem unter die Haut des Kaninchenrückens übertragenen Rippenknorpel nach 9 Wochen darstellen, wenn das Thier nach dem Tode der Gefässinfection mit Methylenblaugelatine unterworfen worden ist. Sie sehen darin das Knorpelstück vollkommen erhalten. Die Knorpelkerne und die Intercellularsubstanz sind distinct mit Haematoxylin und Eosin gefärbt. Das Perichondrium hebt sich scharf ab vom Knorpel und verlaufen in ihm kleine, himmelblau injicirte, offenbar neu gebildete Gefässstämmchen, ein sicherer Beweis dafür, dass der Knorpel durch sein Perichondrium in Gefässverbindung mit dem umgebenden Gewebe getreten ist. Vereinzelt finden sich zwischen Knorpel und Knorpelhaut leichte Rundzellenanhäufungen, von denen es dahinsteht, ob sie mit der Länge der Zeit langsam zur Resorption des Knorpels geführt hätten, oder ob sie nur bedingt sind durch den Reiz, den das unter der Haut liegende Knorpelstück an dem wenig geeigneten Kaninchenrücken bei den lebhaften Bewegungen derartiger Thiere auf seine Umgebung ausgeübt hat. Ganz besonders möchte ich hervorheben, dass das

Digitized by Google

Perichondrium in dem Präparat auch die früher freien Schnittenden des Knorpels umwachsen hat und ihm im Allgemeinen fest anliegt, dass die Schnittenden nicht mehr wie bei der Implantation scharfe Kanten zeigen, so dass man daraus wohl auf gewisse eingeleitete progressive Gewebsveränderungen des Knorpels schliessen kann.

Bei Gelegenheit der Knorpelübertragung habe ich auch am Menschen den mikroskopischen Befund nach 7 Monaten an einem Rippenknorpelstück feststellen können. Ein derartiges Knorpelstück zeigt nach Behandlung mit Flemming'scher Kernfixationslösung und Färbung mit Haematoxylin folgenden Befund: Die Knorpelsubstanz ist überall wohl erhalten. Die Knorpelzellen erscheinen normal, die Kerne sind gefärbt. Hier und da liegen in den Zellen kleine, schwarz gefärbte Fettkügelchen, nirgends sind am oder im Knorpel Leukocytenanhäufungen zu sehen. Der Knorpel ist frei von Usur und Auffaserung und findet sich in einer bindegewebigen Schicht eingebettet, von der aus Gefässstämmchen gegen den Knorpel herantreten.

Danach ist es unzweifelhaft, dass der Knorpel nach seiner Uebertragung unter die Haut lange am Leben bleibt und dass für sein Leben, obwohl ihm die Capillargefässe fehlen, der geringe Saftstrom der Lymphe genügt, der ihm von dem umgebenden Gewebe zufliesst.

Bei meinen Knorpelübertragungen habe ich die Stücke dem 7. oder 8. Rippenknorpel von demselben Individuum entnommen. Die Knorpelentnahme bietet keine Schwierigkeiten dar, wenn man sich den Knorpel nach Umschneidung und Zurückklappung eines bogenförmigen Hautlappens und Spaltung der Musculatur ausgedehnt freilegt.

Nach der Knorpelentnahme wird die Musculatur, die Fascie, die Haut in dreifacher Schicht genäht und erfolgte in den so von mir behandelten Fällen die Wundheilung ohne Störung.

Die Hautnarbe blieb auf der Unterlage verschieblich und hatten die Operirten auch späterhin über keine durch den Knorpeldefect veranlassten Beschwerden zu klagen.

Bei der Knorpelentnahme machte ich die Beobachtung, dass, wenn man das Knorpelstück in dünnerer Schicht ausschneidet, sich dieses nach dem Perichondrium hin bogenförmig krümmt, ein Zu-

Digitized by Google

stand, der auch nach der Uebertragung unter die Haut erhalten bleibt. Entnimmt man hingegen das Knorpelstück in dickerer Schicht, dann bleibt es gerade und krümmt sich auch nicht in der Folge.

Durch die erwähnte nachträgliche Narbenhineinziehung des eingesetzten Knorpelstücks in den Kehlkopf wird spätere Bougierung des Kehlkopfs nöthig und dadurch die Behandlung verlängert. Um diesem Uebelstande zu begegnen, habe ich in einem weiteren, noch in Behandlung stehenden Falle dem einzusetzenden Knorpelstück eine mehr rhombische Form gegeben, so dass dieses mit der schmäleren Parallelseite gegen das Kehlkopflumen hin, mit der breiteren nach aussen zu liegt, wie ein Keil also zwischen die Schildknorpelplatten hineinragt. Es ist anzunehmen, dass durch diese Anordnung von vorne herein sich eine grössere Weithaltung des Kehlkopfs wird erzielen lassen.

In einem dritten Falle habe ich bei bestehendem Defect einer ganzen Schildknorpelplatte einen rechteckigen gestielten Hautlappen mit der Hautseite nach dem Kehlkopflumen zu über den Defect geschlagen und auf die Wundfläche dieses Lappens ein seitlich am Hals eingepflanztes breites Knorpelstück mit gestieltem Hautlappen übertragen und beide Lappen durch Plattennähte gegenseitig in flächenhafte Berührung gebracht mit gutem Erfolg. Bei dieser Kehlkopfergänzung konnte wegen genügender Weite des Kehlkopflumens von einer späteren Dilatationscur abgesehen werden. Die 16jährige Patientin ist zur Zeit völlig ausgeheilt, spricht mit lauter Flüsterstimme und ist frei von Athemnoth, selbst bei ausgiebiger Körperbewegung.

Es muss weiteren Versuchen vorbehalten bleiben, die angegebene Methode zu verbessern und auf ihre Leistungsfähigkeit hin zu prüfen. Ich habe Ihnen nur fragmentarische Mittheilungen machen können, es würde mir aber eine Genugthuung sein, wenn sie dazu angethan wären, das Interesse für die Knorpelübertragung in weiteren Kreisen zu wecken.

Digitized by Google

LII.

Ueber einen operirten und einen nicht operirten Fall von Coxa vara traumatica.

Von

Professor Dr. Sprengel

in Braunschweig[1]).

(Mit 4 Figuren.)

M. H.! Ich habe bis jetzt 3 Fälle von Coxa vara gesehen. Zwei von diesen Fällen habe ich operirt und die durch Resection oberhalb des Trochanters gewonnenen Präparate auf dem vorigen Chirurgenkongress demonstrirt. Es handelte sich beide Male um die Coxa vara im Kocher'schen Sinne, d. h. um Veränderungen in der Gegend der Kopfepiphyse.

Ich konnte an diesen Fällen aber weiter zeigen, dass das typische klinische und anatomische Bild der Coxa vara nicht blos durch statische Veränderungen, sondern auch traumatisch zu Stande kommen kann durch traumatische Lösung der Kopfepiphyse des Femur und Wiedervereinigung mit dem Schenkelhals an abnormer Stelle.

Nach meinen Erfahrungen werden Sie es begreiflich finden, wenn ich annehme, dass diese Coxa vara traumatica, wie ich sie im Gegensatz zur Coxa vara statica genannt habe, häufiger ist, als man bisher annimmt.

Um diese Frage, die nicht blos vom wissenschaftlichen Standpunkt, sondern auch practisch äusserst wichtig ist, weil von der Auffassung in dem einen oder anderen Sinne auch die berufs-

[1]) Vorgetragen am 3. Sitzungstage des Congresses, 7. April 1899.

Digitized by Google

genossenschaftliche oder sonstige Entschädigungsverpflichtung abhängt, zu entscheiden, ist es nothwendig, dass auch von anderer Seite klinische und anatomische Untersuchungen in der gleichen Richtung veranlasst werden.

Um Ihr Interesse hierfür zu gewinnen, habe ich mir erlaubt, den dritten meiner Kranken, den ich, obwohl er die Operation schon vor mehreren Monaten wünschte, absichtlich unoperirt gelassen habe, mitzubringen, und will versuchen, an demselben meine auf Coxa vara traumatica gestellte Diagnose zu begründen.

Der Kranke, aus gesunder Familie stammend, selbst nie krank gewesen, wurde zum ersten Mal am 11. März 1896 auf meine Abtheilung aufgenommen, damals 17 jährig. Er gab an, seit Neujahr Schmerzen im rechten Oberschenkel von den Hüften bis zum Knie gehabt zu haben. Am 22. Februar fiel er 3 Stufen einer Treppe hinab auf die rechte Hüfte; musste weggetragen werden, konnte 4 Tage lang nicht gehen. Seit dem Unfall soll das rechte Hüftgelenk steif geworden sein; kommt zu Fuss ins Krankenhaus.

Status (I.) Hochstand des Trochanters, Aussenrotation, leichte Flexion und Abduction.

Reelle Verkürzung = 2 cm
Spina a. s. — äussere Knöchel r. = 101 „
„ „ „ l. = 103 „

Bewegungen im Hüftgelenk nahezu aufgehoben. Schmerzen in Hüfte und Oberschenkel. Lungen gesund.

Die Diagnose konnte nicht mit Sicherheit gestellt werden. Das Trauma trat in der Anamnese so zurück, dass ich die Veränderungen nicht auf dasselbe bezog. Behandlung: Streckverband, später Becken-Gypsverband, 4 Monate lang. Entlassung 15. Juli.

II. Aufnahme 20. Oktober 1896.

Status (II.) Fast der gleiche Befund wie bei der ersten Aufnahme. Das Bein stand immer noch in Abduction. Reelle Verkürzung 4 cm. Leichte Vorwölbung unterhalb des Lig. Poupartii.

Diagnose wurde auch jetzt nicht sicher gestellt; ich hielt einen entzündlichen Prozess (Tuberculose) mit Veränderungen zwischen Kopf und Schenkelhals für wahrscheinlich.

III. Aufnahme (2 Jahre später) 9. November 1898.

Status (III.), dem gegenwärtigen Zustand entsprechend. Ich

Digitized by Google

Fig. 6. Egyptian Boat of Papyrus Reeds

Ich möchte glauben, dass wir der Diagnose auf Coxa vara traumatica am besten nahe kommen, wenn wir nach einander folgende Fragen beantworten:

I. Was spricht in dem vorliegenden Falle für Coxa vara? Antwort:

1. Das Vorhandensein der klassischen Coxa vara-Symptome: Reelle Verkürzung (Hochstand des Trochanter), Aussenrotation und Adduction. Dass die Beweglichkeit nicht blos in dem Sinne der Einwärtsrotation und Abduction, wie es früher für die Coxa vara verlangt wurde, sondern in jedem Sinne eingeschränkt, resp. nahezu aufgehoben erscheint, ist für die Diagnose ohne Belang. Es wird das häufige Vorkommen dieser Bewegungsbeschränkung neuerdings allseitig anerkannt. Die Annahme, dass die Verkürzung durch einen tuberculösen Prozess (Coxitis) zu Stande gekommen sein sollte, ist sowohl nach dem Verlauf als deswegen auszuschliessen, weil in diesem Fall Adduction, Flexion und Innenrotation zu erwarten wäre.

2. Die Thatsache, dass es sich um ein männliches Individuum am Ende der Wachsthumsperiode handelt. Es ist klar, dass an sich die eben genannten Symptome nichts weiter als eine mit Verkürzung und Fixation geheilte Schenkelhalsfractur zu bedeuten brauchten; hätte man bei gleichen Symptomen mit einem älteren Individuum zu thun und wüsste man nichts von der Anamnese, so würde nach der blossen Untersuchung auch wohl Jeder diese Diagnose stellen.

II. Lässt sich der Sitz der Veränderung im Schenkelhals genauer präcisiren? Antwort: Ja, es handelt sich mit grosser Sicherheit um Coxa vara im engeren, Kocher'schen Sinne, d. h. um eine Veränderung an der Stelle der subcapitalen Epiphysenlinie. Dafür spricht:

1. Die Hochgradigkeit der Gelenkcontractur. Es ist naheliegend, dass dieselbe um so hochgradiger sein muss, d. h. dass die Function des benachbarten Hüftgelenks um so mehr beeinträchtigt ist, je näher die Veränderung (Fractur, Lösung) im Schenkelhalse demselben liegt. Ich habe mich über diesen Punkt bereits in meiner vorjährigen Arbeit (Verhandlungen d. 27. Congresses S. 540) ausgesprochen und verweise auf das dort Gesagte.

Digitized by Google

selben wird ersichtlich, dass der Schenkelhals sich allerdings verändert, aber offenbar secundär, indem an sein vorderes, der Epiphysenlinie, also zugleich der Lösungsstelle anliegendes Ende, eine Art Sporn angebildet wird. Dieser Sporn besteht nach den in der genannten Arbeit ausführlich wiedergegebenen, überaus sorgfältigen Untersuchungen des Herrn Prosector Beneke (l. c. p. 515 u. 520) aus neugebildetem, angelagerten Knochengewebe und dürfte wohl als Anpassungsvorgang an die veränderten statischen Verhältnisse zu erklären sein. Von dem Augenblick an, wo der Schenkelkopf nicht mehr über dem Schenkelhals, sondern seitlich von demselben sitzt, wo also die im Gelenk getragene Körperlast nicht auf den Schenkelhals von oben her drückt, sondern seitlich an demselben hängt, muss auch das architektonische Gefüge des Knochens sich ändern. Dabei handelt es sich aber, wie gesagt, nicht um primäre Formveränderung des Schenkelhalses selbst, sondern um secundäre Anbildung an denselben.

Wer sich die Mühe nimmt, die Abbildungen aus meiner vorjährigen Arbeit und das nebenstehende Röntgenbild mit den in der neuesten Arbeit von Hofmeister (Zur Pathologie und Therapie der Coxa vara. Bruns Beiträge Bd. 21. S. 299) wiedergegebenen Röntgenbildern zu vergleichen, wird eine ganz auffallende Uebereinstimmung finden, die m. E. den Schluss, dass es sich um pathologisch gleichwerthige Dinge handelt, geradezu herausfordert.

III. Was spricht in dem vorgestellten Fall für Coxa vara traumatica?

1. Die absolute klinische Uebereinstimmung des vorgestellten Falles mit den beiden früheren, von mir beobachteten und anatomisch untersuchten Fällen. Man ist berechtigt, danach auch eine anatomische Uebereinstimmung anzunehmen.

2. Der Nachweis des Trauma. —

Es ist klar, dass das eigentlich entscheidende Moment für die Auffassung eines Falles als Coxa vara traumatica mit dem positiven Nachweis eines Trauma gegeben ist, auf welches die vorhandenen klinischen Veränderungen zurückgeführt werden können.

Nun giebt es aber Fälle, bei denen von den Kranken selbst ein Trauma entweder nicht angegeben oder als so unbedeutend bezeichnet wird, dass es in der Anamnese nicht als ätiologisches

Digitized by Google

Moment für die Coxa vara imponirt. Meine beiden ersten Fälle bieten hierfür ein eclatantes Beispiel. Aber auch den gegenwärtigen Fall könnte ich als Beweis anführen, wie man dazu kommen kann, ein relativ unbedeutendes Trauma in der Anamnese schliesslich völlig zu ignoriren. Der Kranke war bereits 2 mal auf meiner Abtheilung gewesen, beide Male, ohne dass es mir gelungen wäre, eine präcise Diagnose zu stellen. Erst als er zum dritten Mal nach längerer Zwischenpause aufgenommen wurde, nachdem ich inzwischen an den beiden anderen Fällen die Frage der Coxa vara genauer studirt hatte, wurde mir fast auf den ersten Blick die Diagnose und zugleich die Bedeutung des erlittenen Trauma klar. Aehnliche Vorkommnisse mögen um so leichter sich ereignen, als offenbar gewisse, zunächst nur in subjectiven Beschwerden sich äussernde Veränderungen am Schenkelhals bestehen können, bevor die Lösung in der subcapitalen Epiphyse eintritt, und die Kranken selbst geneigt zu sein scheinen, diesen Beschwerden eine grössere Bedeutung beizumessen, als dem oft nur relativ geringfügigen Trauma. Bei unseren 3 Kranken war dies ausnahmslos der Fall. Ich will gewiss nicht die Bedeutung dieser prämonitorischen Schmerzen leugnen, möchte aber andererseits vor Ueberschätzung derselben warnen und betonen, dass wir vorläufig ausser Stande sind, dieselben zu erklären; denn die genaueste Untersuchung seitens der Fachanatomen, die sowohl in den Kocher'schen Fällen, als in den unsrigen vorgenommen wurde, hat in unseren Fällen überhaupt keine Abnormität, und in den Kocher'schen höchstens Andeutungen juveniler Osteomalacie nachweisen lassen. Aber selbst wenn es gelänge, den Beweis zu erbringen, dass es sich in den einschlägigen Fällen um nicht völlig normale Skelette handelte, würde die wissenschaftliche und practische Bedeutung des Trauma damit nicht eliminirt sein, vielmehr, soweit die Entschädigungsansprüche der aus den Arbeiterkreisen stammenden Patienten in Betracht kommen, genau die gleiche bleiben wie bisher.

Wenn demnach die Bedeutung des Trauma zugegeben, andererseits aber mit der Möglichkeit gerechnet werden muss, dass das Trauma nicht besonders prägnant zu sein braucht, und in der Anamnese leicht übersehen werden kann, so entsteht die Frage,

Digitized by Google

ob es anamnestische oder klinische Momente giebt, welche uns veranlassen müssen, besonders genau nach einem vorangegangenen Trauma zu forschen.

Ich möchte diese Frage bejahen und folgende 4 Punkte als für die traumatische Entstehung der Coxa vara sprechend hervorheben:

1. Das plötzliche Auftreten der Krankheit.

2. Das Bestehen heftiger Schmerzen im Anfang der Erkrankung und relativ schnelles Verschwinden derselben.

Hofmeister hat (l. c.) den subjectiven Beschwerden seiner Kranken eine ausführliche Besprechung gewidmet und ist geneigt, auf Grund dieser Beschwerden ein „acutes Stadium" im Beginn der Coxa vara statica anzunehmen. Dasselbe ist durch starke Schmerzhaftigkeit und „hochgradige Beschränkung der Beweglichkeit bis zu vollständiger Fixation des Hüftgelenks" ausgezeichnet. In dem Bestreben, für dieses schmerzhafte Anfangsstadium der Coxa vara statica eine Erklärung zu finden, kommt H. zu dem Vergleich der Coxa vara mit dem contracten Plattfuss, bei dessen Entstehung auch gelegentlich das Trauma eine Rolle spielen soll. Ich will das letztere nicht in Abrede stellen, kann aber trotzdem die von H. angezogene Analogie nicht für glücklich gewählt halten, einfach deswegen, weil beim statischen Plattfuss das schmerzhafte Stadium so gut wie ausnahmslos nicht zu Anfang, sondern in den späteren Entwickelungsphasen der Deformität beobachtet wird. Ich enthalte mich nach meinen relativ beschränkten Erfahrungen selbstverständlich eines Urtheils darüber, wie viele der bisher beobachteten Fälle von Coxa vara als traumatisch, wie viele als statisch aufzufassen sind. Wenn aber etwas für die traumatische Aetiologie sprechen kann, so ist es die Zwanglosigkeit, mit der sie das schmerzhafte Anfangsstadium und das relativ schnelle Verschwinden der acuten Symptome erklärt.

3. Die Einseitigkeit der Erkrankung.

4. Das Fehlen sonstiger Belastungsdeformitäten.

Ich bin der Ansicht, dass das statische Moment in der Aetiologie der Coxa vara bisher allzusehr betont worden ist und habe die Ueberzeugung, dass bei hinlänglicher Würdigung der eben berührten Punkte die Fälle von Coxa vara traumatica sich schnell mehren werden. —

Digitized by Google

Der zweite Fall, den ich Ihnen noch kurz vorstellen möchte, ist einer der beiden Patienten, von denen ich Ihnen im vorigen Jahre die mittels Beckenrandschnitts durch Resection oberhalb des Trochanters gewonnenen Präparate demonstrirte. Sie sehen, m. H., dass die Resection der rechten Hüfte ein im orthopädischen Sinne tadelloses Resultat gehabt hat; d. h. die Verkürzung ist durch Beckensenkung zum guten Theil ausgeglichen, das neue Gelenk ist zugleich fest und hinlänglich beweglich. Trotzdem ist die Function nicht völlig befriedigend; denn wenn auch der Kranke mit Hülfe eines Stockes vortrefflich geht und im Stande ist, weite Strecken zurückzulegen, so lässt doch das Gehen ohne Stock sofort ein ziemlich starkes Hinken auf der operirten Seite erkennen. Obwohl sich demnach darüber streiten lässt, ob man dem orthopädischen Resultat zu Liebe einen Kranken dem immerhin ernsten Eingriff der Hüftresection unterziehen soll, möchte ich die Operation für analoge Fälle doch nicht principiell verwerfen. Denn einerseits ist die bei dem nicht operirten Kranken allmälig bis auf 11 cm gesteigerte funktionelle Verkürzung doch auch ein erheblicher Nachtheil, andererseits ist der operirte Kranke für die sitzende Stellung wohl zweifellos besser daran, als der nicht operirte, und endlich darf man erwarten, dass die Function des vor $1^1/_2$ Jahren resecirten Gelenks noch weiterhin sich heben wird. Wir werden also weitere Erfahrungen abwarten und vorläufig von Fall zu Fall entscheiden müssen.

Digitized by Google

LIII.

Ueber eine neue Methode der Brustkorb-eröffnung zur Blosslegung des Herzens.

Von

Privatdocent Dr. Victor Wehr

in Lemberg[1]).

(Mit 3 Figuren.)

M. H.! Wie bekannt, hat bis jetzt ein jeder Operateur einen verschiedenen Weg zur Freilegung des Herzens theils vorgenommen, theils vorgeschlagen.

Stelzner 1887, Rehn 1896 und Parlavecchio 1898, begnügten sich mit der Resection der 5. Rippe.

Cappelen 1896 resecirte Stücke von 5—6 cm Länge von der 3. und 4. Rippe.

Parrozzani 1896/97 bildet einen dreieckigen Haut-Muskel-Knochenlappen der 6.—8. Rippe entsprechend mit der Basis am Rippenbogen.

Podres 1898 macht einen Haut-Knochenlappen, der die linke Hälfte des unteren Theils vom Brustbein, sowie den Knorpel der 3.—6. Rippe enthält und eine laterale Basis hat.

Giordano 1898 hat bei der Naht der Auricula sin. einen doppelten Haut-Knochenlappen von der 3. und 4. Rippe gebildet, den ersteren nach oben, den letzteren nach unten umgeschlagen.

Einen ähnlichen Doppellappen in der Gestalt eines H hat Del Vecchio 1894 angegeben. Schliesslich empfiehlt Rydygier 1898 einen dreieckigen Hautmuskel-Knochenlappen, wo der hori-

---

[1]) Abgekürzt vorgetragen am 3. Sitzungstage des Congresses, 7. April 1899.

hinten schauen. Dies erreicht man am leichtesten dadurch, dass man das Messer ganz flach hält (Fig. 3), dasselbe als Radius eines imaginären Kreises erachtet und bei der Durchtrennung immer daran denkt, dass das ideale Centrum der ellipsoidalen Curve hart an der Innenfläche des Sternums liegt und den Messerknopf dagegen gerichtet, führt.

Fig. 3.

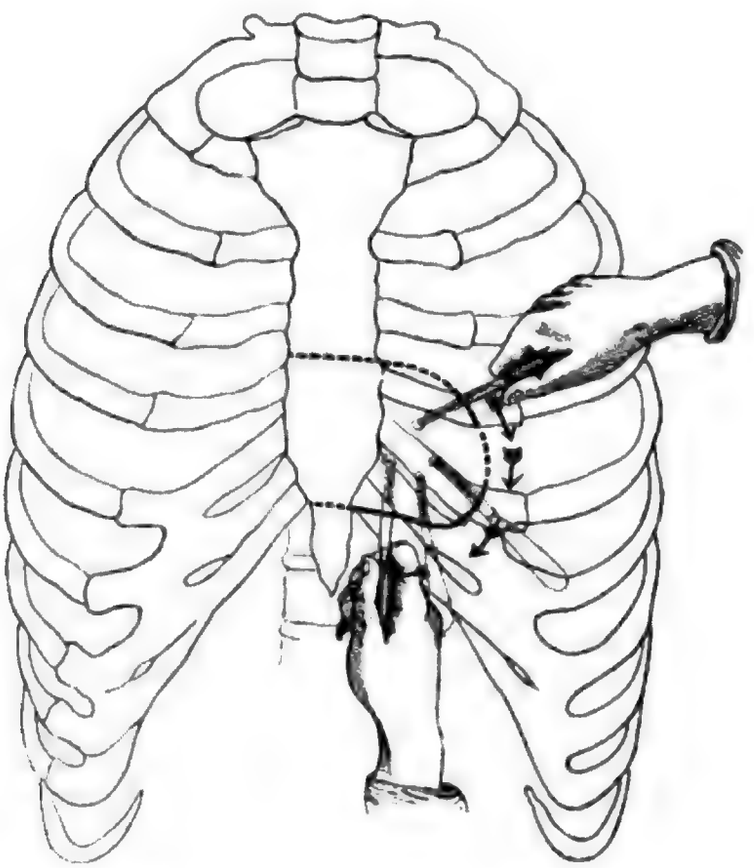

Messerführung beim Durchschneiden der Rippenknorpel.

Schon nach der Durchtrennung des 4. Rippenknorpels hebt der Assistent mit scharfen Haken das mediale Rippenende auf, wodurch das weitere Verfahren ungemein erleichtert wird. Wird zufällig die Pleura dabei verletzt, so fasst man die verletzte Stelle zusammen mit dem Wundrande mittelst Finger oder Klemmen oder man tamponirt sie.

Zuletzt schneidet man die Basis des Proc. xiphoideus mit einer Knochenscheere durch und klappt den ganzen Hautmuskel-Knochenlappen nach der rechten Seite um. Dabei kann man die rechten Rippenknorpel einbrechen.

Digitized by

Das auf diese Weise aufgedeckte Mediastinum giebt nach Eröffnung des Pericardiums genug Raum, um eine Herzwunde in den Kammern zu schliessen. Die Ränder des Pericardiums werden dabei mit langen gebogenen Klemmzangen gefasst und während der Nahtanlegung vom Assistenten emporgehoben gehalten.

Will man noch mehr Raum sich schaffen, so schneidet man Stücke von den lateralen Rippenenden nachträglich ab.

Handelt es sich um die Freilegung der Vorhöfe, so ist es angezeigt, den Schnitt höher — oberhalb der 3. Rippe zu verlegen, damit der Hautmuskel-Knochenlappen die 3. Rippe mitfasst. —

Für das Wesentlichste meiner Methode halte ich die Ausnützung des unteren Mediastinalraumes zur Freilegung des Herzens, was durch die Abtrennung des Proc. xiphoideus ohne Verletzung des Diaphragmas leicht ausführbar ist; ferner die schiefe Durchschneidung der Rippenknorpel, wodurch die Pleura am sichersten geschont wird.

Die Vortheile dieser Methode finde ich in der Verlegung der Pericardialwunde möglichst nach unten, wodurch kein todter Raum im Pericardium entsteht, zweitens, dass der zurückgeschlagene Lappen sich sehr gut adaptirt.

Es schwebte mir überhaupt die Idee vor, nach Art einer typischen Laparotomie in der Linea alba, einer Epicystotomie, den Weg zu einer typischen Pericardiotomie anzubahnen.

Freilich muss erst die Erfahrung am Lebenden uns lehren, ob die angegebene Methode dem Zwecke entspricht und welche Verbesserungen und Modificationen dazu nöthig sind.

Um das Ziel möglichst bald zu erreichen, empfehle ich den geehrten Herren Fachgenossen gelegentlich die Anwendung meiner Methode. —

Digitized by Google

LIV.

Ueber Herznaht und Herzwandresection.

Von

Privatdocent Dr. Victor Wehr

in Lemberg[1].

(Mit 3 Figuren.)

M. H.! Ein Jahrhundert ist fast vergangen, seitdem der spanische Arzt Romero, wie angenommen wird, den ersten operativen Eingriff am Pericardium vorgenommen hat und erst zum Schlusse dieses Jahrhunderts ist es der praktisch operativen Chirurgie des Herzens gelungen, das Bürgerrecht in unserer Wissenschaft zu erlangen.

Seitdem es Rehn vor $2^1/_2$ Jahren gelungen ist, eine Herzwunde im rechten Ventrikel am Menschen durch eine Naht zur Heilung zu bringen, beginnt überhaupt die eigentliche Chirurgie des Herzens. Zwar wurden Experimente an Thieren schon im Jahre 1882 von Block vorgenommen, welcher die Zulässigkeit einer Naht am Thierherzen als etwas Leichtes darzustellen suchte, doch haben erst die von Del Vecchio und Salomoni im Jahre 1894 und 1896 vorgenommenen Experimente für uns einen reellen Werth, insofern dieselben auf die Schwierigkeiten der operativen Technik näher eingehen. Dadurch ermuthigten sie den Chirurgen, gegebenen Falls am Menschen die Herznaht anzulegen.

Bis jetzt ist ausser Rehn, Parrozzani und Parlavecchio die Herznaht am Menschen gelungen; die Fälle von

---

[1]) Abgekürzt vorgetragen am 3. Sitzungstage des Congresses, 7. April 1899.

Digitized by Google

Farina, Cappelen, Giordano, der zweite Fall von Parozzani endeten tödtlich am 3., 7. und 19. Tage[1]).

Diese gelungenen Fälle beweisen zur Genüge, dass die Herznaht am Menschen nicht nur ausführbar ist, sondern auch in einzelnen Fällen das Leben des Verletzten erhalten kann.

Dass bis jetzt die Herznaht nur so selten ausgeführt wurde, hat seinen Grund in der Mangelhaftigkeit der Technik und der Unsicherheit der Diagnose der Herzverletzungen. Auf den letzten Punkt werde ich hier nicht näher eingehen, dagegen will ich mir erlauben, den zweiten zum Gegenstand einer ausführlichen Besprechung zu machen.

Vor Allem gestatten Sie mir, auf ein wichtiges Moment hinzudeuten, welches meiner Ansicht nach bei der ganzen Herznahtfrage von grosser Bedeutung ist.

M. H.! Das Peinlichste, was einem Chirurgen während der Operation passiren kann, ist ausser dem Chloroformtode die Verblutung. Während aber bei jeder noch so schwierigen Operation, sei es am Halse oder in der Bauchhöhle, dem Chirurgen immer noch ein Mittel zu Gebote steht, durch Druck des zuführenden Hauptgefässes, sei es der Carotis oder Aorta, der Blutung Herr zu werden, so entbehrt er bei einer Herzwunde ganz und gar dieses letzten Hülfsmittels. Er ist nur auf seine absolute Ruhe und technische Fertigkeit angewiesen, um direct an Ort und Stelle die Blutung zu stillen.

Auf Grund dieser Ueberlegung habe ich nun seit Juli 1898 eine Reihe von Experimenten an Hunden (und einigen Kaninchen) vorgenommen, um aus eigener Erfahrung die technischen Schwierigkeiten der Herznaht kennen zu lernen und dann möglichst die operative Technik zu vervollkommnen und in allen Einzelheiten sicher zu stellen.

Ich erweiterte nachher meine Versuche in der Richtung, dass ich auch Stücke aus der ganzen Dicke der Herzwand zu reseciren versuchte, um mich zu überzeugen, ob irgend welche Störungen in der Herzthätigkeit eintreten, wenn man in dieser Weise die Capacität der Herzkammern verkleinert. Das erschien mir wichtig zu sein bei eventueller Vernähung von Herzschusswunden.

---

[1]) Ich verzichte auf die näheren Literaturangaben, weil sie schon öfters referirt worden sind.

Digitized by Google

Wie und weswegen ich meine Experimente im weiteren Verlaufe modificirt habe, werde ich nachfolgend angeben.

Vor Allem will ich jetzt die von mir angewandte Technik kurz beschreiben.

Nach einer Morphiuminjection wird der Hund am Tische angebunden, abrasirt, desinficirt und mit einem in Sublimat eingetauchten nassen Lappen zugedeckt.

Durch einen Schlitz in dem Lappen wird ein etwa 10 cm langer Hautschnitt an der linken Brustseite, $1^1/_2$—2 Finger breit von dem linken Sternalrande entfernt, parallel zu demselben geführt, entsprechend der 4.—6. Rippe. Nun kann man meistentheils die Rippen dadurch freilegen, indem man nach Durchtrennung der Fasern vom M. subcutaneus maximus (Die Anatomie des Hundes von Ellenberger und Baum. Berlin 1891. S. 186. Fig. 69) an dem lateralen Rande des M. pectoralis minor (l. c. S. 189. Fig. 70) die Muskelansätze vom M. rectus und obliquus abd. ext. stumpf auseinander zieht.

Danach wird ein $1^1/_2$—2 cm langes Stück von dem 4. und 5., resp. 5. und 6. Rippenknorpel ausgeschnitten, ohne die Pleurahöhle zu eröffnen, was in der Regel leicht ausführbar ist, wenn man sich hart an der Innenfläche der Rippe hält, um den M. triangularis sterni nicht zu verletzen.

Gründliche Desinfection des Operationsfeldes.

Nach Durchtrennung der Muskel-Pleuraschicht werden die Ränder mit Jodoformgaze umhüllt und mit scharfen Haken von Assistenten auseinandergezogen. Nun fasst man das Pericardium mit einer schmalen Kugelzange, eröffnet es nach Aufhebung einer Falte mit der Schere und fasst die Ränder mit gebogenen Sperrklemmen. Danach erweitert man die Pericardialwunde, wobei man die Vorsicht gebrauchen muss, den Schnitt im Pericardium nicht zu weit kopfwärts und caudalwärts zu führen, um die zweite Pleurahöhle nicht zu eröffnen.

Durch das Anziehen des Pericardiums lässt sich gewöhnlich das Herz beinahe bis an das Niveau des Operationsfeldes heranziehen.

Mittelst Scalpell habe ich nun penetrirende Wunden am Herzen

Digitized by Google

verschiedener Grösse gesetzt, dann dieselben vernäht. Meistens wurden die Wunden im linken Ventrikel gemacht, weil derselbe beim Hunde nach Eröffnung des Pericardiums vorliegt.

Die Lage der Herzwunden, wie aus vorliegenden Präparaten zu ersehen ist (s. Fig. 1), war verschieden, entweder nahe der Herzspitze, oder mehr gegen die Mitte des Ventrikels.

Das schwierigste Moment bei diesen Operationen ist das Beherrschen der Herzblutung.

War die Wunde im Ventrikel bei mittelgrossem Hunde etwa so gross, dass die Fingerspitze in die Kammer eindringen konnte, so ist die Blutung continuirlich, am stärksten zu Anfang der Systole.

War die Wunde kleiner, so legen sich die Wundränder zu Ende der Systole aneinander und hemmen die Blutung vollständig, obwohl sie zu Anfang der Systole ziemlich gross war.

Das sicherste Mittel, die Blutung zu beherrschen, ist der Fingerdruck. Desselben bediente ich mich auch bei meinen Experimenten. Unter demselben legte ich die Nähte an, deren 1—6 und mehr nothwendig waren. Am schwierigsten ist, nach Uebereinstimmung Derjenigen, welche Herzwunden genäht haben, die Anlegung der 1. Naht. Viel leichter ist schon die Anlegung der übrigen Nähte.

Die Pericardialwunde wird, nachdem die Pericardialhöhle von etwaigen Blutgerinnseln gereinigt worden ist, mit gewöhnlicher Kürschnernaht geschlossen. Hierauf besondere Muskelnaht und Hautnaht.

Zur Herznaht benutzte ich Seide, zur Pericardium-Muskel- und Hautnaht Catgut. Umfangreicher Jodoformgaze-, Mull-, Watteverband. Bei den letzteren Versuchen Formoldesinfection.

Im Ganzen habe ich 51 Thiere und zwar 44 Hunde und 7 Kaninchen zu den Experimenten benutzt, von welchen ich 42 brauchbare Resultate erhalten habe.

An 11 Hunden habe ich die Herzwunden nach Freilegung des Herzens in der oben beschriebenen Weise beigebracht, von welchen 3 bis heute am Leben geblieben sind. Der 4. lebte $2^1/_2$ Monate und verendete an allgemeiner Abmagerung.

Was die übrigen Thiere anbelangt, siehe Tabelle. — Den 9. und 10. Versuch habe ich zufälliger Weise an dem tragischen

Digitized by Google

los zu operiren und das Thier am Leben zu erhalten. Ich habe sowohl eine elastische Ligatur, sowie eine nach meiner Angabe angefertigte Klemmzange, sowie moderirte Fingercompression angewandt, aber in jedem Falle ist das Thier an Herzstillstand zu Grunde gegangen.

Trotzdem ist es mir doch gelungen, durch den von mir gewöhnlich angewandten Fingerdruck auf die Wunde ein Stück Herzwand durch die ganze Dicke im linken Ventrikel nahe der Herzspitze zu reseciren und das Thier am Leben zu erhalten. Es ist das 4. Thier, das ich hier mitgebracht habe.

Die vorgenommenen Operationen bei den übrigen Thieren zeigt die folgende Tabelle:

Tabelle[1]).

No.	Datum.	Thier.	Verwundung.	Verlauf.
		I. Verwundung nach Freilegung des Herzens.		
	1898			
1.	6. 7.	Grosser Hund.	Linke Kammer, 2 Nähte.	† Pneumothorax bilateralis.
2.	6. 7.	Grosser Hund.	Rechte Kammer, 1 Naht.	† Pneumothorax bilateralis.
3.	11. 7.	Kleiner Hund.	Linke Kammer, 3 Nähte.	lebte 36 St. † Pericarditis septica.
4.	13. 7.	Grosser Hund.	Linke Kammer, 1 Naht.	† Pneumothorax. Hämorrhagia.
5.	21. 7.	Mittelgr. Hund.	Linke Kammer, 1 Naht.	28 Std. † Pneumothorax.
6.	27. 7.	Kleiner Kund.	Rechte Kammer. 2 Nähte.	**Heilung.** Getödtet in Berlin am 7. 4. 1899 nach 8 Monaten.
7.	9. 8.	Mittelgr. Hund.	Linke Kammer, 5 Nähte.	12 Std. † Hämorrhagia aus der Mamm. int.
8.	9. 8.	Kleiner Hund.	Linke Kammer, 2 Nähte.	lebte 12 Tage † Pleuritis supp. (secundäre Infection durch die Hautwunde).
9.	10. 9.	Kleiner Hund.	Linke Kammer, 2 Nähte.	**Heilung.** † nach $2^1/_2$ Monaten unter allgemeiner Abmagerung.
10.	10. 9.	Mittelgr. Hund.	Linke Kammer, 2 Nähte.	**Heilung.** Getödtet in Berlin am 7. 4. 1899 nach etwa 7 Monaten.

[1]) Alle Versuche wurden in dem hiesigen physiologischen Institute ausgeführt. Ich spreche dem Leiter desselben, Herrn Prof. A. Beck, für das freundliche und collegiale Entgegenkommen meinen aufrichtigsten Dank aus. Ebenso halte ich es als angenehme Pflicht, meinen treuen Mithelfern, dem Herrn Feuerstein, Assistenten daselbst, und dem Herrn Burzynski, Assistenten der Anatomie, für die mühsame und interessevolle Beihülfe bei den Versuchen, meinen herzlichsten Dank zu erstatten.

Digitized by Google

No.	Datum.	Thier.	Verwundung.	Verlauf.
		II. Verwundung durch die Brustwand (mit Ausnahme von No. 16).		
11.	11. 10.	Mittelgr. Hund.	Linke Kammer, 2 Nähte, 2 Wund.	† nach der Naht der 1. Wunde. Haemorrhagia.
12.	11. 10.	Mittelgr. Hund.	Linke Kammer, 4 Nähte.	2 Tage. † Pleuropericarditis.
13.	11. 10.	Mittelgr. Hündin.	Linke Kammer, 1 Naht.	7 Tage. † Pleuropericarditis.
14.	24. 10.	Mittelgr. Hündin.	L. Kammer, Art. coron., 3 Nähte.	† Hämorrhagia.
15.	24. 10.	Mittelgr. Hündin.	Lunge.	**Heilung.** Den 21. 11.
16.	31. 10.	Mittelgr. Hund.	Blosslegung des Herzens, linke Kammer, grosse Wunde, 4 Nähte.	**Heilung.** Getödtet in Berlin am 7. 4. 1899 nach über 5 Monaten.
17.	31. 10.	Kleiner Hund.	l. Kammer, Ast der Coron.	† Haemorrhagia.
18.	31. 10.	Mittelgr. Hund.	Linke Kammer.	† Haemorrhagia.
19.	6. 11.	Mittelgr. Hund.	Linke Kammer. 2 Nähte.	Lebte 1 St. † Haemorrhagia, Infusio.
		III. Resectio und Diversa.		
20.	6. 11.	Kleine Hündin.	Resectio (1).	† Stillstand des Herzens nach vollendeter Naht.
21.	21. 11.	Mittelgr. Hündin.	Resectio (2).	† do.
22.	21. 11.	Mittelgr. Hund.	Resectio (3).	† do.
23.	21. 11.	Mittelgr. Hündin.	Resectio (4).	† do.
15.	21. 11.	Mittelgr. Hündin.	Compressio.	† do.
24.	27. 11.	Mittelgr. Hund.	Tabaksbeutelnaht, Draht.	2 Tage. † Pleuritis sept.
25.	27. 11.	Mittelgr. Hund.	Resectio (5).	†
26.	27. 11.	Mittelgr. Hund.	Tabaksbeutelnaht, Seide.	2 Tage. † Pleuritis sept.
27.	3. 12.	Mittelgr. Hund.	Tabaksbeutelnaht, Draht.	8 Tage. † Pneumonia sin.
28.	8. 12.	Grosser Hund.	Wunde mit scharfen Haken.	† Pneumothorax.
29.	8. 12.	Grosse Hündin.	Wunde mit scharfen Haken.	† Pneumothorax.
30.	8. 12.	Mittelgr. Hund.	Resectio (6).	†
31.	8. 12.	Mittelgr. Hund.	Resectio (7).	†
32.	19. 12.	Mittelgr. Hund.	Lig. Art. coron.	7 Tage. † Nekrose d. Herzwand.
33.	19. 12.	Mittelgr. Hund.	Resectio (8).	†
34.	19. 12.	Mittelgr. Hund.	Resectio (9).	†
35.	19. 12.	Kleine Hündin.	Resectio (10).	†
36.	21. 12.	Mittelgr. Hund.	Blosslegung der Wunde, 3 Nähte.	† Pneumothorax.
37.	21. 12.	Mittelgr. Hund.	do.	† Pneumothorax.
38.	21. 12.	Mittelgr. Hund.	Wunde, † Res.	36 Std. Septicaemie.

Digitized by Google

No.	Datum.	Thier.	Verwundung.	Verlauf.
39.	21. 12. 1899	Mittelgr. Hund.	Ruptura atriör.	† Haemorrhagie.
40.	11. 1.	Mittelgr. Hündin.	Res. (11).	†
41.	11. 1.	Mittelgr. Hund.	Res. (12). Fingerdruck.	**Heilung.** Getödtet in Berlin am 7. 4. 1899 nach etwa 3 Monaten.
42.	11. 1.	Mittelgr. Hund.	Compressio.	†[1]).

Im Allgemeinen:

		Heilung.
1. Wunden nach Freilegung des Herzens 1. 2. 3. 4. 5. 6. 7. 8. 9. 10. 16 . . . =	11	4
2. Wunden durch die Brustwand 11. 12. 13. 14. 15. 17. 18. 19 . . . . . =	8	—
3. Resection 20. 21. 22. 23. 25. 30. 31. 33. 34. 35. 40. 41 . . . . . =	12	1
4. Tabaksbeutelnaht 24. 26. 27 . . . =	3	—
5. Lig. Art. coron. 32 . . . . . =	1	—
6. Compression 42 (resp. 15) . . . . =	1	—
7. Diversa 28. 29. 36. 37. 38. 39. . . =	6	—
Zusammen:	42	—
7 Kaninchen		
2 Chlorof./Aether		tod
Im Ganzen 51 Thiere.		

Todesursache:

1. Stillstand des Herzens durch Compression 15. 20. 21. 22. 23. 25. 30. 31. 33. 34. 35. 40. 42 . . =	13
2. Pleuropericarditis 3. 8. 12. 13. 24. 26. 27. 32. 38 =	9
3. Pneumothorax 1. 2 4. 5. 28. 29. 36. 37 . . . =	8
4. Haemorrhagia 7. 11. 14. 17. 18. 19. 39 . . . =	7
Zusammen: =	37
Heilung:	5
Im Ganzen	42

[1]) Die gleich darauf vorgenommene Section der Thiere 6, 10, 16 und 41 ergab bindegewebige, strangförmige Verwachsungen des Herzens, des Pericardiums, der Pleura, theilweise auch der Lunge mit der Narbe in der Brustwand. Trotzdem waren keine Störungen in der Herzthätigkeit während des Lebens zu bemerken.

Digitized by Google

Wie hieraus zu ersehen ist giebt es 4 Todesursachen bei einer Herznaht.

Der Tod durch Stillstand des Herzens, kann, nach einer 15—30 Sekunden dauernden Compression des Herzens, auch ohne Verletzung desselben erfolgen, wie mich die Versuche an 4 Kaninchen und 2 Hunden (No. 15 u. 42) belehrt haben.

Die septische Infection kann auch nachträglich, durch die Infection der äusseren Wunde beim Thiere den Tod herbeiführen (No. 8).

Dem Pneumothorax erlagen meistens die grossen Hunde, bei welchen in Folge der stürmischen Athembewegungen die rechtsseitige Pleura sich sackartig ausdehnt, unter dem Brustbeine zum Vorschein kommt und sehr leicht einreisst. Diese Beobachtung hat schon ganz richtig Bode bei seinen Versuchen gemacht. (Beitr. zur Chir. Bd. 19. 1897. S. 197). Deswegen eignen sich am besten zu derartigen Experimenten kleine oder mittelgrosse Hunde.

Der Verblutungstod kam zu Stande bei denjenigen Thieren, bei welchen die Herzwunde durch die Brustwand gesetzt wurde und die Naht erst nach 1—2 Minuten angelegt worden ist.

Besonders gefährlich war in dieser Beziehung die gleichzeitige Verletzung eines Astes der Coronaria.

Uebrigens kann auch die Verletzung des Art. mammaria int. während der Operation den Tod durch Verblutung verursachen.

Sehr lehrreich war schliesslich der Vers. 19, wo nach der Nahtanlegung am verbluteten Thiere, durch subcutane und rectale Infusion und durch rhythmische Compression des Thorax, das Herz regelmässig zu schlagen anfing, das Thier spontan aufathmete und noch 1 Stunde lang lebte.

Die Consequenzen davon leuchten von selbst ein. —

Auf Grund dieser ganzen Reihe von Experimenten bin ich zu folgenden Schlüssen gekommen:

1. Um sicher und rasch eine Herzwunde zu nähen und der Blutung Herr zu werden, muss unbedingt das Herz möglichst breit freigelegt werden.

Erst bei Ausführung meiner Experimente habe ich mich überzeugt, wie schwer, bei ungenügender Freilegung des Herzens, die Herznaht anzulegen ist, und man kann Herrn Rehn nur gratuliren,

Digitized by Google

dass es ihm gelungen ist, durch die verhältnissmäsig kleine Wunde in der Brustwandung die Herznaht zu vollführen.

2. Wir bedürfen durchaus einer sicheren und wohlausgebildeten Methode, um in jedem Falle von Herzverletzung das Herz breit freizulegen, die freilich in Einzelheiten, nach der Lage der Verletzung, modificirt werden kann.

3. Die Compression des Herzens, um blutlos zu operiren, ist bei Hunden nicht anwendbar, weil lebensgefährlich. Deswegen ist auch grosse Vorsicht in dieser Beziehung beim Menschen geboten.

Digitized by Google

LV.

(Aus der Universitäts-Poliklinik für orthopädische Chirurgie zu Berlin.)

Ueber Coxa vara traumatica infantum.

Von

Privatdocent Dr. Joachimsthal

in Berlin[1]).

(Mit einer Figur.)

Das weitgehende Interesse, das den Schenkelhalsverbiegungen von den verschiedensten Seiten entgegengebracht wurde und in einer wahren Hochfluth von Publicationen seinen Ausdruck fand[2]), seitdem Ernst Müller im Jahre 1888 durch eine Mittheilung aus der Bruns'schen Klinik die Aufmerksamkeit der Chirurgen auf diese früher nur wenig beachteten und mit anderweitigen Erkrankungen verwechselten Deformitäten gelenkt hatte, hat nicht nur das genaueste Studium des klinischen und anatomischen Verlaufes dieser Verbildungen veranlasst, sondern die einzelnen Autoren auch dazu geführt, der Frage der hier in Betracht kommenden ätiologischen Momente näher zu treten.

Bei der Section eines 7jährigen Knaben hatte Lauenstein an den nach abwärts gebogenen Schenkelhälsen die charakteristischen Merkmale der Rachitis (auffallend verdickte Ossificationslinien, Erweiterung der Markräume und zahlreiche in die Spongiosa nahe dem Epiphysenknorpel eingesprengte Knorpelstückchen) festgestellt. Dieser Befund sowie die häufige Combination der Coxa vara infantum mit anderweitigen rachitischen Veränderungen liess keinen Zweifel daran, dass man — abgesehen von den sel-

---

[1]) Nach einer Demonstration am 3. Sitzungstage des Congresses, 7. April 1899.

[2]) Vergl. das Literaturverzeichniss am Schlusse der Arbeit.

Digitized by Google

tenen Fällen einer angeborenen Form des Leidens (Kredel, Kirmisson, Mouchet und Aubion[1]) — in einer durch Rachitis bedingten abnormen Knochenweichheit die Ursache der im frühen Kindesalter auftretenden Schenkelhalsverbiegungen zu suchen habe.

Auch bei der statischen Form der Coxa vara (ich übergehe an dieser Stelle vollkommen die im Verlaufe der Osteomalacie, Osteomyelitis, Tuberculose und Arthritis deformans auftretenden Schenkelhalsverbiegungen, sowie die von mir beschriebene, rein functionelle im Anschluss an Schenkelschaftfracturen auftretende Form derselben) waren die meisten Autoren geneigt, eine sogenannte Spätrachitis anzunehmen, wie sie von Mikulicz vordem für das Genu valgum adolescentium herangezogen worden war. Der dem Individuum von der Kindheit her anhaftende latente Erweichungsprocess sollte dann manifest in die Erscheinung treten, wenn — wie beim Uebergang aus der Schulzeit in die Zeit der ernsten Berufsthätigkeit — eine besonders starke Beanspruchung der unteren Extremitäten verlangt werde. Das relativ häufigere Auftreten einer statischen Knieverkrümmung gegenüber der Coxa vara erklärte man aus der stärkeren Reizbarkeit der unteren Epiphyse des Femur, von der ja auch die regeren Wachsthumsvorgänge ausgehen.

Im Gegensatz zu dieser Auffassung war Kocher auf Grund der in seinen Präparaten erhobenen Befunde, namentlich der Abwesenheit von Osteoblasten und Osteoklasten an den Knochenbälkchen der Epiphysenlinie, des Nachweises kalkfreier osteoider Säume, einer Erweiterung der Markräume mit grossem Reichthum an Markzellen neben Hyperämie und Erweichung, eher geneigt, im Anschluss an die von v. Recklinghausen und Ribbert gegebenen Schilderungen an juvenile Osteomalacie zu denken. Kocher nimmt als den eigentlichen Sitz der Verbiegung in seinen Fällen den Epiphysenlinienbezirk des Kopfes in Anspruch, indem er ausdrücklich betont, dass der Neigungswinkel des Halses normal sei,

[1]) In der Privatklinik des Herrn Geh.-Rath Prof. Dr. J. Wolff vermochte ich eine doppelseitige angeborene Schenkelhalsverbiegung im Sinne einer Verkleinerung beider Schenkelhälse bei einem 5jährigen Mädchen zu beobachten, dessen 6jähriger Bruder wegen einer doppelseitigen angeborenen Hüftluxation mit bestem Erfolge dem Lorenz'schen Repositionsverfahren unterzogen worden war.

Digitized by Google

und dass von einer abnormen Biegung des Halses nur in so fern die Rede sein könne, als durch „Zugwirkung an dem Epiphysenknorpel“ ein neues Stück Hals angebildet wird, welches seinerseits nach abwärts und rückwärts gebogen ist. In einer übermässigen Nachgiebigkeit der Epiphysenlinie würde nach Hofmeister auch das vielfach bei der Coxa vara adolescentium zu beobachtende pilzförmige Ueberstehen des unteren Kopfrandes am ehesten seine Erklärung finden, durch welches geradezu der Eindruck hervorgerufen wird, als sei die Epiphyse über die Diaphyse herabgerutscht oder eigentlich noch mehr hinabgeknetet.

Eine vortreffliche Stütze der Kocher'schen Auffassung des Sitzes der Erkrankung im Bereiche der Epiphysenlinie wurde nun der folgende Umstand. Sprengel vermochte im Jahre 1898 zwei Fälle, betreffend zwei 17- und 18jährige junge Männer, zu beschreiben, bei denen nach der Anamnese und dem klinischen Verlaufe das bekannte Bild einer Coxa vara adolescentium bestanden hatte, die operative Entfernung der Schenkelhälse indess einerseits den von Hofmeister beschriebenen Röntgen-Aufnahmen ausserordentlich ähnliche, andererseits den von Kocher gegebenen Abbildungen mindestens sehr nahe stehende Präparate zu Tage förderte, deren genauere Untersuchung ergab, dass es sich um echte (traumatische) Lösung und nachträgliche deforme Wiederverwachsung in der Kopfepiphysenlinie des Femur gehandelt habe. Falls eine, wie in den Sprengel'schen Fällen ohne ein beträchtliches Trauma entstandene Epiphyseolyse ein der echten Coxa vara statica analoges Krankheitsbild ergeben konnte, so war die Annahme nicht unberechtigt, dass eine Reihe von Traumen, wie sie die andauernde Belastung mit sich bringt, bei besonderer Prädisposition ein allmäliges Herabsinken des Kopfes in der Epiphysenlinie herbeiführen könne; ausserdem wurde es wahrscheinlich, dass eine Reihe der als statische Schenkelverbiegungen aufgefassten Deformitäten als directe Folgen eines einmaligen eine Lösung in der Knorpelfuge bedingenden Traumas aufzufassen seien.

Sprengel erklärt auf Grund seiner Beobachtungen gerade das Ende der Wachsthumsperiode als besonders geeignet für die Entstehung dieser traumatischen Form der Coxa vara. Die folgende Krankengeschichte dürfte im Gegensatze dazu zeigen, dass auch für die Schenkelhalsverkrümmungen im frühen Kindes-

Digitized by Google

alter gelegentlich ein offenbar traumatischer zu einer Lösung der Kopfepiphyse führender Anlass die Deformität einleiten und bedingen kann.

Es handelt sich um ein jetzt $5^1/_2$jähriges Mädchen, das nach den Angaben der Eltern bis vor kurzer Zeit stets gesund, speciell frei von englischer Krankheit gewesen ist. Vor 7 Monaten klagte die Kleine plötzlich nach einem Sprung durch einen Reifen über heftige Schmerzen in der rechten Hüfte, die sie indess nicht hinderten, noch die beiden zur Wohnung ihrer Eltern führenden Treppen ohne Unterstützung hinaufzugehen. Die Beschwerden liessen nach zwei Tagen nach, der Gang aber blieb dauernd ein hinkender.

Die objective Untersuchung des gracil gebauten Kindes ergab das Fehlen irgend welcher Zeichen überstandener Rachitis. Das rechte Bein erwies sich als relativ verkürzt. Die Entfernung zwischen der Spina ilei ant. sup. und dem Malleolus externus betrug hier $52^1/_2$ cm im Gegensatz zu einer Grösse von 53 cm auf der gesunden Seite. Trochanter und Malleolus externus zeigten dagegen beiderseits den gleichen Abstand (50 cm) von einander. Der Rollhügel überragte an der rechten Seite die Roser-Nélaton'sche Linie um $1^1/_2$ cm; ebenso zeigte von den beiden im rechten Winkel zusammenstossenden Linien des Bryant'schen Dreiecks die — in stehender Stellung — verticale Linie nur die halbe Länge der horizontalen. In Verbindung hiermit stand eine beträchtliche Atrophie der rechten unteren Extremität (der stärkste Umfang des Oberschenkels betrug rechts 30, links 32, derjenige des Unterschenkels rechts 21, links 22 cm).

Was endlich die Beweglichkeit in der rechten Hüfte anlangt, so waren Flexion, Extension, Adduction, sowie Rotation nach innen und aussen unbehindert und in normaler Ausdehnung ausführbar, während bei dem Versuch der Abduction sofort eine Mitbewegung des Beckens eintrat.

Dem geschilderten Befunde entsprechend, musste eine rechtsseitige Schenkelhalsverbiegung in der Richtung nach abwärts angenommen werden, wobei, der gewöhnlichen Natur dieser Deformität im Kindesalter entsprechend, das Fehlen rachitischer Veränderungen am übrigen Skelett auffallend erschien.

Das zur Sicherung der Diagnose gefertigte Röntgenbild ergab als Ursache der Schenkelhalsdeformität eine Lösung in der Kopfepiphyse des Femur mit nachträglicher Wiederverwachsung in deformer Stellung. Im Einzelnen ergaben sich, und zwar übereinstimmend an den in Bauch- und Rückenlage der Kranken bei einem 60 cm betragenden Abstande der Röhre von dem Schnittpunkt der Körperachse und der Verbindungslinie beider Trochanteren bei nach vorn gerichteter Patella gefertigten Bildern die folgenden Verhältnisse (s. Fig.).

Digitized by Google

Gelenkfläche statt wie unter normalen Verhältnissen in der Mittellage des Gelenks nach innen und oben, jetzt nach innen und fast nach abwärts schaut, während sein äusserer, mit der gelösten Epiphysenlinie zusammenfallender Rand sich in einer dem Schenkelschaft annähernd parallel verlaufenden Linie erstreckt. Die Bestimmung des Richtungswinkels ist demnach unmöglich; der Schenkelhalswinkel zeigt eine Grösse von etwa 65°. Die obere Contour des Collum und Caput femoris weist an der Stelle der Epiphysenlinie eine starke Einbiegung auf. Die obere Partie der Articulationsfläche am Kopf ist von dem entsprechenden Abschnitt der Pfannenapertur durch einen weiten Zwischenraum getrennt. Unten liegt ein grosser Theil der Gelenkfläche des Caput femoris ausser Contact mit der Pfanne. Der Oberschenkel hat nach erfolgter deformer Wiedervereinigung mit dem Kopfe, um seine durch die Abbiegung des coxalen Endes bedingte Adductionsstellung zu compensiren, eine bis nahezu an die physiologische Grenze dieser Bewegung reichende Abduction vollführt, die trotz der scheinbaren Adductionsstellung des Schaftes bei der Betrachtung der Stellung des Kopfes zum Becken ohne weiteres hervortritt und die Erklärung für die im klinischen Bilde so besonders hervortretende Beschränkung in der Abduction des Hüftgelenks abgiebt. Auf sämmtlichen Aufnahmen markirt sich weiterhin in der Gegend des Trochanter minor und von diesem über die gelöste Epiphysenlinie hinweg die Richtung zur unteren Spitze des Kopfes einschlagend, ein offenbar neugebildeter Knochenwulst, dessen Bedeutung als Stützorgan in Analogie mit ähnlichen, vielfach bei Schenkelhalsfracturen aus functionellen Gründen entstehenden Neubildungen ohne Weiteres klar ist[1]).

Wie das Vorkommen von Continuitätstrennungen am oberen Femurende überhaupt bisher als eine Eigenthümlichkeit des höheren Lebensalters galt — erst neuerdings hat Royal Whitmann[2]) an der Hand von 10 einschlägigen Fällen den Nachweis zu erbringen versucht, dass auch im Kindesalter im Anschluss an schwere Unfälle

---

[1]) J. Wolff. Das Gesetz der Transformation der Knochen. Berlin 1892. Tafel IV und V.

[2]) Royal Whitman, Further observations on fracture of the neck of the femur in the childhood. Annals of surgery. 1897. Vol. 25, p. 675.

Digitized by Google

Schenkelhalsfracturen sich ereignen können — so zählten speciell Epiphysenlösungen an der Kopfepiphyse des Oberschenkels zu den grössten Seltenheiten. Anatomisch untersuchte derartige Fälle finden sich in der Literatur bisher nur 5mal erwähnt. In den von Bousseau[1]) beschriebenen war die fragliche Verletzung bei einem 15jährigem Knaben durch Ueberfahren entstanden und Theilerscheinung anderer Schädigungen. Bei zwei von Kocher[2]) operativ behandelten 16- resp. 14jährigen Patienten, war einmal ein Fall auf den Trochanter, das andere Mal ein Aufschlagen auf die Hüfte aus einer Höhe von 25 Sprossen einer Leiter den beträchtlichen functionellen Störungen voraufgegangen. In Sprengel's beiden bereits oben erwähnten Beobachtungen, die 17- und 18jährige junge Männer betrafen, waren nach verhältnissmässig geringen Traumen die Kranken schon nach wenigen Tagen im Stande gewesen — wenn auch unter Beschwerden — herumzugehen, und theilweise sich mit Arbeiten zu beschäftigen. Ausserdem hat Kirmisson in einem Falle die Diagnose einer Epiphysenlösung am oberen Femurende durch ein Röntgenbild gestellt. Es handelte sich um ein 7jähriges Mädchen mit einer seit längerer Zeit bestehenden Verkürzung der linken unteren Extremität, die in dem Skiagramm ihre Aufklärung fand, indem hier an der Grenze des Schenkelhalses und Kopfes eine von oben nach unten und von aussen nach innen verlaufende helle Zone eine voraufgegangene Trennung andeutete. Auch an dem von Kirmisson mitgetheilten Bilde findet sich an der oberen Contour des Halses eine der Epiphysenlinie entsprechende Einbiegung, während das Herabsinken des Kopfes nicht mit derselben Deutlichkeit wie in dem oben besprochenen Bilde zu Tage tritt. Ein voraufgegangenes Trauma liess sich in der Anamnese nicht feststellen. Wie geringfügig dasselbe sei, und wie leicht es demnach übersehen werden kann, das zeigt meine eigene Beobachtung.

Nicht nur gegen das Ende der Wachsthumsperiode, die man bisher für besonders geeignet zur Entstehung von Epiphysenlösungen

---

[1]) A. Tubby. Traumatic separation of the epiphyses of the lower extremity. Annals of surg. 1894.

[2]) Kocher. Beiträge zur Kenntniss practisch wichtiger Fracturformen. Basel und Leipzig 1896. S. 823 u. 827.

Digitized by Google

am oberen Femurende gehalten hat, dürfte demnach in einer solchen Trennung ein gelegentliches ursächliches Moment für das Zustandekommen einer Coxa vara traumatica zu suchen sein, sondern auch schon in den früheren Jahren wird man mit der Möglichkeit einer derartigen Entstehung zu rechnen haben. Man wird um so mehr veranlasst sein, etwaigen, wenn auch geringfügigen Traumen in dieser Beziehung Beachtung zu schenken, wenn rachitische Veränderungen am Skelett, die Theilanschauungen der gewöhnlichen Form der kindlichen Schenkelhalsverbiegungen, fehlen. Wo dann im Röntgenbilde statt der die Coxa vara infantum meist charakterisirenden gleichmässigen Abbiegung des gesammten Schenkelhalses die Abknickung an der Stelle der Vereinigung von Kopf und Hals ihren Sitz hat, wird stets die traumatische Entstehung der Deformität in den Kreis der Erwägungen zu ziehen sein.

Literatur.

Das meiner, in der Sammlung klinischer Vorträge (No. 215) im Jahre 1898 erschienenen Abhandlung „Ueber Wesen und Behandlung der Coxa vara" beigefügte Literaturverzeichniss vermag ich durch folgende, aus der letzten Zeit stammende Arbeiten zu ergänzen:

1. Sprengel, Ueber die traumatische Lösung der Kopfepiphyse des Femur und ihr Verhältniss zur Coxa vara. Arch. f. klin. Chir. Bd. 57. Heft 4. — 2. F. Hofmeister, Zur Pathologie und Therapie der Coxa vara. Beiträge z. klin. Chirurgie. Bd. 21. Heft 2. — 3. Adolf Alsberg, Anatomische und klinische Betrachtungen über Coxa vara. Zeitschr. f. orthop. Chir. Bd. 6. Heft 1. — 4. Alfred Luss, Anatomische Beiträge zur Coxa vara. In.-Diss. Würzburg 1899. — 5. P. Sudeck, Statische Schenkelhalsverbiegung nach Trauma (Coxa vara traumatica). Centralbl. f. Chir. 1899. No. 13. — 6. E. Albert, Zur Lehre von der sogenannten Coxa vara und Coxa valga. Wien 1899. — 7. Charpentier, De l'incurvation du col fémoral attribué au rachitisme. Thèse de Paris 1897; Revue d'orthopédie 1898, p. 222—299. — 8. P. Brun, Un cas de coxa vara ibid. p. 425. — 9. E. Kirmisson, Documents pour servir à l'étude de l'affaissement du col fémoral (coxa vara) ibid. p. 459. — 10. De Quervain, De la coxa vara. Semaine médicale. 1898. No. 6. — 11. M. B. Fabrikante, Des incurvations du col du fémur (coxa vara). Revue de chir. 1898. Juillet. p. 577. — 12. L. Hendrix, De la coxa vara. Journ. méd. de Bruxelles. 1898. No. 47. — 13. Jaboulay, Coxa vara et les angles d'inclinaison et de déclinaison du col du fémur. Lyon méd. 1898. No. 13. — 14. Derselbe, La hanche bote et son ostéo-arthrite. Gaz. hebd. 1899. No. 10.

Digitized by Google

— 15. Albert Mouchet et Pierre Aubion, De la coxa vara congénitale. Gaz. hebdom. de méd. et de chir. 1899. No. 41. — 16. F. C. Abbott, A case of bilateral coxa vara. Clinical Transactions XXXI. p. 282. — 17. Charles H. Frazier, Curvature of the neck of the femur, sometimes called coxa vara. Annals of surgery. July 1898. p. 21. — 18. A. H. Tubby, Coxa vara or deflection of the neck of the femur. Brit. med. Journ. 1898 July 23. S. 230. — 19. E. Muirhead Little, Remarks on coxa vara ibid. Nov. 5. p. 1394. — 20. J. Lacy Firth, On incurvation of the neck of the femur (coxa vara) with notes of a case. Ibid. p. 1422. — 21. Thornley Stoker, An Address on coxa vara. Ibid. Nov. 26. p. 1601. — 22. Watson Cheyne, Two cases of coxa vara, showing the result of division of the femur below the trochanters. Ibid. Febr. 18. 1899. p. 400.

Digitized by Google

LVI.

(Aus der Königl. chirurgischen Universitätsklinik zu Königsberg i. Pr. Prof. Dr. Freiherr v. Eiselsberg.)

Ueber die bactericide Wirkung der Stauungshyperämie nach Bier.

Von

Dr. W. Noetzel[1]).

Die Versuche, über welche im Nachfolgenden berichtet wird, beschäftigen sich nicht mit der Frage, in welcher Weise die Stauungshyperämie nach Bier auf die tuberculösen Erkrankungen einwirkt, sondern es sollte festgestellt werden, ob hier ein allgemeines Princip zu Grunde liegt, der Art, dass durch die Stauungshyperämie als solche die in einem Gewebe befindlichen Bacterien nachtheilig beeinflusst, abgetödtet oder in der Entwickelung behindert werden, so dass hierdurch allein der Thierkörper vor der sonst sicher tödtlichen Infection bewahrt werden kann. Der Autor dieser Behandlungsmethode hielt selbst eine solche Erklärung für die Wirkungsweise derselben für naheliegend und berichtet über einen Thierversuch[2]), welcher ergab, dass eine grosse Menge tuberculösen Gewebes von einem lange Zeit mit Stauungshyperämie behandelten Finger unter die Haut eines Meerschweinchens gebracht keine Infection herbeiführte. Die Experimente Hamburger's[3]), welche die überlegene antibacterielle Wirkung des kohlensäurereichen Blutserums beweisen, mussten gerade auch durch den Streit des Autors mit Spronck[4])

[1]) Abgekürzt vorgetragen am 4. Sitzungstage des Congresses, 8. April 1899.
[2]) Arch. f. klin. Chirurgie. Bd. 48. S. 337.
[3]) Nederl. Tijdschr. v. Geneeskunde. 1897. No. 5, 13, 17.
[4]) Ebendas. 1897. No. 10 u. 16.

Digitized by Google

die allein entscheidende Prüfung der Frage durch Experimente am lebenden Thier herausfordern. Die Anordnung derselben musste eine solche sein, dass für das Thier sicher höchstvirulente Bacterien in ein Glied eingeimpft werden, welches dann der Stauungshyperämie ausgesetzt wird: Ich muss hier noch erwähnen, dass auch Hamburger später, als ich bereits mit diesen Versuchen beschäftigt war, Thierexperimente publicirt hat[1]), die den von ihm verlangten Beweis der Giltigkeit seiner in vitro vorgenommenen früheren Versuche für das lebende Thier erbringen sollten. Betreffs der Anordnung dieser Versuche verweise ich auf die Arbeit selbst, es geht aus derselben hervor, dass eine Beweiskraft diesen Versuchen nicht zugebilligt werden kann.

Als Versuchsthiere dienten mir ausgewachsene, möglichst grosse Kaninchen. Das gegebene sichere Infectionsmaterial war auch hier wieder der Anthrax. Die verwendete Cultur stammt von einer milzbrandkranken Kuh und ruft bei Kaninchen auch bei subcutaner bezw. intramusculärer Impfung minimaler Mengen — 50 Bacillen und weniger, durch Zählplatten controllirt — sicher eine tödtliche Milzbranderkrankung hervor. Es war immerhin sehr werthvoll, die bei Milzbrand erhaltenen Resultate auch an einem andern Mikroorganismus zu prüfen. Durch die Freundlichkeit des Herrn Dr. Petruschky in Danzig wurde ich in die Lage gesetzt, hierzu den von ihm zu maximaler Virulenz für Kaninchen angezüchteten Streptococcus („Op.“) zu verwenden. Die Virulenz desselben ist aus den betreffenden Arbeiten Petruschky's[2]), sowie aus der Untersuchung Lexer's[3]) über Infection von der Rachenschleimhaut aus zu ersehen. Lexer erzielte mit diesem Streptococcus durch einmaliges Einführen des in eine eintägige Bouilloncultur getauchten weichen Pinsels in den Rachen von Kaninchen eine in 24 Stunden zum Tode führende Allgemeininfection.

Für die locale Impfung und die Behandlung mit Stauungshyperämie eignen sich a priori die Extremitäten, und zwar wegen ihrer Grösse besser die Hinterbeine, sowie die Ohren. An dem zarten und durchsichtigen Kaninchenohr lässt sich die Stauung

---

[1]) Ebendas. 1898. Cf. auch Centralbl. f. Bacteriol. I. Abth. 1898. S. 345.
[2]) Zeitschr. f. Hygiene u. Infectionskrankheiten. Bd. 22. S. 485. Bd. 23. S. 142 u. 477. — Centralbl. f. Bacteriol. I. Abth. Bd. 17. S. 551.
[3]) Arch. f. klin. Chirurgie. Bd. 54. S. 736.

Digitized by Google

leichter genau überwachen, eben wegen der Zartheit dieses Theiles ist aber hier die Gefahr der Ernährungsstörung in Folge zu fester Umschnürung grösser als an den Beinen. Die Umschnürung wurde an den Ohren möglichst nahe am Ansatz, am Hinterbein möglichst hoch über dem Sprunggelenk angelegt. Ich benutzte hierzu eigens zugeschnittene Gummibinden von 1 cm Breite oder auch einfaches Gummiband. Für die Stauung am Ohr erwies sich ein einfacher Apparat[1]) sehr nützlich: ein in der Grösse genau passender glatter Stöpsel aus Holz, besser aus Gummi, wird so in das Ohr eingelegt, dass die Ohrmuschel darauf glatt ausgespannt werden kann, hierüber wird dann das an dem Stöpsel mittels Reissnägel befestigte Gummiband gelegt und beliebig angezogen. Die Vorschriften, welche Bier für die Technik seiner Methode gegeben hat, wurden, soweit es möglich war, auch beim Thierversuch befolgt, vor Allem auf das häufigere Wechseln der Umschnürungsstelle Werth gelegt, an den Hinterbeinen wurde regelmässig sterile Gaze unter die elastische Umschnürung auf die Haut gelegt, am Ohr liess sich dies nicht gut durchführen. Eine centripetale Einwickelnng des peripher von der Impfstelle gelegenen Theiles ist aber bei den hier in Betracht kommenden geringen Dimensionen nicht zu empfehlen. Es ist vielmehr wünschenswerth, dass die Stauung sich auf ein möglichst grosses Gebiet ausdehnen kann. Die Technik der Stauung ist entschieden der schwierigste Theil dieser Experimente. Die grösste Gefahr ist hier die der zu festen Umschnürung. Diese führt zu Ernährungsstörungen, welche, statt das Zustandekommen der Infection zu verhindern, den Bacterien einen günstigen Nährboden bieten und auch häufig mehr oder weniger ausgedehnte Gangrän zur Folge haben. Diejenige Art der Stauung, von welcher allein, wie die Versuche lehren, eine für die Bacterien ungünstige Wirkung überhaupt erwartet werden kann, ist so beschaffen, dass die ganzen durch die Stauung hervorgerufenen Veränderungen einen gewissen acuten Zustand beibehalten und nach Wegnahme der Umschnürung innerhalb kurzer Zeit d. h. längstens 3×24 Stunden sich vollkommen zurückbilden. Das ist also offenbar dieselbe Form der Stauung, welche Bier für die

[1]) Derselbe ist von meinem Collegen an der Klinik, Herrn Dr. Boks, ausgedacht, welcher ihn zu Studien über die Beeinflussung der experimentellen Tuberculose durch Stauungshyperämie verwendete.

Digitized by Google

wirksame hält. Auf der anderen Seite droht die Gefahr der zu geringen Einwirkung der Stauung, hervorgerufen durch das Bestreben, die soeben beschriebene Gefährdung der Versuche zu vermeiden. Nur eine lange Uebung und Erfahrung in diesen Experimenten, die erst nach zahlreichen Misserfolgen gewonnen wurde, ermöglichte es, den richtigen Mittelweg häufig genug zu finden, um eine grössere Zahl glücklicher Experimente auszuführen. Hierzu ist ausserdem eine fortdauernde Ueberwachung der Versuchsthiere nothwendig, und es empfiehlt sich, den Versuch früh Morgens zu beginnen, um während der besonders wichtigen ersten 12—16 Stunden wenigstens jede Stunde ein- bis zweimal den Verlauf zu controlliren. Um das Abstreifen der Umschnürung zu verhindern, wurden die Hinterbeine über derselben noch einmal ganz mit einer Mullbinde eingewickelt, die am Ohr gestauten Thiere wurden in Säckchen eingebunden, aus welchen nur der Kopf herausschaute, zwei Vorsichtsmaassregeln, welche dennoch bei den grossen, häufig sehr ungeberdigen Thieren nicht immer ausreichten, wie überhaupt eine absolut sichere Beherrschung der Technik nicht erreicht wurde und immer wieder, auch zuletzt, Misserfolge zu Stande kamen.

Die nächste Schwierigkeit bietet die Dosirung der Stauung — d. h. vor Allem die Dauer der Einwirkung derselben — sowohl als der Menge des Impfmaterials im Einzelfalle. Eine bestimmte Regel für die Dauer der Stauung, um eine bestimmte Menge von Milzbrandbacillen oder Streptokokken unschädlich zu machen, lässt sich begreiflicherweise nicht aufstellen. Was die Impfdosis anlangt, so war von vornherein nicht zu erwarten, dass von derart virulentem Material solche Mengen durch Stauungshyperämie unschädlich gemacht werden würden, wie sie bei den meisten zu andern Zwecken vorgenommenen Thierimpfungen gewöhnlich verwendet werden. Daher wurden die ersten Versuche mit ausserordentlich starken Verdünnungen der Cultur angestellt, und erst später auch grössere Dosen bis zur vollen Platinöse und darüber verimpft. Die gleichmässige Herstellung dieser Verdünnungen, wie überhaupt die Dosirung der zu verimpfenden Bacterienmengen gelang in einwandsfreier Weise durch Verwendung titrirter Platinösen bezw. -spiralen. Ausserdem wurde die Zahl der verimpften Bacterien jedes Mal durch Zählplatten controlirt. Die Impfung erfolgte entweder mittels Pravaz'scher Spritze oder mit der Oese selbst in eine möglichst

Digitized by Google

tiefe Hauttasche. In beiden Fällen wurde die noch so minimale Hautwunde mit Collodium verschlossen, um ein Ausfliessen des Impfmaterials zu verhindern. Es empfiehlt sich, das Material an eine Stelle zu bringen, die vor Allem nicht zu nahe der Umschnürung, aber auch, speciell am Ohr, nicht ganz an der äussersten Peripherie gelegen ist, damit einmal möglichst das Vordringen der Bacterien über die Umschnürungsstelle hinaus vermieden wird, damit aber auch eine etwaige ganz periphere Gangrän nicht unbedingt die Einstichstelle mit ergreifen und zur Abstossung derselben mit dem Infectionsmaterial führen muss.

Eine so genaue Schilderung dieser scheinbar so einfachen Technik habe ich speciell mit Rücksicht auf etwa zu erwartende Nachprüfungen für nöthig gehalten. Ganz gewiss hängt der Verlauf dieser Versuche von der striktesten Berücksichtigung aller eben erwähnten Eventualitäten ab.

Die Controlle der Experimente wurde ausgeführt einmal durch gleichartige Impfung gleich grosser, nicht mit Stauungshyperämie behandelter Kaninchen, — je eines auf eine Reihe von 5 Versuchsthieren — ausserdem in besonders beweisender Form dadurch, dass jedes Thier, welches bei der Behandlung mit Stauungshyperämie vor der Infection bewahrt geblieben war, 4—5 Wochen später in genau derselben Weise wieder geimpft, aber nicht mit Stauungshyperämie behandelt wurde und dann regelmässig der Infection in typischer Weise erlag.

Indem ich jetzt die Protocolle im Auszug wiedergebe, bemerke ich, dass ich dabei alle Experimente unerwähnt lasse, welche von vorn herein als missglückt zu betrachten waren:

1. Diejenigen, in welchen die Stauungshyperämie überhaupt nicht eintrat, oder die Durchführung der Stauung an der Ungeberdigkeit des Thieres scheiterte.

2. Diejenigen, in welchen das Thier kurze Zeit nach Anlegung der Umschnürung, geimpft oder ungeimpft, jedenfalls aber nicht an der Infection zu Grunde ging, wie die Section ergab. Höchstwahrscheinlich waren hier Embolien die Todesursache.

3. Diejenigen, bei welchen Gangrän des gestauten Gliedes eintrat. Dabei ist aber noch ausdrücklich zu erwähnen, dass in diesen Fällen — es sind im Ganzen 29 — nur sieben Mal das Thier überlebte, die übrigen 22 gingen an Milzbrand zu Grunde.

Die Grösse der Impfmenge spielte dabei nur insofern eine Rolle, als die Erkrankung rascher (2 × 24 Stunden) oder langsamer (bis zu 6 Tagen bei Verimpfung der Minimaldosen) verlief. Hieraus geht jedenfalls hervor, dass die Gangrän und Abstossung des mit dem localen Infectionsherde behafteten Gliedes nicht durchweg hinreichte, mit demselben die Infectionserreger zu entfernen. Es war auch in jedem Falle sichtbar, dass die Gangrän sich langsam ausbildete. In der Zwischenzeit war die Circulation nicht vollkommen unterbrochen, vor allem die Gewebsspalten nicht vollkommen abgeschlossen. Die Infectionserreger konnten über die Abschnürungsstelle hinaus in das nicht gestaute Gewebe vordringen und sich daselbst vermehren. Dass dies in den 7 Fällen, in welchen die Thiere überlebten, nicht stattfand, kann ein Zufall sein, es ist aber auch denkbar, dass hier die Milzbrandbacillen bereits vorher während des ersten wirksamen Stadiums der Stauung abgetödtet waren. Es handelte sich in allen diesen Fällen um Thiere, bei welchen das Oedem von vornherein sehr stark war und nach Entfernung der Umschnürung anhielt und bei welchen vom 6., 7. oder 8. Tage ab eine langsame Gangrän sich ausbildete.

Diese Thatsachen beweisen jedenfalls, was eigentlich wohl kaum einer besonderen Betonung bedarf, dass die Verhinderung der Infection in den geglückten Experimenten nicht dadurch bedingt war, dass die Abschnürung das Eindringen der Bacterien in den Thierkörper unmöglich machte. Nach dem vorher über die antibacteriell wirksame Form der Stauung Gesagten ist es klar, dass bei dieser eine stärkere Circulationsbehinderung nicht vorhanden sein darf.

Zu 1. erwähne ich, dass bei manchen Thieren es nicht gelang, eine Stauung in der gewünschten Art hervorzurufen. Es erfolgte entweder überhaupt keine Reaction auf die Anlegung der Umschnürung oder, wenn diese fester angezogen wurde, traten sofort schwere und rasch zur Gangrän des ganzen abgeschnürten Gebietes führende Ernährungsstörungen ein. Offenbar müssen hier individuelle Varietäten in der Gefässvertheilung angeschuldigt werden, und es mag wohl hier eine Analogie bestehen mit den von Bier erwähnten Krankheitsfällen, welche die gewünschte Reaction auf die Stauung nicht zeigten. Manchmal trat in solchen Fällen auch erst nach Wegnahme der unwirksam gewesenen Umschnürung ein

Digitized by Google

starkes Oedem auf, welches dann wohl auf Drucklähmung der Hauptnervenstämme zurückzuführen ist und zu derjenigen Form des Oedems gehört, welche die Infection begünstigt. .

Was das zeitliche Verhältniss zwischen Impfung und Beginn der Stauung angeht, so ist zu bedenken, dass derart virulenten Bacterien keine Zeit gelassen werden darf, in dem nicht gestauten Gewebe sich zu vermehren. Es wurde deshalb regelmässig erst nach Anlegung der Umschnürnng geimpft und zwar im Anfange häufig relativ lange Zeit darnach (1—2 Tage), um die Infectionserreger in das bereits möglichst hyperämisirte und oedemisirte Gewebe hinein zu bringen. Spätere Ueberlegungen und Beobachtungen, deren Resultat eben die vorher geäusserte Regel für die wirksame Form der Stauung geworden ist, führten dann dazu, die Impfung ziemlich bald (15 Minuten bis höchstens 24 Stunden) nach Anlegung der Umschnürung vorzunehmen in der Absicht, gleich die erste Transsudation gerade während ihres Entstehens auf die Bacterien einwirken zu lassen.

Ich habe der Uebersichtlichkeit wegen die glücklich verlaufenen Versuche, d. h. diejenigen, in welchen das Thier überlebte, von den gegentheilig verlaufenen getrennt. Die in der Klammer angegebenen Zahlen bedeuten die Nummer des Versuchsthieres. In der Rubrik: „Art des Verlaufes“ habe ich in Tabelle I immer nur die Zeit angegeben, innerhalb welcher das Oedem sich zurückgebildet hatte. Die Art des Verlaufes war in diesen Fällen gleichartig, indem es hier regelmässig gelungen war, die günstige wirksame Form des Stauungsoedems zu erzielen.

Die Menge der geimpften Keime ist bei den Versuchen mit Milzbrand der Gleichmässigkeit wegen jedes Mal, auch bei den grossen Dosen, in den Zahlen angeführt, welche die Controllplatten ergaben. Die Controllversuche sind am Schluss jeder Abtheilung der Tabelle I ebenfalls im Zusammenhang verzeichnet[1]).

[1]) Die ersten Versuche wurden im December 1897 im hygienisch-bacteriologischen Institut zu Strassburg i. E., die späteren im Laboratorium der Königsberger chirurgischen Klinik ausgeführt.

Digitized by Google

Tabelle I. A. Versuche

Versuchsthier	Ort der Impfung und der Stauung	Impfmaterial (In No. 1—40 Milzbrand.)	Zeit der Impfung nach Beginn der Stauung
1 (1).	linkes Hinterbein.	24 stündige Bouilloncultur: 50 Keime.	15 Minuten.
2 (2).	desgl.	Cultur wie bei 1: 500 Keime.	desgl.
3 (4).	desgl.	Cultur wie bei 1: 1000 Keime.	30 Minuten.
4 (7).	desgl.	8 Tage alte sporenreiche Bouilloncultur: 2000000 Keime.	3 Stunden.
5 (8).	desgl.		desgl.
6 (9).	linkes Ohr.	6 Tage alte sporenreiche Bouilloncultur: 2000000 Keime.	2 × 24 Stunden.
7 (11).	rechtes Ohr.	4 Tage alte sporenreiche Agarcultur: 2000000 Keime.	6 Stunden.
8 (12).	desgl.	24 stündige Bouilloncultur: 2000000 Keime.	desgl.
9 (13).	linkes Ohr.	5 Tage alte sporenreiche Agarcultur: 2000000 Keime.	10 Stunden.
10 (14).	desgl.	5 Tage alte sporenreiche Agarcultur: 2000000 Keime.	desgl.
11 (19).	desgl.	24 stündige Bouilloncultur: 500000 Keime.	7 Stunden.
12 (22).	rechtes Ohr.	24 stündige Bouilloncultur: 20000 Keime.	10 Stunden.
13 (23).	desgl.		desgl.
14 (24).	desgl.	24 stündige Bouilloncultur: 10000 Keime.	1 Stunde.
15 (25).	desgl.		desgl.
16 (26).	desgl.		desgl.
17 (30).	linkes Ohr.	24 stündige Bouilloncultur: 40000 Keime.	2 Stunden.
18 (31).	desgl.		desgl.
19 (32).	desgl.		desgl.
20 (34).	desgl.		15 Minuten.
21 (35).	desgl.	24 stündige Bouilloncultur: 20000 Keime.	desgl.
22 (36).	linkes Hinterbein.	24 stündige Bouilloncultur: 3000 Keime.	desgl.
23 (37).	desgl.	24 stündige Bouilloncultur: 20000 Keime.	desgl.
24 (38).	desgl.	24 stündige Bouilloncultur: 10000 Keime.	desgl.
25 (39).	desgl.	24 stündige Bouilloncultur: 30000 Keime.	desgl.
26 (41).	desgl.	24 stündige Bouilloncultur: 6000 Keime.	desgl.
27 (42).	desgl.		desgl.

Digitized by Google

mit Milzbrand.

Dauer der Stauung.	Art des Verlaufs.	Ausgang.	Controlversuche nach 31 Tagen [1]).
3 × 24 Stunden.	Rückbildung des Oedems 2 Tage nach Abnahme der Umschnürung vollendet.	bleibt gesund.	† an Milzbrand innerhalb 5 Tagen.
desgl.		desgl.	
desgl.		desgl.	
4 × 24 Stunden.	Oedem 3 Tage nach Abnahme der Umschnürung zurückgebildet.	desgl.	
desgl.		desgl.	
2 × 24 Stunden.	Oedem 2 Tage nach Abnahme der Umschnürung zurückgebildet.	desgl.	† an Milzbrand innerhalb 2 Tagen.
4 × 24 Stunden.	Oedem 3 Tage nach Abnahme der Umschnürung zurückgebildet.	desgl.	
5 × 24 Stunden.		desgl.	
4 × 24 Stunden.		desgl.	
2 × 24 Stunden.		desgl.	
4 × 24 Stunden.		desgl.	
desgl.		desgl.	
desgl.		desgl.	
3 × 24 Stunden.		desgl.	
2 × 24 Stunden.		desgl.	
desgl.		desgl.	
desgl.	Oedem 24 Stunden nach Abnahme der Umschnürung zurückgebildet.	desgl.	† an Milzbrand innerhalb 3 Tagen.
desgl.		desgl.	
desgl.		desgl.	
desgl.		desgl.	
4 × 24 Stunden.	Oedem 3 Tage nach Abnahme der Umschnürung zurückgebildet.	desgl.	
2 × 24 Stunden.	Oedem 24 Stunden nach Abnahme der Umschnürung zurückgebildet.	desgl.	
desgl.		desgl.	
desgl.		desgl.	
desgl.		desgl.	
desgl.		desgl.	† an Milzbrand innerhalb 5 Tagen.
desgl.		desgl.	

[1]) Von No. 18 bis 27 nach 36 Tagen.

Digitized by Google

Versuchsthier	Ort der Impfung und der Stauung	Impfmaterial	Zeit der Impfung nach Beginn der Stauung
28 (43).	linkes Hinterbein.	24 stündige Bouilloncultur: 9000 Keime.	15 Minuten.
29 (47).	linkes Ohr.	24 stündige Bouilloncultur: 10000 Keime.	desgl.
30 (48).	desgl.		desgl.
31 (49).	desgl.	24 stündige Bouilloncultur: 15000 Keime.	desgl.
32 (50).	desgl.	24 stündige Bouilloncultur: 20000 Keime.	desgl.

Versuchsthier	Ort der Impfung und der Stauung	Impfmaterial	Zeit der Impfung nach Beginn der Stauung
33 (51).	linkes Ohr.	24 stündige Bouilloncultur: 40000 Keime.	15 Minuten.
34 (57).	linkes Hinterbein.	6 stündige fast sporenfreie Bouilloncultur: 200000 Keime.	desgl.
35 (58).	desgl.		desgl.
36 (59).	desgl.		desgl.
37 (60).	desgl.		desgl.
38 (61).	desgl.		desgl.
39 (62).	desgl.	24 stündige Bouilloncultur: 2000000 Keime.	30 Minuten.
40 (63).	desgl.		desgl.
Controllthier a	desgl.	24 stündige Bouilloncultur: 50 Keime.	Keine
b	desgl.	24 stündige Bouilloncultur: 100 Keime.	"
c	linkes Ohr.	5 Tage alte sporenreiche Agarcultur: 6000 Keime.	"
d	desgl.		"
e	desgl.		"
f	rechtes Ohr.	6 stündige fast sporenfreie Bouilloncultur: 25000 Keime.	"
g	linkes Hinterbein.		"
h	desgl.		"

Digitized by Google

Dauer der Stauung.	Art des Verlaufs.	Ausgang.	Controlversuche nach 36 Tagen.
2 × 24 Stunden.	Oedem 24 Stunden nach Abnahme der Umschnürung zurückgebildet.	bleibt gesund.	† an Milzbrand innerhalb 5 Tagen.
desgl.		desgl.	
desgl.		desgl.	
desgl.		desgl.	† an Milzbrand innerhalb 4 Tagen.
4 × 24 Stunden.	Oedem 2 Tage nach Abnahme der Umschnürung zurückgebildet.	desgl.	

Dauer der Stauung.	Art des Verlaufs.	Ausgang.	Controlversuche nach 28 Tagen.
4 × 24 Stunden.	Oedem 2 Tage nach Abnahme der Umschnürung zurückgebildet.	bleibt gesund.	† an Milzbrand innerhalb 4 Tagen.
3 × 24 Stunden.		desgl.	
desgl.		desgl.	
4 × 24 Stunden.		desgl.	† an Milzbrand innerhalb 3 Tagen.
3 × 24 Stunden.		desgl.	
4 × 24 Stunden.		desgl.	
desgl.		desgl.	† an Milzbrand innerh. 2½ Tagen.
5 × 24 Stunden.	Oedem 3 Tage nach Abnahme der Umschnürung zurückgebildet.	desgl.	
Stauungshyperämie.		† an Milzbrand nach 5 Tagen.	—
"	"		—
"	"	† an Milzbrand nach 4 Tagen.	
"	"		—
"	"		—
"	"		
"	"	† an Milzbrand nach 3 Tagen.	
"	"		
"	"		

Digitized by Google

B Versuche mit

Versuchsthier	Ort der Impfung und der Stauung.	Impfmaterial (No. 41—51 24 stünd. Bouillonecultur von Streptococcus Op.)	Zeit der Impfung nach Beginn der Stauung.
41 (52).	linkes Ohr.	1/1 Oese.	30 Minuten.
42 (53).	linkes Hinterbein.	desgl.	desgl.
43 (54).	desgl.	desgl.	15 Minuten.
44 (64).	desgl.	desgl.	desgl.
45 (65).	desgl.	desgl.	desgl.
46 (66).	desgl.	1/2 Oese.	desgl.
47 (67).	linkes Ohr.	desgl.	desgl.
48 (68).	desgl.	1/1 Oese.	desgl.
49 (69).	linkes Hinterbein.	desgl.	desgl.
50 (70).	desgl.	desgl.	desgl.
51 (71).	desgl.	desgl.	desgl.
Controllthier i	desgl.	desgl.	Keine
k	desgl.	1/2 Oese.	-
l	linkes Ohr.	1/1 Oese.	-

Ta-

A. Versuche

Versuchsthier	Ort der Impfung und der Stauung	Impfmaterial (No. 1—14 Milzbrand.)	Zeit der Impfung nach Beginn der Stauung
1 (3).	linkes Hinterbein.	24 stündige Bouilloncultur: 1000 Keime.	24 Stunden.
2 (5).	desgl.	5 Tage alte sporenreiche Bouilloncultur: 200000 Keime.	2 × 24 Stunden.
3 (6).	desgl.		desgl.
4 (10).	linkes Ohr.	6 Tage alte sporenreiche Agarcultur: 200000 Keime.	desgl.
5 (15).	rechtes Ohr.	2 Monate alte fast nur aus Sporen bestehende Agarcultur: 200000 Keime.	desgl.
6 (16).	desgl.		24 Stunden.

Digitized by Google

Streptococcus Op.

Dauer der Stauung	Art des Verlaufs	Ausgang	Controlversuch nach 28 Tagen
2 × 24 Stunden.	Oedem 24 Stunden nach Abnahme der Stauung zurückgebildet.	bleibt gesund.	† an Streptokokkenseptikämie innerhalb 3 Tagen.
desgl.		desgl.	
desgl.		desgl.	
desgl.		desgl.	
desgl.		desgl.	† an Streptokokkenseptikämie innerhalb 4 Tagen.
desgl.		desgl.	
desgl.		desgl.	
desgl.		desgl.	† an Streptokokkenseptikämie innerhalb 3 Tagen.
desgl.		desgl.	
desgl.		desgl.	
desgl.		desgl.	† an Streptokokkenseptikämie innerhalb 3 Tagen.
Stauungshyperämie.		† innerhalb 3 Tagen an Streptokokkensepticämie.	—
"	"		
"	"		

belle II.

mit Milzbrand.

Dauer der Stauung	Art des Verlaufs	Ausgang
2 × 24 Stunden.	Starkes Oedem mit Hautnekrose, keine Rückbildung.	† an Milzbrand am 7. Tage.
3 × 24 Stunden.		† an Milzbrand am 5. Tage.
2 × 24 Stunden.	Tiefe Nekrose bis in die Muskulatur, starkes Oedem, keine Rückbildung.	† an Milzbrand am 4. Tage.
24 Stunden.	Sehr starkes Oedem mit kleineren Hautnekrosen, keine Rückbildung.	
2 × 24 Stunden.		
3 × 24 Stunden.		

Digitized by Google

Versuchsthier	Ort der Impfung und der Stauung	Impfmaterial (No. 1—14 Milzbrand.)	Zeit der Impfung nach Beginn der Stauung.
7 (17).	linkes Ohr.	24 stündige Bouilloncultur: 500000 Keime.	24 Stunden.
8 (18).	desgl.		desgl.
9 (20).	rechtes Ohr.	24 stündige Bouilloncultur: 20000 Keime.	2 × 24 Stunden.
10 (27).	desgl.	24 stündige Bouilloncultur: 40000 Keime.	2 Stunden.
11 (28).	desgl.		desgl.
12 (29).	desgl.		desgl.
13 (40).	linkes Ohr.	6 stündige fast sporenfreie Bouilloncultur: 40000 Keime.	1 Stunde.
14 (44).	desgl.	6 stündige fast sporenfreie Bouilloncultur: 200000 Keime.	desgl.

B. Versuche mit

Versuchsthier	Ort der Impfung und der Stsuung	Impfmaterial (No. 15 und 16 24 stündige Bouilloncultur von Streptococcus Op.	Zeit der Impfung nach Beginn der Stauung
15 (55).	linkes Ohr.	$^1/_1$ Oese.	1 Stunde.
16 (56).	desgl.	$^1/_2$ Oese.	desgl.

Die Ursache für den Misserfolg der Stauung in den Fällen der 2. Tabelle kann ja einmal darin liegen, dass hier in der That dieselbe zur Abtödtung der geimpften Bacterienmenge nicht zureichend war. Es sind aber zwei Dinge, die allen diesen letal verlaufenen Fällen gemeinsam waren und die ich für charakteristisch halte. Das ist einmal die Art des Oedems, die von vornherein den Charakter einer Ernährungsstörung trug und dementsprechend verlief, d. h. entweder zur mehr oder weniger ausgedehnten Gangraen führte oder, wenn das Thier so lange lebte, auch 6 Tage nach Abnahme der Umschnürung keine Erscheinung

Digitized by Google

Dauer der Stauung	Art des Verlaufs	Ausgang
2 × 24 Stunden.	Sehr starkes Oedem mit kleineren Hautnekrosen, keine Rückbildung.	† an Milzbrand am 3. Tage.
desgl.		† an Milzbrand am 4. Tage.
3 × 24 Stunden.		† an Milzbrand am 5. Tage.
2 × 24 Stunden.		† an Milzbrand am 3. Tage.
desgl.	Starkes Oedem, keine Rückbildung.	† an Milzbrand am 4. Tage.
desgl.		† an Milzbrand am 6. Tage.
desgl.	Hochgradiges Oedem, Hautnekrosen, keine Rückbildung.	† an Milzbrand am 7. Tage.
desgl.		† an Milzbrand am 6. Tage.

Streptococcus Op.

Dauer der Stauung	Art des Verlaufs	Ausgang
2 × 24 Stunden.	Starkes Oedem, keine Rückbildung.	† an Streptokokkenseptikämie am 4. Tage.
4 Stunden.		† an Streptokokkenseptikämie am 7. Tage.

von Rückbildung zeigte, im Gegentheil noch zunahm. Das zweite Charakteristicum, aus welchem ebenfalls sofort der letale Verlauf des Versuches vorher gesagt werden konnte, ist das Auftreten eines stärkerem Oedems central von der Umschnürung. Dasselbe wurde intra vitam sowohl als post mortem bacteriologisch als Milzbrandoedem diagnosticirt und war ein Zeichen, dass die Milzbrandbacillen über die Umschnürungsstelle hinaus vorgedrungen waren, ehe sie überhaupt von etwaigen schädlichen Einflüssen der Stauungshyperaemie erreicht werden konnten.

Diesen 16 Misserfolgen stehen nun 51 Versuche gegenüber,

Digitized by Google

in welchen das Thier die Infection überstand und zwar nur in Folge der Stauung, wie der tödtliche Verlauf der später ohne Stauung an sämmtlichen Thieren vorgenommenen Controllimpfungen einwandsfrei beweist. Ein ganz gleichartiger Ausfall dieser Experimente, etwa wie derjenigen über Infection granulirender Wunden[1]), war nach der Natur des untersuchten Vorganges von vornherein nicht zu erwarten. Ich glaube aber, dass die Protocolle bestimmte Gesichtspunkte und Regeln ergeben und beweisen, dass die lege artis durchgeführte Stauungshyperaemie eine kräftige antibacterielle Wirkung entfaltet. Es lag am nächsten, diese letztere dem durch die Stauung in das Gewebe ausgeschiedenen Transsudat zuzuschreiben. Um dies zu prüfen, wurden besondere Stauungsversuche angestellt, ohne dass die betreffenden Thiere inficirt wurden. Unter aseptischen Cautelen wurde dann nach verschiedener Zeit mittels Pravaz'scher Spritze das Transsudat angesogen und nach bekanntem Schema zu bactericiden Versuchen verwendet.

Die in sterile Röhrchen abgefüllte Flüssigkeit wurde mit je nach ihrer eigenen Menge verschieden grossen Mengen einer 24stündigen Bouilloncultur von Milzbrand geimpft und 24 Stunden im Brutofen gehalten. Die zunächst sofort nach der Einsaat und dann nach verschiedener Zeit gleichmässig entnommenen Proben wurden dann durch Vermischen mit verflüssigtem Agar und Ausgiessen desselben zu Platten auf ihren Gehalt an Milzbrandkeimen geprüft. Zur Controle diente das von demselben Thier unter aseptischen Cautelen aus dem Carotisblut erhaltene Serum, mit genau der gleichen Menge und ebenso geimpft wie die Stauungsflüssigkeit.

Aus den nebenstehenden Protocollen geht hervor, dass jedenfalls das Stauungstranssudat eine ziemlich kräftige bactericide Wirkung besitzt und das diese derjenigen des normalen Blutserums nicht nachsteht. Damit allein ist die Auffassung Buchner's[2]) von der Heilwirkung der Stauungshyperaemie als richtig erwiesen, dass dieselbe durch eine Concentration von Alexinen zustande kommt. Es ist ja, auch wenn die bactericide Wirkung des Transsudates derjenigen des Blutserums nur gleichkommt, durch die reichliche Ansammlung der bactericiden Flüssigkeit auf einem umgrenzten Gebiet in der That eine Concentration der bactericiden Kräfte erreicht. Die bactericide Kraft des Transsudates für höher anzuschlagen als die

[1]) Fortschritte der Medicin. Bd. 16. 1898, No. 5 und 6.
[2]) Münchener med. Wochenschrift. 1894, S. 590.

Digitized by Google

Tabelle III. Plattenresultat.

		Colonienzahl				
		bei der Einsaat	nach 1 Stunde	nach 2 Stunden	nach 6 Stunden	nach 24 Stunden
Versuchsthier 1a	Stauungsflüssigkeit nach 5½ Stdn. 1 ccm	970	190	33	100	unzählige
	Blutserum 1 ccm	1120	380	290	270	„
Versuchsthier 2a	Stauungsflüssigkeit nach 4½ Stdn. 2 ccm	2700	240	45	41 (nach 8 Stdn. 24)	ca. 10000
	Blutserum 2 ccm	2620	510	110	260 620	unzählige
Versuchsthier 3a	Stauungsflüssigkeit nach 4 Stdn. 1½ ccm	1500	236	120	96 zahlreiche	„
	Blutserum 1½ ccm	1480	318	198	220 zahlreiche	„
Versuchsthier 4a	Stauungsflüssigkeit nach 20 Stdn. 1 ccm	500	95	24	300	„
	Blutserum 1 ccm	760	170	186	230	„
Versuchsthier 5a	Stauungsflüssigkeit nach 12 Stdn. 1 ccm	3000	370	620	110	„
	Blutserum 1 ccm	4836	2314	2120	2336	„
Versuchsthier 6a	Stauungsflüssigkeit nach 6 Stdn. 1 ccm	4580	320	120	30	„
	Blutserum 1 ccm	4820	200	2360	310	„

Digitized by Google

des Blutserums würde ich nach den Protocollen allein nicht wagen. Jeder, der sich mit derartigen vergleichenden bactericiden Versuchen beschäftigt hat, wird ohne weiteres der skeptischen Auffassung Hahn's[1]) über den Werth solcher relativ geringer Unterschiede beipflichten, zumal bei der relativ kleinen Zahl von 6 Versuchen. Ich glaube aber, dass in vivo das Stauungstranssudat doch wohl eine dem Blutserum überlegene Schutzwirkung gegen die Bacterien entfaltet. Dazu bestimmt mich das Ergebniss der mikroskopischen Untersuchungen, nämlich die grosse Zahl der im Transsudat vorhandenen Leucocyten. Ausserdem mögen auch gerade in meinem Fall solche Culturversuche deshalb einen zu geringen bactericiden Werth der untersuchten Flüssigkeit ergeben, weil ja diese letztere in nur geringen Mengen erhältlich war und daher auch für die Einsaat möglichst geringe Bacterienmengen (mit Hilfe von Verdünnungen) verwendet werden mussten. Dieselben mögen trotzdem wohl zu gross gewesen sein. Die regelmässige Erscheinung, dass nach 24 Stunden keine vollkommene Abtödtung der Bacterien eingetreten war, sondern dass die meist bereits nach relativ kurzer Zeit constatirte sehr starke Vermehrung derselben die Erschöpfung der bactericiden Eigenschaften des Transsudates deutlich bewies, scheint mir hierfür zu sprechen. Ferner ist es begreiflich, dass bei der Gewinnung der Flüssigkeit aus einem im Zustand der Stauungshyperaemie, also starker Gefässfüllung, befindlichen Gewebe die Beimischung von Blut kaum zu vermeiden war. In sehr vielen nicht aufgezählten Versuchen war so reichlich Blut in der aspirirten Flüssigkeit vorhanden, dass von einer Verwendung derselben abgesehen werden musste. Bekanntlich setzt der Gehalt an Haemoglobin die bactericide Kraft sehr herunter, und das mag auch durch die wohl nur geringen, in dem geprüften Transsudat vorhandenen Mengen schon bewirkt sein. Ich glaube, dass es möglich ist, durch zahlreichere, allen Anforderungen in Bezug auf Exactheit genügende Versuche den bactericiden Werth des durch Stauungshyperaemie entstandenen Transsudates genau zu präcisiren. Diese Arbeit wird sich vielleicht ganz besonders verlohnen, wenn man dabei genau zu verschiedenen Zeitpunkten die Prüfung vornimmt und die Menge der jedesmal zu derselben

[1]) Habilitationsschrift. München 1895.

Digitized by Google

Zeit im Transsudat vorhandenen Leucocyten feststellt. Es ist mir sehr wahrscheinlich, dass sich dann ein gerades Verhältniss zwischen Höhe der bactericiden Wirkung und Leucocytenreichthum feststellen lassen würde, wie Buchner es vermuthet. Mir selbst fehlte es schliesslich an Zeit, eine solche Versuchsreihe meiner Arbeit, deren Schwerpunkt die Versuche am lebenden Thiere bilden sollten, hinzuzufügen.

Zum Zweck der mikroskopischen Untersuchung wurden wiederum zehn besondere Stauungsversuche angestellt und die Hälfte dieser Thiere mit Milzbrand inficirt. Diese letzteren 5 Versuche sind in den Tabellen nicht mitgezählt worden, da durch die Einschnitte und das Ausfliessen des Transsudates die reine Stauungswirkung gestört war. Die Thiere überlebten übrigens sämmtlich den Versuch. Nach verschiedener Zeit wurde dann durch Einschnitt in das gestaute Gewebe gewonnenes Transsudat auf Deckgläschen ausgestrichen, ausserdem wurden Stücke daraus excidirt. Zur Fixirung der letzteren diente 4proc. Formalin, zum Theil nach vorhergegangenem Eintauchen in kochendes Wasser zur Fixirung der Oedemflüssigkeit; es folgte Nachhärtung in Alkohol, Durchtränkung mit Xylol, Einbettung in Paraffin, Zerlegung in Mikrotomschnitte von 5, 10 und 15 μ. Die Ausstrichpräparate wurden ebenfalls in 4proc. Formalin oder in absolutem Alkohol fixirt. Die Färbung der Ausstrichpräparate wie der Schnitte erfolgte zum Zweck der Untersuchung auf Bacterien mit Kalimethylenblau bezw. nach der Gram'schen Methode unter Verfärbung mit Alauncarmin, für die histologische Untersuchung wurde mit Hämalaun und Eosin gefärbt, für die specielle Bestimmung der Natur der Leukocyten verwendete ich Ehrlich's rothe Triacidlösung und auch Methylenblau-Eosin-Färbung.

Um nun zunächst von den Präparaten aus zugleich inficirtem und gestautem Gewebe zu sprechen, so muss ich den Zweck derselben, Aufschlüsse über das Verhalten und weitere Schicksal der Bacterien im gestauten Gewebe zu geben, als nicht erreicht bezeichnen. Das war auch meiner Meinung nach von vornherein so zu erwarten. Wenn es auch gelingt, in solchen Präparaten Degenerationsformen von Bacterien zu finden, auch Leucocyten und Bacterien mitunter die Annahme bestimmter Beziehungen zueinander, besonders bei gutem Willen des Untersuchers, ermöglichen, so habe ich mich nicht überzeugen können, dass solche Bilder hier häufiger zu finden sind, als z. B. in irgend einem typischen Milzbrandoedem. Jedenfalls würde ich nie aus solchen Befunden die Berechtigung entnehmen, bestimmte Schlüsse zu ziehen über die Art, wie der Untergang der Bacterien hier erfolgt.

Bei günstigem Verlauf der Stauungshyperaemie ist es übrigens

Digitized by Google

bereits nach kurzer Zeit (nach 2—3 Tagen, sogar nach 24 Stunden) schwierig, in Schnitten oder Ausstrichpräparaten Milzbrandbacillen durch die Cultur in dem gestauten Gewebe bezw. in der Oedemflüssigkeit nachzuweisen. Das gelang mir nur nach längstens 24 Stunden und auch da in vereinzelten meist spärlichen Colonien. 4 Tage nach der Impfung ist mir bei den glücklich verlaufenden Versuchen niemals der mikroskopische oder culturelle Nachweis der Bacterien in dem Infectionsherd geglückt.

Die sämmtlichen untersuchten mikroskopischen Schnitte lassen überall sehr schön das geronnene reichliche Transsudat zwischen Bindegewebs- und Muskelfasern, welche dadurch stark auseinandergedrängt sind, erkennen. Die Venen und Capillaren sind parall gefüllt. Indem ich die bekannten Einzelheiten des mikroskopischen Befundes eines im Zustande der Stauungshyperaemie befindlichen Gewebes übergehe, erwähne ich als wichtigste Erscheinung die Leucocyten, die schon sehr bald, nach 3—4 Stunden, im Transsudat in ziemlich grosser Zahl zu sehen sind, in den Ausstrichpräparaten sowohl als in den Schnitten. Ganz besonders lassen die letzteren die Menge derselben erkennen. Die Leucocyten liegen hier überall in dem oedematösen Gewebe zerstreut, bald auf grössere Strecken ziemlich gleichmässig vertheilt, bald an einzelnen Stellen zu dichteren Infiltraten angehäuft. Die dichteren Infiltrate finden sich besonders reichlich in Geweben, die bereits 24 Stunden und länger mit Stauungshyperaemie behandelt waren. Auch in den Venen und in den Capillaren fällt die grosse Menge von Leucocyten auf. Die weitaus überwiegende Zahl der Leucocyten ist polynucleär und verhält sich bei der Färbung amphophil.

Methylenblau färbt die Körnchen des Zellleibes tiefblau, ebenso intensiv werden die Körnchen vom Eosin gefärbt, und in Ehrlich's Triacidlösung erscheinen sie tiefroth. Bei Doppelfärbung mit Methylenblau und Eosin gewahrt man abwechselnd blaue und rothgefärbte Körnchen, mitunter auch in ein und derselben Zelle liegend. Diese polynucleären amphophilen Leukocyten entsprechen bekanntlich den neutrophilen Formen des Menschen und sind, wie Rieder[1]) gezeigt hat, bei der experimentellen Leukocytose der Kaninchen fast ausschliesslich vorhanden. Dass sie dementsprechend bei allen exsudativen Vorgängen im Kaninchenkörper auswandern und die wesentlichsten corpusculaeren Elemente des Kaninchencitters vorstellen, ergiebt sich aus den Unter-

[1]) Beiträge zur Kenntniss der Leukocytose. Leipzig 1892, F. C. W. Vogel.

Digitized by Google

suchungen Hahn's, die zugleich ihre Beziehungen zu den Alexinen und ihre Bedeutung in dieser Hinsicht erweisen.

Dieser reichliche Befund von Leucocyten in dem Stauungstranssudat bestimmt mich unter dem Einfluss der bekannten Untersuchungen Buchner's und Hahn's, sowie nach diesen vieler anderer Autoren, demselben eine dem normalen Blutserum überlegene bactericide Kraft zuzuschreiben. Damit ist dann in des Wortes vollster Bedeutung und ganz im Sinne Buchner's eine Concentration der Alexine als Ursache der antiinfectiösen Wirkung der Stauungshyperaemie hinstellt. Diese Auffassung erscheint auch deshalb so logisch berechtigt, weil ja dieselben Bestandtheile in Folge der Stauungshyperaemie aus dem Blut in das Gewebe übertreten, wie bei der Entzündung, die ja als eine Schutzvorrichtung des thierischen Organismus zu gelten hat. So gelangen auch dieselben Schutzstoffe wie bei der Entzündung in das Gewebe. Dass nun die Wirkung dieser Schutzstoffe in diesen Versuchen eine so überlegene und anffallend kräftige ist, erklärt sich einfach daraus, dass hier die Infectionserreger, ehe sie sich vermehren und dem neuen Nährboden anpassen und ehe sie das Gewebe schädigen konnten, der vollen und ungeschwächten Einwirkung dieser Schutzstoffe ausgesetzt werden. Sie fallen einem entzündungsähnlichen Vorgange zum Opfer, der nicht durch ihre eigene Lebensthätigkeit hervorgerufen wurde, sondern unabhängig von ihnen in die Erscheinung getreten ist. Die Entzündung als Folge der Bacterienwirkung selbst kommt ja gegen virulente Infectionserreger meist zu spät und ist speciell beim Milzbrand auch histologisch als unzureichend characterisirt.

Wenn nun die Stauungshyperaemie ihre schützende oder in diesem Falle vielmehr heilende Wirkung in einem tuberculös erkrankten Gewebe entfaltet, so trifft sie hier zwar weder die Tuberkelbacillen unvermehrt und nicht acclimatisirt, noch das Gewebe intact. Aber die Analogie mit meinen Experimenten besteht darin, dass ein frischer acuter, von den Tuberkelbacillen unabhängiger entzündungsähnlicher Prozess auf diese gewissermassen losgelassen wird. Derselbe führt neue antibacterielle Schutzstoffe hinzu und kommt der zu trägen und daher auch zur Production genügender Schutzstoffe unzureichenden durch die Tuberculose selbst im Thierkörper hervorgerufenen Reaction wirksam zu Hilfe. Auf demselben

Digitized by Google

Princip, einen acuten Entzündungsprozess im tuberculösen Herd anzufachen, beruhen ja auch andere Behandlungsmethoden, ausser der Tuberculinbehandlung, die eine gesonderte Stellung einnimmt, hauptsächlich die Verwendung der Zimmtsäure nach Landerer.

Diese Analogie der Stauungshyperaemie mit einer Entzündung, findet sich bereits bei Bier erwähnt, auf dessen zweite Publication[1]) ich auch bezüglich der andern aufgestellten Theorieen zur Erklärung der Wirksamkeit seiner Methode verweise.

Ein gewichtiger Einwand gegen meine hier auseinandergesetzte Auffassung, den auch bekanntlich Spronck gegen Hamburger erhoben hat, scheint sich zu ergeben, erstens aus den bekannten Arbeiten Lubarsch's[2]) und de Wildt's[3]), zweitens aus gewissen Thatsachen der Praxis. Ich meine das bekanntermassen häufige Auftreten und den malignen Verlauf von Entzündungen und Eiterungen in Geweben (besonders häufig Gliedmassen), die sich im Zustand chronischen Stauungsoedems befinden, ferner die von Bier selbst und Anderen gemachten Beobachtungen von Erysipel, Lymphangitis, Lymphadenitis und Abscessen an Gliedmassen, welche mit Stauungshyperaemie behandelt wurden. Dieser Gegensatz ist aber nur ein scheinbarer. Er wird meiner Meinung nach beseitigt durch das, was ich über die Art der wirksamen Stauung und ihren Gegensatz zu den durch die Umschnürung hervorgerufenen Ernährungsstörungen gesagt habe. Auch in meinen Versuchen genügte ja das Auftreten schon geringerer Ernährungsstörungen, und gerade des chronisch gewordenen Oedems, dass keine Verhinderung der Infection gelang, sondern im Gegentheil diese begünstigt wurde. Ich habe dann auch noch einmal durch sechs besondere Versuche, in welchen ich absichtlich schweres und chronisches Oedem am Ohr durch starke Umschnürung hervorrief, und dann kleinste Mengen von Milzbrand bezw. in 2 Fällen Streptococcen hineinimpfte, mich überzeugen können, dass in solchem Gewebe, wie ja von vorherein zu erwarten war, die Milzbrandbacillen sowohl wie die Streptococcen einen durchaus günstigen Nährboden finden. Dass die Erkrankung dabei vielleicht etwas langsamer verläuft, als bei der Verimpfung derselben Bacterien-

[1]) Festschrift für v. Esmarch. 1893. S. 55.
[2]) Zeitschrift für klin. Medicin. Bd. 19.
[3]) Dissertation. Utrecht 1889.

Digitized by Google

menge in normales Gewebe, liegt wohl hauptsächlich an der durch die Umschnürung gestörten Resorption. Es kann auch sein, dass auch in diesen Fällen im Anfangsstadium durch die Stauungshyperaemie ein Theil der Bacterien vernichtet wurde, so dass der langsamere Verlauf auch durch die geringere, die Infection bewirkende Bacterienmenge, erklärt werden kann. Es ist auch verständlich, dass die bactericide Kraft des Stauungstranssudates abnehmen muss, wenn nicht durch Resorption und neue Transsudation für eine regelmässige Erneuerung gesorgt ist. Ich gebe hier die Protocolle wieder von 2 Versuchen, in welchen ich ebenfalls, wie in den zuletzt angeführten, schweres Oedem hervorrief und nach 48 bezw. 72 Stunden das Transsudat aspirirte und zu bactericiden Versuchen verwendete. Aus denselben geht hervor, dass ein solches Transsudat jedenfalls nur eine sehr geringe bactericide Wirkung ausübt.

Tabelle IV. Plattenresultat.

Versuchsthier		Coloniecenzahl			
		bei der Einsaat	nach 3 Stunden	nach 6 Stunden	nach 24 Stunden
7a	Stauungsflüssigkeit bei starkem Oedem (48 Stdn. 2 ccm) . .	1500	996	1140	unzählige
	Blutserum (2 ccm)	1620	325	86	„
8a	Stauungsflüssigkeit bei starkem Oedem (nach 72 Stdn. $1^1/_2$ ccm)	980	650	1080	„
	Blutserum ($1^1/_2$ ccm)	1020	310	236	„

Es ist also nur immer das frisch austretende Transsudat gegen die Infection wirksam, und auf der Kunst, die Stauungshyperämie so zu dosiren, dass Transsudation und Resorption sich das Gleichgewicht halten und eine immerwährende genügende Erneuerung der Oedemflüssigkeit stattfindet, beruht nicht nur die Verhütung der Infection in den Thierversuchen, sondern vor allem die Erzielung von Heilerfolgen bei tuberculösen Erkrankungen.

Das Ausbleiben des Heilerfolges bei der Behandlung tuberculöser Erkrankungen nach der Bier'schen Methode ist gewiss in vielen Fällen durch die mangelhafte Technik der Ausführung bedingt. In anderen Fällen ist wohl die Ursache des Misserfolges

Digitized by Google

in dem Grad der Erkrankung zu suchen, die bereits zu weit vorgeschritten ist, um noch eine Vernichtung der Tuberkelbacillen durch die Stauungshyperämie zu ermöglichen. Dann bleibt noch die bereits anfangs, erwähnte Categorie von Misserfolgen, da wo es nicht gelang, die Stauungshyperämie in der gewünschten wirksamen Form zu erzielen, höchstwahrscheinlich in Folge von Veränderungen der Circulation, die erst durch den Krankheitsprocess bewirkt waren.

Wenn die Behandlung mit Stauungshyperaemie z. B. an einer Extremität längere Zeit hindurch fortgesetzt wird, so nimmt das oberflächliche, speciell das subcutane Oedem wohl immer einen chronischen Character an, und es ist ganz gut verständlich, dass hier Eitererreger einen guten Nährboden finden und Erysipel, Abscesse und Entzündung der Lymphwege hervorrufen können, während gleichzeitig in grösserer Tiefe, wo die Wirkung der Umschnürung entsprechend abgeschwächt ist, das tuberculös erkrankte Gewebe unter der heilenden Wirkung eines noch mehr acuten und frischen Transsudationsprocesses sich befindet.

Für die spätere definitive Ausheilung und Vernarbung der tuberculösen Herde ist ganz gewiss, wie Bier richtig betont, die starke Bindegewebsneubildung als Folge der Stauungshyperämie von grösster Bedeutung. Das primär gegen die Infection selbst wirksame und daher im eigentlichen Sinne des Wortes heilende Princip der von Bier inaugurirten Behandlungsmethode aber glaube ich nach meinen Experimenten in der kräftigen antibacteriellen Wirkung sehen zu müssen, durch deren Entfaltung der ganze Process den Character einer acuten aseptischen Entzündung documentirt. Vor allen anderen auf einem analogen Princip fussenden Behandlungsmethoden nimmt diejenige von Bier darum unser höchstes Interesse in praktischer, ganz besonders aber in wissenschaftlicher Beziehung in Anspruch, weil sie nicht wie jene durch Einführung fremder, mehr oder weniger toxischer Substanzen den Heilvorgang herbeizuführen sucht, sondern nur mit den natürlichen antiinfectiösen Schutzwaffen des Körpers durch künstliche Concentration derselben auf ein beschränktes Gebiet und in einer Weise, deren Wirksamkeit der Natur selbst abgelauscht ist.

Digitized by Google

LVII.

Ueber Appendicitis larvata.

Von

Professor Dr. C. A. Ewald,

Geh. Med.-Rath in Berlin[1]).

M. H.! Wenn ich mir erlaubt habe, zu einer kurzen Mittheilung über Appendicitis larvata auf Veranlassung des Herrn Collegen Sonnenburg an dieser Stelle das Wort zu erbitten, so darf ich zunächst meinen Dank dafür abstatten, dass Sie mir, einem Nichtchirurgen, vor dieser illustren Versammlung zu sprechen gestatten.

Worauf ich Ihre Aufmerksamkeit heute lenken möchte, sind nicht Fälle von Perityphlitis oder Appendicitis in landläufigem Sinne, die sich durch die bekannten Symptome characterisiren, sei es, dass ein typischer Anfall beobachtet ist, oder die Krankengeschichte sogleich von einem solchen zu erzählen weiss. Auch handelt es sich nicht um acute Anfälle einmaligen oder recidivirenden Vorkommens. Vielmehr ist der Verlauf der Erkrankungen, die ich im Auge habe, immer ein eminent chronischer, und die Beschwerden, über welche der Patient klagt, lassen ihn und den Arzt zunächst an alles Andere eher als an einen vom Appendix ausgehenden oder ihn betreffenden Krankheitsprocess denken. Allerdings sind es zunächst Magen- und Darmbeschwerden, welche den Kranken zum Arzt führen, aber sie sind in keiner Weise auf die Ileocoecal-Gegend beschränkt, oder überhaupt in dieser auftretend, sondern entweder diffus über das Abdomen verbreitet, oder sie haben an

[1]) Vorgetragen am 3. Sitzungstage des Congresses, 7. April 1899.

Digitized by Google

ganz andern Stellen, z. B. wie schon eben gesagt, in der Magengend, sei es in der Pylorus- oder der Fundusregion, ihren Sitz. Bald handelt es sich um mehr weniger schmerzhafte Sensationen, die in mehr weniger lockerem Zusammenhange mit der Nahrungsaufnahme stehen und in die Oberbauchgegend, häufig um den Nabel herum verlegt werden, bald ist es ein unregelmässiger Stuhlgang mit lebhaftem Drängen und Schmerzen, die vor oder nach der Defäcation auftreten, bezw. ihren Höhepunkt erreichen, wobei gelegentlich auch Schleim in Bändern oder Fetzen abgeht. Bald sind es Auftreibungen der Därme, die mit lautem, oft weithin hörbarem Geräusch verbunden sind. Dazu kommen dann wohl secundäre Erscheinungen von Seiten des Magens, die auf einem catarrhalischen Zustand beruhen, und sich in Sodbrennen, Aufstossen, Appetitstörungen und ähnlichen dyspeptischen Erscheinungen äussern. Anamnestisch wissen die Kranken gewöhnlich zunächst nicht über irgend welche Erscheinungen, die auf eine alte Appendicitis hindeuteten, zu berichten. Erst wenn sich der Verdacht von Seiten des Arztes auf eine solche lenkt, erinnert sich der Patient wohl, gelegentlich einmal vorübergehend Schmerzen in der Ileocoecalgegend gehabt zu haben, aber auch dies ist nicht immer der Fall, geschweige denn dass von einem eigentlichen typischen Anfall die Rede wäre.

Solche Kranke werden unter Umständen Jahre lang unter der Diagnose chronischer Magen- und Darmcatarrh mit den entsprechenden therapeutischen Maassnahmen ohne jeden Erfolg behandelt, und müssen sich schliesslich gefallen lassen, als unverbesserliche Querulanten, als Neurastheniker oder Hysterische zu gelten. Sie bevölkern die Wartezimmer der Aerzte, die sie, wenn den besseren Ständen angehörig, meist in erheblicher Anzahl erfolglos consultirt haben.

Ich bin nun in den letzten Jahren darauf aufmerksam geworden, dass in einer Anzahl derartiger Fälle dem gesammten Symptomcomplex der, wie man zugeben wird, keineswegs ein fest umschriebenes Krankheitsbild darstellt, zuweilen eine einzige greifbare Ursache zu Grunde liegt, nämlich eine chronische Appendicitis, die ich eben, weil sie sich nicht durch die bekannten Symptome von vorn herein kenntlich macht, als Appendicitis larvata bezeichnen möchte.

Digitized by Google

Gelingt es durch die üblichen Hülfsmittel der Palpation und durch die Aufblähung des Darmes, den Nachweis zu führen, dass der Appendix erkrankt ist, und vor allen Dingen differentialdiagnostisch andere in Frage kommenden Erkrankungen der Abdominalorgane auszuschliessen, so kann durch ein operatives Eingreifen der Patient mit einem Schlage von seinen Beschwerden befreit werden. Allerdings sind solche Fälle nicht häufig. Ich habe unter dem grossen Material, über welches ich verfüge, seit dem Jahr 1895, wo ich zum ersten Mal auf diese Sache aufmerksam wurde, erst 6 bezw. 7 Fälle dieser Art gehabt und zur Operation gebracht, in allen aber einen vollkommnen Erfolg erzielt.

Doch zunächst lassen sie mich 3 Krankengeschichten in Kürze mittheilen. Die erste betrifft eine Dame, Ende der Dreissiger, welche in einem ganz desolaten Zustande von Nizza, wo sie den Winter wegen angeblich nervöser Beschwerden zugebracht hatte, auf der Durchreise nach Schweden hierher kam, um mich zu consultiren. Sie fühlte sich so elend und angegriffen, dass sie sich einen Arzt in Nizza engagirt hatte, um sie hierher zu bringen. Ihre Klagen bestanden in diffusen über den Leib verbreiteten Schmerzen, die theils spontan autraten, theils nach den Mahlzeiten kamen, besonders heftig bei der Defäcation waren und mit Morphium und Chloral bekämpft wurden. Stuhl konnte nur durch drastische Pillen oder Einläufe erzielt werden. Die Dame war sehr abgemagert, so schwach, dass sie den grössten Theil des Tages im Bett verbrachte, und in ihrer Ernährung sehr heruntergekommen. Aus Furcht vor den im Anschluss an die Mahlzeiten auftretenden Schmerzen hatte sie ihre Nahrung mehr und mehr reducirt und auf die leichtesten Speisen beschränkt.

Bei der Untersuchung konnten gröbere Organleiden von Seiten der Lungen, des Herzens, des Magens etc., sowie der Sexual-Organe nicht gefunden werden. Der einzige positive Befund war ein etwa daumengross geschwollener, deutlich zu palpirender und bei Druck besonders schmerzhafter Strang in der Ileocoecalgegend, den ich seiner typischen Lage nach und nach Aufblähung des Darmes mit Luft als den Proc. vermiformis ansprechen musste. Das Coecum war etwas aufgetrieben, und es liess sich in demselben ein Succussionsgeräusch hervorrufen, wie man es häufig bei Atonie, bezw. Parese der Darmmusculatur an dieser Stelle findet,

sei es, dass dieselbe durch entzündliche Verwachsungen mit der Nachbarschaft bedingt ist, sei es, dass ein äusserlich greifbares Moment nicht vorliegt.

Den Umständen nach konnte die Dame nur stark hysterisch sein, oder es mussten ihre Beschwerden auf eine chronische Appendicitis zurückgeführt werden, obgleich die Anamnese einen sicheren Anhaltspunkt dafür nicht ergab. Allerdings war sie im Jahre 1892 wegen einer präsumirten Perityphlitis in Stockholm in Behandlung gewesen, doch konnte der betreffende Arzt damals keine Spur einer Perityphlitis entdecken. Andererseits liessen sich bestimmte hysterische Stigmata nicht auffinden, und wenn auch eine gewisse Nervosität vorhanden war, so konnte dieselbe recht gut durch die lange Dauer der Krankheit, die sich schon über mehrere Jahre hinzog, bedingt sein.

Ich bat Prof. Sonnenburg, den Fall mit mir anzusehen. Er constatirte ebenfalls die Schwellung des Appendix und gab den Ausschlag zu unserem Entschluss, operativ vorzugehen. Es zeigte sich dabei, dass der Appendix in der That stark geschwollen, steif, aber nicht perforirt war. Trotzdem er frei beweglich war, zeigte sich die Peritonealhöhle durch zahlreiche Adhäsionen völlig geschlossen. Im Wurmfortsatz selbst, der ungemein verdickte Musculatur und Schleimhaut, sowie einen trüben, blutig-eitrigen Inhalt zeigte, fanden sich zwei seichte Geschwüre. Die Kranke machte eine glatte Heilung und Reconvalescenz durch und verlor vollständig und dauernd ihre Beschwerden, die bis jetzt, es sind nahezu fünf Jahre seit der Operation verflossen, nicht wiedergekehrt sind.

Sonnenburg hat den Fall in seiner Pathologie und Therapie der Perityphlitis (3. Aufl.) als 18. Fall seiner Casuistik verwerthet.

Der 2. Fall betrifft einen 51jährigen Oberförster, der mich am 12. September 1898 aufsuchte. Er hatte niemals einen eigentlichen Anfall von Blinddarmentzündung gehabt, aber seit Jahren über häufige, mit starken Schmerzen verbundene Obstipationen zu klagen. Seit 6 Monaten leidet er an fortwährenden Schmerzen, besonders in der rechten Unterbauchgegend und unterhalb des Nabels, die einen ziehenden und stechenden Charakter haben. Sie treten besonders nach kleinen Verdauungsstörungen und Verstopfung auf. Letztere wird nur durch Klysmata und Abführmittel behoben,

Digitized by Google

wobei dann dem Stuhl gewöhnlich etwas Schleim und Blut beigemengt ist. Auch hier liess sich ein geschwollener Appendix und strangförmige Verwachsungen um denselben, besonders nach Darmaufblähung, durchfühlen. Auch in diesem Falle wurde durch die von Prof. Sonnenburg ausgeführte Operation eine prompte Heilung erzielt.

Vielleicht darf ich nach dem Protokoll den Befund bei der Operation mittheilen.

„Das Coecum lateralwärts durch fächerförmige Verwachsungen fixirt. Der Wurmfortsatz auf der Fascia iliaca fest verlöthet. Derselbe ist bis zu seiner Mitte auf der Fascie verwachsen, schlägt sich dann um 360° herum und verläuft parallel mit seinem centralen Theil wieder zum Ansatz zurück. In ihrer ganzen Ausdehnung sind die beiden Hälften mit einander verwachsen. Der resecirte Appendix zeigte ausser der Verwachsung der beiden Hälften und der erwähnten Knickung nichts Besonderes."

Einen dritten Fall möchte ich noch mittheilen, weil er im Augusta-Hospital auf meine Veranlassung durch Herrn Collegen Lindner operirt ist.

Es handelte sich um einen 30jährigen Arbeiter. Auch hier wies in der Anamnese nichts auf eine überstandene Appendicitis hin. Er hatte vor 8 Jahren einen Typhus durchgemacht, im letzten Sommer viel an Durchfall gelitten.

Seit 4 Wochen hat er drückende Schmerzen in der Magengegend, die anfallsweise und unabhängig vom Essen auftreten. Viel bitteres Aufstossen und seit einigen Tagen auch Erbrechen, wobei die eingeführten Speisen ca. 10 Minuten nach dem Essen wieder zum Vorschein kommen. Stuhlgang träge. Hat stark an Gewicht abgenommen, fühlt sich matt und schwach.

Die Untersuchung ergab keinen Anhaltspunkt für eine Magenerkrankung, besonders war der Chemismus des Magens in keiner charakteristischen Weise verändert. In Folge dessen wurde der Patient zunächst unter der Diagnose „nervöse Dyspepsie" in entsprechender Weise 4 Wochen ohne jeden Erfolg, abgesehen davon, dass das Erbrechen aufhörte, behandelt.

Von Anfang an hatte eine gewisse Druckempfindlichkeit in der Ileocoecalgegend bestanden. Bei nochmaliger genauer Untersuchung glaubte ich strangförmige Verwachsungen in der Ileo-

Digitized by Google

coecalgegend durchfühlen zu können, auch war daselbst wieder das schon vorhin erwähnte Gurren vorhanden. Im Hinblick auf meine früheren Erfahrungen überwies ich den Patienten an Collgen Lindner zur Operation. Dieselbe ergab eine Schwellung und Knickung des Appendix, in welchem harte Kothmassen waren. Auch dieser Patient ist in kurzer Zeit völlig genesen.

Soviel von Krankengeschichten. Der Rest gleicht den eben mitgetheilten.

Zwei Fragen drängen sich schliesslich auf:

1. Ist die Appendicitis larvata mit Sicherheit zu diagnosticiren?

2. Ist der Erfolg in der That auf den operativen Eingriff zu beziehen?

Was den ersten Punkt betrifft, so wird es sich, abgesehen davon, dass wir die positiven Anhaltspunkte für ein abnormes Verhalten des Wurmfortsatzes und seiner Umgebung nachweisen müssen, ganz wesentlich um die Differentialdiagnose handeln. Ich darf auf beiderlei Momente an dieser Stelle nicht näher eingehen, theils um Ihre Zeit nicht ungebührlich zu beanspruchen, theils und hauptsächlich, weil ich mich vor dieser hochansehnlichen Versammlung darauf beschränken kann, diese Dinge zu erwähnen. Die Schwierigkeiten, welche auf der Abgrenzung, bezw. Ausschliessung von Erkrankungen der Gallenblase, des Magens und seiner Umgebung, des Uterus mit seinen Adnexen, event. der Nieren, auf anderweitigen Darm- und Darmdrüsenerkrankungen beruhen, brauche ich nur zu erwähnen, aber nicht im Einzelnen auszuführen. Namentlich wird auch die chronische Salpingitis, die Oophoritis und die Peritonitis chronica, die als ihre Folge auftritt, zu beachten sein.

Edebohls hat in einer der letzten Nummern des N.-York Medical Record (1. 3. 1899) auf die Häufigkeit des gemeinsamen Vorkommens einer rechtsseitigen Wanderniere und einer Appendicitis chronica bei Frauen aufmerksam gemacht und behauptet, dass in 80—90 pCt. der Frauen mit rechtsseitiger Wanderniere eine A. chronica bestände. Ich will dies dahin gestellt sein lassen. Meine Erfahrungen sprechen nicht in diesem Sinne, aber soviel folgt aus dem vorhin Gesagten, dass man die Diagnose kaum jemals kurzer Hand stellen kann, dass vielmehr erst eine längere Beobachtung, gründliche Untersuchung des Kranken nach allen Richtungen hin ein Urtheil ermög-

Digitized by Google

licht. Dabei wird es in einzelnen Fällen auch gelingen, die muthmaassliche Ursache der Erkrankung des Wurmfortsatzes zu ermitteln und festzustellen, ob dieselbe auf einem der gewöhnlichen Vorkommnisse, Kothstauungen, bezw. bacterielle Invasionen oder tuberculösen oder typhösen Geschwüren beruht. So habe ich mit Herrn Collegen Lindner zusammen einen derartigen Fall behandelt und operirt, bei dem ein isolirtes tuberculöses Geschwür des Wurmfortsatzes vorlag. Ebensowenig wird es immer möglich sein, von vorn herein zu sagen, wie weit der Appendix, wie weit das Typhlon bezw. Coecum für sich allein, oder beide in Gemeinschaft erkrankt sind.

Wichtiger erscheint mir die Frage, wie es möglich ist, dass die Beschwerden einen so diffusen Charakter annehmen und an Stellen auftreten können, die örtlich weit von dem eigentlichen Sitz der Erkrankung entfernt sind. Es ist schwer, hierauf eine befriedigende Antwort zu geben, wenn man sich nicht mit banalen Phrasen abfinden will und etwa eine allgemein gesteigerte Empfindlichkeit beschuldigt, die durch die chronischen Verwachsungen und die daraus folgende Störung der Darmthätigkeit hervorgerufen wird. Thatsache ist nur, dass alle diese Beschwerden nach der Operation wie mit einem Zauberschlag verschwinden, also zweifellos ein Causalnexus zwischen ihnen vorhanden sein muss. Der Einwurf liegt nahe, dass der Erfolg rein suggestiver Natur sei, dass es sich nur um nervöse bezw. hysterische Personen handle, bei denen ein operativer Eingriff die bekannte günstige Suggestion erziele.

Dem gegenüber ist zu bemerken:

1. dass es sich in den meisten meiner Fälle um Kranke handelte, die in keiner Weise nervös bezw. hysterisch veranlagt waren, vielmehr die Nervosität, wo sie überhaupt auftrat, als Folge, aber nicht als Ursache der Krankheit anzusehen war;

2. dass erfahrungsgemäss solche suggestiven Einflüsse von kurzer Dauer sind, in meinen Fällen aber langjährige Heilungen bestehen;

3. und endlich, dass in den Fällen, in welchen neben chronischen Magen-, Darm- oder anderweitigen Erkrankungen mit ähnlichen Erscheinungen, wie die oben geschilderten, die Operation des Wurmfortsatzes wegen Appendicitis perforativa oder simplex acuta

Digitized by Google

gemacht wurde, die Darm- etc. Beschwerden nach der Operation nicht verschwanden, sondern in alter Weise fortbestanden, weil sie eben auf andern Ursachen beruhten.

M. H.! Das Krankheitsbild, welches ich als Appendicitis larvata bezeichnet habe, bietet keine specifischen oder charakteristischen Symptome. Sie mögen auch schon oft genug auf eine Erkrankung des Wurmfortsatzes bezogen worden sein, obgleich mir aus der Literatur nichts darüber bekannt ist, und noch einer der letzten und gründlichsten Bearbeiter der Darmkrankheiten, Nothnagel, dieselben in seinem Handbuch nicht erwähnt. Neu ist das zielbewusste operative Eingreifen unter diesen Verhältnissen. Hier befinden wir uns so recht auf einem Grenzgebiet, welches nur durch die gemeinsame Arbeit des inneren Mediciners und des Chirurgen gepflegt werden kann, denn es liegt in der Natur der Sache, dass sich die betreffenden Kranken zunächst ausschliesslich an den inneren Arzt wenden.

Ich wiederhole zum Schluss meinen Dank für die mir gütigst gewährte Erlaubniss, Ihnen diese bescheidenen Mittheilungen vorlegen zu dürfen.

Digitized by Google

LVIII.

Ueber Pyelitis bei Appendicitis chronica.

Von

Dr. H. Riese,

dirig. Arzt des Krankenhauses Britz[1]).

Im Laufe der letzten Jahrzehnte ist auf die verschiedensten Complicationen der Perityphlitis respective der Appendicitis aufmerksam gemacht worden, so sind seit längerer Zeit auch die im Anschluss an diese Erkrankung auftretenden Eiterungen um die Niere und Abscesse der Niere bekannt. Ich erinnere in letzter Beziehung nur an den Fall von Grawitz (Berl. klin. W. 1889), wo der perityphlitische Herd, nachdem er mehrere Oeffnungen in verschiedenen Darmschlingen genagt hatte, in das retrocoecale Gewebe durchgebrochen war, dann von der Niere diese inficirend weiterging, und ins Duodenum durchbrach. Ich selbst fand unter 37 in den letzten $1\frac{1}{2}$ Jahren operativ behandelten Fällen von akuter oder chronischer Appendicitis 2 mal eine Eiterung in der Fettkapsel der Niere.

Unbekannt scheint mir bisher das Auftreten einer reinen Pyelitis als Complication jener Erkrankung zu sein, und doch sollte man meinen, dass eine solche sich nicht gar so selten entwickeln müsse, wenn man bei manchen Operationen von chronisch recidivirender Appendicitis die colossalen Schwarten sieht, welche auch den Ureter umgeben, denselben so stark comprimirend oder abknickend, dass eine Harnstauung im rechten Nierenbecken eintreten sollte. Es schien mir deshalb berechtigt, 2 Fälle von

[1]) Vorgetragen am 3. Sitzungstage des Congresses, 7. April 1899.

Digitized by Google

Pyelitis bei Appendicitis chronica bekannt zu geben, sowohl wegen des theoretischen, wie des rein practischen Interesses, das sie beanspruchen.

In dem ersten, in seiner allmäligen Entstehung ganz klaren Falle handelt es sich um einen 17jährigen Burschen, der am 6. 8. 98 mit acuter Wurmfortsatzentzündung aufgenommen wurde, und bei dem am 7. Tage der Erkrankung ein jauchiger, intraperitonealer, abgekapselter Abscess in der rechten Regio hypogastrica eröffnet wurde. Am 14. Krankheitstage musste ein zweiter Abscess in der linken Regio hypogastrica eröffnet werden, worauf sich der Pat. einigermassen erholte, nachdem das Fieber bereits nach der ersten Incision abgefallen war. Nun kam es am 22. Krankheitstage plötzlich zu einer einmaligen Temperatursteigerung bis 40°, die sich am 30. Tage wiederholte. Gleichzeitig trat ein Tumor auf, der der rechten Niere angehörte, deutlich ballotirte und fluctuirte, während Pat. Schmerzen unterhalb des Rippenbogens in der Mammillarlinie angab. Die Urinmenge war gegenüber den vorhergehenden Tagen vermindert, sie betrug 700 ccm. Ich glaubte eine Eiterung um die Niere annehmen zu sollen, punctirte in der rechten Scapularlinie im 11. Intercostalraum, förderte aber nur klare, gelbliche Flüssigkeit zu Tage, die sich nach der chemischen Untersuchung als Urin erwies. Ich hatte ca. 30 ccm entleert. Schon nach zwei Tagen war der Tumor verschwunden, ebenso die Schmerzen, während die täglich entleerte Urinmenge wieder stieg, bis 1200 ccm und darüber. Es handelte sich also um eine Harnstauung im rechten Nierenbecken.

Patient wurde am 3. 10. 98 in gutem Zustande entlassen mit vernarbten Abscessen. Am 13. 12. 98 liess sich Patient, nachdem in der Zwischenzeit das Aufbrechen der Abscessnarben einen zweiten kürzeren Krankenhausautenthalt veranlasst hatten, zum dritten Male aufnehmen, da er neuerdings Schmerzen und Fieber bekommen hatte. Die Abendtemperatur betrug 38,8°. Es bestanden Schmerzen in der rechten Darmbeingrube, der Urin war normal. Ich führte daher am 14. 12. 98 nach Laparotomie in der Mittellinie die Amputation des Appendix aus. Dabei fand sich derselbe in einen Netzklumpen eingebettet, und von diesem Klumpen aus gingen Stränge zur rechten Darmbeingrube in verschiedenen Richtungen, breitere Verwachsungen war der Netzklumpen mit dem parietalen Peritoneum in der Gegend der Kreuzungsstelle von Ureter und Art. iliaca eingegangen. Die Verwachsungen liess ich unberührt und beschränkte mich auf die Entfernung des Appendix. In dem Appendix fand sich ein Abscess, ca. 5 ccm Eiter enthaltend. 8 Tage nach der Laparotomie trat unter Temperatursteigerung wieder ein Tumor in der rechten Nierengegend auf, die Urinmenge ging auf 650 ccm in 24 Stunden zurück, eine Punction entleerte wieder klaren Urin. Ich entschloss mich 14 Tage nach der ersten Laparotomie wegen andauernden Fiebers und andauernder Schmerzen in der Gegend der rechten Niere zur nochmaligen Oeffnung des Leibes und löste nun alle Verwachsungen, die sich zwischen Netz, Darmwandungen und parietalem Peritoneum noch vorfanden, so dass der Ureter unter dem parietalen Peritoneum frei zu sein schien. Wohl bei dieser zweiten Laparotomie war ein Tupfer

Digitized by Goog

in der Bauchhöhle zurückgeblieben, der sich unter Eiterung aus der Bauchnarbe ausstiess und 12 Tage nach der zweiten Laparotomie zu Tage kam. Gleichzeitig trat reichlich Eiter im Urin auf, ohne Symptome eines Blasenkatarrhs, während der zuerst verschwundene Tumor der rechten Niere wieder deutlich fühlbar wurde und stark remittirendes Fieber einsetzte in Intervallen von 2—3 Tagen. Der Urin war sauer, enthielt mikroskopisch ausser einigen geschwänzten Epithelien nur Eiterkörperchen. Auf Darreichung von Salol schwanden Eiter, Fieber und Tumor, und Patient konnte vier Wochen nach der zweiten Laparotomie völlig geheilt entlassen werden.

Ich habe den Patienten vor Kurzem in blühendem Zustande mit festen Bauchnarben wiedergesehen.

Die Erklärung des Verlaufes der Affection der rechten Niere dürfte nach den bei den verschiedenen Operationen erhobenen Befunden sehr einfach folgende sein. Die vom Netz und den Därmen in der Umgebung des Eiter enthaltenden Appendix ausgehenden und an dem rechtsseitigen parietalen Bauchfell in der Umgebung des Ureters adhaerirenden Stränge führten wahrscheinlich durch Zug zu einer Knickung des Ureter und so mittelbar zu einer Harnstauung im Nierenbecken. Von der Eiteransammlung im Appendix oder wahrscheinlicher von den bei der Ausstossung des Tupfers gebildeten Eitermengen erfolgte auf dem Blutwege eine Infection des im Nierenbecken gestauten Urins. Nach Aufhebung der Knickung und Sistiren der Eiterung im Bauche entleerte sich der Eiter aus dem Nierenbecken, und die Entzündung desselben verschwand.

Der zweite Fall betrifft ein 15jähriges Mädchen, das im 5. Lebensjahre die erste Blinddarmentzündung mit Abscessbildung durchgemacht hatte, und nach mehrfachen Recidiven im Januar 1899 abermals einen perityphlitischen Abscess bekam. Bald danach trat unter Fiebersteigerung ein Tumor in der rechten Nierengegend und Eiter im Urin auf, ohne dass ein Blasenkatarrh vorhanden war. Die Eitermassen im Urin waren sehr beträchtliche. Ich legte den in der Mitte obliterirten Wurmfortsatz frei und amputirte ihn, nachdem ich ganz enorme Schwarten in der Umgebung des in das kleine Becken hineinhängenden Fortsatzes durchtrennt und exstirpirt hatte. Dieselben umgaben die Arteria und Vena iliaca communis ganz dicht, so dass nur mit grosser Mühe eine Verletzung der Gefässe vermieden werden konnte. Mit den Gefässen war auch der Ureter in die Schwarten eingemauert, die sich nach unten in das kleine Becken gegen die Blase hin fortsetzten. Im kleinen Becken fand sich ein Koth und Eiter enthaltender Abscess. Der Koth kam aus einer Dünndarmschlinge, die mit den Schwarten verwachsen war, sich wahrscheinlich abgeknickt hatte — Patientin hatte zu Hause kurze Zeit Ileussymptome gehabt —

Digitized by Google

und an der Knickungsstelle perforirt war[1]). Eine Perforation der Blase war nicht vorhanden.

Während Kothfistel und Abscess allmälig ausheilten, hielt die Pyelitis an. Ich legte daher später die Niere nebst Nierenbecken und obersten Theil des Ureters vom Lendenschnitt aus bloss, wobei ich durch vielfache Punctionen aus der Niere selbst keinen Eiter bekam. Das Nierenbecken war beträchtlich erweitert, der Ureter im obersten Abschnitt frei. (Die Niere durch Sectionsschnitt zu öffnen, um etwaige Nierenabscesse zu finden, wagte ich bei dem schlechten Befinden der Patientin nicht.)

Auch hier ist unter Darreichung von Salol der Eitergehalt des Urins jetzt bis auf geringe Spuren beseitigt. In diesem Falle kann es sich entweder um Knickung oder um Compression des Ureters gehandelt haben. Die Eiterung, die zur Infection des Nierenbeckens führte, lag hier im kleinen Becken, und es ist möglich, dass hier erst einen Ureteritis, uud dann die Pyelitis entstanden ist.

Auffallend ist, dass es sich in den beiden Fällen von Pyelitis um jugendliche Personen handelt. Möglich dass bei diesen die Wandung des Ureters zarter ist als bei Erwachsenen, da so leichter eine Abknickung oder Compression durch peritonitische Stränge, die in seiner Umgebung adhaeriren, oder durch peritonitische Schwarten zu Stande kommt. Beide Fälle scheinen zu beweisen, dass eine im Gefolge chronischer Appendicitis zur Entwickelung gekommene Pyelitis durch Entfernung der den Ureter abknickenden Stränge und Schwarten in der Umgebung des Appendix zur Heilung kommen kann, ohne dass weitere Eingriffe nothwendig sind.

---

[1]) Cfr. Sonnenburg, Pathologie und Therapie der Perityphlitis. III. Aufl. 1897. Fall 177, S. 1 5 . 8

Digitized by Google

LIX.

Ueber einen durch Laparotomie geheilten Fall von Hernia ileocoecalis incarcerata.

Von

Dr. H. Riese,

dirig. Arzt des Kreiskrankenhauses in Britz[1]).

Die ausserordentliche Seltenheit der zur klinischen Beobachtung gelangten wahren intraabdominalen Hernien, d. h. der in den normalen Peritonealtaschen innerhalb des Bauches zur Entwickelung kommenden Brüche, rechtfertigt die Mittheilung eines einzelnen Falles. Zahlreiche Anatomen, ich nenne nur Treitz[2]), Waldeyer[3]), Gruber, Toldt[4]) und Broesicke[5]), haben sich bemüht, Klarheit zu schaffen über die Anatomie, zum Theil auch über die prädisponirenden Ursachen, die zur Entwickelung genannter Hernien führen; die Kliniker haben sich wenig mit ihnen beschäftigt. Einen zusammenfassenden, etwas genaueren Ueberblick über die Klinik dieser Hernien findet man eigentlich nur bei Leichtenstern[6]), ganz ins Detail gehende Ausführungen nur bei Jonnesco[7]), der die sämmtlichen bis dahin vorhandenen Beobachtungen kritisch sichtete.

---

[1]) Vorgetragen am 3. Sitzungstage des Congresses, 7. April 1899.

[2]) Treitz, Hernia retroperitonealis. Prag 1857.

[3]) Waldeyer, Hernia intraperitonealis etc. Virchow's Archiv. Bd. 60.

[4]) Toldt, Bau und Wachsthumsverhältnisse der Gekröse etc. Denkschr. d. Kgl. Akad. d. Wissensch. zu Wien. 1879. Bd. 41, und: Darmgekröse und Netze etc. D. d. K. A. d. W. zu Wien. Math.-naturw. Kl. Bd. 56. 1889.

[5]) Broesicke, Intraperitoneale Hernien und Bauchfelltaschen. Berlin 1891.

[6]) Leichtenstern in Ziemssen's Handbuch. Bd. VII. 2.

[7]) Jonnesco, Hernies int. rétro-péritonéales. Paris 1890. G. Steinheil.

Digitized by Google

Nothnagel[1]) widmet den inneren Hernien in seinem vor Kurzem vollendeten Werk über die Erkrankungen des Darmes nur wenige Worte, „weil sich die echten inneren Hernien mit einziger Ausnahme der Hernia diaphragmatica immer der Diagnose entziehen.“

Wenn dieser Satz im Allgemeinen allseitig als richtig anerkannt werden dürfte, so doch nur mit der Einschränkung, dass eine Wahrscheinlichkeitsdiagnose nicht unmöglich erscheint; ja dass in manchen Fällen von Hernia duodenojejunalis auch wohl eine exacte Diagnose zu stellen ist, wie dies namentlich Leichtenstern betont hat. Auch in dem von mir beobachteten Falle konnte wenigstens eine Wahrscheinlichkeitsdiagnose gestellt werden.

Es handelt sich um die seltenste Form der inneren Hernien, diejenige, die sich in einer der pericoecalen Taschen entwickelt.

In der Gegend um das Coecum kommen klinisch nur zwei der normalen Taschen des Peritoneums in Betracht: 1. der Recessus retrocoecalis, der sich hinter dem Coecum zwischen diesem und dem parietalen Bauchfell befindet, und nach aussen von dem Ligamentum intestini coeci begrenzt wird, nach vorn von dem Coecum, nach hinten von der hinteren Bauchwand, nach innen von der Anlöthungsstelle des ileocoecalen Darmabschnittes resp. des Darmgekröses an die hintere Bauchwand; 2. der Recessus ileocoecalis Luschka's. Derselbe wurde von Waldeyer als Recessus ileocoecalis inferior, von Broesicke nach dem Vorgange von Jonnesco als Fossa ileoappendicularis bezeichnet; letztere Benennung dürfte die verständlichste sein.

Hernien der Fossa retrocoecalis sind etwas häufiger beobachtet als solche der Fossa ileoappendicularis, wohl aus dem einfachen Grunde, weil die letztere Tasche sehr selten so gut entwickelt ist, dass eine Hernie in ihr Platz finden kann.

Von 11 bei Jonnesco aufgeführten Fällen von Hernia retrocoecalis erkennt Broesicke nur 4 als einer eingehenden Kritik Stand haltend an, von Hernien des Recessus ileoappendicularis wird von Jonnesco und Broesicke übereinstimmend nur eine einzige Beobachtung aufgeführt, diejenige, die Snow[2]) 1846 als innere Einklemmung in einer Oeffnung des Mesenteriums beschrieb.

[1]) Specielle Pathologie und Therapie Nothnagel's. XVII. Theil II.
[2]) Snow, London med. Gazette. 1846.

Digitized by Google

Er hatte den Ort der Einklemmung bei einer 4 Tage lang von ihm wegen Ileus behandelten 24jährigen, im 8. Monat schwangeren Frau erst bei der Section auffinden können, und beschrieb als solchen die Fossa ileoappendicularis, deren Anatomie damals noch sehr wenig bekannt war, so genau, dass der Fall als zweifellose Hernie der Fossa ileoappendicularis anerkannt werden muss. Ein von Tuffier[1]) erwähntes und als Hernia ileoappendicularis gedeutetes Präparat aus dem Musée Dupuytren (pièce de Michon) will Jonnesco nicht als solche Hernie anerkennen. Zu der einen weit zurückliegenden Beobachtung von Snow kam dann 1896 eine zweite von Nasse[2]), der die Einklemmung einer Dünndarmschlinge in die Fossa ileoappendicularis durch Laparotomie beseitigte. Da der Patient nach der Operation starb, konnte Nasse auch die anatomischen Verhältnisse auf das Genaueste untersuchen.

Was diese letzteren betrifft, so schildere ich sie an der Hand eines Präparats, das ich nach diesbezüglicher Untersuchung einer grossen Zahl von Leichen an derjenigen eines 47jährigen, an Nephritis verstorbenen Mannes fand, bei dem diese Tasche besonders gut ausgebildet war. Der Recessus liegt in dem inneren Winkel zwischen Ileum, Coecum und Appendix und öffnet sich nach links und unten. Er wird begrenzt nach rechts vom Appendix und Coecum, nach oben vom Ileum, nach hinten vom Mesenteriolum, nach vorne von der Plica ileocoecalis. Die Bruchpforte wird von dem Saum dieser Falte gebildet. Dieselbe wurde, nachdem sie zum ersten Male im Santorini'schen Atlas[3]) erwähnt und abgebildet worden war, von Huschke[4]) beschrieben und von Luschka[5]) genauer untersucht, der sie ihrer Entstehung nach als Muskelfalte auffasste. Sie entspringt von der vorderen Fläche des Ileumendes, hier eine Ansatzlinie von 8—12 cm Länge aufweisend, zieht von da in frontaler Richtung gegen das Coecum resp. den

---

[1]) Tuffier, Etude sur le coecum et ses hernies. Arch. gén. de méd. Juin 1887.

[2]) Nasse, Ein Fall von incarcerirter Hernia ilioappendicularis. Arch. f. klin. Chirurgie. Bd. 51. Heft 4.

[3]) Observationes anatomicae. Venet. 1724.

[4]) Huschke, Lehre von den Eingeweiden und Sinnesorganen des menschlichen Körpers. Leipzig 1844.

[5]) Luschka, Ueber die peritoneale Umhüllung des Blinddarms und über die Fossa iliococcalis. Arch. f. path. Anat. 1861, und Anatomie des Bauches. Tübingen 1863.

Digitized by Google

Processus hin, und biegt vor dem Processus auf die Vorderfläche des Mesenteriolum um. Die Falte wurde von Jonnesco bereits im dritten Fötalmonat gesehen; in ihr verlaufen die von Luschka zuerst entdeckten Muskelbündel, die Toldt schon am Ende des fünften Embryonalmonats nachwies, und die nach seinen Ausführungen bei dem in entgegengesetzter Richtung vor sich gehenden Wachsthum vom Coecum und Ileum mit dem visceralen Peritoneum von der Darmwand des Ileum mit abgehoben werden. Nach der Ansicht von Broesicke ist die Weiterentwickelung der Falte aber auch von den Gefässen abhängig, die als Zweige der Art. ileoappendicularis in der Nähe des Faltenrandes entlang ziehen. Der Raum der Tasche ist verschieden gross, bei guter Entwickelung tauben- bis hühnereigross.

Der von mir beobachtete Fall einer Hernia ileoappendicularis betraf einen 32jährigen Fraiser, der, am 27. 6. 98 in das Krankenhaus aufgenommen, angab, dass er seit circa einem halben Jahre einen kleinen rechtsseitigen Leistenbruch habe, ohne dass derselbe Beschwerden gemacht habe. Am 21. 6. habe er beim Heben von Eisentheilen plötzlich kolikartige Leibschmerzen oberhalb des Leistenbruchs bekommen, die ihm ein Weiterarbeiten unmöglich machten. Auf Abführmittel erfolgte noch Stuhlgang, nach 2 Tagen habe er Alles erbrechen müssen; seit 36 Stunden habe er fortwährend Kothbrechen. Der Pat. war hochgradig collabirt, mit klebrigem Schweiss bedeckt, der Puls kaum fühlbar, 120—130 Schläge in der Minute, Temperatur betrug 35,5°. Es fand copiöses Erbrechen kothiger Massen statt. Patient klagte über allgemeine Schmerzen im Leibe und besondere Druckempfindlichkeit in der Ileocoecalgegend. Aeussere Bruchpforten sind völlig frei, rechter Leistencanal für den Finger eben durchgängig, auch frei. Das Abdomen ist mässig aufgetrieben, noch eben eindrückbar, Peristaltik nicht vorhanden, freier Erguss nicht nachweisbar. In der Ileocoecalgegend glaubte ich eine Resistenz zu fühlen. Das Bestehen einer Appendicitis oder einer Intussusception war auszuschliessen, und es musste die Diagnose auf acuten Ileus durch innere Incarceration gestellt werden. Um den Ort der Passagebehinderung, der nach der Art des Kothbrechens vermuthlich in dem unteren Ileumabschnitt oder noch tiefer sich befand, näher bestimmen zu können, applicirte ich nach gründlicher Magenausspülung einen hohen Einlauf von 3 Liter Wasser mit dem Kuhn'schen Darmrohr. Das Wasser drang ohne Hinderniss bis in die Gegend des Coecum, und es trat nun hier etwas nach innen vom Coecum eine eiförmige, glatte, scharf abgegrenzte Geschwulst mit tympanitischem Percussionsschall hervor, während das Coecum und Colon ascendens deutlich gedämpften Schall aufwiesen, um nach Ablassen des Wassers wieder tympanitischem Schall Platz zu machen. Die rundliche Gestalt des Tumors, seine scharfe Begrenzung waren besonders auffallend und sprachen für die Möglichkeit des Bestehens einer Darmeinklemmung in einer pericoecalen Tasche.

Digitized by Google

Die Behebung des Hindernisses war unter allen Umständen geboten. Daher Laparotomie in der Mittellinie unter localer Anästhesie. Ich ging nach möglichster Verschiebung der geblähten Darmschlingen in die linke Bauchhälfte mit der Hand sofort in die Gegend des Coecum und fand nun eine ganz tiefe Ileumschlinge zwischen Coecum und Processus fixirt, den untersten Theil des Ileum collabirt. Mit Leichtigkeit konnte ich die Schlinge aus dem einklemmenden Ring befreien und übersah nun deutlich die Fossa ileoappendicularis, deren Randfalte straff gespannt war, so dass die Pforte einen Finger gerade gut passiren liess. Die Höhle war taubeneigross, der Processus war zart. An der eingeklemmten Schlinge fand sich gegenüber dem Mesenterialansatz eine markstückgrosse, blauschwarze Partie, von einer ganz scharfen, grauweissen Schnürfurche umgeben. Da die Circulation in der Darmschlinge sich wiederherstellte, reponirte ich sie, nachdem ich den übrigen Darm und die Bauchhöhle abgetastet hatte, ohne weitere Abnormitäten zu finden, auffallend war nur eine besondere Länge des Mesenteriums und ein Ausgezogensein der zu der eingeklemmten Schlinge gehörigen Mesenterialpartie. Uebrigens war der rechte innere Leistenring frei. Nach Entfernung einer mässigen Menge von trübem Exsudat aus der Bauchhöhle Verschluss derselben durch Etagennaht. Nachts nach der Operation erfolgte Stuhlgang, Winde gingen ab, doch hielt galliges Erbrechen noch 8 Tage lang an, es sistirte dasselbe nur bei linker Seitenlage, die der unruhige Patient jedoch nicht dauernd beibehielt. Trotz dieser Besonderheit dürfte als Grund für das lang anhaltende Erbrechen wohl nur die peritoneale Reizung und die Herabsetzung der Peristaltik durch Darmlähmung verantwortlich zu machen sein. Nachdem Patient noch eine Otitis media durchgemacht hatte, konnte er am 16. 8. 98 in gutem Gesundheitszustande entlassen werden, dessen Andauern ich noch später constatiren konnte, zu einer Zeit, als der rechtsseitige Leistenbruch wieder hervorgetreten war.

Es handelte sich also um einen zweifellosen Fall von Hernia incarcerata ileoappendicularis, und zwar um einen Darmwandbruch einer tiefen Ileumschlinge.

Was die Entstehung dieser Form der inneren Hernie betrifft, so ist sie leichter zu erklären, als die der übrigen intraabdominalen Hernien. In erster Linie müssen wir uns ja bezüglich des Auftretens von Hernien in inneren Bauchfelltaschen immer fragen, wie kommt es, dass sich eine solche Tasche, deren durch Adhäsion zusammenliegende Wände sich bei der Wirkung der Bauchpresse nur noch fester aneinanderlegen müssen, überhaupt öffnet. Schon Tuffier hat nun darauf aufmerksam gemacht, dass gerade die Fossa ileoappendicularis bei stärkerer Füllung des unteren Ileumendes und des Coecum vermöge ihrer anatomischen Verhältnisse sich öffnen muss, indem dann die an diesen aneinander-

University of California LIBRARY Medical Department

strebenden Darmabschnitten befestigte Plica appendicularis sich anspannt. Jonnesco behauptet, um das Klaffen der Tasche herbeizuführen, sei ausser der Füllung der genannten Darmabschnitte noch eine gewisse Fixation des Processus nothwendig. Ich muss annehmen, dass letzteres nicht nothwendig ist. Ich konnte nämlich an der Leiche des Mannes, der ich später das oben erwähnte Präparat einer gut ausgebildeten Fossa ileoappendicularis entnahm, mit Leichtigkeit folgendes Experiment machen und meinen Assistenten demonstriren. Ich band das Colon ascendens in der Mitte zu, durchschnitt das Ileum 30 cm oberhalb der Ileocoecalklappe und liess von dem Schnitt aus Wasser in den abgebundenen Darmabschnitt einlaufen. Sobald sich Ileum und Coecum füllten, öffnete sich die vorher zusammengefallene Fossa ileoappendicularis, indem sich die Plica ileoappendicularis anspannte; unter immer stärkerer Spannung der Plica erweiterte sich die Bauchfelltasche ad maximum, sobald Ileum und Coecum ganz mit Wasser gefüllt waren. Dieses Verhältniss stellte sich ein, obgleich der Processus ganz besonders lang war, ein sehr freies Mesenteriolum besass, also gar nicht fixirt war, und obgleich auch das Coecum vollkommen frei war. Nur das letztere musste ich ganz leicht mit einem Finger fixiren, da es sonst weit nach vorne auswich; die von mir ausgeübte Fixirung war aber nicht hochgradiger als die durch die Bauchdecken unter normalen Verhältnissen ausgeübte.

Klafft nun die Bauchfelltasche erst einmal, so wird die Bauchpresse das Klaffen nur vermehren können, da dadurch eine straffere Fixation des gefüllten Coecum und Ileumendes und somit eine noch stärkere Spannung der Plica ileoappendicularis herbeigeführt wird.

Was diese Verhältnisse bei dem von mir operirten Falle betrifft, so war hier das Mesenteriolum relativ kurz, der Processus gestreckt. Dass Coecum und Ileum vor Eintritt der Einklemmung gefüllt waren, dürfte mit Wahrscheinlichkeit daraus geschlossen werden, dass der Patient nach der Einklemmung noch Stuhlgang gehabt hat. Uebrigens zieht Nasse für den von ihm beobachteten Fall aus dem gleichen Verhältniss denselben Schluss.

Weitere Momente zur Aufklärung über die Entstehungsweise der Einklemmung in dem speciellen Fall sind folgende: Das Mesenterium des Dünndarms war entschieden länger als gewöhnlich,

Digitized by Google

ausserdem erschien die zu der eingeklemmten Schlinge gehörige Partie des Mesenteriums in die Länge gezogen. Es ist nun sehr wahrscheinlich, dass die eingeklemmte Schlinge mit derjenigen identisch ist, die für gewöhnlich in dem rechtsseitigen Leistenbruch vorlag, der bei einer später vorgenommenen Untersuchung zweifellos Darm enthielt, und daher vermuthlich auch in der Zeit vor der Operation resp. der inneren Einklemmung Darm enthalten hat. Nach B. Schmidt[1]) ist anzunehmen, dass sich in einem Bruch immer dieselbe Darmschlinge vorlagert, so oft sie auch reponirt werden mag, und dass sich dieselbe, wenn sie zurückgebracht wird, nicht aus der Nähe der Bruchpforte entfernt. Ausserdem ist die Mesenterialpartie einer in einem Bruch liegenden Darmschlinge ausgezogen und häufig exquisit zungenförmig und mit geringerer Elasticität ausgestattet. Für die zungenförmige Ausziehung findet sich bei Schmidt eine beweisende Abbildung, die nach einem Präparat angefertigt ist. Weiterhin neigen nach den Untersuchungen von Kelling[2]) über den intraabdominellen Druck, deren Ergebnisse Meltzing[3]) im Allgemeinen anerkennt, in Folge des statischen Druckes lufthaltige Darmschlingen dazu, nach den höchsten Punkten der Bauchhöhle auszuweichen, soweit sie nicht durch Nachbarorgane und Bänder daran gehindert werden.

Dementsprechend musste die für gewöhnlich in dem rechtsseitigen Leistenbruch vorliegende Darmschlinge nach der Reposition in der Nähe der Bruchpforte liegen und durch den statischen Druck bis etwa in die Gegend des Coecum, wo sie einen Widerstand fand, gehoben werden.

Es lagen also bei dem Patienten besonders günstige Verhältnisse vor, um ein Klaffen der Fossa ileoappendicularis herbeizuführen, zweitens befand sich in der Nähe derselben eine zur Einklemmung besonders disponirte Schlinge. Dieselbe musste, wenn sie von ihrer gewöhnlichen Lage in der Nähe des rechten Leistencanals durch den statischen Druck etwas gehoben war, ganz in die Nähe der Fossa ileoappendicularis zu liegen kommen. Wirkt nun unter solchen Verhältnissen die Bauchpresse plötzlich und

[1]) B. Schmidt, Die Unterleibsbrüche. Deutsche Chirurgie. Lfg. 47. 1896.

[2]) Kelling, Physikalische Untersuchungen über die Druckverhältnisse in der Bauchhöhle etc. Volkmann's Samml. klin. Vortr. No. 144. 1896.

[3]) Meltzing, Enteroptose und intraabdomineller Druck. Arch. für Verdauungskrankheiten. Bd. 4. Heft 1.

Digitized by Google

ruckweise auf die intraabdominalen Organe ein und contrahirt sich namentlich die linke Hälfte der Bauchmusculatur — ob speciell letzteres bei meinem Patienten der Fall war, konnte ich nicht eruiren —, so muss eine in der Nähe liegende Darmschlinge, namentlich wenn ihre Elasticität etwas verringert ist, in die offene Tasche hineingelangen. Dass eine plötzliche, starke Contraction der Bauchmuskeln die letzte Ursache des Zustandekommens der Hernia ileoappendicularis ist, nahm auch Nasse für seinen Fall an, in dem die Einklemmung bei einem 46jährigen Arbeiter nach dem Heben einer schweren Last eintrat. In diesem Sinne stellte er auch ein Gutachten für die eine Unfallrente beanspruchenden Hinterbliebenen seines Patienten aus.

Dass sich in dem von mir beobachteten Falle gerade ein Darmwandbruch entwickelte, dürfte wohl durch dieselben, hier vorliegenden Verhältnisse zu erklären sein, die nach Riedel[1]) überhaupt einen solchen Bruch am leichtesten entstehen lassen: ein möglichst beweglicher Darm und eine enge Bruchpforte in dem unter grösserer Wandspannung stehenden Leibe; Momente, die auch bei den beweisenden Versuchen über das Zustandekommen der Darmwandbrüche von Sior[2]) berücksichtigt sind.

Fasse ich noch einmal alles eben Gesagte zusammen, so muss auf Grund der klinischen Beobachtung und theoretischer, zum Theil durch Experiment als zutreffend zu beweisender Erwägungen angenommen werden, dass eine Hernia ileocoecalis entstehen kann, wenn 1. die Fossa ileocoecalis genügend entwickelt ist, 2. das Coecum einigermassen fixirt und dies sowohl wie das Ende des Ileum gefüllt sind, 3. die Bauchpresse durch plötzliche starke Contraction eine Schlinge gegen die Tasche hinpresst.

Ob nach dem Hineingelangen von Darmschlingen in die Fossa ileoappendicularis die in der gleichnamigen Falte vorhandenen Muskelfasern das Zustandekommen einer Einklemmung begünstigen, muss fraglich erscheinen, da die Muskelfasern gerade am Rande der Falte, der den Einklemmungsring bildet, gewöhnlich fehlen. Immerhin werden sie dazu beitragen, die Spannung der ganzen Falte zu verstärken.

---

[1]) Riedel, Ueber akute Darmwandbrüche etc. Volkmann's Sammlung klin. Vortr. No. 147. 1896.

[2]) Sior, Beiträge zur akuten Darmwandeinklemmung. Archiv für klin. Chirurgie. Bd. 48.

Digitized by Google

Was die Diagnose der Hernien der Fossa ileoappendicularis betrifft, so werden wir dieselbe in den Bereich unserer Betrachtung ziehen müssen, wenn Zeichen für das Bestehen einer acuten inneren Einklemmung vorliegen, wenn wir ferner einen scharf umschriebenen Tumor innen vom Coecum fühlen, wenn schliesslich die Einklemmung plötzlich durch starke Contraction der Bauchpresse entstanden ist. Hat es sich doch bisher in allen Fällen von pericoecalen Hernien überhaupt um eine acute Einklemmung gehandelt entsprechend dem kleinen beschränkten Raum, den die pericoecalen Taschen darbieten, ganz im Gegensatz zu den Hernien in anderen Bauchfelltaschen, bei denen gewöhnlich der Sack bereits weit ausgedehnt ist, wenn eine Incarceration eintritt, so dass die Einklemmung in ihnen mit derjenigen in grossen äusseren Hernien auf eine Stufe zu stellen ist.

Ein Tumor dürfte bei den pericoecalen Hernien, namentlich aber bei der Hernia ileoappendicularis eher als bei anderen inneren Hernien zu fühlen sein, da derselbe im Verhältniss zu den Tumoren, die eine Hernie in der Gegend des Duodenum oder gar eine Hernie des Foramen Winslowii macht, verhältnissmässig oberflächlich liegt. Es dürfte daher die Diagnose einer Hernia ileocoecalis mit an Sicherheit grenzender Wahrscheinlichkeit wohl in manchen Fällen zu stellen sein. Dass übrigens auch die Diagnose selbst einer Hernia duodenojejunalis nicht unmöglich ist, glaubt Leichtenstern bei Menschen mit dünnen Bauchdecken als sicher annehmen zu dürfen, dass sie einmal thatsächlich gestellt worden ist, geht aus dem Bericht, den Staudenmeyer[1]) über einen Fall gegeben hat, hervor.

Was die Behandlung aller incarcerirten inneren Hernien betrifft, so werden wir, wie bei jeder inneren Einklemmung, die Vornahme der Laparotomie verlangen müssen, so lange sie der Allgemeinzustand noch gestattet. Ich vermuthe, dass sich die klinischen Beobachtungen von inneren Hernien, seitdem die Technik der Darmchirurgie so weit vorgeschritten ist, bald mehren werden, und ich hoffe, dass wir innere Hernien nicht mehr wie früher in der grösseren Mehrzahl der Fälle nur auf dem Sectionstisch zufällig beobachten werden.

[1]) Staudenmeyer, Duodeno-jejunale Hernie mit Erscheinungen von Darmverengerung. In.-Diss. Tübingen. Stuttgart 1886.

Digitized by Google

Was nach Ausführung des Bauchschnittes und Auffindung des Hindernisses die Lösung der Einklemmung betrifft, so dürfte dieselbe nur für die parajejunalen und duodenojejunalen Hernien und die Hernien des Foramen Winslowii besondere Schwierigkeiten bereiten, wie sie namentlich von Neumann[1]) und Treves[2]) geschildert worden sind. Da ist die Tasche sehr ausgedehnt, die Menge der in derselben befindlichen Darmschlingen gewöhnlich eine grosse, vor Allem aber ist die Erweiterungsmöglichkeit der Bruchpforte namentlich wegen der unmittelbaren Nachbarschaft wichtigster Gefässe eine beschränkte.

Für die Lösung eingeklemmter Hernien in den pericoecalen Taschen bestehen derartige Schwierigkeiten nicht: die Tasche ist klein, die Bruchpforte kann nöthigenfalls ohne Weiteres gespalten werden.

Ein weiterer Punkt in der operativen Behandlung betrifft die Verhütung des Wiederauftretens der Hernie. Dasselbe wird durch Vernähung der Tasche sicher verhindert werden können, wie sie von Neumann und Nasse ausgeführt worden ist; ich habe darauf verzichtet, hauptsächlich um die Operationsdauer nicht zu verlängern. Aber ich zweifle auch, ob eine einfache Vernähung des Taschenrandes gerade für die Fossa ileoappendicularis angebracht ist, da Schott[3]) an einem von Widerhofer klinisch beobachteten Fall bei der Section eine Cyste entdeckte, die sich in dieser Peritonealtasche nach Verklebung des Randes entwickelt und durch ihr Wachsthum einen solchen Druck auf Coecum und Ileumende ausgeübt hatte, dass es zu tödtlichem Ileus kam. Es würde also zur Verhütung von Recidiven der Hernia ileoappendicularis nur die Resection des Processus mit der Plica in Frage kommen, die aber durch den Kräftezustand der Patienten vielfach sich von selbst verbieten würde.

Was schliesslich das Resultat operativen Eingreifens bei Hernien der normalen Bauchfelltaschen betrifft, so kommen, soweit mir bekannt, im Ganzen 11 Operationen in Betracht, bei denen das Vorhandensein einer in einer der normalen Bauchfelltaschen

[1]) Neumann, Ein Fall von operativ geheilter Hernia retroperitonealis etc. Deutsche Zeitschr. f. Chir. Bd. 47. Heft 5 u. 6.

[2]) Treves, Clinical Lecture on Hernia into the foramen of Winslow. Lancet, 13. Oct. 1888.

[3]) Schott, Wochenbl. d. K. K. Ges. der Aerzte in Wien. No. 44. 1862.

Digitized by Google

liegenden Hernie ganz einwandsfrei nachgewiesen ist. Zwei von diesen dürfen wohl nicht mit in Rechnung gezogen werden, da in dem einen Falle von Eve[1]), von Smith operirt, die Hernie als solche des Recessus intersigmoideus erst bei der Section erkannt wurde, nachdem vorher eine Colostomie angelegt worden war, und in dem anderen Falle bei einer Hernia duodenojejunalis, von Ridge und Hilton[2]) beobachtet, die Operation in der vorantiseptischen Zeit (1854) ausgeführt wurde mit tödtlichem Ausgang. Unter den 9 übrig bleibenden Fällen finden sich 4 duodenojejunale resp. parajejunale Hernien, die von Quénu[3]), Clarke[4]) (von Page operirt), Neumann und Tubby[5]) beschrieben wurden, und von denen die beiden letzteren mit glücklichem Endausgange operirt wurden, die von Neumann beobachtete trotz enormer technischer Schwierigkeiten, da sich in dem sehr ausgedehnten Bruch noch ein Volvulus entwickelt hatte. Eine Hernie des Foramen Winslowii wurde von Treves operirt. Es war unmöglich, den Darm ganz aus dem Bruchsack zu lösen, da es, wie Trevès sagt, trotz der vorgeschrittenen Technik noch nicht möglich ist, Art. hepatica, Vena port. und Gallengänge auf einmal zu durchschneiden. Der Patient starb gleich nach der Operation.

Ein Fall von augenscheinlich retrocoecaler Hernie — Jonnesco und Broesicke rechnen ihn zu den duodenojejunalen Hernien — wurde von Müller[6]) operirt, die Einklemmung wurde behoben, doch starb der Patient im Collaps. Eine sichere Hernia fossae retrocoecalis, von Aschoff[7]) beschrieben, wurde von Körte mit vollem Erfolg operirt. Von den 3 bisher bekannten Hernien der Fossa ileoappendicularis wurden 2 operirt, die eine von Nasse,

---

[1]) Eve, A case of strangulated hernia into the fossa intersigmoïde. Brit. med. Journ. 13. June 1885.

[2]) Ridge and Hilton, Case of strangulation of the jejunum etc. Read before the Hunterian Society. January 18. 1854.

[3]) Quénu, bei Jonnesco, S. 263.

[4]) Clarke, A case of retroperitoneal hernia. Tr. Path. Soc. London 1892/93. 67/69.

[5]) Tubby, A case of retroperitoneal hernia. Brit. med. Journal. 1898. October 29 — November 5.

[6]) Müller, Hernia retroperitonealis. Pester med.-chir. Presse. Pest 1881. XVII.

[7]) Aschoff, Zur Lehre von der Darmeinklemmung in innere Bauchfelltaschen. Berliner Klinik, Heft 100. October 1896.

Digitized by Google

die andere von mir. Nasse's Patient starb nach Lösung der Einklemmung im Collaps während der Bauchnaht.

Während Jonnesco 1890 seine Abhandlung über die inneren Hernien noch mit den Worten schliessen musste, dass die drei ihm bekannten Fälle von operativer Behandlung innerer Hernien, bei denen die Hernie selbst freigelegt wurde, nachdem die Diagnose ganz allgemein auf innere Einklemmung gestellt war, ebenso tödtlich geendigt hätten, wie die medicinisch behandelten, so erscheint die Prognose operativen Eingreifens jetzt als eine sehr viel bessere. Von 9 inneren Hernien, die in der Aera der Antisepsis operirt wurden, sind 4 geheilt.

Digitized by

LX.

Ueber Blinddarmerkrankung.[1]

Von

Dr. Renvers

in Berlin.

Seit 15 Jahren wogt der Kampf um die Behandlung der Perityphlitis. Die im ersten Gefechtseifer aufgestellte These, dass jede Perityphlitis chirurgisch zu behandeln sei, da es sich immer um Eiterungen im Wurmfortsatz und nie um spontane Heilung handle, hat man in Deutschland längst fallen lassen. Dieselbe These ist aber in Frankreich noch in den jüngsten Tagen wieder aufgestellt worden und dazu das Verlangen, die operative Behandlung müsse in den ersten 24 Stunden geschehen. Den Inneren Aerzten, die täglich am Krankenbette die Spontanheilung gewisser Fälle von Perityphlitis sahen, deren Statistik in tausenden Fällen eine Mortalität von 6—10 pCt. ergiebt, haben die Chirurgen eine Mortalitätsstatistik von circa 20 pCt. der operirten Fälle entgegengestellt und diese Zahl als die richtige für die Gesammtmortalität an Perityphlitis bezeichnet. Die eine wie die andere Statistik ist unrichtig; der einen fehlen manche Fälle von Peritonitis, die diagnostisch intra vitam nicht aufgeklärt waren, der anderen die vielen leichten spontan heilenden Perityphlitisfälle. Statistisch ist die Perityphlitisfrage auch nicht zu entscheiden. Geklärt kann dieselbe nur werden durch gesicherte klinische Beobachtung. Verwerthen wir die schönen Resultate, welche die chirurgische Be-

[1] Vorgetragen am 3. Sitzungstage des Congresses, 7. April 1899.

Digitized by Google

handlung bezüglich der pathologischen Anatomie der Perityphlitis gegeben hat, zur richtigen anatomischen Diagnosestellung, und in die Behandlung wird auch wieder Sicherheit und Ruhe kommen. Gegenwärtig herrscht für die Aerzte, die nicht Gelegenheit gehabt haben, diese Frage in der Klinik oder am Operationstisch selbst zu studiren, eine schlimme Verwirrung, die durch die berechtigten Gegensätze unter den meisten Chirurgen nur noch vergrössert wird. Zu dieser Verwirrung hat die Auflösung der Perityphlitis in die verschiedenen Arten der Appendicitis besonders beigetragen, da diese Formen mit bestimmt charakteristischen Krankheitsbildern sich klinisch nicht decken.

Welche Formen der Perityphlitis können wir klinisch auseinander halten? Trennen wir zunächst diejenigen Erscheinungen, die sich im Wurmfortsatz abspielen und auf diesen beschränkt bleiben, von dem Krankheitsbilde, welches vom Wurmfortsatze ausgeht, aber auf die Umgebung übergreift und dadurch charakteristische Zeichen macht. Behalten wir den Namen Appendicitis für die erstere Form und benennen wir mit dem hergebrachten Namen Perityphlitis alle die circumscripten peritonitischen Processe, die in der Umgebung des Wurmfortsatzes sich abspielen.

So lange der Process auf den Wurmfortsatz beschränkt bleibt, können die ausgedehntesten ulcerösen Veränderungen in demselben fast symptomlos verlaufen, wenn das Lumen desselben mit dem Darm in Verbindung steht und kein stagnirender Inhalt im Wurmfortsatz bleibt. Gelegentlich acuter Verdauungsstörungen treten in solchen Fällen kolikartige Schmerzen in der Wurmfortsatzgegend auf, die rasch und fieberlos ablaufen. Diese Processe können spontan heilen und eine vollständige Verödung des freien Wurmfortsatzes herbeiführen. Tritt im Verlauf einer solchen localisirten Wurmfortsatzerkrankung eine Stenosenbildung oder Abknickung ein, so hängt der weitere Verlauf von dem Inhalte des abgeknickten Wurmfortsatzes ab. In manchen Fällen wird der infectiöse Inhalt des Wurmfortsatzes steril und die Erkrankung verläuft symptomlos. In anderen Fällen treten zeitweise kolikartige Schmerzen im Wurmfortsatze auf, die, wenn sie sich öfter wiederholen, die klinische Diagnose einer Wurmfortsatzerkrankung wohl gestatten. Bald ist es ein Kothstein, bald ein Schleimpfropf, bald ein eitriges Secret, welches die Störung veranlasst, weil der Weg zum Darm verlegt

Digitized by Google

ist. Diese Form ist einer internen Behandlung nicht zugänglich; nur eine operative Entfernung des Wurmfortsatzes kann Hülfe schaffen. Sehr verschieden von dieser localisirten Wurmfortsatzerkrankung ist eine klinisch charakterisirte andere Form, die als Theilerscheinung einer acuten Magen- oder Darmerkrankung auftritt. Der drüsige Apparat des Wurmfortsatzes nimmt meist Theil an den Erkrankungen im Darm, und so sehen wir im Typhus, bei Dysenterie und anderen infectiösen Darmentzündungen im Verlaufe der Haupterkrankung kolikartige Schmerzen in der Blinddarmgegend auftreten, die nach Ablauf der Processe im Darm schwinden.

Ueberschreitet die Entzündung die Serosa des Wurmfortsatzes, so tritt damit ein Krankheitsbild in die Erscheinung, welches durch Exsudatbildung sich charakterisirt und klinisch sich in zwei Gruppen scheiden lässt.

Die erste Gruppe umfasst das in wenigen Stunden sich ausprägende Bild der acuten Perforationsperitonitis mit Exsudatbildung in der freien Bauchhöhle. Der vorher erkrankte Wurmfortsatz, nicht geschützt durch einen abkapselnden Wall gegen die Bauchhöhle, entleert seinen Inhalt in die freie Bauchhöhle. In diesen meist letal verlaufenden Fällen ist eine acut auftretende Gangrän des Wurmfortsatzes die Ursache. Je nach der Virulenz des Wurmfortsatzinhaltes ist der Verlauf mehr oder weniger stürmisch. Der plötzlich auftretende heftige peritonitische Schmerz, das Erbrechen, die toxische hohe Pulsfrequenz, der rasche Verfall, nicht aber der Verlauf des Fiebers charakterisirt diese Form. Nach etwa 24 Stunden tritt mit und ohne Opium die wohlbekannte septische Euphorie ein und mit und ohne Operation gehen die meisten dieser Erkrankten zu Grunde. Um diese Fälle streiten sich die Chirurgen und inneren Aerzte nicht. Hier sind die Chirurgen conservativer wie die Inneren. Ist die Diagnose richtig gestellt, so kann ein operativer Eingriff in den ersten Stunden nach dem Anfall noch gerechtfertigt und auch von Erfolg gekrönt sein. Nach Ablauf von 24 Stunden ist ein chirurgischer Eingriff in der Regel ohne Erfolg und eine abwartende exspectative Behandlung für den Kranken und die Umgebung eine günstigere.

Im Gegensatz zu dieser mit Exsudat in die freie Bauchhöhle einhergehenden Gruppe von Perityphlitis stehen die Erkrankungen

Digitized by Google

mit circumscripter Exsudatbildung, die zwei Drittel aller Fälle umfassen. Diese Fälle treten in ihrem klinischen Verlauf in zwei deutlich getrennten Krankheitsbildern auf.

Je nach der Virulenz des Wurmfortsatzinhaltes kommt es in der Umgebung des Wurmfortsatzes entweder zu einer fibrinös serösen Exsudation, oder zu einer circumscripten Eiterung. Diese Formen lassen sich in den ersten zweimal 24 Stunden klinisch nicht unterscheiden, wohl aber in ihrem weiteren Verlauf.

Je nach der Grunderkrankung des Wurmfortsatzes, bald schleichend, bald plötzlich beginnend, tritt meist im Verlauf der ersten 24 Stunden ein fühlbares Exsudat ein. Alter, Kräftezustand und vor Allem der Grad der Virulenz bestimmt die Reaction des Organismus gegen das Virus. Die Exsudatbildung ist bald von Fieber und hoher Pulsfrequenz begleitet, bald verläuft dieselbe ohne stürmische Erscheinungen.

In wenigen Tagen entscheidet sich der Kampf. Gelingt es dem Organismus, die Krankheitserreger zu vernichten, so bildet sich das Exsudat in spätestens 8 Tagen zurück und es kann bei diesem einen geheilten Anfall von Perityphlitis bleiben. Die zurückbleibenden Verwachsungen können späterhin wohl Darmstörungen veranlassen, die mit einer Erkrankung des Wurmfortsatzes direkt nichts mehr zu thun haben. Diese zuweilen bis zu ileusartigen Zuständen sich steigernden Beschwerden werden durch Massage, diätetische Vorschriften und Gebrauch von Mineralwasserkuren sich oft bessern und heilen lassen, werden aber mit Recht Gegenstand operativer Loslösung der Verwachsungen, wenn auf anderem Wege die Beschwerden nicht zu beseitigen sind.

Tritt nach einer einmal spontan abgelaufenen exsudativen Perityphlitis ein Recidiv ein, so ist damit der begründete Verdacht gegeben, dass dem Organismus die Vernichtung der virulenten Keime im ersten Anfall nicht gelungen ist. Bei irgend einer Schädigung des Gesammtorganismus wachen die Keime wieder auf und ein Recidiv folgt dem anderen. Bei dieser Sachlage ist eine operative Behandlung durch Entfernung des Wurmfortsatzes in der intervallären Zeit ungefährlich und angezeigt.

In der Mehrzahl der Fälle kommt es aber nicht zur serösfibrinösen Exsudation, sondern zur eiterigen Einschmelzung des Exsudats. Die klinische Erfahrung lehrt, dass auch diese Form

Digitized by Google

spontan heilen kann, aber es unterliegt keinem Zweifel, dass ein zur richtigen Zeit stattfindender chirurgischer Eingriff die Krankheit nicht nur wesentlich abkürzt, sondern auch den Patienten vor zahllosen drohenden Gefahren schützt.

Gerade dieser Form gegenüber ist der practische Arzt in der grössten Schwierigkeit. Die Forderung vieler Chirurgen, diese Form der Perityphlitis möglichst frühzeitig zu operiren und zwar gleich mit Entfernung des Wurmfortsatzes vorzugehen, ist vom Standpunkt des Inneren Arztes nicht zu vertheidigen. Will man diese Meinung aufrecht erhalten, so müsste auch jeder Arzt in der Lage sein, diese Operation auszuführen. Bei dem Suchen nach dem erkrankten Wurmfortsatz wird meist die Bauchhöhle eröffnet, und damit eine Gefahr geschaffen, die wohl von dem Specialisten mit grossem klinischen Apparat überwunden aber nie vermieden werden kann. Entfernt man den kranken Wurmfortsatz nicht, so lehrt die Erfahrung, dass nach einfach geöffnetem Abscess, namentlich wenn Kothsteine die Veranlassung waren, Recidive eintreten können.

Bei der einfachen Eröffnung des Abscesses besteht eine weitere Gefahr darin, dass kleinere abgekapselte Eiterheerde nicht sofort entleert werden, die beim Suchen nach dem Wurmfortsatz geöffnet und entleert werden konnten. Diese Gefahr ist aber geringer als die Eröffnung der Bauchhöhle und pflegen solche Eiterheerde meist den Weg nach der grossen Abscessöffnung zu finden.

Mag der practische Arzt den Abscess einfach eröffnen, der Specialist den Wurmfortsatz aufsuchen, wichtiger für den Kranken ist es, den richtigen Zeitpunkt der Operation zu bestimmen.

Die sofortige Operation, nachdem ein Perityphlitisanfall mit Exsudatbildung konstatirt worden, ist nach meinen Erfahrungen, die sich auf etwa 400 Fälle von Perityphlitis erstreckt, nicht anzurathen. Weder Fieber noch Pulsfrequenz, noch Exsudatbildung bilden in den ersten 2 mal 24 Stunden einen sicheren Maassstab für den weiteren Verlauf. So lange eine Reizung des Bauchfells, die sich oft über den ganzen Leib erstreckt, noch besteht, sollte man keinen operativen Eingriff vornehmen. Man warte unter ruhiger Lagerung, Nahrungsenthaltung und entsprechender Morphiumbehandlung den Verlauf der Exsudatbildung in den ersten Tagen ruhig ab. Tritt nach etwa 5 Tagen keine Zurückbildung des Ex-

Digitized by Google

sudats ein, steigt das Fieber unter zunehmenden Schmerzen in der Blinddarmgegend, Symptome, die übrigens beide bei ausgedehntester Abscessbildung auch fehlen können, so wird man eine Eiterung mit grösster Wahrscheinlichkeit annehmen können. Ist ein abgekapselter Eiterheerd konstatirt, so ist die Eröffnung anzurathen. Zu diesem Zeitpunkt, wo die freie Bauchhöhle durch einen festen Wall gegen den Eiterheerd abgeschlossen, ist die Operation ungefährlich, während dieselbe in den ersten Tagen schwieriger auszuführen und gefährlicher für den Patienten ist.

Es unterliegt keinem Zweifel, dass auch eitrige Exsudate sich spontan zurückbilden und ausheilen können, allein die Gefahren während der Resorption sowie die wahrscheinlich zu erwartenden Recidive stehen nicht im Verhältniss zu dem chirurgischen Eingriff, wenn er in richtiger Weise zu richtiger Zeit ausgeführt wird.

Das „cito“ des chirurgischen Wahlspruches hat für die acute Perforations-Peritonitis, das „tuto“ für den perityphlitischen Anfall seine Geltung.

Digitized by Google

LXI.

Darmverstopfung durch eine Mullcompresse.

Von

Professor Dr. Rehn

in Frankfurt a. M.[1]).

M. H.! Es ist eine sehr bekannte Thatsache, dass im Verlauf einer Operation Instrumente, Compressen, Drainröhren aus dem Gesichtsfelde des Chirurgen kommen und in der Wundhöhle zurückbleiben können. Meist geschieht dies bei schwierigen, durch irgend welche Zwischenfälle complicirten Eingriffen: bei collabirten Patienten, deren Zustand auf rascheste Vollendung der Operation drängt, bei schlechter Narkose, welche die Aufmerksamkeit des Operateurs und seiner Assistenten ablenkt etc. Am häufigsten ist dieses fatale Ereigniss bei Laparotomien. Das ist auch begreiflich, weil ja in der grossen, von Darm gefüllten Höhle ein Gegenstand besonders leicht verschwinden kann.

Die Literatur enthält eine ziemlich grosse Reihe hierher gehöriger Fälle; sie würde zweifellos eine beträchtlich umfangreichere sein, wenn alle diesbezüglichen Erfahrungen auch wirklich veröffentlicht würden; das aber geschieht nur zum geringsten Theil.

Ich will mich — in Hinsicht auf das vorzulegende Präparat — auf die Besprechung derjenigen Fälle beschränken, wo eine Compresse im Leib zurückgelassen worden ist. Nicht selten war eine tödtliche Peritonitis die Folge. Verschiedentlich wurde die Com-

[1]) Vorgetragen am 2. Sitzungstage des Congresses, 6. April 1899.

Digitized by Google

presse per rectum entleert: sie war also in den Darm durchgebrochen. Im Jahre 1892 theilte Pilate mit, dass bei einer Patientin sich $6^1/_2$ Monate nach der betreffenden Operation eine versehentlich zurückgelassene Compresse mit dem Stuhl entleert hätte. Eine Woche später brachte Michaux folgenden interessanten Fall zur Kenntniss: Einer Patientin wurden von einem ausgezeichneten Chirurgen zweizeitig, das erste Mal die beiden Ovarien, dann der Uterus exstirpirt. 4 Wochen nach der letzten Operation stellten sich heftige Schmerzen ein, die beständig anhielten, bei jeder Anstrengung stärker wurden und Patientin zu jeder Arbeit untauglich machten. Man konnte im Leib einen schlecht zu begrenzenden Tumor von Mandarinengrösse fühlen. Es bestanden weder Erscheinungen von Peritonitis, noch von Darmobstruction; es war auch kein Fieber vorhanden. Es wurde die Diagnose auf Adhäsionen gestellt.

Bei der Operation fand sich ein unentwirrbares Knäuel von Dünndarmschlingen vor. Bei dem Versuch, die Verwachsungen zu lösen, riss der Darm ein und es wurde in seinem Innern eine Jodoformgazecompresse sichtbar. Dieselbe wurde entfernt; schliesslich wurde eine Darmresection nöthig. Patientin starb $1^1/_2$ Monate nach der Operation an den Folgen einer chronisch septischen Peritonitis.

Das Präparat, das ich hier Ihnen vorzulegen mir erlaube, hat folgende Geschichte[1]):

Am 13. X. 1897 wurde das 32 Jahre alte Fräul. G. mit den Erscheinungen einer diffusen Peritonitis in das Krankenhaus gebracht; ein gleichzeitig im linken Parametrium fühlbarer, nahezu kindskopfgrosser Tumor führte zur Wahrscheinlichkeitsdiagnose „geplatzter Pyosalpinx". Es wurde sofort zur Operation geschritten: die Bauchhöhle enthielt eine beträchtliche Menge einer trüben, serös-eitrigen Flüssigkeit; die Darmschlingen waren fibrinös belegt. Narkose war äusserst unruhig; dabei wurde der Darm herausgepresst; er wurde nach oben gelegt und in Kochsalzcompressen eingeschlagen. Der Pyosalpinx war mit der Flexura iliaca fest verwachsen, wurde nach vergeblichen Lösungsversuchen scharf abpräparirt, derart, dass ein Stück der Geschwulstwand am Darme

[1]) Die ausführliche Krankengeschichte ist im Anhang mitgetheilt.

Digitized by Google

belassen wurde. Nach Exstirpation des Tubensackes Auswaschung der Bauchhöhle mit Kochsalzlösung, Reposition des Darmes unter permanenter Kochsalzberieselung, Jodoformgazetampon nach dem Douglas hin.

Die Peritonitis ging nach der Operation zurück; nach 8 Tagen wurde der Tampon entfernt; Tags darauf zeigte sich eine kleine Kothfistel. Dieselbe schloss sich in kurzer Zeit und am 9. 12. 97 konnte Patientin in vorzüglichem Befinden entlassen werden. Von ihrer Entlassung ab bis Mitte April 1898, also über 4 Monate, war Patientin vollkommen gesund; sie verrichtete ihre Arbeit ohne irgendwelche Beschwerden und hatte nicht das Geringste zu klagen. Dann bekam sie, wie sie meint, nach dem Genuss von Rothkraut „Magenschmerzen". Zunächst bestand nur ein leiser, anhaltender Schmerz; nach 2 Tagen aber gesellten sich Krampfanfälle hinzu, welche zunächst seltener, später aber in Pausen von 5 Minuten auftraten. 8 Tage nach Beginn der Schmerzen trat sie in das Hospital zum Heil. Geist ein. Da jedoch angeblich ihrem Wunsche nach einer Operation nicht stattgegeben wurde, kam sie am 4. 5. ins städtische Krankenhaus.

Man fühlte damals einen quer durch das Epigastrium verlaufenden, wurstförmigen, druckempfindlichen Tumor von 10 cm Länge, der gegen die Bauchdecken verschieblich war; gleichzeitig bestanden Erscheinungen eines Passagehindernisses im Darm. Es wurden Adhäsionen angenommen und die Patientin genau beobachtet. Als die Schmerzen immer grössere Dimensionen annahmen, als schliesslich Stuhl und Blähungen seit 3 Tagen nicht mehr abgingen, entschloss ich mich zur Operation.

Operation, 18. 5.: In Narkose fühlt man den Tumor oberhalb der Coecalgegend. Nach Oeffnung des Abdomens wird eine kleine Menge blutig seröser Flüssigkeit entleert; einige Darmschlingen sind leicht verklebt. Es gelingt, sofort eine geschwulstartige Darmschlinge aus dem Bauche hervorzuziehen; sie zeigt beginnende Gangrän; oberhalb sind die Schlingen gefüllt, unterhalb leer. Es wird der Darm in einer Länge von 40 cm resecirt, circuläre Darmnaht angelegt. Das resecirte Stück gehört dem oberen Theile des Dünndarmes an. Die genaue Untersuchung der Bauchhöhle zeigt den Uterus anteflectirt und einzelne dünne Adhäsionen älteren Datums am Netz und den oberen Darmschlingen. Ver-

Digitized by Google

schluss der Laparotomiewunde. — Heilung ohne jeden Zwischenfall; Patientin ist jetzt blühend und gesund. Die Geschwulst selbst präsentirt sich als eine frei im Darmlumen liegende und dasselbe genau ausfüllende, fest zusammengedrehte Mullcompresse, und es entsteht die Frage, wie die Compresse in den Darm gekommen ist. Nach reiflichster Ueberlegung bin ich zu der Ueberzeugung gelangt, dass dieselbe bei der ersten Operation in der Bauchhöhle zurückgeblieben und dann in den Darm eingewandert sein muss[1]). Die Bedingungen zu einem eventuellen Zurücklassen einer Compresse waren ja gegeben einmal in der Eile, zu der der collabirte Zustand der Patienten trieb, dann in der durch die überaus unruhige Narkose wiederholt verursachten Ablenkung unserer Aufmerksamkeit vom Operationsfelde. Klar läge ja der Fall, wenn, wie bei der Michaux'schen Beobachtung, ein verwachsenes Knäuel von Dünndarmschlingen, wenn die Reste eines Abscesses, wenn überhaupt ausgedehntere Adhäsionen vorgefunden worden wären; aber nichts deutete auf die Stelle eines Durchbruches hin. Auch der Umstand, dass die Compresse 4 Monate lang, ohne zu irgend welchen Erscheinungen zu führen, im Bauche verweilt haben soll, giebt vielleicht zu denken; denn die kleine Kothfistel ist doch offenbar als Folge der Beschädigung der Flexura iliaca beim Ablösen des mit ihr verwachsenen Pyosalpinx aufzufassen. Dennoch kann ich mir den Vorgang nicht anders deuten, als dass die Mitte April entstandenen, erst leisen, dann in kolikartige Krampfanfälle sich umwandelnden Schmerzen die Zeit des Durchbruches in den Darm bezeichnen und dass nach erfolgtem Durchbruch die Compresse durch heftige Darmcontractionen in die bewegliche Schlinge herabgeholt worden ist, bis sie schliesslich stecken blieb, zu schweren Veränderungen der Darmwand und zum Operationsileus Veranlassung gab.

Ich verhehle mir nicht, dass dieser Verlauf etwas Wunderbares an sich hat, und bewährte Forscher, mit denen ich die Sache besprach, erklärten sich mit aller Entschiedenheit gegen meine Annahme und meinten, die Compresse müsse verschluckt worden sein. Ich bezweifle diese Möglichkeit.

---

[1]) Nach einer später vorgenommenen Untersuchung entspricht die vorgefundene Compresse an Grösse, Schnitt und Maschenweite genau den in meinem Operationssaal gebrauchten Mullcompressen; sie ist 1 qm gross.

Digitized by Google

Dass übrigens eine Compresse längere Zeit im Abdomen verweilen kann, ohne auch nur die geringsten Störungen hervorzurufen, geht aus den Versuchen von Jalaguier[1]) und Mauclaire hervor, die, veranlasst durch die Mittheilungen von Pilate und Michaux, bei Hunden und Lapins Compressen in die Bauchhöhle einschlossen.

Als sie später 2 Monate p. op. die Versuchsthiere tödteten, fanden sie die Compressen durch die Darmbewegungen fest zusammengerollt und in Adhäsionen eingebettet vor; in 3 Fällen stülpten sich die Compressen nach Art eines harten Fremdkörpers in die Darmwand ein, so dass die Autoren annehmen, dass bei längerem Zuwarten ein Durchbruch in den Darm erfolgt sein würde. Einmal, bei einer trächtigen Hündin, wurde die Compresse im Cavum uteri vorgefunden.

Meine Beobachtung würde ergeben, dass nicht nur bei gesundem, sondern auch bei schwer entzündetem Peritoneum eine Darmcompresse Monate lang ohne jede Erscheinung im Bauch verweilen, ja dass die Einwanderung in den Darm ohne auffällige, starke Adhäsionen zu Stande kommen kann.

Anna G., 32 Jahre alte, ledige Arbeiterin aus Frankfurt, ist früher stets gesund gewesen und hat insbesondere niemals Störungen von Seiten der Bauchorgane beobachtet. Patientin hat zweimal geboren; die Kinder haben ein Alter von 9 bezw. 7 Jahren und sind gesund. Menses sind regelmässig. Ausfluss hat Pat. angeblich niemals gehabt.

Ihr Leiden datirt seit ca. 3 Wochen und begann mit Schmerzen in der linken Unterleibsgegend. Die Schmerzen blieben constant und vermehrten sich besonders beim festen Auftreten. Vor 14 Tagen traten im Anschluss an das Tragen grösserer Lasten anlässlich eines Wohnungswechsels heftigere Schmerzen auf, welche die Patientin acht Tage lang ans Bett fesselten. Dann besserte sich der Zustand, bis Pat. gestern beim Auswringen von Wäsche plötzlich von einem stechenden Schmerz überrascht wurde.

Pat. musste sofort zu Bett, ihr Leib schwoll stark an und wurde in seiner ganzen Ausdehnung schmerzhaft. Seit einigen Tagen besteht ausserdem Harndrang; Stuhlgang blieb regelmässig.

Eintritt ins Krankenhaus am 13. 10. 97.

Pat. giebt das Bild schwerster Prostration, fiebert: Temperatur 39,2°. Puls 112. Brustorgane ohne Besonderheiten. Urin ohne Eiweiss, Zucker und Indican, sauer.

Abdomen stark aufgetrieben, selbst bei leisester Berührung ausserordent-

[1]) Société de Chirurgie de Paris. Séance 12. April 1893 et Gazette hebdomadaire de Médicine et Chirurgie, 8. April 1893.

Digitized by Google

lich schmerzempfindlich; die linke Seite erscheint resistenter und auch schmerzhafter als die rechte. Percussion ergiebt Dämpfung in den unteren Partien des Abdomens, die links fast bis an die Darmbeinschaufel, rechts etwa bis zur Mitte zwischen Nabel und Sp. a. s. reicht. Ueber der Ileocoecalgegend ist der Schall tympanitisch; Leberdämpfung ist verschmälert. Peristaltik fehlt.

Per vaginam fühlt man das linke Parametrium etwas vorgewölbt und undeutlich fluctuirend; per rectum ist eine Hervorwölbung ins kleine Becken nicht zu fühlen. Wegen ausserordentlicher Schmerzhaftigkeit ist eine genauere Untersuchung nicht möglich; dieselbe wird daher in Narkose wiederholt und ergiebt einen deutlich fluctuirenden, kindskopfgrossen Tumor, der sich vom Uterus nicht abgrenzen lässt; die Portio ist nach oben, dicht hinter die Symphyse verlagert.

Es wird die Wahrscheinlichkeitsdiagnose „geplatzter Pyosalpinx mit diffuser Peritonitis" gestellt und sogleich zur Operation geschritten.

Operation 13. 10., 7 Uhr Abends (Prof. Rehn). Chloroform-Aether-Narkose; sehr unruhig. Schnitt in der Mittellinie oberhalb des Nabels beginnend, ca. 10 cm lang. Nach Durchtrennung der Fascie kommt das präperitoneale Fettgewebe zu Gesicht, das stark sulzig infiltrirt ist. Von dem Exsudat wird ein Agarröhrchen geimpft. Hierauf Peritoneum eröffnet; im Abdomen eine beträchtliche Menge einer trüben, flockigen, serös-eitrigen Flüssigkeit, von der ebenfalls etwas zur bacteriologischen Untersuchung in sterilem Reagenzglas aufgefangen wird.

Die Darmschlingen sind vielfach mit dicken Fibringerinnseln bedeckt; Lymphgefässe stark geschlängelt und injicirt. Die Narkose ist so unruhig, dass der ganze Darm herausgepresst wird; die Schlingen werden durch Einhüllung in sterile Kochsalzcompressen geschützt.

Im unteren Wundwinkel wölbt sich ein kindskopfgrosser, fluctuirender Tumor hervor, mit dem das Colon descendens so fest verwachsen ist, dass dasselbe scharf abpräparirt werden muss; hierbei werden Theile der Tumorwand am Darm belassen. Der Tumor geht ohne sichtbare Grenze in das linke Horn des Uterus über. Beim Versuche, den Tumor auszuschälen, platzt er, und es ergiesst sich eine reichliche Menge rahmigen, geruchlosen Eiters. Gründliche Kochsalzspülung. Nunmehr wird der geplatzte Tubensack abgetragen, ein Theil des Ligam. latum mit ihm nothwendig exstirpirt; hierdurch Eröffnung einer buchtenförmigen, ebenfalls mit dickem Eiter ausgefüllten Erweiterung. Der Rand des Ligam. latum wird mit dem Uterus durch mehrere Nähte wieder vereinigt. Bei Revision der Adnexe zeigt sich auch die rechte Tube verdickt und erweitert, wird belassen. Douglas wird mit Jodoformgaze tamponirt, das ganze Abdomen mit Kochsalzlösung ausgewaschen. Unter permanenter Kochsalzberieselung wird der Darm reponirt, hernach die Bauchhöhle durch Peritonealfasciennaht geschlossen, die Tampons werden am unteren Wundwinkel herausgeleitet; Hautnaht, Verband.

Nach der Operation erholt sich Pat. verhältnissmässig rasch; die peritonitischen Erscheinungen dauern noch drei Tage an, dann gehen sie zurück;

Digitized by Google

die Temperatur schwankte dieselbe Zeit zwischen 37,5° und 38,2°, kehrte dann zum Normalen zurück.

Der bacteriologische Befund des Tubensackeiters fällt negativ aus; in dem mit peritonitischem Exsudat beschickten Agarröhrchen wachsen vereinzelte Colonien von Staphylococcus aureus aus.

Nach 8 Tagen werden die Tampons entfernt, ein Drain eingelegt. Tags darauf kommt aus der Fistel Koth heraus.

Bis zum 9. 12. 97 hat sich die Fistel bis auf Haaresdicke verkleinert, secernirt nur noch unbedeutend; kothhaltiges Secret nicht mehr vorhanden. Pat. wird mit vorzüglichem Allgemeinbefinden entlassen.

Von ihrer Entlassung (9. 12. 97) ab bis Mitte April 1898 war Patientin vollkommen gesund. Sie verrichtete ihre Arbeit ohne jede Ermüdung, hatte niemals Schmerzen im Leibe oder anderweitige Beschwerden.

Mitte April bekam Pat. angeblich im Anschluss an den Genuss von Rothkraut plötzlich Schmerzen im Leibe, die sie sich als Magenschmerzen deutete. Zunächst bestand nur ein anhaltender, leiser Schmerz, nach zwei Tagen aber gesellten sich Krampfanfälle hinzu, zunächst nur alle Stunde einmal, dann aber an Häufigkeit so zunehmend, dass die Anfälle sich schliesslich in Pausen von 5 Minuten wiederholten. Während der Anfälle bemerkte Patientin, dass die linke Bauchseite dicker wurde; mit dem Anfall ging auch die Anschwellung zurück; die Schmerzen zogen vom Nabel nach der linken Seite hin. In der letzten Zeit soll der Stuhlgang auch etwas angehalten sein. Patientin trat 8 Tage nach Beginn der ersten Symptome in das H. G. Hospital ein, liess sich aber, da eine von ihr verlangte Operation angeblich als nicht nothwendig befunden wurde, am 4. 5. 98 hierher verlegen.

Status praesens 4. 5. 98: In der Mitte der rechten Seite des Epigastriums findet sich ein quer verlaufender, druckempfindlicher Tumor; Form und Grösse lassen sich nicht recht bestimmen; bei der Athmung verschiebt sich der Tumor nicht. Stuhl ist etwas angehalten. Urin ohne Eiweiss, Zucker und Indican.

9. 5. Schmerzen im Abdomen mässig, Puls und Temperatur normal; Stuhlgang regelmässig; Tumor etwa 10 cm lang, 2 cm breit, quer verlaufend, unter den Bauchdecken verschieblich, von glatter Oberfläche.

11. 5. Zweimal Erbrechen; Schmerzen im Leib sind etwas stärker; von Zeit zu Zeit werden im Epigastrium einzelne leichte, runde Auftreibungen sichtbar.

16. 5. Die Schmerzanfälle dauern etwa eine halbe Minute. Die dabei auf die Bauchhöhle gelegte Hand fühlt, wie der Tumor wie durch Contraction emporgehoben wird. Nach einem solchen Anfall war der Tumor plötzlich verschwunden und konnte nicht mehr palpirt werden. Leib ein wenig aufgetrieben. Am Nachmittag sehr heftige Schmerzanfälle; Pat. schreit und jammert, verlangt einen operativen Eingriff. Aussehen verfallen, Puls langsam, aber kräftig; Temperatur normal. Tumor nicht fühlbar, dagegen fühlt man im rechten Mesogastrium verschiedene Resistenzen.

17. 5. Urin giebt starke Indicanreaction; letzter Stuhlgang vor 3 Tagen.

Digitized by Google

Schmerzen im rechten Mesogastrium ziemlich stark. Palpationsbefund wie gestern. Percussion ergiebt überall tympanitischen Schall. Abdomen ist leicht aufgetrieben; Auscultation ergiebt keine Besonderheiten; Sensibilität und Motilität sind normal, desgleichen Reflexe.

Operation am 18. 5 (Prof. Rehn). Chloroformnarkose ohne Zwischenfall. Vor der Operation lässt sich bei der narkotisirten Patientin in der rechten Regio mesogastrica ein länglich runder Wulst fühlen, ähnlich dem vorher im Epigastrium gefühlten.

Etwa 20 cm langer Schnitt rechts von der Medianlinie; Gefässe bluten ziemlich stark; Stillung der Blutung durch Ligaturen. Schichtweise Durchtrennung der Bauchdecken; Bauchhöhle eröffnet; Peritonealklemmen eingesetzt. In der Bauchhöhle zeigt sich eine kleine Menge einer trüben, blutig tingirten Flüssigkeit; einige Darmschlingen leicht verklebt. Nach leichter Lösung der Verklebungen gelingt es, ein mit einem festen Inhalt gefülltes Darmstück aus der Bauchhöhle herauszuholen. Dasselbe fühlt sich ziemlich hart an. Die Serosa zeigt bereits beginnende Gangrän. Ober- und unterhalb dieser tumorartigen Masse ist der Darmumfang wesentlich kleiner, und unter dem abführenden Schenkel finden sich mehrere collabirte Darmschlingen. Doppelte Unterbindung der erkrankten Darmpartie mit Jodoformgaze — nach Ausstreichung des Darminhaltes — oberhalb und unterhalb. Zwischen je zwei Ligaturen wird der Darm durchtrennt, die Bauchhöhle dabei durch Compressen geschützt. Abklemmung des Mesenteriums mit Péans nahe dem Ansatz am Darm und Abtrennung von demselben. Der freie Mesenterialrand wird dann einfach gefaltet und seine beiden Hälften werden dann so an einander genäht, dass die beiden offenen Darmlumina nun neben einander liegen. Letztere werden dann durch drei Reihen von fortlaufenden Nähten vereinigt.

Die Untersuchung der übrigen Bauchhöhle ergiebt den Uterus stark anteflectirt und einzelne Adhäsionen am Netz und den oberen Darmschlingen ohne grössere Bedeutung.

Ausspülung der Bauchhöhle mit Kochsalzlösung, Einlegung eines Drainrohrs; Naht von Peritoneum und Fascie; Hautnaht, Verband.

Das resecirte Darmstück gehört dem oberen Theile des Dünndarms an und ist etwa 40 cm lang. Der mittlere Theil dieses Stückes, in einer Länge von etwa 20 cm, zeigt sich als ein fester, rundlicher Wulst von 14 cm Umfang. Die Serosa dieses Darmtheiles ist stark geröthet, injicirt, hat fibrinöse Auflagerungen und membranöse Adhäsionen dort, wo andere Darmschlingen adhärent waren. An einzelnen Stellen ist der Darm blaubräunlich gefärbt. An einer etwa 10 cm langen und $1^1/_2$ cm breiten, dem Mesenterialansatz gegenüberliegenden Stelle ist der Darm fast schwarz; der schwarze Fleck ist umgeben von einem gelblichen Hof. Am Mesenterialansatz zeigen sich mehrere fahl gefärbte Partien. Der zu- und abführende Darmschenkel zeigen normale Serosa. Nachdem der Darm durch Längsschnitt nach dem Tumor zu eröffnet ist, erscheint die Mucosa der abführenden Darmschlinge stark verdickt und ödematös geschwollen. Die Geschwulst selbst präsentirt sich als ein frei im Darmlumen liegendes und dasselbe genau ausfüllendes, fest zusammengeballtes

Digitized by Google

Stück Verbandgaze — schätzungsweise 1 qm gross —, durchtränkt von dünnflüssigem, gelbem Koth. In der zuführenden Darmschlinge findet sich reichlich Koth von derselben Beschaffenheit, in der abführenden dagegen gar keiner.

Der weitere Verlauf war ein durchaus normaler. Temperatursteigerungen stellten sich nicht ein. Am dritten Tage ging bereits Stuhl ab. Am 8. Tage wurden Nähte und Drain entfernt; in Nahtlinie war prima intentio; die vom Drainrohr herrührende Fistel schloss sich rasch, und am 20. 6. 98 konnte Pat. als geheilt entlassen werden.

Ueber die Herkunft der Compresse konnte nichts ermittelt werden; Pat. behauptete, nichts davon zu wissen.

Digitized by Google

LXII.

Gallenstein-Ileus.

Von

Professor Dr. Rehn

in Frankfurt a. M.[1]).

Zweck der vorliegenden Arbeit soll es nicht etwa sein, das ganze klinische und pathologisch-anatomische Bild des Gallensteinileus abzuhandeln, vielmehr beabsichtige ich, durch weitere eigene Erfahrungen und aus der Literatur gesammelte Beobachtungen meine vor mehreren Jahren[2]) geäusserte Ansicht über die Entstehungsart des Gallensteinsileus zu stützen. Der Fall, welcher mich damals zu einer bestimmten Ansicht brachte, war folgender:

Frau v. G. war unter den Erscheinungen eines acuten Darmverschlusses erkrankt. Die Anamnese ergab keinerlei Anhaltspunkte. Am Morgen des 5. Tages untersuchte ich die Patientin und fand ein Exsudat in der Blinddarmgegend. An demselben Abend entschloss ich mich zur Operation. Nach einem Einschnitt in der Coecalgegend entleerte sich bei Eröffnung des Bauchfelles ein trüb-seröses Exsudat. In einer entzündeten, tiefen Ileumschlinge fühlte ich einen harten Körper, der sich leicht hin- und herschieben liess. Ich schnitt auf ihn ein und entfernte einen Gallenstein von über Wallnussgrösse. Die Patientin wurde geheilt.

Ehe ich nun zu besagtem Thema übergehe, möchte ich in

---

[1]) Abgekürzt vorgetragen am 2. Sitzungstage des Congresses, 6. April 1899.
[2]) Chirurgen-Congress. 1889.

Digitized by Google

Kürze vorausschicken, dass bei Gallensteinileus der Stein meistens im unteren Ileum gefunden wird, dass er aber auch an jeder anderen beliebigen Stelle des Darmtractus liegen bleiben kann. So berichtet Naunyn[1]) über zwei Fälle, in deren einem ein Stein sich im Duodenum eingekeilt hatte[2]), während er im anderen dicht oberhalb des Sphincter ani stecken geblieben war und durch Ileus zum Tode geführt hatte. Ich selbst habe eine Anzahl im Pylorus sitzender Steine operativ entfernt, worüber die näheren Details aus der folgenden Krankengeschichte zu entnehmen sind:

Frau . . . litt seit längerer Zeit an Magendilatation. Seit Jahren waren ab und zu Magenkrämpfe aufgetreten, niemals Icterus. Patientin war bereits an Kräften sehr heruntergekommen. Die Magenuntersuchung ergab motorische Insufficienz, Vorhandensein von Salzsäure.

Diagnose: Stenose des Pylorus nach Ulcus ventriculi. Nach Eröffnung der Bauchhöhle zeigten sich bei Besichtigung der Pförtnergegend nach oben hin Verwachsungen. Die vordere Pyloruswand schien normal zu sein, hingegen ragte die hintere Wand geschwulstartig ins Lumen vor, so dass ich mit dem Finger nicht eindringen konnte. Kranke Drüsen waren nicht vorhanden. Ich entschloss mich zur Pyloroplastik. Nach der Incision des Pförtners fühlte ich sofort einen kleinen Gallenstein, der offenbar durch den deutlich sichtbaren Einriss der Schleimhaut der hinteren Wand eingewandert war. Kurz gesagt, die Vorbuchtung der hinteren Wand war durch ein Conglomerat von Gallensteinen vorgetäuscht worden. Sie wurden entfernt, die Pyloruswunde sorgfältigst vernäht und rasch eine Magenanastomose angelegt. Die Gallenblase war zu Daumengliedgrösse geschrumpft. Die Patientin starb leider am folgenden Tage unter den Erscheinungen von Herzschwäche. Die Section war nicht gestattet.

Es ist klar, dass die Steine die Gallenblase perforirt hatten und auf ihrer Wanderung bis auf die Pylorusschleimhaut gelangt waren. Der Operationsbefund war ein völlig unerwarteter. Die sofortige Anlegung einer Magendarm-Anastomose hätte die Patientin vielleicht gerettet.

Nach diesen kurzen Abschweifungen kehre ich zu dem Punkte zurück, der in der Frage des Gallensteinileus am meisten der Aufklärung bedarf und der sich kurz durch die Frage formuliren lässt: Wie bringt ein im Darm befindlicher Stein einen Ileus zu Stande?

Alle seither von verschiedenen Autoren abgegebenen Erklärungen stimmen, so sehr sie sonst differiren, darin überein, dass

---

[1]) Verhandlungen des X. Congresses für innere Medicin. Wiesbaden.

[2]) Vergl. auch Fall Sonnenburg (No. 28 der am Schluss der Arbeit zusammengestellten Fälle).

Digitized by Google

sie das wesentliche Moment in einem mechanischen Verschluss des Darmlumens durch den Fremdkörper sehen. In den Fällen, wo der Stein in einem absoluten Missverhältniss zu der ihn beherbergenden Darmschlinge steht, liegen die Verhältnisse so klar, dass darüber kein Wort zu verlieren ist. Jedoch sei gleich hier bemerkt, dass bei genauerer Durchsicht der diesbezüglichen Literatur diese Fälle nicht allzu häufig sind. Wie soll man sich nun in allen übrigen Fällen, wo der Durchmesser des Steines hinter dem des Darmes zurückbleibt, den trotzdem stattfindenden völligen Darmverschluss erklären?

König[1]) ist der Ansicht, dass ein Stein, der sich etwas quer einstellt, wenn noch heftige peristaltische Bewegungen hinzukommen, in Folge der leichten Verschieblichkeit der Darmschleimhaut gegen die Muscularis die Mucosa mit sich zieht, „und indem er sie nach unten gegen die tieferen Darmschichten verzieht, verengert er sie nach der bekannten Geschichte, nach der sich ja auch der Handschuhfinger verengert, wenn ich ihn lang ziehe. Ist das geschehen, dann kann man sich denken, dass nun die Peristaltik auch weiter den Stein hinunterdrängt, was noch mehr im verengernden Sinne wirkt".

Es ist nicht zu leugnen, dass dieser Erklärungsversuch viel Bestechendes hat und es ist möglich, dass ein Gallensteinileus auf diese Weise entstehen kann.

Von einem ganz anderen Gesichtspunkte geht Castner[2]) aus. Wenn man, so etwa ist sein Gedankengang, einen Gummischlauch oberhalb eines ihn nicht absolut verschliessenden Hindernisses stark aufbläht, dann wird in Folge der Dehnung der unmittelbar unterhalb des Hindernisses sitzende Theil des Schlauches verengt und somit eine Stenose erzeugt. Diese Verhältnisse an den Darm angewandt, stellt C. sich die Sache so vor, dass bei dem langsam wandernden Stein zwar der grösste Theil der Ingesta ihn passiren, dass jedoch stets in Folge der durch den Stein bedingten Passagestörung ein wenn auch kleiner Theil des Darminhaltes hinter dem Fremdkörper stagnire, durch Gährung zu reichlicher Gasbildung Veranlassung gebe, wodurch der oberhalb des Steines befindliche Darmabschnitt gedehnt und secundär, rein physikalisch, unmittelbar

[1]) Chirurgen-Congress. 1893.
[2]) Inaugural-Dissertation. Greifswald 1894.

Digitized by Google

unterhalb des Steines das Darmlumen derart verengt werde, dass der nicht absolut zu grosse Stein nunmehr vor einer unüberwindlichen Stenose festsitze.

Mir erscheint diese Erklärung zu theoretisch. Denn ganz abgesehen davon, dass man nicht ohne Weiteres den sich peristaltisch contrahirenden Darm mit einem beim Experiment sich lediglich passiv verhaltenden Schlauch vergleichen kann, so erscheint es unverständlich, warum bei einem den Darm nicht obturirenden Stein der dünnflüssige (Ileum!) Koth hinter ihm stagniren soll. Wohl aber kann man sich vorstellen, dass ein Stein, der durch eine andere Ursache vorübergehend eingekeilt wird, nach Beseitigung derselben in Folge der Castner'schen Erklärung ein dauerndes Passagehinderniss abgiebt.

Czerny[1]) stellt die Theorie auf, dass der Stein, sobald er in eine tiefere Dünndarmschlinge gelangt ist, diese durch seine Schwere ins kleine Becken ziehen und dadurch eine Abknickung mit folgendem Ileus herbeiführen könne. Wenn man auch zugeben könnte, dass diese Erklärung für einzelne Fälle zutreffend ist, so kann man ihr doch gewiss keine verallgemeinernde Bedeutung beimessen.

Auch Leichtenstein sieht in der rein mechanischen Verschliessung des Darmes das wichtigste Moment, wenn er den Grund für das Steckenbleiben des Steines in der allmählich zunehmenden Verschmälerung des Dünndarmlumens nach dem Coecum zu und in der durch ein kürzeres Mesenterium bedingten grösseren Fixation des unteren Ileums sieht.

Meines Erachtens treffen die eben aufgezählten Erklärungsversuche das eine oder andere Mal zu, aber auf Verallgemeinerung kann keine von ihnen Anspruch erheben. Auf dem Chirurgen-Congress 1893 sprach Körte zuerst über Gallensteinileus und zog zur Erklärung seines Zustandekommens ein Moment heran, das sich sehr wesentlich von den oben angeführten Theorien unterscheidet, insofern er den Darmverschluss nicht auf rein mechanische Weise zu Stande kommen liess. Ich will nunmehr den betreffenden Passus aus Körte's Arbeit wörtlich citiren: „Der Gallenstein behindert die Passage der Darmingesta zunächst nicht völlig, erschwert

[1]) Lobstein, Zur Casuistik des Gallensteinileus. Klin. Beitr. z. Chir. Bd. 13.

Digitized by Google

sie aber. Treten nun im Darminhalt oberhalb desselben Zersetzungen ein oder werden mit der Nahrung reizende, Gasentwickelung und vermehrte Peristaltik verursachende Stoffe eingeführt, dann entstehen unregelmässige Koliken, Zusammenziehungen der Darmmusculatur. Diese werden an der Stelle, wo das Concrement die Schleimhaut reizt, am stärksten sein und dauernd unterhalten werden, somit den Fremdkörper festhalten."

Ich habe mich seiner Zeit gegen diese Erklärung gesträubt, weil mir ein tagelang anhaltender Darmkrampf nicht wahrscheinlich erschien. Jetzt steht fest, dass Körte für eine Anzahl von Fällen das Richtige getroffen hat.

Körte's Anschauung steht zu meiner vier Jahre zuvor ausgesprochenen Auffassung in keinem Gegensatz, vielmehr ergänzen sich unsere Ansichten. Beiden gemeinsam ist, dass davon Abstand genommen wird, den Darmverschluss mechanisch zu erklären und dass in der Genese dieser Krankheit auf die Reaction des Darmes das Hauptgewicht gelegt wird. Die von Körte als ätiologisch besonders wichtig hervorgehobenen reflectorischen krampfhaften Darmcontractionen, sowie die Darmlähmung, auf die ich zuerst aufmerksam gemacht habe, entstehen auf gleicher Basis, beide beruhen auf entzündlichen Veränderungen der Darmwand, und es erscheint mir sicher, dass die locale Peritonitis, die ich an den die Concremente beherbergenden Darmschlingen vorfand, ein Folgezustand der vorausgegangenen vehementen Peristaltik war. Gerade durch die Verschmelzung von Körte's und meiner Auffassung dürfte endlich nach langjährigen, fruchtlosen Versuchen die richtige Erklärung für die Entstehung des Gallensteinileus gefunden sein.

Die relativ grosse Zahl von Fällen, bei denen sich trotz der typischen klinischen Erscheinungen des vollkommenen Darmverschlusses bei der Operation einer oder mehrere, ganz lose im Darm liegende Steine fanden, ohne dass eine greifbare Ursache für das Liegenbleiben derselben aufzufinden war, blieben unaufgeklärt, so lange wir in dem Glauben befangen waren, der Ileus müsse auf mechanische Weise durch „Einkeilung" zu Stande kommen, während sie aufs Ungezwungenste ihre Erklärung finden, wenn wir der Entzündung der Darmwand den ihr gebührenden Platz einräumen. Hierher gehören z. B. ein von Clutton[1]), ferner ein von

[1]) Lancet. 1888. I.

Digitized by Google

J. Israel[1]) und ein von Hoffmann[2]) mitgetheilter Fall, sowie des weiteren meine Eingangs erwähnte Krankengeschichte, sowie drei andere eigene Beobachtungen, deren eine ich an dieser Stelle einfügen will.

Frau St., 64 Jahre alt, machte im Mai anscheinend eine schwere Peritonitis durch. Prof. Eichhorst diagnosticirte als Ausgangspunkt eine Gallenblasenerkrankung. Per rectum wurden einige Steine entleert. Dauer der Erkrankung 6 Wochen. In der Folgezeit litt Pat. an grosser Stuhlträgheit und Darmkoliken.

Am 16. 9. fühlte Pat. sich unwohl; sie glaubte zu wenig Stuhl zu haben. Am 23. 9. liess Pat. einen Arzt rufen, da mittlerweile heftige Schmerzen im Leibe, besonders links aufgetreten waren. Kein Stuhl. Keine Blähungen trotz Abführmitteln und Eingiessungen. Pat. giebt an, dass die jetzigen Schmerzen ganz anderer Art seien, wie die bei der früheren Bauchfellentzündung, dass der Darm sich nur bis zu einer Stelle etwas nach links und unterhalb vom Nabel bewege. Dann erfolge Aufstossen und öfteres Erbrechen.

Am 26. 9. sah ich die Pat. Gesichtszüge nicht verfallen, Puls gut, Temperatur normal. Leib nur wenig aufgetrieben. Pat. erbrach jegliche Nahrung, das Erbrochene war gallig gefärbt, roch nicht kothig, dagegen war beim Aufstossen ein fötider Geruch zu bemerken. Trotz Opiumklystieren trat öfters schmerzhafte Darmperistaltik, vorzugsweise in der oberen Bauchhälfte, auf. Links vom Nabel erstreckt sich nach abwärts eine deutlich gedämpfte Zone, die sehr schmerzhaft war. Eine fixirte Darmschlinge oder ein Tumor waren nicht zu palpiren. Die Bruchpforten waren frei, das Rectum leer.

Es wurde somit die Diagnose auf Darmverschluss gestellt nnd als Sitz desselben die Gegend nach links und unterhalb vom Nabel angenommen. Bezüglich der Natur des Hindernisses wurde eine Beengung des Darmes durch einen übergespannten Strang, Verwachsungen von Darmschlingen, Gallensteine, event. ein Tumor in Betracht gezogen. Eine Strangulation liess sich nach dem ganzen Verlaufe ausschliessen. Die constant bleibende Dämpfung konnte sowohl auf Darminhalt als auf circumscripte Peritonitis bezogen werden. Für letztere Annahme sprach die ausgesprochene Schmerzhaftigkeit der gedämpften Partie.

Es wurde beschlossen, noch eine Nacht abzuwarten, grosse Eingiessungen zu geben und am nächsten Morgen bei unveränderter Sachlage zu laparotomiren. Da der Zustand über Nacht der gleiche geblieben war, wurde am folgenden Tage die Operation vorgenommen.

Schnitt in der Linea alba. Unter Zurückhalten der hervordrängenden gerötheten und geblähten Dünndarmschlingen ging ich nach der durch die Schmerzhaftigkeit bezeichneten Stelle. Sofort bekam ich eine Darmschlinge in die Hand, welche zwei harte Körper in ihrem Innern durchtasten liess. Diese Schlinge wurde vorgezogen, sorgfältig durch Kochsalzcompressen geschützt

[1]) No. 4 der am Schlusse der Arbeit zusammengestellten Fälle.
[2]) No. 5 der am Schlusse zusammengestellten Fälle.

Digitized by Google

und genau besichtigt. Die Serosa war rauh, körnig, nicht spiegelnd, die Darmwand stark hyperämisch, ihre Gefässe strotzend mit Blut gefüllt und leicht blutend. Ueber dem oberen harten Körper zeigte der Darm an seiner Convexität zwei bohnengrosse, dunkelblaugefärbte Stellen, offenbar Zeichen bis an die Serosa reichender Geschwüre. Etwa 8 cm tiefer sass der andere Stein; unterhalb desselben war der Darm entzündet, aber leer. Vermittelst einer Längsincision wurden die leicht verschiebbaren Steine herausbefördert, zugleich entleerte sich ein dritter kleiner Gallenstein und stark gallig gefärbter Darminhalt. Nachdem die Darmwunde in der üblichen Weise vernäht war, fühlte ich bei einer nochmaligen gründlichen Abtastung der Bauchhöhle zu meiner unangenehmen Ueberraschung noch 2 Steine im Colon transversum, die etwa wallnussgross waren und in einer Entfernung von ca. 14 cm von einander festsassen. Der Darm war nicht im geringsten entzündet, von sehr anämischem Aussehen, wie ein Dünndarm contrahirt und zwar so fest, dass der eine Calculus sich gar nicht, der andere nur mit Mühe bewegen liess. Sie wurden an Ort und Stelle gelassen und die Bauchwunde geschlossen. Normaler Wundverlauf. Vom 3. Tage an gingen Blähungen ab, gleichzeitig hörte das Erbrechen auf. Am 7. Tage post oper. erfolgte der erste Stuhlgang. In der zweiten Woche wurden zwei grosse Kothballen aus dem Rectum entfernt, die eine Anzahl kleinerer Gallensteine enthielten. Ende der 3. Woche entleerte sich ein kleiner Kothabscess aus der Bauchwunde, also nachträgliche Perforation des Darmgeschwüres. Darnach erfolgte rasche Heilung.

Verfolgen wir nun einmal den Stein auf seiner Wanderung durch den Darm, so haben wir uns m. E. die Sache folgendermaassen vorzustellen:

Der Gallenstein wandert, nachdem er auf natürlichem Wege oder durch Perforation in den Darm gelangt ist, bekanntlich ausserordentlich langsam, wochen-, monate-, ja nach Ansicht einiger Autoren selbst jahrelang.[1]) Diese Wanderung kann völlig oder nahezu völlig symptomlos von Statten gehen, wenn der Stein nicht allzulange an einer und derselben Stelle liegen bleibt. In Folge der rauhen Beschaffenheit des Gallensteines, der scharfen Kanten und Ecken, mit denen seine Oberfläche behaftet ist, ist ja mannigfache Gelegenheit zu kleinen Ulcerationen der Schleimhaut gegeben, die dadurch zu Stande kommen, dass durch eine auf den Fremdkörperreiz erfolgende reflectorische Contraction des Darmes seine Schleimhaut in innigem Contact mit dem Calculus geräth, was sich klinisch als Darmkolik documentirt. Diese Contractionen können schnell vorübergehende oder gar tetanische sein und entfalten zu-

[1]) No. 8, 10 und 18 der am Schlusse zusammengestellten Fälle.

Digitized by Google

weilen eine derartige Gewalt, dass sie einen Stein zerbrechen.[1]) Ja, die Peristaltik kann so stürmisch sein, dass sie zu einem Volvulus führt.[2])

Sobald nun Ulcerationen gesetzt sind, tritt in diesem den Bakterien einen so günstigen Nährboden bietenden Organ naturgemäss mit Leichtigkeit eine Infection hinzu, wobei ich es unentschieden lasse, ob die Infectionserreger, die der Stein von seinem ursprünglichen Sitz in der Gallenblase her an seiner Oberfläche mit sich führt, eine active Rolle spielen, oder ob lediglich die im Darm vorhandenen Mikroorganismen auf der ihrer Schutzdecke beraubten Schleimhaut ihre Wirkung entfalten.

Sehr wesentlich erscheint es mir, ob die Peristaltik im Stande ist, den Stein von der Stelle, wo er Läsionen hervorgerufen hat, fortzubewegen oder nicht. Im ersteren Falle kann man sich wohl vorstellen, dass die Schädigungen der Schleimhaut reparabel sind, sobald die betreffende Schlinge sich ihres gefährlichen Gastes entledigt hat, im letzteren dagegen wirken die krampfartigen Darmbewegungen im höchsten Grade ungünstig, indem sie durch innige Contactwirkung zwischen Stein und Darmwandung die Entstehung von Ulcerationen der Schleimhaut begünstigen und die soeben beschriebenen Folgen heraufbeschwören.

Und hiermit bin ich zu dem Punctum saliens in der Genese des Gallensteinileus gekommen: In den Fällen, wo der Stein nicht in einem absoluten Missverhältniss zum Darmlumen steht, ist die Ursache des Ileus keine mechanische, sondern eine entzündliche. Der Stein verursacht durch die Läsionen, die er auf seiner Wanderung setzt und zu denen alsbald secundär eine Infection hinzutritt, eine locale Peritonitis, die ihrerseits den Ileus hervorruft. Nur so wird es z. B. verständlich, dass in Helferich's Fall[3]) der Stein nicht an der Grenze der geblähten und collabirten Darmschlingen lag, sondern der Darm schon ein Stück oberhalb desselben schlaff war.

---

[1]) In Jamison's Falle (Brit. med. Journal. 1888) wurden kurz nach einander zwei Bruchhälften eines Steines entleert. — Auch ich habe ein Mal beobachtet, dass nach stürmischen Erscheinungen von Obstruction die Hälfte eines grossen Gallensteines mit frischer Bruchfläche entleert wuode. — Vergl. ferner Fall Helferich (No. 2 der am Schlusse zusammengestellten Fälle).

[2]) Zwei Fälle von Mayo Robson.

[3]) No. 2 der am Schlusse zusammengestellten Fälle.

Digitized by Google

Als Wirkung einer langsam verlaufenden Entzündung ist es, wie mir scheint, auch anzusehen, wenn Gallensteine in Darmdivertikeln gefunden wurden. Entsprechend dem Druck des Steines giebt die entzündete, ihres natürlichen Tonus verlustig gegangene Darmwand nach, sodass der Fremdkörper in eine Ausbuchtung zu liegen kommt. Ja, der Stein kann sogar zu einer Darmperforation führen, ohne eingekeilt zu sein, lediglich in Folge der entzündlichen Veränderungen, die er bei längerem Verweilen an einer Stelle hervorruft.

Als Beispiel führe ich einen Fall an, der noch besonders insofern instructiv ist, als das klinische Bild es ermöglicht, den Zeitpunkt des Auswanderns des Steines aus dem Gallengangsystem, die Dauer seiner Wanderung im Darm sowie den Moment seines Eindringens in eine bestimmte Schlinge und den der Darmperforation zu constatiren.

Pat., ein 57jähriger äusserst corpulenter Landwirth, leidet seit langen Jahren an sogenannten Magenschmerzen, zu welchen sich wiederholt Schüttelfröste gesellten. Ein Bruder von ihm ist an einem Choledochusstein zu Grunde gegangen. Im August 1897 waren die Magenschmerzen angeblich von Fieber, Icterus und Herzschwäche begleitet. Darnach völliges Wohlbefinden bis zum 21. 9. 98. An diesem Tage traten heftige Leibschmerzen auf, verbunden mit stürmischem Erbrechen von Galle und viel Blut. Diese Symptome hielten den Tag über an und waren von absoluter Schmerzlosigkeit bis zum 28. 9. gefolgt, wo Pat. wieder plötzlich kolikartige Schmerzen empfand. Am 1. 10. fühlte Pat. zum ersten Male in seinem ziemlich umfangreichen Nabelbruch heftige Beschwerden. Der Bruch wurde „hart“ und konnte nicht mehr zurückgebracht werden; gleichzeitig entwickelte sich hartnäckige Verstopfung. Erst auf Opiumdarreichung erfolgte Beruhigung der Schmerzen und Stuhlentleerung. Am 11. 10. sah ich den Pat. in seiner Wohnung. Der behandelnde Arzt erzählte mir, dass ein sehr heftiger Anfall von Brucheinklemmung bestanden habe. Pat. lag ruhig in seinem Bett und fühlte sich sehr wohl. Ich fand eine zweifaustgrosse, irreponible, etwas druckempfindliche Umbilicalhernie, die so hart war, dass ich an einen malignen Darmtumor dachte. Im Uebrigen war der Leib nicht schmerzhaft.

Am 25. 10. wurde Pat. mit der Diagnose „eingeklemmte Bauchhernie“ ins Krankenhaus geschickt. Er war etwas collabirt, Herztöne sehr leise, aber rein, Temperatur und Puls normal. Leib und Bruchgeschwulst prall gespannt und sehr schmerzhaft. Kein Stuhl. Keine Blähungen. Im Urin reichlich Indican.

Sofortige Operation. Die Bruchgeschwulst wird umschnitten. In dem Bruchsack, bei dessen Eröffnung sich trüb-seröse Flüssigkeit von kothigem Geruch entleert, liegt Colon transversum, das sich geschwulstartig anfühlt und

Digitized by Google

an einer Stelle brandig durchbohrt ist. Es wird hervorgezogen, der Bauchschnitt nach oben und unten verlängert und der Bruchsackhals erweitert. Es entleert sich reichliche Flüssigkeit aus dem Bauch. Nunmehr wird, indem die Peritonealhöhle durch Compressen geschützt ist, eine ausreichende Längsanastomose angelegt, darauf die geschwulstartige Schlinge resecirt und die Darmenden geschlossen. Die zuführende Schlinge war stark entzündet und wenig widerstandsfähig, sodass die Nähte einschnitten. Deshalb wird nach gründlicher Ausspülung des Leibes mit steriler Kochsalzlösung die Anastomosenstelle mit Gaze umhüllt in die Bauchhöhle reponirt.

Der Wundverlauf war bis zum 6. Tage ein fieberfreier. Am 7. Tage trat nach etwas gewaltsamem Einführen des Drainrohres eine plötzliche Temperatursteigung auf. Tags darauf bildete sich eine Kothfistel, die in letzter Zeit so eng geworden ist, dass eine Spontanheilung zu erwarten steht.

Die exstirpirte Schlinge hatte eine Länge von 15 cm. Die Serosa war getrübt, zeigte stellenweise einen eitrig-fibrinösen Belag, die Schleimhaut war stark injicirt und mit Haemorrhagien bedeckt. Inmitten einer der Darmwand fest aufsitzenden Fibrinauflagerung von über 50 Pfennigstück-Grösse befand sich eine für einen Federkiel durchgängige Perforationsöffnung. Im Darminnern befanden sich zwei wallnussgrosse Concremente, die mit glatt abgeschliffenen Flächen aneinanderlagen; an der Oberfläche waren sie glatt, von ziemlich regelmässiger Gestalt. Sie waren nicht eingekeilt, sondern lagen lose im Darm. Beim Herausnehmen der Steine sah man, dass in den tiefen Buchten die Schleimhaut stellenweise der Druckgangrän verfallen war. Der grössere Stein besass in seiner einen Hälfte eine keilförmige Gestalt mit scharfer Kante, und eben dieser entsprach die Lage der Durchbruchsöffnung.

Der Verlauf dieser Gallensteinerkrankung liegt mit aller wünschenswerthen Klarheit vor uns. Nach jahrelangen cholecystitischen Beschwerden treten unter exquisiten Schmerzen und einen Tag anhaltendem blutigen und galligen Erbrechen die Steine aus der Gallenblase ins Duodenum. Dann folgt die erlösende Ruhe mit Schmerzlosigkeit. 11 Tage später zeigt sich unter vollständig verändertem Charakter des Schmerzes ein ganz anderes Bild: Der Bruch wird hart, empfindlich, kann nur theilweise zurückgebracht werden und dazu gesellen sich bald Symptome von Darmverschluss. Es besteht kein Zweifel darüber, dass die Gallensteine in die im Bruch liegende Schlinge eingewandert sind. Nun folgen Darmkoliken mit schweren Erscheinungen, und erst 24 Tage nach der Einwanderung trat die Darmperforation ein. Es ist wichtig zu bemerken, dass die Perforation nicht an einem strangulirten Darm erfolgte — der Bruch war nicht eingeklemmt —, vielmehr befand sich die Durchbruchstelle, wie bereits erwähnt, gerade da, wo der Stein der Darmwand lose anlag.

Bisweilen führt ein längere Zeit an derselben Stelle des Darmes liegender Calculus ausserordentlich rasch zu schwerer Veränderung der Darmwand, wofür in eindringlicher Weise der Umstand spricht, dass zu wiederholten Malen nach glücklicher Entfernung des Steines die Ileuserscheinungen in vollem Umfange be-

Digitized by Google

stehen blieben, wiewohl bei einer zweiten Operation oder später bei der Autopsie kein Hinderniss für die Darmpassage gefunden werden konnte. Derartige Vorkommnisse lassen sich zweifellos am ungezwungensten durch eine vom Stein verursachte umschriebene Peritonitis erklären, die, wenn einmal bis zu einem gewissen Grade fortgeschritten, auch nach Beseitigung ihrer Ursache anhält. Als Typus erwähne ich folgende eigene Beobachtung, die mich in meiner Auffassung von der entzündlichen Natur des Gallensteinileus gegenüber den „mechanischen Theorien" nur bestärken konnte.[1])

Frau Z., 50 Jahre alt, leidet seit längerer Zeit an „Magenkrämpfen", die von verschieden langer Dauer und Intensität sind. Vor 3 Tagen erkrankte sie plötzlich mit sehr heftigen Magenschmerzen und Erbrechen. Die Beschwerden hielten auch am folgenden Tage an. Später trat Kothbrechen, Auftreibung des Leibes und Collaps ein.

Bei der Aufnahme ins Krankenhaus wurde im Wesentlichen folgender Status erhoben: Sehr corpulente Frau mit blassem Gesicht, livide verfärbte Lippen. Extremitäten kühl; Puls unregelmässig und klein. Athmung regelmässig. Leichter Bronchialkatarrh. Herztöne leise, unregelmässig. Seit drei Tagen kein Stuhl und keine Blähungen mehr. Seit 24 Stunden Kothbrechen. Urin enthält reichlich Indican, kein Eiweiss. Leib etwas aufgetrieben, besonders im l. Hypogastrium. Palpation ist unterhalb des Nabels und links von der Medianlinie bis zum Becken hinab schmerzhaft. Man fühlt hier eine quer verlaufende, stark geblähte Darmschlinge. Peristaltik in den oberen Theilen des Abdomens lebhafter, weiter abwärts, besonders links, geringer als normal.

Diagnose: Darmverschluss.

Operation am 6. 9. 97. Schnitt in der Mittellinie unterhalb des Nabels beginnend bis zur Symphyse, Eröffnung des Peritoneums in breiter Ausdehnung. Im unteren Theile der Bauchhöhle liegen leere Dünndarmschlingen, weiter oben stark aufgetriebene Schlingen vor. Eine der letzteren wird gefasst, und von dieser ausgehend der Darm abgesucht. An einer aus der Tiefe von links hervorgezogenen Schlinge ist der Uebergang von geblähtem in collabirten Darm deutlich zu erkennen. An der Grenze fühlt man einen festen, rundlichen Körper durch, um den der Darm so fest contrahirt ist, dass ein Vorwärtsschieben desselben nicht möglich ist. Nach erfolgter Tamponade der Bauchhöhle wird der Darm eröffnet und aus demselben ein 6 cm langer, 3 cm dicker Gallenstein extrahirt. Darnach erscheint die genähte Schlinge verengert. Serosa des zuführenden Theiles leicht geröthet, die übrigen Darmschlingen glatt und spiegelnd. Die Därme werden versenkt und auf die Nahtstelle ein Jodoformgazetampon geleitet. Schluss der Bauchwunde. 7. 9. Subjectives Wohlbefinden. Puls kräftig und regelmässig. Nach Nahrungsaufnahme erfolgt

[1]) Vergl. ferner Fall 9 der am Schlusse zusammengestellten Fälle.

Digitized by Google

sofort Erbrechen. Kein Stuhl. Keine Flatus. 8. 9. Temperatur normal. Puls andauernd gut. Vormittags Abgang einiger Winde, Nachmittags nicht mehr. Reichliches Erbrechen galliger, nicht faecaler Massen. Leib stark aufgetrieben und druckempfindlich. Urin reichlich indicanhaltig. Da der Darmverschluss nicht gehoben ist, wird die Bauchhöhle nochmals eröffnet. Die vorliegenden Darmschlingen sind fibrinös belegt und mit einander verklebt. Der Richtung des Tampons folgend kommt man alsbald zur Stelle der Darmnaht, in deren Umgebung sich nur leichte fibrinöse Beläge und Adhäsionen finden. Nahtstelle des Darmes verengert, Dünndarm vor und hinter der Naht aufgetrieben. Bei genauer Besichtigung zeigt sich, dass die genähte Partie wie gelähmt, an der Nahtstelle etwas torquirt ist und durch Verklebungen in dieser Stellung festgehalten wird. Nach stumpfer Lösung derselben kehrt nur die unterhalb der Naht gelegene Partie in ihre normale Lage zurück. Die Verengerung des Lumens besteht trotzdem fort. (Die Darmnaht hat vollkommen gehalten.) Es wird deshalb zwischen einer ober- und einer unterhalb der Nahtstelle gelegenen Darmschlinge mittelst Murphyknopf eine Enteroanastomose angelegt und ein Jodoformgazetampon auf die Stelle geleitet. Schluss der Bauchwunde.

Nach der Operation fühlt sich Pat. viel wohler. Puls regelmässig und voll. Es gehen reichlich Winde ab. Tüchtige Nahrungszufuhr per os und per rectum. 9. 9. Reichliche Stuhlentleerung. Pat. klagt über grosse Schwäche. Abends Collaps. 10. 9. Puls hat sich gehoben. Mattigkeit besteht unverändert fort. 12. 9. Pat. fühlt sich wohler, hat guten Appetit. Reichliche Stuhlentleerung. 13. 9. Beim Verbandwechsel zeigt sich eine Kothfistel. 14. 9. Die Kothfistel secernirt sehr stark. Plötzlich grosser Schwächezustand, der trotz Excitantien anhält. Die Kothfistel wird übernäht. 15. 9. Exitus im Collaps.

Bei der Section fand sich keine Peritonitis, nur zahlreiche Verklebungen in der Umgebung der Anastomose. Die Darmnaht hat gehalten. Die Nahtstelle torquirt und abgeknickt. Der Darm an dieser Stelle leer. Die Kothfistel ging von der Murphyanastomose aus, jedoch nicht von der zwischen den Knopfhälften eingeklemmten Darmpartie, sondern von der gegenüberliegenden Wand. — Fettherz. — Vereinzelte bronchopneumonische Herde. — Bronchialschleimhaut stark geröthet.

Hier bestand der Ileus nach Entfernung des Calculus fort und bei der 2. Operation fand sich, von einer geringen Verengerung der Nahtstelle abgesehen, nur eine Torsion der genähten Darmpartie, bedingt durch Paralyse der betreffenden Schlinge. Sobald diese durch Knopfanastomose ausgeschaltet war, war der Ileus sofort gehoben, das Erbrechen trat nicht wieder auf und schon am nächsten Tage erfolgte reichliche Stuhlentleerung.

Aus obigen Erläuterungen erhellt, wie mannigfaltig sich das

Digitized by Google

Bild des Gallensteinileus gestalten kann. Bald äussert sich das Wandern des Steines lediglich in leichten Koliken, bald kommt es ganz acut zu stürmischen Erscheinungen des Darmverschlusses, worauf Körte besonders aufmerksam gemacht hat, und wie viele Zwischenstufen existiren zwischen diesen beiden Extremen!

Wie haben wir nun unsere Indicationen für die operative Behandlung des Darmverschlusses durch Gallensteine zu stellen? Wenn auch diese Frage in praxi zunächst werthlos erscheint, da wir wohl niemals mit Sicherheit die Diagnose stellen können, so soll sie hier doch in Kürze erörtert werden, weil wir bisweilen doch auf Grund der Anamnese berechtigt sind, mit Wahrscheinlichkeit Gallensteinileus zu diagnosticiren und unser Thun dementsprechend einzurichten.

Es sollen 44—56 pCt. aller Fälle spontan heilen, während die operativen Resultate durchaus nicht glänzend seien. Es ist ein Trugschluss, wenn man sagt, die Resultate der Internen sind nicht schlecht genug, die der Chirurgen nicht gut genug, um eine Operation zu empfehlen. Man stelle einmal gleichwerthige Fälle gegenüber, und man wird sehen, zu wessen Gunsten die Schale sich neigt. Es ist zwar nicht zu leugnen, dass scheinbar verzweifelte Fälle ohne Eingriff zur Heilung gekommen sind.[1]) Aber es wäre durchaus verfehlt, mit derartig seltenen Fällen zu rechnen.

Wir dürfen aus der Statistik nicht die Berechtigung herleiten, dass für die Operation des Gallensteinileus besondere Indicationen aufzustellen seien, vielmehr ist die Frage, ob und wann ein operativer Eingriff angezeigt ist, nach denselben Grundsätzen zu erörtern, die sich bisher in der Ileustherapie das Bürgerrecht erworben haben. Jeder Chirurg wird die Forderung Kocher's unterschreiben, dass vom Beginn des Ileus an die Operation in Betracht gezogen werden muss. Es darf nicht abgewartet werden, bis sich nach Erschöpfung aller palliativen Mittel die Folgen des Darmverschlusses geltend machen. Nicht die Operation an sich ist verantwortlich für einen ungünstigen Ausgang, sondern der Zustand des Darmes und seine Einwirkung auf das Allgemeinbefinden. Für den Chirurgen gilt bei der Operation des Gallensteinileus als Regel, nicht allein den Darmkanal, sondern auch die Gegend der

[1]) Fall 12 der am Schlusse zusammengestellten Fälle.

Digitized by Google

Gallenblase genau zu besichtigen. Ueberhaupt sollte das Vorkommen des Darmverschlusses durch Gallensteine dazu mahnen, die Calculi dort rechtzeitig zu entfernen, wo sie auf relativ gefahrlose Weise zu entfernen sind, nämlich aus der Gallenblase.

Anhangsweise füge ich noch Referate der seit der Lobsteinschen Publikation[1]) veröffentlichten Fälle von Gallensteinileus bei.

1. Lindner[2]). Seit 14 Tagen Ileuserscheinungen, seit 3 Tagen fäculentes Erbrechen. Laparotomie. Ueber der Ileocoecalklappe ein sehr grosser, fest eingekeilter Gallenstein. Exitus im Collaps. Die Section klärte nicht auf, wieso ein so grosser Stein in den Darm gelangen konnte, da an Gallenblase und Darm jede Narbe fehlte.

2. Helferich[3]). 67jähr. Frau. Seit 4 Tagen kein Stuhl, keine Flatus. Anfangs gewöhnliches, dann fäculentes Erbrechen. Meteorismus. Etwas druckempfindlicher Leib. Somnolenz. Laparotomie. Im unteren Ileum ein fester Körper von unregelmässiger Gestalt, so fest vom Darm umschlossen, dass seine Unebenheiten deutlich sichtbar sind. Er liegt nicht an der Grenze der geblähten und collabirten Schlingen, sondern schon oberhalb von ihm ist der Darm auf ein kurzes Stück schlaff. Die Serosa der geblähten Schlingen getrübt. Enterotomie. Der Stein wiegt 10,3 g (Cholestearin). Er zeigt eine grosse frische Bruchfläche. Gallenblase wegen ausgedehnter Verwachsungen nicht zu fühlen. Zweite Hälfte des Steines nicht auffindbar. Die Schwäche nimmt zu, Erbrechen dauert fort. Ca. 40 Stunden post oper. Exitus.

Sectionsbefund: Unmittelbar hinter dem Pylorus ragt die unregelmässige Bruchfläche eines grossen Gallensteines ins Lumen des Duodenum vor. Das Ende desselben steckt in einer runden Oeffnung von $1^1/_2$ cm Durchmesser, vermittelst deren der Darm mit der Gallenblase communicirt.

3. Körte[4]). 71jähr. Mann. Vor 1 Jahr Gelbsucht und Magenkrampf. Jetzt plötzlich mit Leibschmerzen, Verstopfung und Erbrechen erkrankt. Zwei Tage nach Beginn fäculentes Erbrechen, Tags darauf Leib gespannt, besonders in der Nabelgegend aufgetrieben und schmerzhaft. Kein Stuhl, keine Winde. Laparotomie. Entfernung eines unverschieblich festsitzenden Steines aus der Flexura coli iliaca. Der Darm oberhalb aufgetrieben, unterhalb collabirt. Das Concrement war mit einer $^1/_2$ cm dicken Schicht festen Kothes umgeben. Maasse ohne den Koth: 2,75 cm lang, 2,2 cm dick, 6,6 cm Umfang. Völlige Heilung.

4. J. Israel[5]). Operation in verhältnissmässig später Zeit, als bereits

---

[1]) Lobstein, Zur Casuistik des Gallensteinileus. Klin. Beitr. z. Chir. Bd. 13.

[2]) Chirurgen-Congress. 1893.

[3]) Castner, Inaugural-Dissertation. Greifswald 1894.

[4]) Castner, ibid.

[5]) Chirurgen-Congress. 1893.

Digitized by Google

Darmparalyse eingetreten war. Seit mehreren Tagen profuses Kothbrechen. Handbreit oberhalb der Ileocoecalklappe ein Gallenstein, der sich so leicht hin und her schieben liess, dass Israel annahm, der Ileus müsse durch ein anderes Hinderniss bedingt sein. Bei gründlichem Absuchen des Darmes liess sich jedoch ein solches nicht finden. Nach Extraction des Steines erfolgte bald Stuhlgang, ein Beweis dafür, dass der Stein das Hinderniss abgegeben hatte. Trotzdem Exitus.

5. Hoffmann[1]). 46jähr. Mann. Vor Kurzem zwei Anfälle von heftigen Schmerzen im Leib. Danach plötzlich Erscheinungen von Darmstenose mit bald fäculent werdendem Erbrechen und Schmerzen im Hypogastrium. Kein Fieber. Unterleib etwas aufgetrieben und schmerzhaft. Man fühlt rechts vom Nabel die Spitze eines rundlichen Körpers, der unter dem Druck der Finger verschwand und nicht wieder gefühlt werden konnte. Laparotomie. Darmschlingen mässig aufgetrieben. An besagter Stelle findet sich im Darm ein Gallenstein. 10 cm oberhalb eine verdickte Stelle als Ausdruck einer vorher hier stattgehabten Einkeilung. Der Gallenstein liess sich ohne besondere Schwierigkeit im Darm weiterschieben. Enterotomie. Nach der Operation kein Stuhl, zweimal Kothbrechen, Meteorismus, rapider Kräfteverfall, kein Fieber. 36 Stunden p. op. Exitus. Keine Section.

Es ist nachzutragen: Bei der Operation war aufgefallen, „dass in der Nähe der Einklemmung die Peristaltik für mechanische Reize unterbrochen, dass die Serosa an manchen Stellen leicht getrübt war und die mit dem Finger berührten Darmschlingen hyperämisch wie entzündet aussahen".

6. Lane[2]). 54jähriger Mann. In den letzten Jahren öfter Attaquen von Indigestion mit Auftreibung des Leibes. Einer solchen Attaque folgte für mehrere Tage Gelbsucht. Jetzt über $4\frac{1}{2}$ Tage Darmverschluss. Laparotomie. Es entleert sich eine grosse Menge blutiger, trüber Flüssigkeit aus der Peritonealhöhle. Entfernung eines Gallensteines aus dem Darm. Heilung.

7. Jaboulay[3]).

8. Walker[4]). 35jähr. Frau. Vor $3\frac{1}{2}$ Jahren Anfall von „Leber- und Darmcongestion", verbunden mit Fieber, Gelbsucht und Schwellung in der Lebergegend.

Vor 3 Tagen traten plötzlich beim Heben eines schweren Körpers Schmerzen in der Gallenblasengegend auf, die in häufigen Intervallen wiederkehrten. Kein Icterus, kein aufgetriebener Leib, kein Fieber. Bereits 2 Tage später Kothbrechen, schneller Puls. Laparotomie. Zahlreiche Adhäsionen in der Gegend der Leber, Gallenblase und des Magens. In der Gallenblase keine Steine. Man fühlt aber im Dünndarm dicht oberhalb der Bauhin'schen Klappe eine harte Masse, die das Darmlumen völlig ausfüllt und die zwar aufwärts verschoben, nicht aber durch die Klappe hindurchgeschoben werden kann.

---

[1]) Castner, ibid.
[2]) The Lancet. 1894. II. pag. 382.
[3]) Lyon médical. 33. 1895. (Original nicht erhältlich.)
[4]) Medic. record. Bd. 47. 1895.

Digitized by Google

Entfernung des Steines. Maasse: 2 inches lang, $1^1/_4$ inches Durchmesser. Der Stein hat nach Verfassers Ansicht $3^1/_2$ Jahre symptomlos im Darm gelegen. Völlige Heilung.

9. Kinneir[1]). 57jähr. Frau. Vor 7 Jahren Gallensteinkoliken mit Erbrechen. Jetzt plötzlich starke Leibschmerzen, 3 Tage später Kothbrechen. 7 Tage nach Beginn der Erkrankung Laparotomie. Peritoneum injicirt. Grosser Gallenstein im oberen Ileum fest eingekeilt. Entfernung desselben. Erbrechen besteht fort, wird am 2. Tage nach der Operation fäculent. Tod an demselben Tage. Bei der Section findet man nur stark geblähten Darm, kein Passagehinderniss, keine Peritonitis. Maasse des Steines: $1^1/_4$ inches Durchmesser, von der Form einer Walnuss.

10. Eve[2]). 42jähr. Mann. Vor 18 Jahren Schmerzanfälle im Epigastrium, manchmal von Erbrechen begleitet. In den folgenden 7 Jahren stets geringe Schmerzen und durchschnittlich ein Anfall in der Woche. Schliesslich hörten Schmerz und Erbrechen „plötzlich“ auf[3]). Laparotomie. Der Stein sass dicht oberhalb der Valvula Bauhini und liess sich nicht durch sie hindurchdrücken. Entfernung desselben durch Enterotomie.

E. bezieht die früheren Schmerzen auf Steine in der Gallenblase, das plötzliche Aufhören auf ihren Durchtritt ins Duodenum, sodass der Stein über 10 Jahre symptomlos im Darm gesessen hatte.

11. Taylor[4]), 56jährige Frau. Vor 2 Jahren einmalige Gallensteinkolik. Jetzt seit $3^1/_2$ Tagen beständiges Erbrechen, das bei Nahrungszufuhr per os sofort eintritt. Blähungen gehen täglich ab. Kein Fieber. Unterhalb der Spitze der 9. Rippe fühlt man einen leicht beweglichen, runden Tumor, was am folgenden Tage nicht mehr gelingt. Am 25. Tage seit Beginn der Erkrankung (seit 22 Tagen ausschliesslich rectale Ernährung!) aufgetriebener Leib, Kothbrechen, Fieber, kleiner Puls, seit 36 Stunden kein Abgang von Flatus. Laparotomie. Entfernung eines Gallensteines durch Enterotomie. Maasse: $4^1/_4$ inches Umfang, 2 inches lang, von ovaler Form.

12. Hölzl[5]), 50jährige Frau, die früher schon öfter wegen Gallensteinkoliken in Karlsbad war, wo Steine abgingen. An Weihnachten heftige, von der Leber ausgehende Schmerzen. Am 3. Januar plötzlich unstillbares Erbrechen, das bald fäculent wurde. Starke Leibschmerzen. Vollständiger Darmverschluss. Medication: Morphium. Am 11. Januar ausgesprochener Collaps, danach Besserung. Am 15. Januar erster Stuhlgang. Am 17. Januar ging ein 17 cm langer, $10^1/_2$ cm breiter Stein spontan ab.

13. Hölzl[6]), 83jähriger Mann, leidet seit $^1/_2$ Jahr an häufigen Diarrhöen und Tenesmus. In der Ampulle des Rectums wird ein harter Körper gefühlt und mit der Steinzange extrahirt. Der Stein bewirkte ventilartigen Verschluss.

---

[1]) The Brit. med. Journ. 1895. I. pag. 529.
[2]) The Brit. med. Journ. 1895. I. pag. 139.
[3]) Ueber den Zustand z. Z. der Operation fehlt im Original jede Notiz.
[4]) The Lancet. 1895. I. pag. 867.
[5]) Deutsche medic. Wochenschr. No. 17. 1896.
[6]) Ibid.

Digitized by Google

Beim Drängen wurde er gegen den Schliessmuskel gepresst und obturirte vollständig, während er sonst zurückwich und dünnen Stuhl passiren liess. Maasse des Steines: 13 cm lang, 9 cm breit.

14. Lund[1]), 44jährige Frau. Früher weder Gelbsucht noch Koliken. Jetzt plötzlich sehr heftige Schmerzen im ganzen Leib und Erbrechen, das bald fäculent wurde. Leib nicht aufgetrieben und nicht druckempfindlich. Laparotomie. Keine Peritonitis. Extraction eines eingekeilten Steines aus dem Dünndarm. Heilung. Maasse des Steines: $4^1/_2$ inches Längs-, $3^1/_4$ inches Querumfang.

15. Wilkinson[2]), 63jährige Frau. Erkrankte an heftiger Gallensteinkolik, nachdem schon zwei ähnliche vorausgegangen waren. Am 4. Tage Erscheinungen acuten Darmverschlusses. Am 25. Tage wurde der Darm wieder durchgängig. Langsame Erholung. Nach 13 Wochen wird ein hühnereigrosser Gallenstein aus dem Mastdarm entfernt.

16. Bradbury[3]), 60jähriger Mann. Geht an Ileus zu Grunde. Früher nie Icterus. Obductionsbefund: Gallensteine ins Jejunum eingekeilt und eine Perforation von 1 Zoll Durchmesser im obersten Theil des Duodenum.

17. Bradbury[4]), 60jährige Frau. Litt längere Zeit an Ileuserscheinungen, die nach Abgang eines grossen Steines per rectum verschwanden.

18. Bergh[5]), 64jähriger Mann. Leidet seit längerer Zeit an Magenbeschwerden. Jetzt plötzlich Ileus, der am 7. Tage zum Exitus führt. Sectionsbefund: Perforation des Ileums (1 m vom Anfange des Jejunums entfernt), durch einen Gallenstein verursacht. Derselbe war 4,2 cm lang, 2,8 cm breit und wurde eine Strecke weit von der Perforationsstelle im Darm gefunden. Verf. glaubt, dass der Stein schon November 1895 durch Ulceration der Gallenblase in den Darm gelangt ist. Patient hatte nämlich um diese Zeit einen ileusähnlichen Anfall.

19. Kölliker[6]), 58jährige Frau, die an Gallensteinkoliken gelitten und vor einigen Monaten eine Appendicitis durchgemacht hatte. Seit 3 Tagen Stuhlverstopfung, seit 24 Stunden Kothbrechen. Wenig gestörtes Allgemeinbefinden, kein Fieber. Bei der Operation findet sich eine Dünndarmschlinge, durch einen 4 cm langen, 3 cm breiten Gallenstein verlegt. Extraction desselben. Glatte Heilung. In diesem Falle hatte der Gallensteinileus ein Appendicitisrecidiv vorgetäuscht[7]).

20. Briddon[8]), 67jähriger Mann. Aus dem unteren Ileum wurde ein 400 g schwerer Gallenstein, der den Darm völlig verschlossen hatte, entfernt. Ileus besteht trotzdem fort. Exitus 7 Tage post operat.

---

[1]) The Lancet. 1896. II. pag. 113.
[2]) The Brit. med. Journ. 1897. Febr. 13.
[3]) The Brit. med. Journ. 1897. Sept. 25.
[4]) Ibid.
[5]) Hygiea. 1897. pag. 550.
[6]) Centralbl. f. Chir. 1897. No. 42.
[7]) cf. Naunyn (Verhandl. d. X. Congresses f. innere Medicin. Wiesbaden).
[8]) New-York surgical society. Annals of surgery. 1897. January.

Digitized by Google

21. Franke[1]), 64jähriger Mann. Vor 2 Monaten Leberschmerzen und Gelbsucht. Jetzt treten in einem bisher immer leicht zu reponirenden, linken Leistenbruch Schmerzen auf mit Ileuserscheinungen. Bruch leicht reponibel, stürzt aber gleich wieder vor. Dämpfung und Resistenz nach aussen vom Leistencanal. Nach hohen Eingiessungen schwinden Ileus und Resistenz. Hernie nicht mehr so prall, bleibt nach Reposition zurück. Beim Appliciren des letzten Klysma stösst man auf einen harten Gegenstand. Es wird darauf aus dem Rectum ein 6 cm langer, 5 cm dicker Kothstein entfernt, dessen Kern drei Gallensteine bildeten. Gewicht: 31 g.

22. Cant[2]), 65jähr. Frau. Seit einigen Tagen Darmverschluss, grosse Schmerzen im Leib, Kothbrechen. Laparotomie. Entfernung eines Steines aus dem unteren Ileum. Tod 1 Woche nach der Operation. Section verweigert.

23. Cant[3]), 48jähriger Mann. Seit einigen Tagen völliger Darmverschluss und Kothbrechen. Jetzt Collaps. Laparotomie auf Wunsch des Patienten, trotz der Aussichtslosigkeit. Extraction eines grossen Gallensteines aus dem unteren Ileum. Exitus bald darauf.

24. Cant[4]), 50jährige Frau. Seit mehreren Tagen Darmverschluss mit wenig Brechen (fäculent?). Entfernung eines Steines. Heilung[5]).

25. Robson[6]).

26. Harrington[7]).

27. Garré[8]).

28. Sonnenburg[9]). Etwa 50jährige Patientin, die früher wiederholt Perityphlitis durchgemacht hatte. Jetzt war unter plötzlichen stürmischen Erscheinungen eine Resistenz in der Ileo-Coecalgend entstanden und schon in den nächsten Tagen war Ileus aufgetreten. Kein Fieber. Diagnose: Altes Exsudat, das durch Compression des Darmes Ileus hervorruft. Bei der Laparotomie fand sich als Ursache ein im Dünndarm festeingekeilter Gallenstein. Die Schleimhaut in seiner Umgebung bereits gangraenös und fetzig. Extraction des Steines. Darmnaht. Schluss der Bauchwunde. In den nächsten Tagen Exitus bei zunehmendem Collaps und Wiederauftreten des Ileus. Bei der Section fand sich ein zweiter Stein im Duodenum eingekeilt, ein dritter lag in einer Communication zwischen Gallenblase und Duodenum, ein vierter in der Gallenblase. Da, wo der Stein herausgeschnitten worden war, war die Schlinge weithin gangraenös geworden.

---

[1]) Festschrift zur 49. Versammlung deutscher Naturforscher und Aerzte in Braunschweig. 1897. pag. 179.

[2]) The Brit. med. Journ. 1897. II. pag. 1258.

[3]) Ibid.

[4]) Ibid.

[5]) Details fehlen im Original.

[6]) Med. chir. transact. Vol. 87 (Original nicht erhältlich).

[7]) Boston med. and. surg. Journ. Vol. CXXXV. 9 (Original nicht erhältlich).

[8]) Correspondenzblatt des allgem. Mecklenburg. Aerztevereins. No. 168. (Original nicht erhältlich).

[9]) Sonnenburg, Pahologie u. Therapie der Perityphlitis. 1897. S. 35.

Digitized by Google

LXIII.

(Aus der Königsberger chirurgischen Klinik.)

Mittheilungen über Ileus.

Von

Dr. W. Prutz,

Privatdocent, I. Assistenzarzt[1]).

Den nachfolgenden Mittheilungen liegen die in den letzten drei Jahren (1. 4. 96 bis 31. 3. 99) in der hiesigen Klinik und der Privatklinik des Herrn Prof. v. Eiselsberg, dem ich für die Ueberlassung des gesammten Materials zu grossem Dank verpflichtet bin, beobachteten Fälle von Darmverschluss zu Grunde — mit dem üblichen Ausschluss der incarcerirten Hernien und der mit Ileus endenden Stenosen des Rectum. Ihre Zahl beträgt **36**[2]). Ueber mehrere ist schon früher berichtet, sie sollen nur kurz recapitulirt werden[3]). Nicht einbegriffen in dieser Zahl sind die Fälle von Verengerungen des Darmes durch Verwachsungen u. dergl. und von stenosirenden Tumoren ohne wirklichen Verschluss. So nahe manche derselben den Fällen totaler Occlusion stehen, so werthvoll vielleicht der Vergleich beider für das Verständniss mancher

[1]) Nach auszugsweisem Vortrag des Abschnitts über die Kocher'schen „Dehnungsgeschwüre" zu Protocoll gegeben am 2. Sitzungstage des Congresses, 6. April 1899.

[2]) Ein erheblicher Theil der Kranken war vorher oder nachher in der medicinischen Klinik. Herrn Geheimrath Lichtheim bin ich für die Erlaubniss zur Benutzung der Krankengeschichten zu lebhaftem Dank verbunden.

[3]) Cf. v. Eiselsberg, Zur Casuistik der Resectionen und Enteroanastomosen am Magen und Darmcanale. Arch. f. klin. Chir. Bd. 54. — H. Braun, Ein Fall von innerer Einklemmung nach Darmresection mit Enteroanastomose. Centralbl. f. Chir. 1897. No. 8. — Ludloff, Zur operativen Behandlung der Darminvaginationen. Mitth. a. d. Grenzgeb. der Med. u. Chir. Bd. 3.

Digitized by Google

Momente bei der Entwickelung und dem Ablauf eines wirklichen „Ileus“ sein kann, so ist es doch kaum richtig, z. B. alle Fälle von stenosirenden Tumoren, die ja von einer gewissen Zeit ab alle anfallsweise Passagestörungen machen, einfach unter „Ileus“ zu rubriciren, wenn man den Begriff auch noch so weit fasst. Und sowohl für die Wahl der Behandlung, wie für die Gestaltung der Resultate kommt das in Betracht. Die noch immer nicht befriedigenden Ergebnisse der Ileusbehandlung hängen auch damit zusammen, dass während bestehenden Verschlusses operirt werden muss. Auf einige solche Fälle wird bei Gelegenheit zurückgegriffen werden, in dieser Zusammenstellung mitgerechnet sind sie nur bei den chronischen Invaginationen.

Es können nur einige Punkte des weiten Gebiets berührt werden. Zu zeigen, welche Lehren wir für diese aus unseren Beobachtungen gezogen haben, ist Zweck dieser Mittheilungen. Von allen Fällen glaube ich die Krankengeschichten beifügen zu müssen, um eine Kritik der Schlussfolgerungen zu ermöglichen.

I. Volvulus.

1. Volvulus der Flexura sigmoidea.

(4 Fälle, alle geheilt.)

Alle 4 Fälle betrafen Männer (zwischen 38 und 69 Jahren). 2 (Fall 1 und 2) wurden am 3. Tage aufgenommen und mit richtiger Diagnose sofort operirt, 1 (Fall 4) desgl. am 7. Tage. 1 (Fall 3) kam am 5. Tage mit unklaren Erscheinungen und wurde am 7. Tage operirt: bis dahin waren Meteorismus und Koth- und Gassperre die einzigen objectiven, Koliken im Unterbauch das einzige subjective Zeichen. Am 7. Tage erst erfolgte während der Koliken das Aufrichten einer sehr grossen Schlinge in der linken Bauchhälfte. Am Aufnahmetage waren grössere Einläufe möglich, so dass damals an eine Achsendrehung der Flex. sigm. nicht gedacht werden durfte. Der Fall scheint ein Beispiel dafür, dass sich eine Torsion der Flexur gelegentlich erst im Laufe einiger Tage completiren kann. Dass etwa die Drehung zunächst zurückging — z. B. im Anschluss an die Einläufe —, um später wieder sich auszubilden, wird man nicht annehmen dürfen, weil während der ganzen Beobachtungszeit keinerlei Aenderung in der Configuration des Abdomens eintrat, und

Digitized by Google

weil unmittelbar nach der operativen Detorsion der Gasinhalt der Flexur schleunigst per anum sich entleerte — was sonst vorher im Anschluss an die Einläufe wohl auch geschehen wäre. Dieser Weg wurde dem Inhalt in allen 4 Fällen gebahnt: ein eingeführtes Darmrohr entleerte die Flexur, die dann ohne weiteres sich reponiren liess. Es wurde immer nur detorquirt, keine Colopexie gemacht. Sämmtliche Fälle gelangten zur Heilung, bei 3 derselben ist sie nach $^1/_2$—1 Jahr constatirt; 1 Patient (Fall 1) ist $1^1/_2$ Jahr nach der Operation an einem Strangileus (Abklemmung des oberen Ileum durch Netzstrang, Gangrän der Schnürfurche) auswärts unter interner Behandlung gestorben.

2 der Kranken (Fall 2 und 4) hatten schon früher Erscheinungen gehabt, die vielleicht als spontan zurückgegangene Torsionen geringen Grades zu deuten sind, der eine 5 Jahre vorher einmal, der andere seit 10 Jahren etwa einmal jährlich. Die Achsendrehung der Flexur disponirt ja erfahrungsgemäss sehr zu Recidiven, auch nach operativer Detorsion kommen sie vor (z. B. 4 Fälle von Obalinski[1]). Darum ist die Colopexie, oder gegebenen Falles die Resection der Flexur empfohlen. Letztere wird man der Detorsion wohl nur dann unmittelbar anschliessen, wenn Gangrän der Schnürfurchen oder der ganzen Schlinge verbieten, sie im Abdomen zurückzulassen. Ist die Strangulation gering, der Darm nicht wesentlich durch Circulationsbehinderung geschädigt, wird man event. auch primär reseciren. Störungen solcher Art sind am Colon für das Halten der Naht jedenfalls bedenklicher als am Dünndarm. In anderen Fällen käme die secundäre Resection in Frage, die den recht erheblichen Eingriff unter günstigeren Bedingungen zu machen erlaubt. Dabei wird es freilich leicht gehen wie bei anderen secundären Resectionen (z. B. des carcinomatösen Pylorus nach Gastroenterostomie): wenn der Patient seiner Beschwerden enthoben ist, entschliesst er sich schwer zu einem zweiten Eingriff, dessen Zweckmässigkeit oder gar Nothwendigkeit ihm nicht einleuchtet. So hat auch einer unserer Patienten die secundäre Resection abgelehnt. Ein Schaden ist ihm bis jetzt daraus nicht erwachsen. Auch in den anderen Fällen ist, wie erwähnt, nur die Detorsion gemacht; sie genügt, wohl auch nach

[1]) Arch. f. klin. Chir. Bd. 48.

Digitized by Google

den Erfahrungen Anderer, offenbar in einer grossen Zahl der Fälle: Recidive gehören doch zu den Ausnahmen. Freilich hat man die Aenderung der anatomischen Verhältnisse im Sinne einer entgiltigen Verhinderung erneuter Torsion dabei nicht in der Hand. Sicher kann aber durch neue Adhäsionen diese Aenderung eintreten. Das Entstehen solcher wird man nach dem durch die Torsion und die Operation gesetzten Reiz um so eher erwarten dürfen, als in der überwiegenden Mehrzahl der Fälle schon eine ältere chronische Peritonitis da ist, die für die Annäherung der Fusspunkte der Flexur zweifellos von grosser Bedeutung ist, für die endliche Gestaltung der prädisponirenden anatomischen Verhältnisse vielleicht eine grössere Rolle spielt als congenitale Anomalien (Zoege von Manteuffel). In einem unserer Fälle ist die Entstehung solcher neuen Verwachsungen, und zwar solcher von grosser Ausdehnung, nachträglich sichergestellt. Allerdings führten sie da zum unglücklichen Ausgang durch Strangileus.

Damit soll nicht eine Verwerfung der Resection der torquirten Flexur ausgesprochen sein. Sie leitet ihre für gewisse Fälle nicht zu leugnende Berechtigung her aus denselben Ueberlegungen, aus denen heraus man heute z. B. sich bemüht, der Operation eines eingeklemmten Bruches womöglich gleich die Radicaloperation folgen zu lassen. Hier liegen aber die Verhältnisse insofern doch etwas anders, als der Eingriff selbst eine nicht zu unterschätzende Gefahr birgt. Darum scheint er nicht in jedem Fall ohne weiteres erlaubt.

2. Volvulus des Coecum.

Der einzige hier beobachtete Fall kam 4 Tage nach acutem Beginn mit Perforationsperitonitis zur Operation. Diese gab den Grund zum Eingriff. Die Achsendrehung des Coecum wurde nicht erkannt; in Rücksicht auf den ganz elenden Zustand des Kranken wurde nur in aller Eile am stark geblähten Coecum, das in der Mittellinie lag, während die Coecalgegend von stark geblähten Dünndarmschlingen eingenommen war, ein einzeitiger Kunstafter angelegt. Die Section zeigte das Mesenterium ileo-coeci commune, die Vorbedingung für den Volvulus coeci (Zoege von Manteuffel). Art und Grad der Drehung waren nicht mit voller Sicherheit erkennbar: am wahrscheinlichsten scheint mir eine Drehung um die

Digitized by Google

Darmachse. Das Colon ascendens war an der hinteren Bauchwand, am unteren Rande der Radix mesenterii, angelöthet, comprimirt, anscheinend gedreht, auf eine Strecke von ca. 15 cm seiner Schleimhaut durch Ulceration beraubt. Seine auffallend feste Einmauerung an dieser Stelle, wie das Bestehen alter narbiger Schrumpfungen im gemeinsamen Mesenterium stützen die Vermuthung, dass die Dislocation schon älteren Datums war, die acuten Erscheinungen einer Steigerung der Drehung, vielleicht nur einer stärkeren Blähung des Coecum — wie es Kocher für den Eintritt des completen Verschlusses über Stenosen gezeigt hat — ihren Ursprung verdankte.

3. Volvulus des Ileum.
(3 Fälle, 2 gestorben.)

Zweimal (Männer) war der Volvulus acut entstanden. Der eine (Fall 7) kam am 3. Tage zur Operation, erst am Tage vorher war eine alte rechtsseitige Scrotalhernie irreponibel geworden. Die Operation zeigte eine allgemeine jauchige Peritonitis, die auffallend geringe Erscheinungen gemacht hatte, und eine Gangrän eines grossen Theiles des Ileum, das um mehr als 200° nach rechts[1]) gedreht war. Das einzig Mögliche war Resection, die sich über 250 cm erstreckte (davon 234 gangränös), die Vereinigung der Enden erfolgte durch seitliche Einpflanzung des Ileum ins Colon. Der Kranke starb nach 33 Stunden[2]). — Der andere (Fall 8) war der schon beschriebene Fall[3]) von Volvulus eines durch eine Mesenteriallücke geschlüpften Ileumtheils. Dem Kranken war im Februar 1892 ein wegen gangränöser Hernie angelegter Kunstafter durch Darmresection mit seitlicher Enteroanastomose beseitigt worden[4]). Danach traten wiederholt Anfälle von Verschluss auf, am 30. August 1896, also $4^1/_2$ Jahre

---

[1]) Die Bezeichnungen „nach rechts", „nach links" gedreht sind unklar. Zoege von Manteuffel (Die Achsendrehungen des Coecum. Chir.-Congr. 1898) hat dafür „rechts gewundene" und „links gewundene" Spirale vorgeschlagen. Jede Zweideutigkeit ist wohl ausgeschlossen, wenn noch ein dritter Punkt festgelegt wird: „von links über vorn nach rechts" oder „von links über oben nach rechts" gedreht.

[2]) v. Eiselsberg, l. c.

[3]) Braun, l. c.

[4]) Braun, Ueber die Behandlung der Kothfistel und des widernatürlichen Afters. Arch. f. klin. Chir. Bd. 53. Fall 11.

Digitized by Google

nach der Operation, ein besonders heftiger. Am 3. Tage danach fand die (a. a. O. schon beschriebene) Operation statt. Der Mesenterialschlitz wurde in besonderer Weise geschlossen, indem die quergeschlossenen Enden des Darmes, die frei beweglich waren, zum Verschluss mit benutzt wurden (cf. Krankengeschichte). Der Kranke ist seitdem — $2^1/_2$ Jahre lang — von allen Beschwerden frei geblieben.

Der chronische Volvulus des Ileum (Frau) documentirte sich bei der Operation sicher als solcher dadurch, dass mehrere der an der Drehung (von rechts über vorn nach links) betheiligten Ileumschlingen in der durch die Drehung bedingten Lage fest an die Kuppe des Uterus angelöthet waren. Es war eine seit 2 Jahren bestehende, gelegentlich exacerbirende, schliesslich zu schwerem Ileus führende chronische Stenose im Anschluss an eine puerperale Peritonitis. Bei der Lösung der Darmschlingen vom Uterus wurde eine derselben geöffnet, etwas Inhalt floss ein, die Kranke ging acut an peritonealer Sepsis zu Grunde. Die Resection der gedrehten, vielfach unter einander verlötheten Darmschlingen gestaltete sich äusserst schwierig, die durch laterale Anastomose bewirkte Vereinigung der Darmenden erwies sich als sufficient.

II. Invaginationen.

(7 Fälle, 2 gestorben.)

Die Invaginationen betrafen 6 Erwachsene (2 Männer von 22 und 36 Jahren, 4 Frauen von 19—47 Jahren) und 1 Kind (6jähr. Knabe)[1]). In 5 Fällen lag eine Invaginatio ileo-colica vor, einmal (20jähr. Mädchen, Fall 12) war diese geführt von mehreren Polypen, einmal (Knabe, Fall 13) von einem circulären Lymphosarkom an der Valvula Bauhini. 4mal wurde hier die ganze Invagination resecirt, alle Kranken genasen. Es waren alles chronische Invaginationen, eine (Fall 12) schliesslich zu vollkommenem Verschluss führend.

Einmal erwies sich bei einer 10 Wochen alten, mit Ileus endenden Invagination die Resection in Rücksicht auf die com-

[1]) Fünf Fälle schon berichtet von Ludloff, l. c.

Digitized by Google

plicirten Verhältnisse und den schlechten Zustand der Kranken (47jähr. Frau, Fall 11) als unausführbar. Eine laterale Ileocolostomie wurde durch Fortschreiten der Invagination verschlossen, worauf totale Ausschaltung gemacht wurde. Die Section ergab einen Kothabscess und einen abgesackten peritonitischen Abscess, als Ursache dieser eine grosse Ulceration der Scheide und des Intussusceptum mit Perforation des letzteren.

Eine Invagination (40jähr. Frau, Fall 14) sass in der Flexura sigmoidea, bedingt durch ein Carcinom. Nach dem Verlauf zu urtheilen, waren Erscheinungen erst mit der Bildung der Invagination eingetreten. Sie wechselten (der Tumor war in verschiedener Höhe per rectum fühlbar, gelegentlich wieder nicht zu erreichen) und führten wiederholt zu vollkommenem Verschluss bis zur Dauer von 11 Tagen. Hier gelang nach vermuthlich 11wöchentlichem Bestande leicht die Desinvagination. Der Tumor wurde vom Bauch aus entfernt, die Kranke ist geheilt.

Nur eine Invagination war acut, bestand bei der Aufnahme $2^1/_2$ Tage (19jähr. Mädchen, Fall 15). Zweimal nur, kurz nach der Aufnahme, wurde der wurstförmige Tumor gefühlt und als Invagination angesprochen, später war er nicht mehr zu finden. Die Anfangs alarmirenden Erscheinungen gingen zunächst zurück, es erfolgte wieder Abgang von Flatus und sogar reichlicher Stuhl, der aber nur aus dem abwärts gelegenen Darm gestammt haben kann. Das verleitete leider die Angehörigen, die dringendst angerathene Operation zunächst zu verweigern. In der Nacht vom 4. zum 5. Tage traten Perforationserscheinungen auf, die am 5. Tage ausgeführte Operation ergab eine grosse Perforation eines queren gangränösen Streifens am Halse der Invagination. Es wurde resecirt, die Kranke starb am Abend. Die Invagination sass im Ileum, wurde geführt von einem langen Polypen. Dieser und etwa ein Drittel des ca. 10 cm langen Invaginatum waren gangränös.

Das Ergebniss ist im Ganzen ein sehr günstiges. Alle fünf rechtzeitig mit Resection behandelten Fälle sind genesen. So schwierig sich gerade bei grossen Invaginationen die Resection gestalten kann, so stellt sie doch für die chronischen Formen zweifellos das beste Mittel dar, ebenso für die frischeren Fälle, sobald die Desinvagination nicht leicht gelingt. Nach wie langer

Digitized by Google

Zeit die letztere noch möglich ist, entscheidet sich nur von Fall zu Fall: bei dem Carcinom der Flexura sigmoidea gelang sie nach 11 Wochen leicht, bei dem Sarkom der Ileocoecalklappe nach 5 Wochen nur zum Theil.

Dieser letztere Fall und die acute Invagination des Ileum sind durch den Umstand bemerkenswerth, dass der wurstförmige Tumor, aus dessen Vorhandensein in Verbindung mit den anderen Erscheinungen die Invagination mit voller Sicherheit erkannt wurde, nur vorübergehend palpabel war: bei dem Knaben war gerade in tiefer Narkose, unmittelbar vor der Operation, wo man den deutlichsten Befund erwarten durfte, der Tumor nicht fühlbar. Trotzdem wurde mit Rücksicht auf den früheren Befund die Bauchhöhle eröffnet: wie sich zeigte, mit Recht. Diese Erfahrung konnte in dem letzten Fall ausgenutzt werden. Hier war die Invagination ins kleine Becken gerathen und hatte sich dadurch der Controle entzogen. Je kleiner eine Invagination ist, desto beweglicher wird sie sein — soweit das Mesenterium das gestattet; und wenn sie einmal mit Sicherheit nachgewiesen werden konnte, wird ihr spontanes Verschwinden immer mit grosser Vorsicht aufzunehmen sein. Daran wird auch ein gleichzeitiger Rückgang der übrigen Erscheinungen nichts ändern dürfen: in dem erwähnten Fall führte das Zusammentreffen dieser beiden Momente zu verhängnissvollem Aufschub, und durch den Eintritt der Perforation wurden die vorher gewiss nicht schlechten Aussichten endgiltig vernichtet. Glücklicher Weise gehört ein derartig insidiöser Verlauf ja zu den Ausnahmen. Es ist ein Zusammentreffen scheinbar günstiger, in Wirklichkeit höchst unglücklicher Umstände, das die Entscheidung gelegentlich in hohem Grade erschweren könnte. Aber es ist nur ein Grund mehr, bei jeder erkannten Invagination sofort, ohne Rücksicht auf die weitere Entwickelung des Bildes, zur Operation zu schreiten oder wenigstens dringendst dazu zu rathen.

III. Abschnürungen und Knickungen durch Stränge und Verwachsungen.

(8 Fälle, 3 gestorben.)

Die Ursachen der Strangbildungen und Verwachsungen waren puerperale Processe (1 mal sicher, 1 mal wahrscheinlich), Adhäsionsbildung nach abdominaler Myomektomie (1 mal), Perityphlitis (2 mal),

Digitized by Google

Bauchfelltuberculose (2 mal) und Perforation eines Typhusgeschwürs (1 mal).

Von den ersteren Fällen endete einer (16) am 3. Tage durch Peritonitis tödtlich. Nachdem durch Trennung des das untere Ileum comprimirenden Stranges (zugleich Resection des verdickten starren Wurmfortsatzes) das Hinderniss gehoben war, wurde eine 120 cm lange Ileumschlinge, deren Ende durch eine Schnürfurche markirt war, nachträglich gangränös. Bei der Operation war der Darm nicht im mindesten gangränverdächtig gewesen, auch nicht einmal paralytisch gebläht, sondern in ganz auffallender Weise spastisch contrahirt, erholte sich nach Trennung des Stranges schnell. Die Gangrän war scharf begrenzt. Leider sind bei der Obduction die Mesenterialgefässe nicht untersucht. Immerhin fraglich kann bleiben, ob der Strang von einer Perimetritis oder Appendicitis herrührte. Die Anamnese gab keinen Aufschluss. Der Wurmfortsatz war zwar starr und hart, wurde deshalb entfernt, in seiner nächsten Umgebung fehlten aber Verwachsungen, während eine erhebliche alte Perimetritis bestand. Aber auch dann ist die Abhängigkeit von der Erkrankung des Wurmfortsatzes nicht ausgeschlossen.

Bei der anderen Patientin (17) wurde am 2. Tag eines acuten Ileus, dem zweijährige Stenosenerscheinungen vorausgegangen waren, bei bestehender Perforationsperitonitis der durch Verwachsung mit einem Strang geknickte Dünndarm gelöst, übernäht und wegen der bestehenden Stenose dicht dabei eine laterale Anastomose angelegt. Es ist der einzige Fall, der bei bereits vorhandener ausgebreiteter Peritonitis zur Heilung kam, und zwar fand sich ein reichliches, wohl thatsächlich durch den ganzen Bauch verbreitetes jauchiges Exsudat.

7 Jahre nach einer abdominalen Myomektomie führten Verwachsungen zwischen Dünndarm und Uterusstumpf zu totalem Verschluss, dem längere Stenosenerscheinungen vorangegangen waren (Fall 18). Nach so langer Zeit noch barg der Stumpf an der Verwachsungsstelle einen Abscess. Der angelöthete Darm war stark verengt und musste resecirt werden (daneben Ovariotomie; Heilung).

Zwei acute Verschlüsse, der eine (19) durch Verlöthung des Ileum mit dem Netz und einem alten Abscess am Blasenscheitel,

Digitized by Google

einer (20) durch Abklemmung des Ileum durch einen feinen Strang waren die Folgen von Appendicitis. Ersterer, am 8. Tage bei bestehender Peritonitis aufgenommen und operirt (Lösung, Uebernähung der Verlöthungsstelle am Darm) ging zu Grunde, der andere, mit geringen Erscheinungen am 4. Tage aufgenommen, am 5. operirt (Durchtrennung des Stranges), ist geheilt geblieben. Als Nebenbefund ist hier ein auffallend langes Meckel'sches Divertikel vom gleichen, an der Spitze grösseren Umfang als der Dünndarm bemerkenswerth. In beiden Fällen wurde von der Entfernung des Wurmfortsatzes abgesehen. In dem ersten, weil vorgeschrittene Peritonitis und elender Zustand nöthigten, den Eingriff auf das unbedingt Nothwendige zu beschränken, im anderen, weil an dem Wurmfortsatz irgend welche Veränderungen nicht zu finden waren. Der eine feine Strang zog in seiner Nähe vorüber. In der Anamnese ist eine „Blinddarmentzündung" erwähnt. Deutliche Spuren einer solchen fehlten aber. Der Strang könnte anderen Ursprungs gewesen sein; mit dem Meckel'schen Divertikel hatte er freilich nichts zu thun.

Alte tuberculöse Peritonitis führte in zwei Fällen zum Verschluss (24jähr. Mann, Fall 21, und 6jähr. Knabe, Fall 22). Im ersten erstreckten sich die Erscheinungen in Form von mehrtägigen Anfällen über ein Jahr, der Verschluss entstand langsam, war bei der Aufnahme complet, ging auf Einläufe zunächst zurück, um sich dann wieder auszubilden. Die Operation zeigte ausgedehnte Verwachsungen, in die das untere Ileum vor dem Promontorium fest eingemauert war; von Residuen einer Tuberculose war nichts zu erkennen, aber nach der Operation (Ileocolostomie mit Murphyknopf) bildete sich ein enormer Erguss aus, der einen Monat später eine zweite Laparotomie erforderte. Das bei der ersten Operation, abgesehen von den Verwachsungen, glatte und glänzende Bauchfell zeigte sich stark geröthet, verdickt, sammetartig. Im weiteren Verlauf bildeten sich dann noch eine ganze Anzahl z. Th. beträchtlicher intraperitonealer kalter Abscesse, definitive Heilung trat erst über ein Vierteljahr nach der zweiten Laparotomie ein. Jetzt ist der Patient seit über einem halben Jahr in gutem Zustande. Der Fall ist ein neues Beispiel dafür, dass die sogen. trockene Form der Peritonealtuberculose durch Laparotomie nicht nur nicht gebessert, sondern gelegentlich direct

Digitized by Google

ungünstig beeinflusst wird. — Bei dem anderen Fall wurde am 4. Tage ein den Dünndarm comprimirender Strang durchtrennt, die z. Th. nekrotische Schnürfurche übernäht (Heilung). Auch hier bestanden sehr ausgedehnte Verwachsungen, unter dem Peritoneum fanden sich zahllose verkalkte Knötchen.

Wohl selten ist die Beobachtung einer Abknickung des Ileum durch Verlöthung mit einem durch Spätperforation eines Typhusgeschwürs entstandenen intraperitonealen Abscess. Der 40jährige Mann (Fall 23) erkrankte in der 11. Woche nach Beginn eines anscheinend normal abgelaufenen Typhus, wegen dessen er 5 Wochen gelegen hatte, nach fast beendeter Reconvalescenz, acut und kam am 7. Tage zur Aufnahme. In der Annahme eines nicht näher zu localisirenden Verschlusses wurde er sofort operirt: dicht unter dem inneren rechten Leistenring waren ein Netzzipfel und zwei Dünndarmschlingen angelöthet, von denen die eine bis zur Verlöthungsstelle stark gebläht war; bei der Lösung wurde ein mit ihr communicirender kleiner Abscess eröffnet. Wegen Verengerung dieser Stelle wurde ein Darmstück resecirt (Murphyknopf). Seine Schleimhaut zeigte eine Anzahl alter Typhusgeschwüre, von denen eines perforirt war. Am Anfang des siebenten Tages nach der Operation, nach bis dahin glattem Verlauf, trat plötzlich eine Perforation ein, der der Kranke in wenigen Stunden erlag. Der Darm war an einer Stelle aus dem Murphyknopf geglitten.

Von den 8 Fällen sind 3 gestorben: einer kam zu spät, hatte schon Peritonitis, bei einem war der Eingriff insufficient, indem eine Darmschlinge zurückgelassen wurde, die gangränös wurde, was man ihr vorher nicht ansehen konnte, einer schliesslich fiel dem Murphyknopf zum Opfer.

IV. Verschlüsse bei Coloncarcinomen, Tuberkulose, Beckensarkom.

1. Primäre Carcinome.[1])

(8 Fälle, 5 gestorben).

Sie betrafen 5 Männer zwischen 27 und 73 Jahren, einen 12jährigen Knaben und 2 Frauen (44 und 50 Jahre). Einmal nur

[1]) Zwei primäre stenosirende Tumoren (1 Carcinom, 1 Lymphosarcom) gehören zu den Invaginationen.

Digitized by Google

(44jährige Frau, Fall 28) scheint der Verschluss ohne vorhergehende Stenosenerscheinungen gleich acut eingesetzt zu haben (Operation am 6. Tage, Perforationsperitonitis, Carcinom der Flex. hepatica, Enterotomie, Ileocolostomie, Tod), in den übrigen Fällen waren meist Monate lang Erscheinungen von Verengerung vorangegangen, mehrfach mit Einschaltung von spontan ablaufenden totalen Verschlüssen, gelegentlich hatten sogar schon Jahre lang Beschwerden bestanden. Der vollkommene Verschluss trat dann allmählich ein, bestand zur Zeit der Operation zwischen zwei (Fall 24, 25, beide mit Perforationsperitonitis, einmal von Dehnungsgeschwüren!) und fünfzehn Tagen (Fall 30, Heilung). — Fünf von den Tumoren betrafen die Flex. sigm., je einer die Flex. hepat. und lienal. und das Colon transvers. (dicht an der Flex. hepat.) — Drei Kranke (Fall 24, 25, 28) kamen zur Aufnahme und Operation mit Perforationsperitonitis, die dann ihrerseits die Indication zum Eingriff gab; einmal wurde bei einem 73jährigen Mann (Fall 27), dessen seit 5 Tagen bestehender Verschluss anscheinend nicht absolut und dessen Befinden ein auffallend gutes war, deswegen 2 Tage mit der Operation gewartet: auch hier fanden sich dann schon die ersten Anfänge einer Peritonitis, der auch dieser Kranke erlag. Bei diesem Patienten, zwei der ersterwähnten und einer stark heruntergekommenen Frau (Fall 29) wurde nur die Colostomie gemacht (sämmtlich gestorben). Unter den zwei Ileocolostomien (Fall 26 und 28) befindet sich die eine Perforationsperitonitis, der andere Fall (26) und die beiden Colocolostomien (Fall 30 und 31) sind geheilt. Ein Kranker (Fall 30) ist verschollen, einer (Fall 26) $1^1/_2$ Jahre, ein anderer (Fall 31) $^1/_2$ Jahr nach der Operation an Carcinom (bei ersterem wahrscheinlich Lebermetastasen) gestorben.

2. Metastatische Carcinome.

Diese gegenüber den primären stenosirenden Tumoren relativ seltene Form wurde dreimal beobachtet (2 Frauen von 33 und 40, ein Mann von 41 Jahren, sämmtlich gestorben).

Eine wegen inoperabeln Rectumcarcinoms 4 Monate vorher colostomirte Frau (Fall 32) kam mit neuen Obturationserscheinungen, die zunächst irrthümlich auf eine Verengerung der Colostomieöffnung zurückgeführt wurden. Dann wurde ein Anus

Digitized by Google

coecalis einzeitig angelegt, die Kranke beging im Endstadium der Peritonitis Suicidium. Das Hinderniss war bedingt durch eine Metastase im Mesocolon transversum.

In den beiden anderen Fällen war der Magen Sitz des primären Tumors. Dieser machte bei einer 40jährigen Frau (Fall 33) keine Stenosenerscheinungen, das durch seine Beschränkung auf die äusseren Wandschichten, ohne Betheiligung der Schleimhaut, als metastatisch sich erweisende stenosirende Carcinom sass in der Flex. sigm. Das zur Colostomie eingenähte morsche Colon descendens löste sich z. Th. von der Bauchwand; als es zum zweiten Mal eingenäht wurde, bestand bereits eine Peritonitis, die vielleicht ausging von dem in der Perforation begriffenen Tumor der Flexur. Die Kranke starb.

Sehr bemerkenswerth und in gewisser Hinsicht von principieller Bedeutung scheint die andere stenosirende Metastase bei Magencarcinom dadurch, dass im Zwischenraum von fünf Tagen zweimal ein Verschluss eintrat an zwei verschiedenen Stellen.

Zunächst die Krankengeschichte:

34. No. 712 97/98. 41jähriger Mann.

Anamnese: Am 25. 10. wegen eines grossen, weit auf die vordere und hintere Magenwand und Pylorus übergreifenden Carcinoms der kleinen Curve mit Stenosenerscheinungen Gastroenterostomie nach v. Hacker mit Murphyknopf. Danach wesentliche Besserung, kein Knopfabgang; am 6. 11. Rückverlegung in die medicinische Klinik. Wohlbefinden bei gemischter Diät, Stuhl auf Abführmittel regelmässig. Am 8. 11. (14 Tage p. op.) plötzlich heftige, anhaltende Leibschmerzen. Unterbauch deutlich aufgetrieben, metallisch klingend, druckempfindlich. Kein Erbrechen, kein Aufstossen. Rectalbefund: Hoch oben über die vordere Rectalwand quer verlaufender Wulst, der das Rectum comprimirt; Finger gelangt nicht hinüber. Zunahme der Auftreibung, am 11. 11. starkes Gurren. Vom 12. an völlige Verhaltung. 15. 11. Verlegung in die chirurgische Klinik.

Status praesens: Magerer, elender Mann. Bauch aufgetrieben, druckempfindlich, geblähtes Quercolon sehr deutlich sich durchzeichnend. Rectalbefund der gleiche wie bisher.

15. 11. Sofort Operation (Prof. v. Eiselsberg). Narkose mit Billroth'scher Mischung. Medianschnitt vom Nabel abwärts. Prall geblähte Darmschlingen drängen sich vor. Dünn- und Dickdarm einschliesslich Flex. sigm. gleichmässig aufgetrieben. Murphyknopf in einer Dünndarmschlinge leicht verschieblich fühlbar. Die per rectum gefühlte Resistenz wird erst beim Empordrängen vom Rectum aus durch Assistenten undeutlich

Digitized by Google

im Becken gefühlt, nähere Orientirung gelingt nicht. Da hier aber das Hinderniss angenommen werden muss, 1. Akt der Colostomie: die Flex. sigm. wird auf einem durchs Mesenterium gesteckten, mit Jodoformgaze umwickelten Elevatorium suspendirt und fortlaufend mit dem Peritoneum der Bauchwand vernäht. Naht des übrigen Bauchschnittes in 3 Etagen.

Am folgenden Tage Eröffnung der Schlinge mit dem Paquelin: es entleert sich viel Gas, fast gar kein Koth, wenig Schleim. Die Spannung des Abdomen lässt nach, es erfolgt aber kein Stuhl; Darmrohr, Einläufe resultatlos. Erst am 20. November früh ein dickbreiiger, hellgrüner Stuhl. Befinden recht schlecht. Dann tritt Singultus auf und zunehmende Auftreibung des Leibes. Abends 6 Uhr Bauch maximal gebläht, unaufhörlicher Singultus. Kothentleerung sistirt, ein in den Anus praeternaturalis eingeführter Magenschlauch stösst nach 30 cm auf ein unüberwindliches Hinderniss. Temp. 36°, Puls 100. Magenspülung ergiebt fäculenten Inhalt und viel Gas. Nach einer Stunde ist der Magen wieder stark gefüllt. Dann lebhafte Peristaltik, besonders unter den Rippenbogen, lautes Gurren. In der Annahme eines über der Colostomie sitzenden Hindernisses am 20. 11. Abends 10 Uhr Operation (Dr. Prutz, in Vertretung von Prof. v. Eiselsberg). Narkose mit Billroth'scher Mischung.

Schnitt 2 Finger breit unter dem rechten Rippenbogen, diesem parallel. Ad maximum geblähte Dünndärme drängen sich vor, stark injicirt. Colon collabirt. Sichtbar wird noch der Uebergang des Ileum ins Colon. Ersteres lässt sich nur 5 cm von der Klappe aufwärts verfolgen, um sich dann in Tumormassen, die anscheinend wesentlich im Mesenterium liegen, zu verlieren. Die tiefste erreichbare Dünndarmschlinge wird eingenäht. Naht der übrigen Wunde in 3 Etagen.

Nachts giebt Magenspülung wieder fäculenten Inhalt. Weniger Singultus, sehr grosse Unruhe. Am nächsten Vormittag Eröffnung des Dünndarms mit Paquelin. Entleerung von mehreren Litern dünnflüssigen Kothes und viel Gas. Bauch sinkt ganz ein. Zunehmender Collaps, Abends 9 Uhr Tod.

Section (Prof. Nauwerck). Bauch eingesunken. Kein Gas in der Bauchhöhle, aber 500 ccm grauröthliche Flüssigkeit mit fibrinösen Flocken. Im Epigastrium der stark geblähte Magen, dann folgen wenig geblähte Dünndarmschlingen, stark geröthet, mit Fibrinbeschlägen. Im Colon descendens nahe über der unteren Darmfistel ziemlich reichlich breiig-geballter Koth. Zwischen den Nähten, die die Flex. sigm. mit dem Peritoneum parietale vereinigen, dringt eine dicke Sonde bequem von innen nach aussen durch. Netz strangförmig mit dem rechten Leberlappen und der Bauchwand nahe dem rechten Rippenbogen verklebt, zusammengerollt; auf ihm Dünndarmschlingen. Quercolon im Epigastrium verborgen, quer. Durch sein Mesocolon tritt eine Jejunumschlinge, die mit dem Magen vernäht ist. Auf den Dünndarmschlingen in der Nierengegend fäculent riechender Belag. — Ileostomie 60 cm über der Klappe. Nähte halten hier dicht. — Der proximale Schenkel der mit dem Magen anastomosirten Schlinge geht nach abwärts auf das Kreuzbein und ist hier fixirt. Hier findet man vor der Wirbelsäule eine bewegliche, derbe, circa

Digitized by Google

markstückgrosse, etwa 1 cm dicke Platte, über der das Peritoneum weisslich verdickt und z. Th. radiär narbig geschrumpft ist, ausserdem einige Knötchen. Später stellt sich heraus, dass die am Kreuzbein fixirte Stelle der Uebergang des Duodenum ins Jejunum ist. — Colon und letztes Ende des Ileum collabirt. Ca. 7 cm über der (normalen) Klappe mehrere bis wallnussgrosse Knoten im Mesenterium. Letzteres sehnig verdickt und verkürzt. Geschwulstknoten ziehen gegen die Radix mesenterii. Murphyknopf im Ileum 20 cm über der Klappe. An der Stelle der mesenterialen Knoten narbige Verdickung der Serosa, Ileum hier ca. 9 cm über der Klappe narbig verengt. Oberhalb ist das Ileum erweitert. — Im Coecum und Colon ascendens geballter Koth. — Magen mittelgross, mit wenig fäculenter Flüssigkeit. An der Cardia einige derbe Knoten. Schleimhaut blass, hier und da mit punktförmigen Haemorrhagien. Pylorus kaum für die Spitze des kleinen Fingers durchgängig. Derber, ringförmiger Tumor. Serosa am Pylorus etwas sehnig verdickt, mit einzelnen flachen Knoten; an der kleinen Curve ist sie narbig eingezogen. Gastroenterostomie 6 cm vom Tumor entfernt, für den Daumen bequem durchgängig. — Auf der Vorderfläche des Rectum, 2 Querfinger unter dem Promontorium, bohnengrosse, sehr derbe Peritonealmetastase, ausserdem ziehen sich mehr gegen den Douglas hin eine grosse Anzahl harter peritonealer Geschwulstplatten. Rectum selbst nicht stricturirt. Uebrige Section ohne Besonderheiten.

Die 14 Tage nach der Gastroenterostomie ziemlich schnell einsetzenden Verschlusserscheinungen mussten allerdings auf eine Compression des Rectum, wahrscheinlich durch Geschwulstknoten, bezogen werden. Nach der am 7. und 8. Tage des Ileus (unmittelbar nach der Rückverlegung aus der medicinischen Klinik) gemachten zweizeitigen Colostomie erfolgte erst am 5. (12.) Tage eine einzige reichliche Entleerung, fast sofort aber setzte, neben deutlichen peritonitischen Erscheinungen, ein neuer Verschluss ein, der noch am Abend desselben Tages zu einer dritten Laparotomie nöthigte: nun fand sich das untere Ende des Ileum durch Knoten im Mesenterium stark stenosirt. Es wurde eingenäht, am folgenden Morgen eröffnet, worauf sich literweise Koth entleerte. Der Kranke starb an einer Peritonitis, die anscheinend von einer partiellen Lösung des eingenähten Colon von der Bauchwand ausging. Weiter bestätigte die Section die Verengerung des Ileum, wie die — freilich nicht hochgradige — Compression des Rectum durch harte peritoneale Geschwulstplatten. Dass der erste Verschluss nicht etwa auch im Ileum sass und die fühlbare Resistenz am oberen Ende des Rectum fälschlich als Hinderniss gedeutet wurde, erhellt daraus, dass bei der Colostomie auch der ganze Dickdarm, einschliesslich der Flex. sigm., stark gebläht war.

Digitized by Google

Die höhere Stenose machte damals noch gar keine Erscheinungen und wurde darum garnicht entdeckt. Bei der letzten Operation, 5 Tage später, war der Darm vom unteren Ileumende abwärts total collabirt.

In einer Beziehung hat dieser Fall meines Erachtens grosse Bedeutung: er bildet, wie ich glauben möchte, ein in praxi vielleicht noch nicht beobachtetes Beispiel für einen der Versuche Kocher's[1]) über die Aufhebung des totalen Verschlusses bei Constrictionen des Darmes. Der bekannte Glascylinderversuch zeigte, wie die allseitige Dehnung des Darmes über der Stenose durch Verbreiterung und Verkürzung des Wasserkegels (im Experiment) und des mit ihm verschieblichen Schleimhauttrichters zum Verschluss führte. Dieser konnte aufgehoben werden u. A. durch starke Füllung des unter der Stenose gelegenen Darmes. „Durch die starke Füllung (scil. des unteren Endes) wird ein Schleimhauttrichter dem anderen entgegengeschoben, bis sie sich an ihren Spitzen [im Niveau der Bruchpforte] treffen und die Wasserkegel verschmelzen" (l. c. S. 767).

Für unseren Fall würde sich danach folgende Erklärung ergeben: beide Stenosen, die am Ileum und die am Rectum, waren unter normalen Verhältnissen, d. h. so lange keine besondere Blähung des Darmes eintrat, durchgängig. Nun kam es zu einer stärkeren Auftreibung des Darmes und zwar wahrscheinlich zunächst des Dickdarmes (deutliche Figur des geblähten Quercolon!) und dadurch wurde zunächst die tiefere der beiden Stenosen absolut. Daraus resultirte eine erheblich stärkere Füllung des ganzen Darmes, auf beiden Seiten der höheren Stenose, wie ja auch der Befund erwies. Nach der Colostomie blieb — wie man annehmen muss, in Folge Lähmung der Peristaltik — eine ordentliche Entleerung des Colon noch fast 5 Tage lang aus. Als sie dann aber erfolgte, trat nach wenigen Stunden der Verschluss an der höheren Stenose ein, und zwar eben weil jetzt die Auftreibung des unteren Darmabschnittes wegfiel. Jetzt stand dem über der Stenose im stark geblähten Ileum stehenden stumpfen Keil kein zweiter mehr gegenüber, der die Verbindung aufrecht erhielt, jetzt verbrei-

[1]) Kocher, Die Lehre von der Brucheinklemmung. Deutsche Zeitschr. für Chir. Bd. 8. 1877.

Digitized by Google

terte sich der obere Keil noch mehr und seine mehr und mehr abgestumpfte Spitze zog sich aus der Stenose nach oben, und damit wurde der obere Verschluss complet. So wäre er geradezu als Folge der Colostomie aufzufassen. Die etwas vor den Symptomen des Ileumverschlusses durch schnell zunehmende Auftreibung des Leibes und dauernden Singultus und Erbrechen sich anzeigende Peritonitis dürfte vielleicht mitgewirkt haben, die Füllung des Dünndarmes zu beschleunigen. Zu einer Darmlähmung hatte sie noch nicht geführt, denn erst später setzte die lebhafte Peristaltik ein, aus der der zweite Verschluss erkannt wurde.

Unter der Bezeichnung „Combinationsileus" hat kürzlich Hochenegg[1]) eine andere interessante Form zweisitzigen Verschlusses beschrieben, für die er eine andere Erklärung giebt. Den Dünndarmverschluss sieht er als Folge der Completirung der Colonstenose an. Nachdem durch diese der ganze Darm gefüllt, gebläht, in lebhafte Peristaltik versetzt ist, „tritt das zweite Moment in Wirksamkeit". Für den durch Rückstauung geblähten Dünndarm ist die obere enge Stelle zu eng geworden, durch Abknickung, Einschnürung kommt es jetzt hier zum Verschluss. Dann besteht an zwei Stellen totale Obturation. Operirt man jetzt, so kann man die obere Stenose übersehen. Das würde, wollte man Hochenegg's Erklärung anwenden, auf unseren Fall zutreffen. Aus der Krankengeschichte geht aber wohl deutlich hervor, dass die Zeichen des Ileumverschlusses erst wesentlich später auftraten, und zwar eben im Anschluss an die Entleerung des Colon. Später soll sich nach Hochenegg der muskelstärkere Dickdarm in den muskelschwächeren Dünndarm (auch zum Theil nach unten, zum Theil durch Resorption) entleeren, so dass bei Operation in diesem Stadium wieder die tiefere Stenose übersehen werden kann. Dass diese Annahme der Entleerung nach oben wenig Wahrscheinlichkeit für sich hat, ist in der Discussion über Hochenegg's Vortrag genugsam betont worden (Gersuny, Schnitzler). Wie aus obigen Auseinandersetzungen hervorgeht, steht aber Hochenegg's Erklärung auch in einem gewissen Widerspruch mit den Ergebnissen der grundlegenden

[1]) Hochenegg, Ueb. eine neue typische Form d. acuten Darmverschlusses (Combinationsileus). Wien. klin. Wochenschr. 1897. No. 51. Ebenda Discussion.

Digitized by Google

Versuche Kocher's. Danach sollte man annehmen, dass die Auftreibung des unter der Dünndarmstenose gelegenen Darmes vielmehr geeignet sei, trotz der Auftreibung über dem Dünndarmhinderniss dessen Verschluss zu verhüten. Allerdings wird man zugeben müssen, dass das Kocher'sche Experiment keinen Aufschluss darüber geben kann, wie unter diesen Umständen eine gleichzeitige Knickung des Darmes an der oberen Stenose einwirkt. Die ist ja von Hochenegg gefunden. Sie könnte den oberen Verschluss als Folge des Dickdarmverschlusses — oder auch nur einer stärkeren Verengerung an letzterer Stelle — erklären. Der schwache Punkt bleibt die fehlende Koth- und Gasstauung im Stück zwischen beiden Stellen. Unser Fall zeigt, wie bei derartigen zweisitzigen Verschlüssen der Hergang auch ein anderer sein kann. Und beiläufig mag bemerkt sein, dass für Hochenegg's „Combinationsileus" möglicher Weise ein ähnlicher Vorgang in Betracht kommt: durch die Ausschaltung der oberen Stenose steht dem Darminhalt der Weg zur unteren völlig frei, und dadurch ist hier die das Zustandekommen des completen Verschlusses — im Sinne der Versuche Kocher's — begünstigende Ausdehnung des Darmes erleichtert. Wie ich für unseren Fall annehme, dass die untere Stenose gewissermaassen die obere verdeckte, gegen deren Completwerden eine Art von Schutz gab, der erst mit ihrer Beseitigung entfiel, so könnte in jenen Fällen der höhere Verschluss doch der erste gewesen sein, sein Fortfall dem zweiten die Wege geebnet haben.

3. Tuberkulose.

In 3 Jahren wurde nur eine Narbenstenose an der Ileocoecalklappe nach Tuberkulose beobachtet (46jähriger Mann). Die Resection des verengten Darmes endete in Folge eines technischen Fehlers tödtlich: beim Abbinden des Mesenterium, mit dem am Ileum begonnen wurde, fand die zum Durchführen der Ligaturen benutzte breite stumpfe Nadel (mit Stiel) einen Widerstand, der ganz leicht überwunden wurde. Dabei war aber der Darm verletzt. Eine Art von Erklärung liegt darin, dass von dem sehr fettreichen Mesenterium beiderseits vom Mesenterialansatz her zwei recht breite subseröse Fettplatten weit auf den Darm sich fortsetzten, die seinen Mesenterialansatz verdeckten. Dazu war der

Digitized by Google

Darm von ungewöhnlichem Umfang, die stark hypertrophische Wand auffallend brüchig. Obgleich die wenigen ausgetretenen Tropfen aufgefangen zu sein schienen, entstand eine foudroyante Peritonitis. Die weitere Resection verlief ganz glatt, so dass die Infection augenscheinlich bei jenem Zwischenfall erfolgte. In Betracht kommt ein hochvirulenter Darminhalt; denn der Patient hatte 2 Tage vorher einen mehrtägigen completen Verschluss überstanden, und in der Nacht vor der Operation hatten neue Ileussymptome eingesetzt. Die Section zeigte anderwärts zweifellose Residuen von Tuberkulose, während die histologische Untersuchung der Darmnarbe in dieser Richtung negativ blieb.

4. Compression des Darms durch ein Beckensarkom.

Auch hiervon kam nur ein Fall vor. Fast zwei Jahre nach den ersten Erscheinungen trat völliger Verschluss ein, der durch Colostomie gehoben wurde. Kurz danach begann der Tumor zu zerfallen, so dass der Kranke bald gestorben sein dürfte (spätere Nachrichten waren nicht zu erlangen).

Das Gesammtergebniss veranschaulicht folgende Tabelle:

Gruppe.	Fälle überhaupt.	Geheilt.	Gestorben	Davon gestorben an		
				schon bestehender Peritonitis.	Folgen des Eingriffs.	anderen Ursachen.
I. Volvulus	8	5	3	2	1	—
II. Invagination	7	5	2	1	—	1 (Alte intraperitoneale Abscesse)
III. Stränge und Verwachsungen	8	5	3	1	1 (Murphyknopf)	1 (Secundäre Darmgangrän)
Davon: acut	6	3	3	1	1 (Murphyknopf)	1 (Secundäre Darmgangrän)
chronisch	2	2	—	—	—	—
IV. Coloncarcinom, Tuberculose, Beckensarkom	13	4	9	4 (5?)	5 (4?) Davon 1 vielleicht Perforationsperitonitis.	—
Davon: 1. Primäre Tumoren . .	8	3	5	4	1	—
2. Metastatische Tumoren	3	—	3	1 (?)	3 (2?)	—
3. Tuberculose	1	—	1	—	1	—
4. Beckensarkom . . .	1	1	—	—	—	—
Zusammen . .	36	19	17	8 (9?)	7 (6?)	2

Digitized by Google

Von den 36 Kranken sind 17 gestorben. Acht von letzteren hatten zur Zeit der Operation bereits Peritonitis (vielleicht 9; Fall 33 ist in dieser Hinsicht nicht aufgeklärt); 7 mal bestand sie schon bei der Aufnahme, einmal ist sie wohl während unseres Abwartens entstanden (Fall 27), als die geringen Erscheinungen bei einem alten Manne mit fraglichem Tumorverschluss zu zweitägigem Aufschub der Operation verleiteten. Zwei Todesfälle (6 und 35) sind durch das Einfliessen von Darminhalt während der Operation verschuldet, ein Kranker (Fall 23) ist dem Murphyknopf zum Opfer gefallen. Viermal schloss sich an den Eingriff unmittelbar oder später (Fall 34) Peritonitis: nach einer Colostomie bei primärem Carcinom (Fall 29) nach Lösung des eingenähten Darms von der Bauchwand, und bei allen drei metastatischen Carcinomen (Fall 32, 33, 34). Einmal war der Tod verursacht durch operativ überhaupt nicht angreifbare Veränderungen (intraperitoneale Abscesse bei einer nicht operablen Invagination, Fall 11), einmal war der Eingriff insufficient (Fall 16): eine nach dem Operationsbefund in keiner Weise zu erwartende nachträgliche Darmgangrän trat ein, so dass von diesem Gesichtspunkt der Fall zu den so wie so verlorenen gerechnet werden könnte.

Die Resultate der Volvuli und Invaginationen sind recht zufriedenstellend: von 12 Fällen, die rechtzeitig zur Operation kamen, sind 10 geheilt, je einer am Grundleiden und am Eingriff gestorben.

Die Verschlüsse durch Stränge und Verwachsungen geben auch kein ganz schlechtes Resultat: von 7 rechtzeitig Operirten sind 2 gestorben. Recht unbefriedigend sind die Ausgänge bei der letzten Gruppe: von 9 rechtzeitig Operirten sind nur 4 geheilt, und von den 4 Kranken, die zur Zeit des Eingriffs schon Peritonitis hatten, muss bei einem zu langes Abwarten für den unglücklichen Ausgang verantwortlich gemacht werden (Fall 27).

Wie alle derartigen Zusammenstellungen, zeigt auch diese wieder, wie die Ablehnung der aussichtslosen Fälle — d. h. die Ausschaltung jener, die der chirurgischen Therapie nicht zur Last fallen — das Gesammtergebniss wesentlich besser hätte gestalten können. Das wäre aber gleichbedeutend damit, bei einem erheblichen Bruchtheil der Fälle dem unvermeidbaren ungünstigen Ablauf thatenlos zuzusehen. Von unseren acht Fällen, die bei der

Digitized by Google

Operation schon allgemeine[1]) Peritonitis hatten (wobei von dem einen Fall abgesehen ist, bei dem hier zu lange gewartet wurde), ist einer noch davongekommen und das war der, bei dem man eine solche Wendung am wenigsten hätte erhoffen mögen: eine, wie sich bei der Revision der Bauchhöhle zeigte, thatsächlich allgemeine, intensiv jauchige Peritonitis. Mit allem Nachdruck ist Kocher[2]) darin beizustimmen, dass die Peritonitis durchaus keine absolute Gegenanzeige gegen die operative Behandlung des Ileus giebt. Wie diese bei Perforationen anderen Ursprungs doch oft genug die Kranken rettet, kann sie auch hier helfen. Und wenn von zahlreichen Fällen dieser traurigen Art auch nur hier und da einer erhalten wird, ist dieser Grundsatz vollauf gerechtfertigt. Nach ihm ist hier verfahren worden. Eine Durchsicht unserer Krankengeschichten wird zeigen (und es wurde oben schon gelegentlich erwähnt), dass bei mehreren unserer Fälle die Perforationsperitonitis die Indication zum Eingriff gab, in Fällen, in denen aus dem Krankheitsbilde der Verschluss nicht mehr zweifellos erkannt werden konnte. Und in jenen Fällen, die so spät zugehen, kommt eben noch hinzu, dass die Unterscheidung zwischen Ileus und Peritonitis je später desto schwerer wird. Wie nach sicher oder wahrscheinlich erfolgter Perforation der einzelne Fall sich wenden wird, kann man ihm nicht von vorn herein ansehen. In praxi wird es eben gewöhnlich so sein, dass man fast allen diesen Fällen — abgesehen natürlich von den in extremis befindlichen — die wenn auch noch so geringe Chance der Operation nicht vorenthalten wird, denn sie haben keine andere. Das ist nicht gleichbedeutend damit, dass man wahllos jeden Kranken operirt, oder dass man gar operirt, weil man keine Diagnose hat. Ob man noch den letzten Versuch macht oder darauf verzichtet, weil man sich sagen muss, dass die unvermeidbare Gefahr des Eingriffs seinen zweifelhaften Nutzen übersteigt, das wird sich nur von Fall zu Fall entscheiden. Fast alle Fälle aber, in denen man sich vor

---

[1]) Der Ausdruck „allgemein“ trifft ja nicht immer ganz zu. Es ist aber für Prognose und Verlauf ziemlich nebensächlich, ob ein grösserer oder geringerer Theil des Bauchraumes noch keine sichtbaren Spuren der Peritonitis zeigt, wenn diese nur einen progredienten Charakter zeigt, nicht deutlich zu Abkapselungen neigt.

[2]) Kocher, Ueber Ileus. Mittheil. aus den Grenzgebieten der Medicin und Chirurgie. Bd. 4. S. 42.

Digitized by Google

diese peinliche Alternative gestellt sieht, sind verschleppt. Ein so schneller Ablauf eines Ileus, dass zwischen der Erwägung der chirurgischen Therapie und dem Ende keine Zeit für ihre Ausführung bleibt, dürfte wohl zu den extremen Seltenheiten gehören[1]). Das active Vorgehen gerade in den verzweifelten Fällen rechtfertigt sich durch die Möglichkeit, dadurch eine günstige Wendung zu unterstützen.

Vor die Frage, wann oder wann noch operirt werden soll, wird heute gern die gestellt, ob überhaupt ein Eingriff nothwendig ist, welche Aussichten die interne Behandlung bietet, und für welche Fälle sie gemeinhin ausreicht. Die Standpunkte des internen Klinikers und des Chirurgen sind in letzter Zeit von Naunyn[2]) und Kocher[3]) eingehend begründet worden. Dass gelegentlich ein mechanischer Verschluss inneren Mitteln weicht — oder auch spontan zurückgeht! — wird man nicht bestreiten. Auch einige unserer Fälle zeigten, theils nur in der Anamnese, theils aber auch in den ersten Tagen der klinischen Beobachtung sichere Beispiele dafür. Für den 2. und 4. Fall von Achsendrehung der Flexur mag zweifelhaft bleiben, ob die früheren Anfälle als — vielleicht geringfügige — Drehungen aufzufassen sind. Möglich ist es. Wie eine solche Drehung allmälig sich entwickeln und mehrere Tage ohne Strangulation bleiben kann, zeigt Fall 3. Denn dass hier erst am 7. Tage Peristaltik der gedrehten Flexur auftrat, möchte ich so auffassen, dass da erst die Strangulation begann. Man wird mit Naunyn und Zoege von Manteuffel zugeben müssen, dass spontane Rückdrehung möglich ist, ebenso wohl Rückdrehung durch Einlauf in Narkose (Zoege von Manteuffel). Ob da die Grenze von 180° (Naunyn) gilt, ist doch etwas zweifelhaft. Für den Grad der Drehung giebt es auch kein diagnostisches Zeichen. Und wie gross muss im einzelnen Fall die Drehung sein, damit es zur festen Strangulation kommt? Wenn man gar, wie gewöhnlich, die Fälle erst mit prall geblähter, völlig ruhender Flexur zu Gesicht bekommt, fällt überhaupt jeder Anhalt weg. Den Einlauf in Narkose (Zoege von Manteuffel)

---

[1]) Naunyn, Ueber Ileus. Mitth. aus den Grenzgeb. d. Med. und Chir. Bd. I. 1896, beschreibt einen Fall der Art („Ileus acutissimus").

[2]) Naunyn, Ueber Ileus. Mittheilungen aus den Grenzgeb. der Med. und Chir. Bd. I.

[3]) Kocher, Ueber Ileus. Ebenda. Bd. IV.

Digitized by Google

wird man im frühen Stadium mit grosser Vorsicht versuchen dürfen, man soll aber dabei das Messer schon bereit haben. Seine Gefahr ist aber unter Umständen eine sehr grosse: man muss mit der Möglichkeit rechnen, dass der Einlauf nur das rectale Ende der gedrehten Schlinge entrirt; damit ist noch nicht gesagt, dass er auch über ihre obere Grenze gelangt; ist die Darmwand an den Fusspunkten, wo die Drehung sitzt, in ihrer Ernährung und damit in ihrer Festigkeit geschädigt — und dazu gehört vielleicht nicht immer eine besonders feste Strangulation — dann könnte eine reichliche Eingiessung die Aufblähung der Flexur vermehren und vielleicht zur Ruptur führen. Wie alles Arbeiten im Dunklen hat ein solcher Einlauf etwas Unheimliches an sich, und Alles in Allem scheinen die Gefahren einer Laparotomie unter diesen Umständen nicht grösser. Bei dem mehrfach erwähnten Fall 3 haben die Einläufe nicht nur nicht zur Rückdrehung geführt, sondern auch nicht gehindert, dass vollkommene Strangulation (270°) eintrat.

Bei einer Invagination (Fall 14) und einem Coloncarcinom (Fall 30) waren Verschlüsse von elf Tagen Dauer auf Einläufe zurückgegangen, ehe die Kranken zur Aufnahme kamen. Die (tuberculöse) Narbenstenose der Ileocoecalklappe (Fall 35) und einer der Verschlüsse durch Verwachsungen bei alter Peritonealtuberculose (Fall 21) kamen mit mehrtägigem, totalem Verschluss zur Aufnahme. Bei beiden ging dieser auf die erwähnten Maassnahmen zurück, um bei dem einen schon nach $1^1/_2$ (Fall 35), bei dem anderen (Fall 21) nach 5 Tagen sich wieder einzustellen. Das waren aber Obturationen im Verlauf chronisch ansteigender Stenosen. Derartige Zwischenfälle finden sich wohl recht häufig in der Anamnese strieturirender Tumoren etc., und vielleicht kommt das noch viel öfter vor, als man erfährt. Zur klinischen Beobachtung kommt es wohl nicht häufig. Wenn nun ein solcher intercurrenter totaler Verschluss auf Einläufe u. dergl. zurückgeht, so liegt es natürlich sehr nahe, daraus auf die Leistungsfähigkeit dieser Mittel zu schliessen. Für den Anfall selbst haben sie sich dann ja auch bewährt. Zur Erklärung ihrer Wirkung mag man sich für nicht zu hoch sitzende Stenosen jenes schon erwähnten Kocher'schen Versuches erinnern, dass Anfüllung des Darms unter der Stenose den Verschluss aufheben kann. Für hochsitzende

kommt wieder die Entleerung des oberhalb gelegenen Darms durch Magenspülungen in Frage. Immer ist damit nur der augenblickliche Verschluss beseitigt — zunächst freilich das wichtigste —, aber die Stenose bleibt; und der Verlauf solcher chronischen Fälle zeigt häufig genug, wie nach einer solchen Attaque neue folgen. Jede bringt von neuem die gleichen grossen Gefahren. So genau man weiss, dass Einläufe und dergl. oft genug machtlos sind, ebenso wenig ist darüber bekannt, unter welchen Bedingungen sie Erfolg haben. Jede Attaque von Verschluss in einem solchen Fall — mag das Hinderniss an sich gutartig oder malign (Tumor) sein — zeigt eine Aenderung der Canalisationsverhältnisse zum Ungünstigen an, neue Störungen gleicher Art sind zu erwarten. Darum ist dann eine baldige radicale Aenderung mindestens erwünscht. Für diese giebt es nur die Operation. Dieser wird man also auch die chronischen Stenosen im Princip zuweisen. Sie ist bei allen zu empfehlen und entschieden baldigst angezeigt bei jenen, die schon complete Verschlüsse gehabt haben. Der Rückgang solcher Erscheinungen — ob acut oder langsamer entstanden — unter interner Behandlung macht also den operativen Eingriff nicht nur nicht überflüssig, sondern indicirt ihn geradezu in Rücksicht auf den zu befürchtenden weiteren Verlauf.

Wie wider Erwarten ungünstig verlaufende Fälle oft mehr lehren als von Anfang an gut übersehene, so geschah es auch bei dem überraschenden Ende eines Kranken, bei dem ein Tumorverschluss vermuthet, nach der prompten und ausgiebigen Wirkung von Eingiessungen und Abführmitteln aber die Tumordiagnose wieder fallen gelassen worden war:

(No. 520 96/97). 42jähr. Mann, früher gesund, seit einigen Jahren sehr fettleibig; seitdem Stuhl unregelmässig. Deswegen lange Carlsbader Wasser. Seit 1 Jahr Abmagerung, Verstopfung nur noch zeitweise. Vor 3 Wochen war diese durch kein Mittel zu beseitigen, es kam zu Erbrechen, nach 4 Tagen grosser Beschwerden führte ein Oelklysma zur Entleerung. Bei der Aufnahme (20. 8. 96) seit 3 Tagen ein ähnlicher Zustand, noch ohne Erbrechen. Pat. kommt wegen Haemorrhoiden, die erst seit einigen Wochen stärkere Beschwerden machen.

Grosser, sehr kräftiger Mann, sehr fett. Bauch stark aufgetrieben, sehr gespannt. Untere Thoraxapertur stark erweitert. Palpation des Bauches wegen starker Spannung sehr erschwert; jedenfalls nirgends Druckschmerz.

Digitized by Google

Ueberall tympanitischer Schall, Leberdämpfung fast geschwunden. — Geringer Prolaps der Rectalschleimhaut, grosser Kranz von Haemorrhoiden. Im Rectum Kothballen.

Bei knapper Diät und grossen Ricinusölgaben gelingt die Entleerung gut, nach 3 Tagen kann ein genauer Befund aufgenommen werden: er ist normal.

Deshalb am nächsten Tag Cauterisation der Haemorrhoiden. Abends normale Harnentleerung.

Am nächsten Morgen Pat. sehr apathisch, reagirt kaum auf Anreden; Puls sehr klein, sehr frequent. Harnverhaltung. Dann Unruhe, Verworrenheit. Mittags Schlaf, Nachmittags grosse Unruhe bei frequenter Athmung, frequentem kleinem Puls, Klagen über Luftmangel. Lungenbefund normal. Spontane reichliche Harnentleerung. Incontinentia alvi. Später bei Besinnung, Athmung keuchend. Dann Collaps, Analeptica vergeblich, Abends 7 Uhr Tod.

Section (Privatdocent Dr. Askanazy): Bauch stark aufgetrieben. Enorm geblähte Dünndarmschlingen verdecken alle anderen Organe. Quercolon und Flexur collabirt, Colon ascend. bis zur Flex. hepat. gebläht, an letzterer grobhöckriger harter Tumor, $3^1/_2$ cm lang, ringförmig, für den kleinen Finger kaum durchgängig, ulcerirt. Im Mesenterium zwei haselnussgrosse Drüsen. Jejunumschlingen auf der Kuppe der Falten mit Blutungen. — Herzmuskel hellbraunroth, sehr schlaff. — Im Putamen des rechten Linsenkerns etwa bohnengrosse alte Erweichungscyste. — Uebrige Section ohne Besonderheiten.

Das wird man wohl für eine acute Intoxication halten dürfen: mitgewirkt hat ja sicher die Narkose, der ganze Eingriff, aber was den unglücklichen Verlauf eigentlich bestimmte, das war die chronische Stauung des zersetzten Darminhalts über dem Carcinom. Die schnelle und vollkommene Entleerung mit den gewöhnlichen Mitteln hatte die befriedigende Ueberzeugung gegeben, dass doch nur eine einfache Coprostase vorlag, so dringend zunächst auch der Verdacht auf einen Tumor war. Der Verlauf belehrte eines anderen. Der Fall zeigt, wie ungemein debil solche Patienten sind, wie wenig unter Umständen dazu gehört, auch bei noch wegsamer Stenose schwerste Störungen zu zeitigen. Alle chronisch zunehmenden Verengerungen, sobald sie einmal in das Stadium der Canalisationsstörungen getreten sind, bilden eben eine dauernde dringende Gefahr als Hinderniss für die Fortbewegung des Darminhalts, ganz abgesehen davon, dass in der Mehrzahl der Fälle ein maligner Tumor vorliegt.

Hiernach ist klar, dass man sich viel eher noch zu activem Vorgehen entschliessen könnte, wenn ein solcher Fall während be-

Digitized by Google

stehender Obturation in Behandlung kommt. Gewiss sind die Aussichten der Operation ja besser zu einer Zeit, wo kein Verschluss mit all seinen Gefahren und möglichen Folgen besteht. Da er zweifellos öfter spontan zurückgeht, könnte es rationell scheinen, das abzuwarten. Das würde im einzelnen Fall statthaft scheinen, wenn man irgendwie den Ablauf im Voraus übersehen könnte. Da das nicht möglich, ist längeres — tagelanges — Abwarten nicht gestattet. Das ist ohne weiteres klar, wenn die Erscheinungen zunehmen. Es gilt aber auch für die Fälle, wo sie nicht sichtliche Fortschritte machen. Diese anscheinend so harmlosen Ileusfälle sind, wie Kocher mit Recht betont, oft die allerbösesten, was auch wir erfahren haben. Sie werden es zum guten Theil aber gewiss erst dadurch, dass eben so lange gewartet wird. Würde man ihnen dieselbe active Behandlung angedeihen lassen, wie den Fällen mit klaren, nicht misszudeutenden Erscheinungen, so würden sie vielleicht viel von ihren Schrecken verlieren.

Ein Theil dieser Ueberlegungen entfällt — leider — wenn die Kranken erst mehrere Tage nach Beginn des Verschlusses in Behandlung kommen. Die bekannte Zusammenstellung von Naunyn zeigt, wie schnell die Prognose der operativen Ileusbehandlung sich verschlechtert, wie die relative Zahl der Heilungen vom 1. und 2. zum 3. und 4. Tage auf die Hälfte sinkt. Keiner unserer Kranken ist uns in den ersten zwei Tagen zugegangen: sie kamen zwischen dem 3. und 15. Tage des Verschlusses[1]), also alle spät. Unsere Krankengeschichten werden dem, der sie durchsieht, zeigen, wie trotzdem manchem Falle gegenüber zunächst noch — wenigstens für Stunden — eine abwartende Haltung eingenommen wurde, und wie während dieser Zeit auch die sogen. internen Mittel nicht unversucht blieben. Wenn aber die allgemeine und womöglich topographische Diagnose soweit möglich gefunden, und vor allem die Erkenntniss, dass jeweils die Operation nothwendig war, erlangt war, dann wurde natürlich ungesäumt vorgegangen. Nur einmal haben wir — in dem mehrfach erwähnten Fall 27 — zu langes Zaudern zu bereuen gehabt. Wie damals angesichts jedes einzelnen Falles die unbedingte

[1]) Nicht mitgerechnet werden dürfen hier die (4) chronischen Invaginationen ohne totalen Verschluss.

Digitized by Google

Nothwendigkeit der Operation überzeugend sich aufdrängte, jedes Mal durch den Operationsbefund als berechtigt erkannt wurde, so hat diese Auffassung auch jetzt bei der erneuten Durchsicht der Krankengeschichten wiederum sich befestigt. Aus ihnen mögen alle Einzelheiten für diesen Punkt ersehen werden.

Höchst eindringlich hat in jüngster Zeit Kocher auf die Folgen hingewiesen, die länger dauernde Dehnung des Darmes über Hindernissen haben kann. Die gleichmässige Dehnung des Darmrohres durch Retention des Inhaltes, Gasbildung (Bact. coli) und Hypersecretion der Darmschleimhaut führt zu venöser Stase in der Darmwand, die sich entsprechend der Gefässvertheilung zuerst gegenüber dem Mesenterialansatz geltend macht. Es kommt zu Ecchymosen und im Bereich dieser, wo das nicht mehr genügend ernährte Epithel dem Einfluss des sich zersetzenden Darminhaltes erliegt, zunächst zu oberflächlichen Nekrosen der Schleimhaut. Hieraus können die ganze Darmwand durchsetzende Ulcerationen hervorgehen, die zu Perforationsperitonitis führen können. Da die Dehnung der Darmwand hiernach als das Primäre anzusehen, hat Kocher diesen Veränderungen den charakteristischen Namen „Dehnungsgeschwüre“ gegeben. Geschwürige Processe im Darm bei Verschlüssen und Verengerungen sind schon oft beobachtet, aber, wie Kocher mit Recht betont, wohl weniger beachtet worden, als sie verdienen. Er selbst hat zwei Kranke an der Perforation solcher Geschwüre verloren.

Geschwürsbildungen überhaupt haben wir dreimal bei dreizehn Sectionen gesehen. Einmal fanden sich bei einem obturirenden metastatischen Carcinom des Colon descendens (Fall 33) von der Ileocoecalklappe aufwärts zahlreiche Geschwüre von verschiedener, zum Theil sehr eigenthümlicher Form, nach oben zu an Häufigkeit zunehmend. Eine genauere Untersuchung hat damals leider nicht stattgefunden. Nach der makroskopischen Beschreibung möchte ich den Fall ausdrücklich als nicht zu den „Dehnungsgeschwüren“ gehörig bezeichnen. Eher mit den gleich zu schildernden Veränderungen übereinstimmend scheint der Befund bei einem Verschluss des unteren Ileum durch perityphlitische Verwachsungen (Fall 19), wo im dilatirten Jejunum im Bereich von Ecchymosen flache Ulcerationen bestanden. Bei dem dritten Fall musste die tödtliche Peritonitis auf die Perforation eines sol-

Digitized by Google

chen Geschwürs zurückgeführt werden. Ich lasse die Krankengeschichte gleich folgen:

25. No. 862. 96/97. 27jähr. Besitzer. Aufgenommen 28. 12. 96.

Anamnese. Der sonst stets gesunde Patient hat fast immer angehaltenen Stuhl gehabt, nur nach Diätfehlern trat oft Durchfall auf. Seit 2 bis 3 Monaten stellten sich — ohne bekannte Veranlassung — öfters Leibschmerzen ein, zugleich wurde gelegentlich Abgang kleiner Mengen schwarzrothen Blutes bemerkt. Vor 10 Tagen erkrankte Patient plötzlich mit starken Leibschmerzen und völliger Appetitlosigkeit, ohne Fieber. Täglich entleerte sich sehr wenig Stuhl in erbsengrossen harten Bröckeln. Allmählich wurde der Bauch aufgetrieben, und zwar zunächst die linke Unterbauchgegend, gegen den Nabel fortschreitend. Seit drei Tagen wurden die Schmerzen wesentlich stärker, localisirten sich hauptsächlich um den Nabel und traten anfallsweise stärker auf. Hier und da sind noch Flatus abgegangen. Einläufe förderten nur einige Kothbröckel.

Status praesens. Mittelgrosser, ziemlich kräftiger Mann, blass, verfallen. Zunge belegt, feucht. Puls 120. Athmung beschleunigt.

Abdomen gespannt, gleichmässig fassförmig aufgetrieben, im Epigastrium wohl am stärksten. Links vom Nabel zeichnet sich eine feststehende, geblähte Darmschlinge durch, die keine Peristaltik zeigt. Palpation ohne Ergebniss, kein Druckschmerz. Zwerchfell in die Höhe gedrängt, Leberdämpfung kaum nachweisbar, kein freier Erguss. — Per rectum: ca. 8 cm über dem Sphincter rechts ein etwa markstückgrosses Geschwür, darüber, eben noch für den Finger erreichbar, eine von rechts hinten nach links vorn ziehende Falte. Im Rectum einige kleine, harte Kothstückchen. — Etwas Singultus. Klagen über anfallsweise auftretende Schmerzen in der Unterbauch- und Nabelgegend. — Im Magen sehr wenig, nicht fäculente Flüssigkeit. Ausspülung. Rectaleingiessungen fördern nichts, doch findet Patient sich danach erleichtert. Bis zum Abend nimmt der Meteorismus ab, mehrfach gehen Flatus ab, Patient fühlt sich besser. Anfangs des nächsten Tages steigern sich aber Schmerzen und Meteorismus wieder, der Puls steigt auf 130, während Erbrechen und Aufstossen fehlen. Deshalb 29. 12. früh

Operation (Prof. v. Eiselsberg).

Narkose mit Billroth'scher Mischung.

8 cm langer Medianschnitt unterhalb des Nabels. Es entleert sich etwas sanguinolent-eitrige Flüssigkeit. Darmschlingen injicirt, hier und da mit kleinen gelben, fibrinösen Beschlägen. Dünndarm mässig aufgetrieben, links vom Nabel liegt das ebenfalls mässig geblähte Colon descendens. — Wegen mangelnder Uebersicht Verlängerung des Schnittes nach oben und unten auf im Ganzen 15 cm. Jetzt fühlt die eingeführte Hand das Colon descendens am Beckeneingang — eben erreichbar —, durch einen von rechts hinten gegen die linke Cruralpforte ziehenden, straff gespannten Strang comprimirt. Er kann nicht zur Ansicht gebracht werden.

Deshalb in Anschung der allgemeinen Peritonitis nur Colostomie: die

Digitized by Google

Flexur wird vorgezogen und in dem verkleinerten Schnitt an einem durch ein Mesenterialloch gezogenen Jodoformdocht aufgehängt und eingenäht.

Nach dem Erwachen klagt Patient über starke Schmerzen, Puls 140.

Abends 7 Uhr. Puls 150, klein, regelmässig.

Abends $9^1/_2$ Uhr plötzlicher Tod im Collaps.

Die bakteriologische Untersuchung des Exsudats ergiebt Reincultur von Bact. coli.

Section (Prof. Nauwerck) 31. 12.: Bauch hochgradig aufgetrieben. Bauchschnitt mit Einnähung der Flexur, wie oben beschrieben. Die Därme sind mit dem parietalen Peritoneum um die Laparotomiewunde und unter sich vielfach leicht löslich verklebt. In der Bauchhöhle neben wenig Gas ziemlich reichliche, trüb gelbliche, stark mit flockigen Kothpartikelchen untermischte, fäculent riechende Flüssigkeit. Reichliche Fibrinbeschläge.

Colon ascendens und descendens und oberer Theil der Flexur, vornehmlich aber Quercolon, hochgradig gebläht, zum Theil durch Gas, in der Hauptsache aber durch massenhaften, gelblichen, dünnflüssigen Koth.

An der Unterseite des äussersten rechten Theiles des Colon transv. besteht eine für eine dicke Sonde durchgängige Perforation. Die Schleimhaut zeigt hier ein kleinerbsengrosses Geschwür mit nekrotischen Rändern. Ein zweites kleineres dicht daneben ist ebenfalls der Perforation nahe. Etwa handbreit nach links ein drittes, etwa markstückgrosses, die Schleimhaut durchsetzend, nekrotisch belegt, rund. Die Schleimhaut des Dickdarmes ist theils blass, theils etwas geröthet. Wurmfortsatz normal. Dünndarm nur wenig aufgetrieben, enthält nur geringe Mengen breiigen Kothes; Schleimhaut theils blass, theils geröthet; Follikel im Ileum geschwellt, blass. Mesenterial- und Retroperitonealdrüsen geschwellt, theils blass, theils röthlich, nicht wesentlich infiltrirt. Das Colon ascend. (descend.?) ist durch umschriebene Verwachsungen in sich geknickt, dabei nicht verengt. Die Flex. sigm. ist ca. 35 cm oberhalb des Anus etwa thalergross mit dem Fundus der Harnblase verwachsen. Die Verwachsung lässt sich mit einiger Mühe lösen, es wird ein flacher Kothabscess freigelegt, der mit der Flexur communicirt. Das Peritoneum der Blase ist im Bereich des Kothabscesses zerstört, die nekrotische Abscesswand wird hier anscheinend gebildet von den äusseren Lagen der Muskelschicht. Die Blasenschleimhaut ist im Fundus geröthet und durch submucöses Oedem stark wulstig emporgehoben. Die verwachsene Stelle der Flexur zeigt eine starke circuläre Strictur, die nicht einmal die Spitze des kleinen Fingers eintreten lässt, für eine dickere Sonde aber noch durchgängig ist. Von der Strictur bis zum Anus ist der Darm verhältnissmässig weit, enthält reichlichen breiigen Koth. Schleimhaut blass. Die erwähnte Strictur wird bedingt durch einen ca. 4 cm breiten, circulären derben Tumor, der in seinem mittleren Theile zu etwa $^2/_3$ seines Umfanges ulcerirt ist. Die Ulceration ist theils ziemlich oberflächlich, hier ihr Grund von derbem, schiefrig aussehendem Gewebe gebildet, theils tiefer greifend und an einer Stelle mit

Digitized by Google

dem erwähnten Kothabscess communicirend. Die Ausdehnung des Geschwürs in der Längsachse des Darmes beträgt nur einige Millimeter, bis höchstens 1 cm. Gegen die angrenzende Schleimhaut setzt sich der Tumor unregelmässig höckrig ab, die Schleimhaut ist gewulstet, geröthet und mit Hämorrhagien versehen. Die vom Carcinom eingenommene Stelle des Dickdarmes ist zugleich abgeknickt, die beiden Schenkel sind unter sich auf etwa 2 cm durch derbes, schiefriges, gelbe Fettläppchen und derbe, grauweisse Krebsknötchen einschliessendes Gewebe verwachsen. Im umgebenden Peritoneum finden sich kleine Geschwulstknötchen. Nach hinten links und aufwärts schliesst sich an die Strictur eine Reihe derber, bis über bohnengrosser, carcinomatös infiltrirter Lymphdrüsen an. Die eingenähte Stelle der Flexur liegt 12 cm über der Stenose.

Mikroskopische Untersuchung des Tumors: Adenocarcinom. Der Drüsentypus tritt aber sehr zurück. Zellreiches Stroma. Kleine solide Nester mit cubischen Epithelzellen.

Da, wo der Darm am stärksten gebläht war, im rechten Theil des Quercolon, und zwar gegenüber dem Mesenterialansatz, lagen die Geschwüre, von denen eines durch Perforation die Peritonitis gemacht hatte. Der Verschluss hatte zehn Tage gedauert; wann die Perforation erfolgt war, ist nicht sicher zu entscheiden. Wahrscheinlich bestand sie schon bei der Aufnahme. Die schon einige Tage vorher erfolgte starke Zunahme der Beschwerden deutet darauf hin. Der Gesammteindruck war — trotz der einen stärker geblähten, ruhenden Schlinge — zunächst mehr der einer Peritonitis als eines mechanischen Verschlusses; jedenfalls durfte — auch nach der Anamnese — eine Strangulation für sehr unwahrscheinlich gehalten werden. Der stricturirende Tumor, an den gedacht wurde, war nicht zu fühlen: die (im Sectionsprotokoll nicht weiter erwähnte) Ulceration der Rectalwand entsprach einer Verlöthung dieser mit dem auch mit dem Blasenscheitel fest verwachsenen, in die Verwachsungen perforirten Carcinom der Flex. sigm.

Während diese Beobachtung einer früheren Zeit angehört, konnte ein weiterer Fall unter dem frischen Eindruck der Kocher'schen Mittheilung beobachtet werden, der in noch markanterer Weise die zerstörende Wirkung der Dehnung und Kothstauung auf die Darmwand zeigte. Besondere Beachtung verdient er, weil die Verhältnisse bei der Operation überblickt werden konnten und vor allem, weil es sich überhaupt nicht um einen Verschluss, sondern nur um eine Verengerung des Darmlumens handelte, die offenbar

Digitized by Google

die Kothpassage noch bis zuletzt gestattet hatte. Die Beobachtung stammt aus der Privatklinik des Herrn Prof. v. Eiselsberg.

74jähriges Fräulein. Aufgenommen 13. 3. 99.

Anamnese: Stets gesund. Seit der Jugend Nabelbruch, langsam wachsend, stets reponibel. — Vor 11 Tagen (2. 3.) nach dem Essen Schmerzen in der Nabelgegend, Verhaltung von Stuhl und Flatus. Am nächsten Tage galliges Erbrechen. Hohe Einläufe und Opium, geringe Entleerungen. Erbrechen noch 5 Tage lang. Bruch ohne Veränderung. Keine Koliken. — Am 12. sah Prof. v. Eiselsberg die Pat. auswärts: mässiger Meteorismus, kein Erbrechen, keine Druckempfindlichkeit, Bruch in Ordnung, Zustand gut. Auf Einlauf reichlicher Stuhl. Ueberführung nach Königsberg, Ankunft Abends. Am folgenden Morgen wieder auf Einlauf reichlicher Stuhl.

Status praesens: Sehr dicke Pat. Zunge trocken. Puls 100, regelmässig, voll. Starkes Emphysem, etwas Bronchitis. Erhebliche Arteriosklerose. Bauch aufgetrieben. Ueber kindskopfgrosse Nabelhernie, leicht reponibel. Kein Druckschmerz, kein Tumor, keine Peristaltik, kein freier Erguss. Leberdämpfung verschmälert. Per rectum nichts. Im Harn Spuren von Indikan. Kein Erbrechen, kein Aufstossen. Auf Einlauf reichlich Stuhl. Am nächsten Morgen (14. 3.) Meteorismus stärker. Magen leer, Ausspülung.

Operation: (Prof. v. Eiselsberg). Infiltration nach Schleich. Umschneidung und Stielung des Nabelbruchs. Bruchpforte circa fünfmarkstückgross. Im Bruchsack normales Colon transversum und Netz, letzteres adhärent. Abbindung und Reposition. Jetzt sieht man in der Bauchhöhle alle vorliegenden Darmschlingen durch dicke sulzige fibrinöse Beschläge mit einander verklebt. Die Hand wird durch die erweiterte Bruchpforte vorsichtig eingeführt: sofort entleert sich ein mächtiger Strom flüssigen Kothes. Irrigation. Dicht rechts von der Bruchpforte liegt eine schwarzrothe geblähte Schlinge, senkrecht verlaufend. Ob Dünn- oder Dickdarm, nicht erkennbar. Das obere Ende ist fixirt, das untere lässt sich etwas vorziehen. Die auf etwa 15 cm verfärbte Schlinge zeigt sich an ihrer Convexität von vielleicht zwanzig Perforationen geradezu siebartig durchlöchert. Aus ihnen entleert sich massenhaft Koth und Gas. Mesenterium injicirt, sonst normal. Genaue Orientirung gelingt nicht, die Operation muss schnell beendet werden. Aufhängen der geblähten Schlinge vor der Wunde auf einem durchs Mesenterium gezogenen Jodoformgazestreifen. Ein 10 cm langes, 4 cm breites Wandstück wird excidirt, der eröffnete Darm mit der Haut vernäht (Enterostomie in einem Akt). Dauerndes Erbrechen, Puls 160, klein, Schmerzen. Reichlicher Kothabgang durch die Enterostomie. Am übernächsten Tage 11 Uhr Abends Tod.

Bauchsection (Dr. Ehrhardt): Der eingenähte Darm ist das Colon ascendens dicht an der Flex. hepat. Ein etwa bleistiftdicker Strang zieht vom rechten Rande der Bruchpforte zum Mesocolon. Dieser stenosirt den Darm, doch geht ein Finger noch gerade durch. Allgemeine eitrig-fibrinöse Peritonitis.

Digitized by Google

Dass die Beschwerden mit der Nabelhernie zusammenhingen, war ja trotz des negativen Befundes an dieser wahrscheinlich, und dass Passagestörungen vorlagen, durfte wohl vermuthet werden. Emphysem und Arteriosklerose bei der 74jährigen Greisin luden keineswegs zur Operation ein, zumal auf Einläufe die Entleerung wieder in Gang kam und die Beschwerden nachliessen. Aber ein mechanisches Hinderniss war sehr wahrscheinlich, und man musste sich sagen, dass eine plötzliche Wendung zum Schlechteren keinen Augenblick ausgeschlossen war. Darum galt es, gerade die Zeit des deutlichen Rückganges der Erscheinungen auszunutzen, um nicht vielleicht wenig später unter wesentlich ungünstigeren Bedingungen zur Operation gezwungen zu sein. Bei der erschreckenden Wendung, die der Fall bei der Operation nahm, konnte das Hinderniss nicht freigelegt werden. Erst die Section zeigte, dass ein am Rande der Nabelbruchpforte fixirter Strang das Colon ascendens verengte.

Die Untersuchung des entfernten Darmstücks, das also nicht sehr weit über der Stenose lag, gab nun einen Befund, der wenigstens für diesen Fall wohl mit höchster Wahrscheinlichkeit den Nachweis zu führen gestattete, dass in der von Kocher angegebenen Weise Geschwürsbildung und Perforation ihren Ausgang genommen hatten von einer Stauung in den Venen der Darmwand. Das Darmstück, der Convexität des Colon, gegenüber dem Mesenterialansatz entstammend, war im Allgemeinen von dunkelblaurother Farbe (bei der Operation hatte es geradezu als nekrotisch imponirt), die Darmwand dick, starr. Das Bauchfell war trüb, mit Fibrinbeschlägen bedeckt, zeigte über ein Dutzend Perforationen, theils rund, theils länglich oder zackig, längs, quer oder schräg zur Darmachse stehend, eine derselben in den äusseren Schichten viel umfangreicher als in der Mitte der Muscularis, augenscheinlich in Folge Zerfalles der äusseren Schichten nach der Perforation. Diese dürfte von allen die Aelteste gewesen sein. Verklebungen haben den durch sie austretenden Darminhalt zunächst noch vom Bauchraum fern gehalten. Die Schleimhaut, tiefdunkelroth, zeigte einen feinen croupösen Belag und in grosser Zahl Geschwüre verschiedener Grösse und Form, von etwa hanfkorngrossen runden bis zu $1^1/_2$ cm langen streifenförmigen, bei allen die Schleimhaut gegen den Geschwürsgrund eingekrempt, so dass sie an den per-

Digitized by Google

forirten bis beinahe an die äussere Fläche reichte. Fast die ganze Schleimhaut schien aufs dichteste durchblutet, nur einige Stellen ohne Geschwüre wiesen geringere Röthung auf. Dasselbe ergab der Durchschnitt: Schleimhaut und Submucosa hämorrhagisch infiltrirt, die Muscularis weniger, jedoch oftmals um perforirte Geschwüre herum auch in ihrer ganzen Dicke.

Die histologische Untersuchung von verschiedenen Stellen entnommener Stücke gestattete folgende graduelle Zunahme der Veränderungen festzustellen: einigermaassen von den Geschwüren entfernte, minder geröthete Partien zeigten in der Submucosa eine hochgradige Füllung und Dilatation der Venen und Capillaren. Dann folgten capilläre Blutungen, zunächst spärlich, dann dichter, die Submucosa wurde mehr und mehr blutig infiltrirt, dann schob sich das Blut in die Schleimhaut und allmählich kam es hier zu dichtester hämorrhagischer Infarcirung. Zugleich zeigten die subserösen Gefässe zunehmende Füllung, und auch hier fanden sich ausgedehnte Blutungen. Die Geschwüre lagen nun jeweils in der Mitte der stärkst durchbluteten Partien. Zunächst waren da Nekrosen der Schleimhaut, dann erstreckte sich der Zerfall schrittweise auf die übrigen Schichten der Darmwand, vor der Muscularis anscheinend zunächst Halt machend, in der blutdurchtränkten Submucosa flächenhaft ein wenig sich ausbreitend, überall ohne wesentliche entzündliche Reaction verlaufend. Die Wände der Perforationen zeigten stets einen breiteren oder schmäleren Streifen total nekrotischen Gewebes. Die oben erwähnte, auf der Serosa grössere Perforation zeigte hier ein bis auf die Ringmuskulatur hineinreichendes flach trichterförmiges Geschwür.

Als das wichtigste möchte ich Gefässveränderungen ansehen. Für ihr Studium wurde natürlich die Färbung der elastischen Elemente (nach der neuen Methode Weigert's) herangezogen. Sie betrafen die Venen. Wie es bei Gefässveränderungen überhaupt zu sein pflegt, traten sie nicht überall, sondern herdweise auf, waren auf kleinen Bezirken oft äusserst markant. Einmal zeigten sich grössere und mittlere Darmwandvenen durch alte organisirte Thromben oft hochgradig verengt, dann aber fanden sich anderwärts wohl sichere Endothelwucherungen. Nicht immer in strenger Abhängigkeit von diesen beiden Veränderungen standen nun stellenweise ziemlich reichliche frische Thrombosen der

Digitized by Google

Venen, theils rothe, theils gemischte, theils körnige Thromben. Gelegentlich bestanden auch deutliche Veränderungen der elastischen Elemente: körniger und klumpiger Zerfall, nicht sowohl in den Venenwandungen, als auch anderwärts in der Darmwand, namentlich in der Submucosa.

Die Vertheilung der Bakterien war derart, dass sie dem Gewebszerfall nachzufolgen schienen: nur die nekrotischen Partien waren von ihnen durchsetzt, anderwärts in der Darmwand oder im Innern von Gefässen bin ich ihnen nicht begegnet. Nur vereinzelt fanden sich in der Submucosa unter noch erhaltener, dicht durchbluteter Schleimhaut nekrotische Herde, diese dann aufs dichteste von Bakterien durchsetzt, aber nur in nächster Nähe der Geschwüre.

Dass die Dehnung des Darms durch Störung des Rückflusses zu venöser Stauung führt, hat Kocher experimentell nachgewiesen. In dem eben berichteten Fall, wie auch in dem ersten, lagen die Perforationen gegenüber dem Mesenterialansatz, also da, wo die Circulation am meisten beeinträchtigt wird, und der histologische Befund gestattete, die Einzelheiten des Vorgangs zu verfolgen: man kann sich nach den Bildern thatsächlich den Weg von der Stauung zur Blutung, von dieser zur Nekrose und Perforation reconstruiren.

Aber dieser letzte Fall hat noch etwas Besonderes: in klinischer Beziehung die furchtbaren Zerstörungen des Darms über einer durchgängigen Stenose, in anatomischer die Venenveränderungen und die Thrombosen. Ich glaube, dass Beide in folgendem Zusammenhang stehen: die Gefässveränderungen mussten bei Eintritt venöser Stauung der Thrombenbildung Vorschub leisten, und dieses Moment hat mitgewirkt, hier bei der dem geringen Hinderniss entsprechenden relativ geringen Dehnung so schwere Veränderungen entstehen zu lassen.

Sollen nun diese Geschwüre einer der bekannten Formen der Darmgeschwüre zugetheilt werden, so möchte ich sie am ersten zu den thrombotischen zählen. Embolische und thrombotische Processe in den Darmwand- und Mesenterialgefässen sind in verschiedenen Formen genau bekannt. Nothnagel[1]) rechnet hierher

[1]) Nothnagel, Die Erkrankungen des Darms und des Peritoneum. Spec. Pathol. und Therapie. XVII. 156 ff. 1898.

Digitized by Google

zunächst die Geschwüre bei embolischer Verstopfung von Aesten der Mesaraica. Das Bild wechselt hier, je nachdem ein kleinerer oder grösserer Ast oder der Stamm betroffen, je nachdem es sich um einfache oder infectiöse Emboli handelt. Bei grösseren Pfröpfen ist die von der Circulationsstörung betroffene Darmwand „kleinzellig infarcirt, hämorrhagisch infiltrirt". Im Centrum dieser Stellen kommt es zur Nekrose, es entstehen meist kleine, rundliche oder gürtelförmige oder unregelmässige Geschwüre, bei schnellem Zerfall kann es leicht zur Perforation kommen. Weiter gehören nach Nothnagel sicher dahin die thrombotischen Geschwüre bei multipler degenerativer Neuritis: das Gemeinsame aller Fälle der Art ist eine bis zum Gefässverschluss führende Veränderung der kleinsten Arterien. „Demgemäss müssen offenbar diese Darmgeschwüre den aus Circulationsstörungen resultirenden zugezählt werden." Das letztere gilt sowohl für jene Geschwüre, die in der von Kocher skizzirten Weise entstehen, wie insbesondere auch für die oben beschriebenen, unter der gemeinsamen Wirkung von venöser Stauung und durch Wandveränderungen geförderter Venenthrombose entstandenen.

Ausser letzterer lassen sich aber noch andere Bedingungen denken, die in Verbindung mit der Stauung durch Dehnung diese Geschwürsbildung erleichtern können. Tuberculöse, in ganz seltenen Fällen vielleicht gummöse Geschwüre, event. nur luetische Veränderungen der Darmwandgefässe — wie letzteres beides E. Fränkel[1]) noch jüngst beschrieben hat — können, wenn der sie tragende Darm unter die entsprechenden Verhältnisse gerät, event. ganz acut zur Perforation geführt werden. Nicht undenkbar wären auch gewisse Gifte: es wird immer noch hier und da ein Ileus mit grossen Calomeldosen behandelt, und dass hier, auf dem durch Circulationsstörung und Inhaltsstauung vorbereiteten Boden leichter als sonst toxische Geschwüre entstehen, ist immerhin möglich. Die Frage, ob in derselben Art die alte Ileusbehandlung mit Mercurius vivus fatal werden könnte, mag nur angedeutet werden. Ob überhaupt eine dieser Combinationen je vorgekommen ist oder je sicher beobachtet werden wird, bleibe dahingestellt.

Gewiss wird man nun aber nicht alle geschwürigen Processe

[1]) E. Fränkel, Zur Lehre von der acquirirten Magen-Darm-Syphilis. Virchow's Archiv. Bd. 155. S. 43. 1899.

Digitized by Google

im Darm oberhalb von Verschlüssen und Stenosen auf diese Weise erklären dürfen. So direct ist der Zusammenhang zwischen Circulationsstörung und Geschwürsbildung keineswegs immer. Die Stercoral- und Decubitalgeschwüre, nach Nothnagel „sehr gewöhnlich oberhalb von Darmstenosirungen", sind mit der Aufstellung des Begriffes „Dehnungsgeschwür" nicht erledigt. Beim Decubitalgeschwür wird man — beim Ileus wenigstens — allerdings nicht an die locale Wirkung des Drucks gestauter fester Kothmassen denken dürfen, denn über Verschlüssen nimmt, auch im Colon, der Inhalt wohl immer bald dünnflüssige Beschaffenheit an. Aber doch kann der unter starkem Druck stehende und sehr infectiöse Darminhalt, an kleinsten oberflächlichen Epitheldefecten angreifend, zu umschriebenem Zerfall der Darmwand führen. Was meiner Meinung nach das Dehnungsgeschwür, wie es oben skizzirt wurde, characterisirt, ist seine Abhängigkeit von der localen Aufhebung des venösen Rückflusses, die in Stauungsblutungen ihren augenfälligen Ausdruck findet. Wo diese fehlen, wird man doch an einen anderen Entstehungsmodus denken müssen. Und man wird auch nicht vergessen dürfen, dass entzündliche Processe in einem solchen verschlossenen Darm alle fördernden Bedingungen finden, insbesondere das Bacterium coli, das bekanntlich auf Störungen in der Fortbewegung des Darminhalts mit hoher Steigerung seiner Virulenz reagirt.

Wie sie nun entstehen mögen: immer bedingen diese Geschwürsprocesse eine hohe Gefahr. Was sie ganz besonders unheimlich macht, ist, dass sie keine erkennbaren Erscheinungen machen. Möglich wären ja Blutungen, grössere freilich schon weniger wahrscheinlich. Die wird man dann aber auch gewöhnlich einer anderen Ursache zuschreiben (Invagination, Volvulus, ulcerirter Tumor), nicht auf solche Geschwüre zurückführen. Deren erstes Symptom wird gemeinhin die Perforationsperitonitis sein. Und in dem Fall liegen die Verhältnisse um so ungünstiger, als die manchmal grosse räumliche Entfernung zwischen dem perforirten Geschwür und dem Hinderniss die Auffindung des ersteren ganz ungemein erschweren muss. So lag in dem erstberichteten unserer Fälle die Perforation am Anfang des Quercolon, während der Tumor in der tief ins Becken gezogenen Flex. sigm. sass; daher wurde die Perforation bei der Operation auch

Digitized by Google

garnicht gefunden. Anders beim zweiten Fall: hier zeigte eine nur etwa handbreit über der Stenose gelegene, längsovale, umschriebene Darmpartie die Veränderungen. Hier waren zunächst die Perforationen durch lockere Verklebungen abgeschlossen, erst das Anziehen der Darmschlinge machte sie frei und führte zu der Ueberschwemmung des Bauchraums mit Koth. Unter solchen Verhältnissen ist man natürlich dieser Complication gegenüber auch wehrlos.

Es müssen aber neben den erörterten noch andere Bedingungen für die Bildung der Geschwüre maassgebend sein, die wir noch nicht kennen. Denn keineswegs in jedem Fall lange dauernder Dehnung und Kothstauung treten sie auf. Allerdings wäre zu bedenken, dass man nicht wissen kann, in wie vielen Fällen etwa der Process schon begonnen hat und auf Entleerung des Darms — operative oder natürliche — zurückgeht. Im Allgemeinen ist es wohl eine der späteren Veränderungen, die erst nach mehrtägiger Stauung auftritt. Vielleicht braucht der Process gewöhnlich mehrere Tage zu seiner Entwickelung, aber die Möglichkeit, dass das in Stunden geschieht, liegt auch vor, wie der incarcerirte Darm in der Hernie unter Umständen auch ganz acut gangränesciren kann. Grad der Dehnung und Circulationsstörung, Beschaffenheit des Darminhalts, des Hindernisses, locale und allgemeine Besonderheiten im einzelnen Fall, wie Beschaffenheit der Gefässe, Herzkraft u. a. mögen bald mehr, bald weniger entscheidend für den Verlauf in dieser Hinsicht sein. In jedem Fall aber ist mit der Möglichkeit der Complication zu rechnen.

Mit vollem Recht hat darum Kocher diese Indication den anderen schon anerkannten hinzugefügt, die in der Entleerung des Darms eine der wichtigsten Aufgaben der operativen Ileusbehandlung erkennen lassen. In erster Reihe stehen unter den Wegen hierzu die Enterotomie und die Enterostomie. Dasselbe leistet gewiss aber in einer Reihe von Fällen die Enteroanastomose. Sie kommt dafür namentlich in Betracht bei tiefem Sitz des Hindernisses, vor allem bei den inoperablen Coloncarcinomen, wo die Fistel in nicht zu grosser Entfernung vom Anus etablirt wird, gewöhnlich im Bereich der Flex. sigm. Solche Kranken, die doch nur noch eine gemessene Zeit zu leben haben, soll man für diese unter möglichst gute Bedingungen bringen und darum den Kunst-

Digitized by Google

after ihnen zu ersparen suchen. Trotzdem bleibt dessen Gebiet auch hier noch ein weites. Wie je nach den Umständen der eine oder der andere Weg gewählt wurde, zeigt eine ganze Reihe unserer Krankengeschichten. Bei der Wahl der Anastomose ohne vorhergegangene Enterotomie — auch diese Combination wurde geübt — könnte zu Bedenken Anlass geben, dass sie durch Ausbleiben der Peristaltik ihren Zweck zunächst nicht erfüllt, und der Kranke den Gefahren der intestinalen Intoxication, der Empordrängung des Zwerchfells mit ihrer Wirkung auf das Herz und event. auch denen der Darmdehnung noch weiterhin ausgesetzt bleibt. In denjenigen unserer Fälle, die hierfür in Betracht kommen, wurde ein solcher Nachtheil nicht gesehen, wenn auch vereinzelt die Entleerung durch die Anastomose etwas auf sich warten liess.

Darf man zur Anastomose — axialer und lateraler — bei Ileus den Murphyknopf benutzen? Wenn er gegenüber der mehrreihigen Naht auch nur wenige Minuten spart, können die in Fällen, wo hohe Eile Noth thut, doch von Werth sein. Wir haben mit dem Murphyknopf gerade bei Verschlüssen und Verengerungen eine Reihe höchst unliebsamer Erfahrungen gemacht, die in auffälligem Gegensatz zu jenen stehen, die sich in fast allen anderen Fällen seiner Anwendung auch hier ergeben haben. Einmal (Fall 23) trat bei einer axialen Vereinigung des Ileum eine theilweise Lösung mit folgender tödtlicher Peritonitis ein. Es war kein Decubitus durch den Knopfrand, vielmehr hatten sich die Darmränder an einer Stelle zurückgezogen. Der Knopf war fest geschlossen. Zu bedenken wäre, dass die Darmwand entzündlich geschwellt war, sodass vielleicht später der Raum relativ zu weit wurde[1]). Bei einem Kranken mit Ileocolostomie (Fall 26) ereignete sich bei der Lösung des Knopfes am Ende des 9. Tages p. op. eine Darmblutung von besorgnisserregender Stärke. Eine andere Ileocolostomie (Fall 21) zeigte während der ersten Tage noch

[1]) Eine Ileocolostomie nach totaler Ausschaltung eines inoperablen stenosirenden Coecumcarcinoms endete ebenfalls durch Herausschlüpfen des Darms aus dem Knopf tödtlich. Dabei kommt freilich noch in Betracht, dass für das Colon die Anwendung des Knopfes erfahrungsgemäss überhaupt Bedenken unterliegt. Ob da der Operateur den Knopf nicht fest genug geschlossen hatte, oder ob dieser nicht gut war, bleibe dahingestellt. Es war das der erste und für lange Zeit einzige Knopf deutschen Fabrikats. Cf. v. Eiselsberg, Ueber die Behandlung von Kothfisteln und Strieturen des Darmcanales mittelst der totalen Darmausschaltung. Arch. f. klin. Chir. Bd. 56. Fall X.

Digitized by Google

Stenosenerscheinungen, ordentlich in Gang kam die Entleerung erst, als der Knopf abging. Der ziemlich starken Verengerung des Darmlumens durch den Knopf steht ja bei Ileus gegenüber, dass der Darminhalt, auch im Colon, meist flüssig ist, also den Knopf kaum verstopfen kann; aber zweifellos wünschenswerther ist ein völlig freies Lumen. Aus unseren Erfahrungen müssen wir den Schluss ziehen, dass die Anwendung des Murphyknopfes bei Verschlüssen wie Verengerungen des Darmcanals stets zu vermeiden ist.

Die Complication von Ileus mit Hernien, die nach Naunyn eine relativ gute Prognose giebt und zur Operation empfohlen wird, hat uns nur unglückliche Fälle gebracht. Zwei Volvuli (des Coecum und des Ileum, Fall 5 und 7) hatten alte Scrotalhernien. In beiden Fällen war die Hernie an den Erscheinungen betheiligt, und es lag, namentlich bei dem Volvulus des Coecum, recht nahe, an eine Incarceration, vielleicht eine partielle Massenreduction zu denken. Der Kranke mit Volvulus des Ileum gab mit Bestimmtheit an, dass die Hernie während der ersten zwei Tage seiner i. G. drei Tage dauernden Erkrankung ebenso wie früher reponibel gewesen sei. Diese zunächst etwas auffallende Angabe wurde angesichts des Operationsbefundes verständlich: erst durch die Drehung waren die Schlingen im Bruchsack irreponibel geworden. In beiden Fällen glaube ich, dass der Volvulus von der Hernie unabhängig war. Wenigstens war auch bei der Section kein Zusammenhang deutlich.

Es erübrigen einige Worte über das Verhalten der höher gelegenen Darmabschnitte, insofern als die oberhalb von Verschlüssen ganz gewöhnliche Blähung des Darms in einigen Fällen fehlte. Zweimal war bei über drei Tage alter Torsion der Flex. sigm. das Colon wenig gebläht, der ganze Dünndarm leer, geradezu eng, bei einem dritten nach sieben Tagen nur die gedrehte Schlinge, das übrige Colon aber nicht im mindesten gebläht. Einmal gar sahen wir bei Abklemmung des Ileum durch einen Strang (Fall 16) die zuführende Schlinge nicht nur nicht gebläht, sondern sogar straff contrahirt. Heidenhain[1]) hat nun jüngst eine Reihe von Fällen beschrieben, die nach ihm Beispiele sind für die Ent-

[1]) Heidenhain, Beiträge zur Pathologie und Therapie des acuten Darmverschlusses. Arch. f. klin. Chir. Bd. 55. 1898.

Digitized by Google

stehung von Ileus durch spastische Contractur des Darms. Dagegen ist aber einzuwenden, dass, wo er auch diesen Spasmus fand, ein anderes, oft grob-mechanisches Hinderniss im Darmcanal vorhanden war. Dann wird man eine etwa vorhandene Contractur des Darms — wie es auch in unserem letzten Fall geschehen muss — auf einen durch jenes Hinderniss gesetzten Reiz beziehen dürfen. Es fehlt dann der Beweis dafür, dass auch ganz unabhängig von einem solchen länger dauernde spastische Contracturen vorkommen. Und wenn dem schliesslich in Ausnahmefällen wirklich so wäre: auch eine durch Spasmus bedingte Obturation bringt ihre Gefahren. Die Analogie mit dem Gallensteinileus liegt hier nahe. Mit Recht hat Kocher gegen diesen Versuch, das Gebiet des „dynamischen" Ileus zu erweitern, eingewandt, dass damit nur ein Grund mehr zu ungerechtfertigtem Zögern construirt wird.

Ich lasse jetzt als Beläge die Krankengeschichten folgen. Bei schon mitgetheilten Fällen sind sie auf Auszüge beschränkt.

Anhang.

Krankengeschichten.

I. Volvulus.

1. Volvulus der Flexura sigmoïdea.

I. No. 963. 96/97. 59jähr. Arbeiter. Aufgenommen 28. 1. 97, Mittags 1 Uhr.

Anamnese. Der bisher stets gesunde Mann erkrankte vor 3 Tagen (25. 1.) plötzlich — nach seiner Annahme im Anschluss an eine Erkältung — mit starken kolikartigen Schmerzen. Im Laufe des folgenden Tages wurde der Leib immer mehr aufgetrieben und nach dem Essen stellte sich (nicht fäculentes) Erbrechen ein. Flatus sollen kaum mehr abgegangen sein. Am 27. früh letzter Stuhlgang. Ein Einlauf brachte dann noch etwas Erleichterung. Seitdem hat der Meteorismus noch zugenommen. Blutabgang ist nie bemerkt.

Status praesens. Kräftiger Mann, wenig verfallen. Puls gut, 76. Brustorgane normal. Bauch stark aufgetrieben, Darmschlingen zeichnen sich deutlich ab, namentlich im Epigastrium eine fast armdicke, quer verlaufende. Ueberall lauter tympanitischer Schall, kein freier Erguss. Coecalgegend frei. Kein Tumor fühlbar. Bei Palpation lautes Gurren rechts

Digitized by Google

unten vom Nabel. Rectum leer, nichts zu fühlen. Magensonde entleert wenig fast reinen Speichel. Ausspülung.

3 Uhr: Einlauf ohne Erfolg. Umfang des Abdomens nimmt nicht zu, Magenspülung fördert keinen Inhalt. Am nächsten Morgen wegen Weiterbestehens der Obstruction:

Operation (Dr. Reich). Narkose mit Billroth'scher Mischung.

Zunächst 15 cm langer Schnitt, theils über, theils unter dem Nabel. Es entleert sich sehr wenig klare Flüssigkeit. Bauchfell spiegelnd. Im Schnitt sichtbar mächtig geblähter Dickdarm und collabirte Dünndärme. Die eingeführte Hand constatirt, dass der gesammte Dickdarm maximal gebläht, der gesammte Dünndarm völlig leer ist. Da kein Hinderniss fühlbar, Verlängerung des Schnittes nach unten: die sehr lange, einen steilen Bogen bildende (Annäherung der Fusspunkte) Flexur ist um 180° nach rechts gedreht. Nach Rückdrehung keine besondere Schnürfurche sichtbar. Vom Anus wird ein Darmrohr bis zur Flex. lienal. geführt, der Dickdarm collabirt hierauf durch Gasentleerung schnell. Reposition der Flexur, dreietagige Bauchnaht. Das Darmrohr bleibt wesentlich gekürzt liegen. Während der Nacht geht durch das Darmrohr eine Menge Gas ab, gegen Morgen auch etwas Koth.

30. 1. Auf Einlauf kein Stuhl. Viele Flatus. Darmrohr entfernt. Wohlbefinden. 1. 2. Erbrechen. Fieber. Auf Einlauf Stuhl. Verbandwechsel: Eiterung der Wunde, oberer Theil geöffnet. 2. 2. Ganze Hautnaht geöffnet. Erbrechen. Magenspülung. Auf Einlauf Stuhl. 4. 2. Bindegewebsnekrose in der Wunde. Wohlbefinden. Kein Stuhl trotz Einlauf. 8. 2. Reichliches galliges Erbrechen, Trommelbauch, starke Beschwerden. Erleichterung nach Magenausspülung. Erster spontaner Stuhl. 13. 2. Wunde reinigt sich. 22. 2. Wunde granulirt gut, Salbenverband. 23. 2. Patient steht auf, befindet sich dauernd wohl. 27. 2. Mit gut granulirender Wunde in ambulante Behandlung entlassen.

Nach $1^1/_2$ Jahren an Strangileus unoperirt gestorben. Erkrankt am 20. 9. 98 mit heftigen Leibschmerzen und Erbrechen. Am nächsten Abend auf Pulver reichlicher Stuhl, später noch mehrfach. Dann zunehmender Meteorismus, Erbrechen, aber noch Flatus. 24. 9. Aufnahme in die medicinische Klinik: Guter Puls (99!) bei schlechtem Allgemeinbefinden. Diffuse Auftreibung und Schmerzhaftigkeit des Abdomens, grosse quere Schlinge im Epigastrium, darunter eine schmälere. Metallklang. Leberdämpfung geschwunden. Viel Indican. — Auf Einlauf reichlicher Stuhl, später ein spontaner. Am folgenden Tage Besserung bei völliger Koth- und Gassperre. Später wieder Abgang von Flatus.

27. 9. Collaps, Kothbrechen. 28. 9. Tod.

Section (Privatdocent Dr. Askanazy).

Dünndärme aufgetrieben, mit Exsudat bedeckt. Vom Mesenterium zur Laparotomienarbe Netzstränge von mehreren Centimetern Breite. Mesocolon der Flex. sigm. sehr gross, verwachsen mit dem ins kleine Becken hinabgesunkenen collabirten Ileum. Dessen oberes Ende durch einen Strang comprimirt, Schnürfurche gangränös, ohne Schleimhaut.

Digitized by Google

2. No. 147. 98/99. 69jähr. Nachtwächter. Aufgenommen 2. 5. 98.

Anamnese. Der sonst stets gesunde Patient hatte vor 5 Jahren eine ähnliche Erkrankung wie jetzt (Näheres nicht zu erfahren). Vor 3 Tagen (29. 4.) plötzliche Erkrankung mit starken Leibschmerzen, Meteorismus, Erbrechen, Verhaltung von Stuhl und Flatus. Zu Beginn der Erkrankung soll Blut per anum abgegangen sein. Seit gestern hat das Erbrechen aufgehört, die übrigen Erscheinungen blieben die gleichen.

Status praesens. Mittelgrosser, mässig kräftiger Mann von senilem Habitus in leidlichem Allgemeinzustand. Kein Erbrechen, kein Aufstossen. Bauch im Ganzen mässig aufgetrieben, in der linken Unterbauchgegend eine grosse, stark geblähte Schlinge deutlich erkennbar. Abhängige Partien gedämpft. Palpation, Rectaluntersuchung ergeben nichts Besonderes. Magenspülung (Magen fast leer). Sofort:

Operation (Professor v. Eiselsberg). Narkose mit Billroth'scher Mischung.

Medianschnitt. Sofort springt die zur Dicke eines Oberarmes geblähte Flexur vor. Dünndarm collabirt. Mässig viel Exsudat im Bauch, klar. Die Flexur ist um 270° nach rechts gedreht, nach Rückdrehung zeigen sich die Fusspunkte durch narbige Verkürzung einander genähert. Ein Darmrohr entleert reichlich Gas und flüssigen Koth, worauf der Darm zusammenfällt. Dreietagige Bauchnaht.

Fieberloser Verlauf. Darmrohr bleibt bis zum übernächsten Morgen liegen, wird in den folgenden Tagen noch zeitweise eingeführt. Erst am 6. Tage auf Ricinusklysma Stuhl. Primäre Wundheilung, Entlassung in völligem Wohlbefinden am 18. 5.

Nachricht vom Ende Februar 99: Dauernd völlig gesund.

3. No. 553 98/99. 59jähr. Handelsmann. Aufgen. 12. 9. 98.

Anamnese: War vor 28 Jahren 1 Monat lang „magenleidend" (Erbrechen, Schmerzen). Seitdem häufiges Aufstossen. Vor 3 Tagen Schmerzen beim Stuhlgang, nur sehr geringe Entleerung. Am nächsten Tag Schmerzen im Unterbauch, anfallsweise, seit gestern (11. 9.) über den ganzen Bauch verbreitet. Gestern auf Arznei Erbrechen. Seit dem 9. kein Stuhl, keine Flatus, gestern Harnverhaltung, Katheterismus. Seit gestern Abend Auftreibung des Leibes.

Status praesens: Grosser, kräftig gebauter Mann, in mittlerem Ernährungszustand, nicht verfallen. Puls kräftig, nicht beschleunigt.

Bauch im ganzen, in der oberen Hälfte mehr, aufgetrieben, nicht druckempfindlich. Keine Resistenz. Schall überall tympanitisch, Leberdämpfung verschmälert. In der Mitte zwischen Nabel und Schwertfortsatz zweimarkstückgrosser, flacher, subcutaner Tumor, schmerzlos (Lipom). Blase gefüllt. — Kein Erbrechen, kein Aufstossen. Per rectum nichts.

Hohe Einläufe möglich. Katheterismus. Magen bei Sondirung leer.

13. 9. Koliken im Unterbauch. Dauernde Verhaltung.

14. 9. Während der Koliken richtet sich in der linken Bauchhälfte eine sehr grosse Schlinge auf. Gleich Operation (Dr. Bunge). Narkose mit

Digitized by Google

Billroth'scher Mischung. Medianschnitt. Etwas klares Transsudat tritt aus. Die enorm geblähte Flex. sigm. (vom Umfang einer dicken Wade) liegt vor, wird entwickelt. Darmwand ausserordentlich dünn. Im kleinen Becken eingeführte Hand fühlt deutlich die Drehung, die freigelegt wird: Drehung nach links um 270°. Rückdrehung leicht. — Uebriges Colon nicht oder kaum gebläht. — Das Mesocolon der Flexur zeigt derbe weisse Stränge, die Fusspunkte der Schlinge sind einander genähert. — Ein eingeführtes Darmrohr entleert reichlich Gase, die Flexur collabirt. — Wegen der grossen Dünne der Darmwand wird auf die Colopexie verzichtet. — Dreietagige Bauchnaht.

Glatter Verlauf, primäre Wundheilung. — 7. 10. mit fester Narbe in bestem Wohlsein entlassen.

4. No. 670 98/99. 38jähr. Instmann. Aufgen. 20. 10. 98.

Anamnese: Pat. war bis vor 10 Jahren ganz gesund, leidet seitdem an einmal jährlich wiederkehrenden Anfällen von heftigen Leibschmerzen. Sie sollen in der Nabelgegend beginnen und nach dem Becken ausstrahlen. Den Schluss bildete regelmässig Erbrechen. Das Erbrochene soll grün, einige Male auch sehr übelriechend gewesen sein. Verhaltung von Stuhl und Flatus bestand angeblich während der Anfälle nicht. Vor 7 Tagen erkrankte Pat. während der Arbeit in gleicher Weise wie früher. Die sich steigernden Schmerzen zwangen ihn, sich zu legen. Sie traten anfallsweise etwa alle $^1/_4$ Stunde auf. Am nächsten Tage noch einmal Stuhlgang, seitdem völlige Verhaltung trotz täglicher Einläufe und angeblich sehr grosser Ricinusdosen. Erbrechen ist nicht aufgetreten.

Status praesens: Mässig kräftiger, etwas magerer Mann, nicht verfallen. Puls klein, frequent. Brustorgane normal.

Bauch in toto aufgetrieben, abhängige Partien nicht gedämpft. Keine Druckempfindlichkeit. Leberdämpfung nur querfingerbreit am unteren Rand der IV. Rippe. Palpation ohne Ergebniss. Per rectum geblähte Peritonealblase fühlbar, Ampulle weit, leer. Etwa je viertelstündlich zeichnen sich in starker peristaltischer Bewegung befindliche Darmschlingen deutlich durch. Dem entsprechen die Schmerzanfälle.

Einige Stunden nach der Aufnahme Operation (Prof. v. Eiselsberg). Narkose mit Billroth'scher Mischung. 20 cm langer Medianschnitt. Sofort drängt sich die colossal geblähte Flex. sigm. vor. Sie ist um 270° nach links gedreht. Sie wird zurückgedreht. Keine Veränderung an den Schnürfurchen. Ein vom Anus hoch hinaufgeführtes Rohr entleert reichlich Gase und flüssigen Koth, der Darm collabirt sofort. Das Mesenterium der Flexur ist sehr hoch, mit schmaler Basis, zeigt weisslich sehnige Streifen. Serosa überall spiegelnd, etwas klare Flüssigkeit im Abdomen. Leichte Reposition. Dreietagige Bauchnaht.

Abends sind bereits reichlich Flatus abgegangen. Nach 2 Tagen erster spontaner Stuhl. Bis zum 6. Tag bleibt das Abdomen noch etwas gebläht bei reichlichen Entleerungen. Am 9. Tage Entfernung der Nähte, Wunde reactionslos p. prim. geheilt. Am 3. 11. steht Pat. auf, wird am 7. 11. in völligem

Digitized by Google



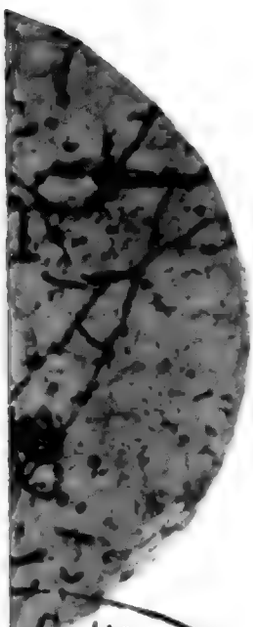

University of California
LIBRARY

Bil
Die
wir
gefi
na
kau
Str

We
Dre

best

an
sch
aus
bro
hal
Vo
Die
fall
gan
gro

fall

Dru
der
bla
sta
Der

Na
drä
lin
fur
un
Fl
Str
Lei

spo
reic
los

Digitized by Google

Digitized by Goog

University of California
LIBRARY
Medical Department

Digitized by Google

Digitized by Google

Digitized by Google

Digitized by Google

Digitized by Google

University of California
LIBRARY
Medical Department

Digitized by Google

Digitized by Google

University of California
LIBRARY

Digitized by Google

Wohlbefinden entlassen. Die vorgeschlagene Radicaloperation (Resection) lehnt er ab.

Nachricht von Ende Februar 1899: Dauernd völlig gesund.

2. Volvulus des Coecum.

5. No. 806 98/99. 50jähr. Arbeiter. Aufgen. 22. 11. 98.

Anamnese: Der sonst bisher gesunde Mann hat seit 20 Jahren einen rechtsseitigen Leistenbruch, den er selbst stets leicht reponiren konnte. Ein Bruchband hat er nicht getragen. Vor 4 Tagen (18. 11.) nach Heben einer Last Leibschmerzen, hauptsächlich in der rechten Unterbauchgegend. Der Bruch war herausgetreten, irreponibel. Am selben Tage noch ein spontaner Stuhl, seitdem trotz Clysmen totale Verhaltung. Am nächsten Tag trat Erbrechen auf, das seit gestern kothig sein soll. Ein am 19. 11. zugezogener Arzt soll an dem Bruch vergebliche Repositionsversuche gemacht haben. Dann rieth er dem Pat. die Klinik aufzusuchen. Drei Tage später geschieht das erst.

Status praesens: Blasser, sehr stark verfallener Mann. Puls klein, frequent. Brustorgane ohne Besonderheiten.

Rechts über faustgrosse, leicht reponible Scrotalhernie. Abdomen stark gleichmässig aufgetrieben, sehr druckempfindlich. Keine besonders geblähte Schlinge, keine Peristaltik erkennbar. Rectum leer.

Magenschlauch entleert galligen stinkenden Inhalt. Ausspülung.

Unter der Annahme einer Perforationsperitonitis sofort Operation (Prof. v. Eiselsberg). Narkose mit Billroth'scher Mischung. 15 cm langer Medianschnitt vom Nabel abwärts. Därme dick fibrinös verklebt, zwischen ihnen stellenweise geringe Mengen dünnen Eiters. Das geblähte Coecum liegt in der Mittellinie, in der Coecalgegend geblähte Dünndarmschlinge. Rechts liegt die total collabirte Flex. sigm. In der Annahme eines Dickdarmverschlusses wird mit Rücksicht auf den sehr schlechten Zustand nur schnell ein Anus coecalis angelegt. Einnähung des Coecum über zwei Suspensionsnadeln, sofortige Eröffnung, Entleerung grosser Mengen flüssigen Kothes.

Am folgenden Tag bei kleinem Puls (140) grosse Schwäche, dauernd heftige Leibschmerzen. Im Lauf des nächsten Tages weiterer Verfall, Abends ist Pat. moribund, am 25. 11. früh $1^1/_2$ Uhr Tod.

Section (Dr. Bastanier): Bauchfell trocken, mit zartem Fibrinbeschlag, Därme durch dickere fibrinöse Massen verklebt. In der Wunde ist das Coecum fixirt und eröffnet, hier schwärzlich verfärbt. Der Wurmfortsatz liegt unverändert rechts. Das Ileum tritt von rechts unten ans Coecum, das Colon ascendens verläuft im Bogen nach links hinten, dann am unteren Rand der Radix mesenterii über die Lendenwirbelsäule nach rechts oben in normale Lage. Dieser Theil des Colon, das Coecum und das Ileum haben ein gemeinsames langes Mesenterium, das an einzelnen Stellen wie narbig geschrumpft, ausserdem mit dicken Fibrinauflagerungen bedeckt ist. Der hinten am unteren Rand der Radix mesenterii vorbeilaufende Colontheil ist dort durch festere Verlöthungen eingeschnürt,

Digitized by Google

seine Wand sehr dünn, fahl graugelb. Ob hier eine Drehung um die Längsachse und in welchem Sinne besteht, ist nicht feststellbar. Darmschleimhaut stellenweise hämorrhagisch infiltrirt. An dem erwähnten Theil des Colon ascendens fehlt sie in einer Länge von 15 cm ganz. Rechtsseitiger Leistenbruchsack durch fibrinöse Massen z. Th. verklebt. Bruchpforte für 3 Finger durchgängig.

Uebrige Organe ohne Besonderheiten.

3. Volvulus des Ileum.

6. 35jähr. Frau. Aufgen. 2. 6. 96[1]).

Anamnese: Vor 2 Jahren, $^1/_2$ Jahr nach der 3. Geburt, Auftreten von Koliken, in der Nabelgegend localisirt. Gelegentlich Erbrechen. Seitdem schwerer Stuhl. Vor 4 Wochen sehr heftiger Anfall, Erbrechen. Auf Einläufe Durchfall. Seit 14 Tagen Schmerzen dauernd.

Status praesens: Blasse, magere Frau. Unaufhörlicher Singultus. Leib rechts mehr aufgetrieben wie links. Deutliche Peristaltik, auf der linken Seite fehlend. Keine fixirte Schlinge.

In 2 Tagen keine Aenderung ausser Zunahme der Peristaltik.

4. 6. Operation (Prof. v. Eiselsberg). Gelbliche Flüssigkeit mit Fibrinflocken. Grosses Convolut unentwirrbar verwachsener, blaurother, ad maximum geblähter Dünndarmschlingen. Vorlagerung. Zwei Verwachsungen mit dem Fundus uteri. Beim Ablösen reisst der Darm, Koth fliesst ein. Das ganze Schlingenpacket um mehr als 180° um die Mesenterialachse nach rechts gedreht und in dieser Lage mit dem Uterus verwachsen. Sehr schwierige Resection. Laterale Enteroanastomose.

Am folgenden Morgen Tod an foudroyanter Peritonitis.

Section: Peritonitis. Anastomose 12 cm über der Ileocoecalklappe. Alte Perimetritis. Endometritis chronica polyposa.

7. 48jähr. Mann. Aufgen. 6. 12. 96[2]).

Anamnese: Seit 2 Jahren Leistenbruch rechts, stets leicht reponibel. Vor 3 Tagen leichte Leibschmerzen. Am Tag vor der Aufnahme trat beim Stuhlgang der Bruch aus. Seitdem Koth- und Gassperre, Schmerzen im Scrotum und um den Nabel. Abends einmal Erbrechen.

Status praesens: Kräftiger Mann, schlecht aussehend. Puls kräftig, 60. Oft Aufstossen, kein Erbrechen. Bauch aufgetrieben. Rechts über zwei faustgrosse irreponible Scrotalhernie, tympanitisch.

Repositionsversuch im Bad ohne Erfolg, dabei aber lautes Gurren. Keine Veränderung. 7 Stunden nach der Aufnahme Operation (Prof. v. Eiselsberg). Keine Einklemmung. Im Bruchsack schwarzer Darm, jauchig stinkend. Laparotomie: Volvulus eines grossen Theiles des Dünndarmes um mehr als 200° nach rechts. Gangraen, Peritonitis. Resection von 250 cm Darm, davon 234 gangränös. Seitliche Ileocolostomie mit Murphykopf. — Tod nach 33 Stunden.

---

[1]) v. Eiselsberg, Archiv f. klin. Chir. Bd. 54. Fall 1 der Darmoperationen.

[2]) ibid., Fall 2 der Darmoperationen.

Digitized by Google

Section: Peritonitis. Darmnaht sufficient.

8. No. 531. 96/97. 42jähr. Besitzer[1]). Aufgenommen 2. 9. 96.

Anamnese. 1872 Cholera. Seit Ende der 80er Jahre nach Genuss schwerverdaulicher Speisen Leibschmerzen, gelegentlich Erbrechen. 13. 2. 92. Anus praeternaturalis wegen 14 Tage (?) lang eingeklemmter gangränöser Bauchhernie[2]), 9 Tage später Darmresection und Enteroanastomose. Trotz Leibbinde entstand ein Bauchbruch. Nach einiger Zeit nach Diätfehlern wieder Leibschmerzen, nicht, wie früher, in der Magengegend, sondern im Bereich der Narbe präcis localisirt, alle $^1/_4$—$^1/_2$ Jahr sich wiederholend, einige Stunden bis 1—2 Tage dauernd. Dabei nie Erbrechen, Stuhl angeblich immer regelmässig. Vorletzter Anfall von einigen Stunden Dauer im Mai 96. — 30. 8. 96. Nach reichlichem Mittagessen allmählich auftretende Leibschmerzen, krampfartig, anfallsweise sich steigernd. Abends erstes Erbrechen. Vom nächsten Morgen ab totale Verhaltung. Am Abend des 3. Tages hörte das Erbrechen auf, die Schmerzen nahmen zu. Grosse Mattigkeit, Auftreibung des Leibes. Am 2. 9. früh einige Flatus. Mehrstündige Fahrt. Aufnahme Mittags.

Status praesens. Patient mittelgross, mässig kräftig gebaut, äusserst mager. Gesicht bräunlich grau, tief verfallen. Grosse Unruhe. Anfälle krampfartiger Schmerzen links unter dem Nabel. Unaufhörlicher Singultus. Puls 102. Arterie ziemlich starr, gut gefüllt. Brustorgane nichts Besonderes. Bauch in Höhe des Rippenbogens gewölbt, mässig gespannt, überall tympanitisch. Grosser Bauchbruch im Bereich einer alten Laparotomienarbe, 4 Querfinger breit, Haut darüber sehr dünn. Hier zeichnet sich deutlich eine geblähte Schlinge durch, mit rythmischer, von links oben aussen nach rechts unten innen ablaufender Peristaltik, fixirt. Schlinge sehr hart, druckempfindlich. 1 Liter Wasser läuft glatt ein, fördert nur einige alte Kothbröckel.

Im Laufe des Nachmittags steigen Schmerzen und Unruhe, Leib wird stärker gespannt. Allmählich hört die Peristaltik der geblähten Schlinge, unter der jetzt eine zweite gefühlt wird, auf, nur gelegentlich richtet sich die Schlinge in toto auf, was enorme Schmerzen macht. — Abends 9 Uhr fäculentes Erbrechen. Puls 124, Qualität unverändert. — Magenspülung, die viel fäculenten Inhalt fördert. — Abends 10 Uhr:

Operation (Dr. Prutz). Narkose mit Billroth'scher Mischung.

10 cm langer Medianschnitt, vom Nabel abwärts. Entleerung von circa 100 cm^3 geruchlosen sanguinolenten Transsudats. Eine enorm geblähte, dunkel violettrothe, stark injicirte, mattglänzende Dünndarmschlinge liegt vor, schwierig zu entwickeln, links augenscheinlich fixirt. — Die eingeführte Hand fühlt hinter jener noch mehrere geblähte Schlingen und in der Tiefe, dicht vor der Wirbelsäule, etwa in Höhe des Promontoriums, eine querstehende, wurstförmige, glatte Geschwulst. — Querschnitt durch den linken Rectus und die innere Hälfte der alten Narbe. Hier strangförmige, federkieldicke, ca. 3 cm

[1]) Cf. H. Braun, Ein Fall von innerer Einklemmung nach Darmresection mit Enteronastomose. Centralbl. f. Chir. No. 8.

[2]) H. Braun, Ueber die Behandlung der Kothfistel und des widernatürlichen Afters. Arch. f. klin. Chir. Bd. 53. S. 401. 1896. Fall XI.

Digitized by Google

lange Verwachsung zwischen dem Scheitel der zuerst entwickelten Schlinge und der Narbe. Durchtrennung zwischen Ligaturen. Jetzt lässt sich der stark geblähte, hochrothe Dünndarm auspacken. Er wird nach links geschlagen und man gelangt bei Verfolgung der unteren Schlinge an einen quer über diese ziehenden Mesenterialrand. An diesem abwärts kommt man an den Tumor, der die alte Anastomose ist. Die Darmenden liegen auf gut 10 bis 12 cm an einander; die blind geschlossenen Enden, deren Mesenterium verlängert und verschmälert ist, sind frei beweglich. Auf eine weite Strecke vertheilt zahlreiche eingekapselte, durch die kaum getrübte Serosa deutlich erkennbare geschlossene Seidennähte. — Links vom ausgepackten Dünndarmpacket wird der zweite Mesenterialrand gefunden. Entsprechend der Anastomose besteht ein grosser Mesenterialschlitz, durch den von rechts (oben) her ein 2—$2^1/_2$ m langer Theil des Dünndarmes durchgekrochen ist, der zugleich um 180° von rechts über oben nach links gedreht ist. Er wird zurückgedreht und aus dem Schlitz der vor die Bauchdecken gelagerten Anastomoseher ausgezogen. Keine Schnürfurche. — Der Mesenterialschlitz ist glattrandig, so weit, dass eine ziemlich grosse Faust bequem hindurchgeht; er stellt ein spitzwinkliges Dreieck dar, die Spitze gegen die Radix mesenterii gerichtet, die mesenterialen Ränder je ca. 12 cm lang. Von der Radix her wird der Schlitz erst von links, dann von rechts durch fortlaufende Naht geschlossen. Legt man die Mesenterialränder aber bis dicht an den Darm an einander, so wird die Anastomose (in der Längsachse des Darmes) abgeknickt. Darum muss am Darm zunächst eine dreieckige Lücke gelassen werden, auf die von beiden Seiten die freien Blindsäcke der Anastomose aufgenäht werden. Dreietagige Bauchnaht.

Gegen Ende der Narkose fäculentes Erbrechen. Erster Stuhl 3 Tage p. op. — Uebelriechende Eiterung der Hautnaht. — 1. 10. mit Leibbinde in gutem Befinden entlassen.

Später wiederholt Nachricht: In den $2^1/_2$ Jahren seit der Operation sind nie wieder irgend welche Beschwerden aufgetreten.

II. Invaginationen.

9. 22jähr. Arbeiter. Erkrankt Mitte Mai 96, Geschwulst am 3. Tage bemerkt. Status: Ueber dem Nabel quer beweglicher Tumor. Durchfälle. Im Harn kein Indican. Operation 22. 7. 96 (Prof. v. Eiselsberg): Invaginatio ileocolica, Spitze des Proc. vermif. ragt eben noch vor. Locale chronische Peritonitis. Resection. Nach schwerer Bronchitis Heilung. 1 Jahr später an putrider Bronchitis gestorben. Darmfunction p. op. normal.

10. 36jähr. Mann. Ende Januar 97 mit Stuhlverhaltung und Schmerzanfällen erkrankt, Besserung, Mitte Juni neuer Anfall, Obstipation wechselnd mit Durchfällen. Status: Rechts vom Nabel ein nicht immer fühlbarer circa faustgrosser Tumor. Kein Indican. Starke Schmerzanfälle. 16. 7. 97 Opera-

Digitized by Google

tion (Prof. v. Eiselsberg): Invaginatio ileo-colica. Spitze des Proc. vermif. steht eben noch vor. Chronische Peritonitis. Resection. Heilung.

11. 47jähr. Frau. Vor 12 Jahren achttägiger Darmverschluss, auf Einläufe weichend. Jetzt seit 10 Wochen krank: Schmerzanfälle, Obstipation. Status (med. Klinik): Sehr elend. Unter dem Nabel querer Tumor von variabler Consistenz. Am 3. Tage nach der Aufnahme acute Verschlusserscheinungen, Erbrechen, starke Peristaltik, Koth- und Gassperre, Collaps. Sofort (8. 2. 98) Operation (Prof. v. Eiselsberg): Invaginatio ileocolica. Quercolon bis zur Mitte invaginirt. Wegen des elenden Zustandes nur Anastomose (mit Murphyknopf) zwischen Ileum und Flex. sigm. Am 18. Tage abermals Verschlusserscheinungen, am 20. neue Laparotomie: Ileocolostomie durch die weiter vorgerückte Invagination verschlossen. Intraperitonealer Abscess, Perforation an der Anastomose, beginnende Peritonitis. Resection unmöglich: totale Ausschaltung. Tod nach 4 Tagen. Sectionsdiagnose: Invaginatio ileo-coecalis colica mit vollständiger Ausschaltung und Enteroanastomose zwischen Dünn- und Dickdarm. Aeltere laterale Ileocolostomie. Kothabscess und abgesackter peritonitischer Abscess. Grosse Ulceration an der Scheide und am Intussusceptum mit Eröffnung des letzteren.

12. 20jähr. Mädchen. Seit einem Typhus vor 8 Jahren Stuhlbeschwerden, seit 4 Jahren Schmerzanfälle mit Gurren, seit 2 Jahren alle 10 Minuten, mit weithin hörbaren Geräuschen. Jetzt acuter Verschluss (wieviel Tage?). — Status: Coecaltumor. Peristaltik und Gurren. Rechts vom Nabel fixirte Schlinge mit Peristaltik. Sofort Operation (Prof. v. Eiselsberg): Invaginatio ileo-colica, durch alte Adhäsionen fixirt. Resection. Heilung, nach 3 Monaten in sehr gutem Zustande. An der Spitze des Invaginatum mehrere Polypen.

13. 6jähr. Knabe. Seit 5 Wochen Magenbeschwerden und Verstopfung. Kolikanfälle. Durchfall. Status: Meteorismus. Unter dem Rippenbogen rechts undeutlicher Tumor. Peristaltik, Gurren, links unter dem Tumor richtet sich eine Schlinge auf. Abd. Erbrechen, Peristaltik stärker. Nächsten Morgen Operation (Prof. v. Eiselsberg): Tumor in Narkose nicht zu finden. Trotzdem Laparotomie: Invaginatio ileo-colica, Spitze des Proc. verm. steckt noch heraus. Partielle Desinvagination, Resection. Heilung nach 3 Monaten constatirt. An der Spitze des Invaginatum ein Lymphosarcom der Klappengegend.

14. No. 1021. 98/99. 40jähr. Frau. Aufgenommen 19. 1. 99.

Anamnese. Früher gesund, 3 Geburten, zweites Wochenbett fieberhaft. Vor 11 Wochen erkrankt mit Schmerzen im Unterbauch, Stuhlverhaltung, die auf Abführmittel wich. Nach dreiwöchentlichen Schmerzen Blutentleerung per anum. Heftige Tenesmen, 11tägige Stuhlverhaltung bei Abgang von viel Blut und Schleim. Angeblich auch grosse Schleimhautfetzen entleert. Zunächst wegen „Darmkatarrh“ behandelt. Die letzten 14 Tage von gynäkologischer Seite (auswärts): ein Tumor in verschiedener Höhe gefühlt, manchmal nicht erreichbar, zuletzt tief im Rectum. Untersuchung eines Stück-

Digitized by Google

chens: Carcinom. Beschwerden dauernd gross, Tenesmen, Blutungen, vieltägige Stuhlverhaltungen. Letzter Stuhl vor 8 Tagen, seitdem Aufstossen, mehrfach Erbrechen.

Status praesens. Mittelkräftige elende Frau. Bauch etwas aufgetrieben, sehr druckempfindlich, besonders in der linken Reg. iliaca. Kein freier Erguss. Palpation ohne Ergebniss. Per rectum: grosser, zapfenförmig ins Rectum ragender Tumor. Zunge trocken, belegt. Aufstossen. Im Magen galliger nicht fäculenter Inhalt. Kurze Zeit nach der Aufnahme Erbrechen, Magenspülung giebt jetzt deutlich fäculenten Inhalt. Sofort (19. 1. 99):

Operation (Professor v. Eiselsberg). Narkose mit Billroth'scher Mischung.

Steinschnittlage. Versuch, die Invagination und damit den Tumor aus dem Anus zu entwickeln, misslingt.

Beckenhochlage. Schrägschnitt in der linken Regio iliaca. Därme gebläht. Flex. sigm. ins Rectum invaginirt. Desinvagination gelingt bei Unterstützung vom Rectum aus: Tumor sitzt etwa in der Mitte der Flexur; im Mesenterium geschwellte Drüsen. Bauchfell im Bereich des desinvaginirten Stückes geröthet, matt, mit feinen Adhäsionen. Resection eines 15 cm langen Stückes der Flexur. Circuläre Darmnaht, Naht des Mesenterialschlitzes. Bauchnaht in 3 Etagen.

Glatter Verlauf, erster spontaner Stuhl am 23. 1., normal. Primäre Wundheilung. Gelegentlich mässige, in das linke Bein ausstrahlende Schmerzen: kein Befund.

13. 2. in gutem Zustande entlassen, Stuhl auf Abführmittel regelmässig, normal.

Nachricht von Mitte März: Sehr erholt, klagt noch über Schmerzen „an der Operationsstelle im Abdomen“ und am Perineum. Kein Befund. Stuhl auf Abführmittel regelmässig.

15. (Privatklinik). 19jähr. Mädchen. Aufgenommen 16. 2. 99.

Anamnese. Seit Jahren hartnäckige Obstipation, Stuhlverhaltungen von 8 Tagen und mehr. Vor $2^1/_2$ Tagen (13. 2.) plötzliche Erkrankung mit heftigen Leibschmerzen; am nächsten Tage auf Einlauf reichlicher Stuhl; trotzdem weiter Schmerzen, dazu galliges Erbrechen. 14. 2. vom Arzt Perityphlitis angenommen: Morphium, Eisblase, vorsichtiger Einlauf: ein fast rein blutiger Stuhl. Schmerzen dauernd, am stärksten um den Nabel.

Status praesens: Graciles Mädchen, nicht verfallen. Puls 96, kräftig, regelmässig.

Bauch leicht aufgetrieben, weich, leicht eindrückbar. Rechts unter dem Nabel fast faustgrosser länglicher Tumor, etwas druckempfindlich. Ileocoecalgegend frei. Kein Erguss. Keine Peristaltik. Per vaginam: nichts. Rectum leer, etwas Blut am Finger.

Später Tumor näher der Symphyse noch einmal gefühlt, dann nicht mehr. Dauernd gutes Befinden bei völliger Verhaltung von Stuhl und Flatus. Auf Glycerinklystier blutig-wässrige Entleerung mit etwas Koth. In der nächsten Nacht reichlicher spontaner Stuhl, schwärzlich. Hierauf wird seitens

Digitized by Google

der Angehörigen die Operation wieder verweigert. 18. 2. früh Pat. sehr verfallen, Nachts schon mehrmals Erbrechen, jetzt wieder. Zunge trocken, Puls 100, schlecht. Darauf (18. 2. 99) Operation (Prof. v. Eiselsberg). Narkose mit Billroth'scher Mischung. Medianschnitt. Geringer sanguinolenter Erguss. Vorliegender Dünndarm stark injicirt, mit Beschlägen. Im Becken unteres Ileumende, total collabirt. Auspacken des Dünndarms: die entzündlichen Veränderungen sind schon ziemlich verbreitet; von rechts aus der Tiefe wird eine dem unteren Ileum angehörige Invagination vorgezogen: sie war anscheinend im kleinen Becken eingeklemmt, springt plötzlich vor. Dabei reisst der Darm ein und es entleert sich flüssiger Koth. Der Riss liegt am Halse der Invagination, läuft quer, ist etwa 3 cm lang, entspricht einer total gangränösen Stelle des Darms. Weiter unten fibrinöse Auflagerung am Mesenterialrand, ein zweiter querer gangränöser Streifen etwa entsprechend der Spitze des Invaginatum. — Vorlagerung, Resection, circuläre Darmnaht, Bauchnaht in 3 Etagen, Tampon ins Becken.

Erbrechen dauernd, Puls 120. Starke Leibschmerzen, Temp. 39,5°. Schneller Verfall, Abends $10^1/_2$ Uhr Tod. Keine Section.

III. Abschnürungen und Knickungen durch Stränge und Verwachsungen.

16. No. 658 96/97. 50jähr. Frau, Aufgen. 23. 10. 96.

Anamnese. Ernstere Krankheiten früher haben angeblich gefehlt. Litt öfter an Magenbeschwerden und Verstopfung. So auch am 9. 10., wo ihr Morphin und ein Abführmittel verordnet wurden. Nach zeitweiliger Besserung erkrankte sie vor drei Tagen (20. 10.) Abends, nachdem sie Tags über ohne Beschwerden gearbeitet hatte, mit heftigen Leibschmerzen und Erbrechen. Ein Arzt soll wegen Magendarmkatarrhs Clysmen und Abführmittel verordnet haben. Danach liess am nächsten Tage das Erbrechen nach, Stuhl und Flatus fehlten jedoch ganz. Heute wurde Pat. vom Arzt mit aufgetriebenem Abdomen und stark verfallen gefunden. Das bis dahin gallige Erbrechen war fäculent geworden. Sofortige Ueberführung in die Klinik. Seit dem 20. 10. soll keine Nahrung mehr aufgenommen sein.

Status praesens: Kleine, zart gebaute, mässig genährte Frau, stark verfallen. Zunge trocken, stark belegt. Temperatur normal, Puls kräftig, 85.

Bauch stark aufgetrieben, spontan und auf Druck überall gleichmässig schmerzhaft. In den Seitentheilen mit Lagewechsel verschiebliche Dämpfung und ihr entsprechend deutliches Plätschern. Rechts vom Nabel sieht man zwei Darmschlingen in lebhafter Bewegung, die peristaltischen Wellen laufen gegen die Coecalgegend ab, an der nichts Besonderes zu fühlen ist. Befund per rectum und per vaginam negativ.

Viel Aufstossen und fäculentes Erbrechen. Magenschlauch entleert viel Inhalt. Ausspülung.

Sofort (23. 10. 96) Operation (Dr. Reich).

Digitized b

Narkose mit Billroth'scher Mischung. In der Annahme, dass die wohl vorhandene Strangulation durch perityphlitische Verwachsungen bedingt ist, Schrägschnitt von 15 cm in der Coecalgegend. Zunächst liegt eine längere, braunrothe, stark contrahirte Dünndarmschlinge vor, die nicht mehr gut spiegelt. Verfolgung nach oben führt auf normalen, nicht sehr stark geblähten Dünndarm, nach unten auf einen federkieldicken weissen Strang, der dicht am Darm am Mesenterium fixirt ist und nach rechts an die seitliche Bauchwand zieht; unter ihm ist der Dünndarm fest eingeschnürt. Nach abwärts folgt sofort normaler Darm. Nach Durchtrennung des Stranges erholen sich Schnürfurche und Darm schnell. Jetzt lässt der Darm sich ungehindert entwickeln. Der Strang erweist sich als Netzzipfel, der etwas höher oben noch einmal abgetragen wird. Der Wurmfortsatz ist verdickt, hart und starr, wird deshalb nach Unterbindung abgetragen, der Stumpf übernäht, ebenso wie der Schnittrand des Mesenteriolum. Dreietagige Bauchnaht.

Nachts Abgang von Stuhl und Flatus. Im Lauf des nächsten Tages gutes Befinden, Abends aber Temperaturanstieg, fäkulentes Erbrechen. Nachts Collaps, der auf Alkoholgabe weicht. Puls 80, kräftig. 2 Stunden später aber leichte Benommenheit, Erbrechen. Am 25. früh „macht Pat. zunächst den Eindruck einer schweren Intoxication." Allmählich wird der Puls kleiner und schneller, der Bauch aufgetrieben; unwillkürlicher Abgang von Stuhl und Flatus. $2^1/_2$ Uhr Nachmittags Tod.

Section (Privatdocent Dr. Askanazy): Diffuse fibrinöse Peritonitis. Circa 1 m über der Ileocoecalklappe endigt eine 120 cm lange blauroth verfärbte, sich dick anfühlende Dünndarmpartie, deren Ende durch eine Schnürfurche markirt ist: starke Diphtherie der Schleimhaut, keine Perforation. Vom Netz zieht ein Fettgewebsstrang zur linken Kante des Fundus uteri (ein zweiter operativ durchtrennt). Alte Perimetritis. — Resectionswunde am Coecum gut schliessend, frei von Eiterung. — Bronchopneumonische Herde.

17. (Privatklinik). 28jährige Frau. Aufgenommen 14. 1. 99.

Anamnese. Vor 3 Jahren im Wochenbett zuerst kolikartige Schmerzen in der Unterbauchgegend, während der Anfälle eine harte „Geschwulst", die unter Gurren verschwand. Später Pausen von Monaten zwischen den Anfällen. Seit einem Monat sind sie häufiger, Pat. magerte ab. Gelegentlich Erbrechen. Seit 2 Tagen sehr heftiger Anfall, starker Meteorismus. Gestern auf Einlauf ein blutiger Stuhl.

Status praesens: Elende Frau. Zunge trocken. Puls 140, sehr klein. — Bauch aufgetrieben, überall druckempfindlich. Kein Tumor, keine fixirte Schlinge, keine Peristaltik. Leberdämpfung 1 Finger breit, kein freier Erguss. Per rectum und per vaginam nichts. Im Harn Spur Indikan. Im Magen fäkulenter Inhalt. In Annahme einer Perforationsperitonitis sofort (14. 1. 99).

Operation (Prof. v. Eiselsberg). Narkose mit Billroth'scher Mischung. Medianschnitt vom Nabel abwärts. Därme stark injicirt, durch dicke fibrinös-eitrige Beschläge innig verklebt. Im kleinen

Digitized by Google

Becken jauchiger Eiter, ebenso in der linken Nierengegend. An den Beckenorganen nichts. Eventration: Links von der Wirbelsäule zieht ein Netzstrang ins kleine Becken und ist an eine Dünndarmschlinge fest angelöthet. Hier ist der Darm scharf abgeknickt und zeigt besonders reichliche Fibrinauflagerungen. Durchtrennung, Ablösung des am Darm sitzenden Stücks, Naht des entstandenen Serosadefects. Da der Darm hier sehr eng ist, wird dicht dabei eine laterale Enteroanastomose angelegt. Ausspülung des Bauches mit Kochsalz. Bauchnaht in drei Etagen. Vom folgenden Tage ab Besserung, kein Erbrechen mehr. Erst am 7. Tage auf Einlauf Stuhl. Ende der 2. Woche oberflächlicher Bauchdeckenabscess. — 18. 3. Geheilt entlassen: sehr erholt, Stuhlgang normal, Appetit gut.

18. No. 105 98/99. 49jähr. Frau. Aufgen. 26. 4. 98.

Anamnese: In der Jugend gesund, steril verheirathet, vor 7 Jahren abdominale Myomektomie, dann gesund bis Januar 98. Damals plötzliche Erkrankung mit (saurem) Erbrechen und Durchfall. Auf Medication (welcher Art?) Besserung, Mitte März Rückfall, Aufnahme in ein Krankenhaus. Fast fortdauernde Kolikanfälle, zu denen sich bald starkes Plätschern und Gurren im Leibe gesellte, der aufgetrieben wurde. Der bis dahin regelmässige Stuhlgang erfolgte nach Beendigung einer längeren Ricinusölcur vor 14 Tagen nur noch jeden dritten Tag auf Einlauf. Magenspülungen sollen nichts Besonderes ergeben haben. Appetit besteht, Erbrechen ist seit Wochen nicht mehr aufgetreten. Seit 3 Tagen wieder völliger Verschluss.

Status praesens: Mittelgrosse, ziemlich magere Frau. Brustorgane ohne Besonderheiten.

Bauch mässig aufgetrieben. Jede Berührung der Bauchdecken löst lebhafte Peristaltik stark geblähter Schlingen aus; dabei deutliches Gurren und Plätschern, Schmerzen, namentlich im linken Hypochondrium stark. Ueberall tympanitischer Schall, Leberdämpfung fast verschwunden. Palpation ohne Ergebniss bis auf etwas stärkere Empfindlichkeit im linken Hypochondrium. Rectaluntersuchung negativ, ebenso combinirte Untersuchung per vaginam wegen Auftreibung und Spannung des Leibes.

Auf Seifenwasserklysma reichlicher breiiger Stuhl, Abends nochmals. Peristaltik und Schmerzen bleiben unverändert, nehmen dann stark zu, deshalb am nächsten Tage (27. 4. 98) nach Magenspülung Operation (Prof. v. Eiselsberg). Narkose mit Billroth'scher Mischung. Schnitt von etwas oberhalb des Nabels abwärts rechts von der alten Laparotomienarbe. Stark geblähte Dünndarmschlingen stellen sich ein, die nicht gut spiegeln und leichteste fibrinöse Beschläge zeigen. Nach Eventration derselben findet man eine collabirte Dünndarmschlinge und damit das Hinderniss: eine Dünndarmschlinge ist am Uterusstumpf angelöthet und geknickt. Sie zieht gebläht senkrecht an den Stumpf, geht von hier in steilem Bogen ganz collabirt nach rechts oben ab. Dicht am Scheitel der Knickung sitzt eine ca. faustgrosse Cyste des rechten Ovariums. — Beckenhochlage. Scharfe Ablösung der Schlinge: dabei wird ein nussgrosser Abscess zwischen Schlinge und Stumpf eröffnet. Austupfen des

Digitized by

Abscesses. Resection der an der Verlöthung stark verengten Schlinge je 6 cm von dieser Stelle entfernt. Circuläre Darmnaht. Abtragung der Ovarialcyste. Tampon in den Abscess, zum unteren Wundwinkel herausgeleitet. Dreietagige Bauchnaht.

Fieberfreier Verlauf, am 7. Tage Kürzung, am 17. Entfernung des Tampons. 4 Tage später 38,5°, bei Eingehen mit der Kornzange entleert sich aus dem Tamponcanal ziemlich viel Eiter. Drainage. Allmälig lässt die Secretion nach. Am 8. 6. auf Wunsch in ein anderes Krankenhaus entlassen. Im unteren Wundwinkel noch ein 3 cm langes Drain, Secretion gering. Appetit, Verdauung, Allgemeinbefinden gut.

Nachricht von Anfang März 1899: Monatelang Abgang von Fäden, noch jetzt kleine Fistel. Ist stark geworden, sehr wohl. Stuhl regelmässig.

19. No. 637 96/97. 25jähr. Mann. Aufgen. 20. 10. 96.

Anamnese: Pat. ist zwar bisher nie ernstlich krank gewesen, hat jedoch schon oft an leichten Verdauungsstörungen, die auf den Magen bezogen wurden, gelitten, ist insbesondere vor etwa 5 Jahren ca. 3 Wochen lang wegen „Magenkrampf" behandelt worden. Das hervorstechendste Symptom waren damals kolikartige Schmerzen. Erbrechen hat auch hier und da stattgefunden (nie Blut). Vor 8 Tagen (in der Nacht vom 14. zum 15. Oct.) erwachte er, nachdem er bereits einige Tage an Durchfall gelitten, über heftigen Schmerzen in der Magengegend, die sich im Verlauf des nächsten Tages steigerten und weiter durch den Bauch ausbreiteten. Am 15. Nachm. trat Erbrechen auf, das schon kothig gewesen sein soll. Noch bis zum 16. erfolgten ziemlich reichliche diarrhoische Entleerungen. Flatus sollen von Anfang an nicht mehr abgegangen sein. Seit dem 16. erfolgte auch Stuhl nur auf Eingiessungen und in minimalen Mengen. Die Beschwerden nahmen zu, um seit gestern Abend erheblich nachzulassen, so dass Pat. sich heute wieder relativ wohl fühlt. Er hat seit Beginn der Erkrankung fast nichts mehr zu sich genommen. Die Behandlung bestand im wesentlichen in hohen Eingiessungen. Aufnahme Mittags $1^1/_2$ Uhr.

Status praesens: Ziemlich grosser, schlank gebauter, mässig genährter Mann, nicht sonderlich elend aussehend. Temp. 37,4°, Puls 76—80, gut. Zunge feucht, nicht belegt. Unaufhörlicher Singultus.

Abdomen mässig aufgetrieben, in den oberen Partien etwas mehr, nicht sonderlich gespannt. Bauchmusculatur mässig kräftig. Keine äussere Hernie. Ueber der Oberbauchgegend lauter tiefer Schall, ein Bezirk ganz gleichmässigen vollen Schalles erstreckt sich von der linken hinteren Axillarlinie bis über die rechte Mammillarlinie hinaus, reicht bis 2 Querfinger über dem Nabel, nach oben bis zur linken Mammilla bezw. der Basis des Schwertfortsatzes, rechts bis zur 6. Rippe, hat im ganzen die Form eines enorm geblähten Magens. Nach unten folgt hellerer tympanitischer Schall. Unten und seitlich Dämpfung, unregelmässig begrenzt, links mehr wie rechts, bei Lagewechsel nach einiger Zeit sich verschiebend. In ihrem Bereich characteristisches Plätschern. — Leber- und Herzdämpfung entsprechend der Blähung des Magens nach oben verdrängt. — Die ziemlich gut ausführbare Palpation des Bauches lässt nirgends

Digitized by Google

eine Resistenz erkennen. Einzelne Stellen (anscheinend dem Verlauf des Colon entsprechend?) sind druckempfindlich, der Bauch als Ganzes nicht. Coecalgegend frei. Milzdämpfung nicht vergrössert. Per rectum: vordere Wand durch geblähte Därme vorgewölbt; einige harte Kothbröckel; kein Tumor oder dergl.

Herztöne sehr laut, rein.

Lungen nichts Besonderes.

Die Magensonde entleert ca. 200 ccm fäkulent stinkender, schmutzigbrauner Flüssigkeit. Nach vielfacher Ausspülung des Magens kommt am Ende der (recht lange dauernden) letzten Entleerung wieder fäkulenter Inhalt.

Vollbad. Eingiessung von $^3/_4$ l lauwarmen Wassers ohne Erfolg.

Nach der Magenausspülung ist die Oberbauchgegend weniger aufgetrieben, der Magen aber immer noch stark gebläht.

Um 5 Uhr Nachm. ist die Leberdämpfung kaum mehr nachzuweisen, das Plätschern deutlicher, grosswellige Fluctuation vorhanden, wonach ein freier Erguss angenommen wird. Nochmalige Magenspülung fördert wieder fäkulenten Inhalt, wenn auch wenig. Abends 6 Uhr (20. 10. 96)

Operation (Dr. Storp). Narkose mit Billroth'scher Mischung. Medianschnitt oberhalb des Nabels. Kein freier Erguss. Es liegt das grosse Netz vor, dessen Gefässe stark gefüllt sind. Es lässt sich nicht entwickeln, scheint unten fixirt. Nachdem es nach rechts geschoben, kommt eine querverlaufende enorm geblähte Dünndarmschlinge zum Vorschein, mehr nach unten andere weniger geblähte. Sie sind geröthet, die erstgenannte bläulich, vielfach mit feinsten Pseudomembranen bedeckt; an den Berührungsstellen der Schlingen dickere, theils speckige, theils hochrothe und dann leicht blutende Auflagerungen. Die eingeführte Hand fühlt zunächst abgesehen von der Fixation des ganz ausgebreiteten grossen Netzes nichts besonderes. — Schnitt bis 2 Querfinger unter den Nabel verlängert. Das Netz ist weit unten fächerförmig angelöthet, und zwar reicht es ziemlich genau von einer inneren Leistenöffnung zur anderen. Nachdem es in Nabelhöhe zwischen Massenligaturen durchtrennt, lässt sich der vorliegende Dünndarm entwickeln. Er ist stark gebläht, allenthalben mit Auflagerungen bedeckt. Nach oben von der zuerst freigelegten Schlinge liegt das total zusammengefallene Colon transversum. Dann findet man rechts unten das Colon ascend. im gleichen Zustand, median von ihm ebenfalls ganz collabirte Dünndarmschlingen. Jetzt fühlt die vorsichtig den Darm entwickelnde Hand in der Tiefe einen Widerstand, der leisestem Zuge sofort nachgiebt: es wird eine mit dicken, etwas blutenden Auflagerungen bedeckte Stelle am unteren Ileum vorgezogen, an der stark geblähter Darm unmittelbar in ganz leeren übergeht. Fixirt war diese Stelle durch das unten adhärente grosse Netz. Eine deutliche Schnürfurche besteht nicht. Die getrennten Adhäsionen an dieser Stelle werden durch weitgreifende quere Serosanähte gedeckt. Dann wird der übrige Dünndarm abgesucht. Ausser zwei leicht blutenden Stellen, an denen je eine Naht angelegt wird, findet sich nichts weiter. — Das Einpacken der Därme ist wegen

Digitized by Google

der Blähung etwas schwierig. — Bauchnaht in 3 Etagen. — Am Ende der Narkose wenig fäkulentes Erbrechen. Einführung eines Darmrohres fördert nichts. — Pat. sieht recht schlecht aus, doch hat der Puls sich gehalten. Abends 9 Uhr ist Pat. noch nicht völlig erwacht. Puls 120, aber gut, später Unruhe bei andauernder Benommenheit. $11\frac{1}{4}$ Uhr Abends ziemlich plötzlicher Tod.

Section (Prof. Nauwerck): Im leicht aufgetriebenen Abdomen 200 bis 300 ccm einer dunkelrothen Flüssigkeit. Dünndarmschlingen gebläht und mit der vorderen Bauchwand leicht verklebt, auf der Darmserosa theils ein trüber, matter fibrinöser Beschlag, theils dickere Exsudatklümpchen. Peritoneum stark durch Injection geröthet, stellenweise streifig. Am Peritoneum parietale der Regio inguin. dextra ist ein Stück Netz flächenhaft durch bindegewebige Adhäsionen befestigt. Das obere freie Ende dieses Netzstückes ist von dem in der Höhe des Magens liegenden oberen Netzende operativ getrennt (Ligaturen). Am unteren Ileum fällt eine Nahtlinie der Serosa auf, die fast die halbe Peripherie umgreift. Sie sitzt etwa $1\frac{1}{2}$ m über der Ileocoecalklappe. Der Proc. vermif. ist nach oben geschlagen, fixirt an der linken Seite des Mesenteriums des unteren Ileum. Er lässt sich leicht lösen, es wird eine kleinbohnengrosse Höhle eröffnet, in der sich die schiefrig pigmentirte Schleimhaut des Wurmfortsatzes präsentirt. Eine Sonde lässt sich leicht bis ins Coecum führen. Die regionären Mesenterialdrüsen sind leicht geschwellt. Ein grösseres Netzstück ist im kleinen Becken so fixirt, dass es von der Hinterfläche der Blase zum Rectum wie ein Zeltdach sich ausspannt. Beim Ablösen desselben wird eine mit dünnem Eiter gefüllte etwa billardkugelgrosse Höhle eröffnet, deren Wände von einer festen pyogenen Membran bekleidet sind. Der ganze Dünndarm ist mit fäculenter Flüssigkeit gefüllt. Im stark dilatirten Jejunum zeigen sich injicirte Stellen, in deren Mitte die Schleimhaut flach nekrotisch, z. Th. schon ulcerirt ist. Auch im Duodenum und Magen fäkulenter Inhalt. An der hinteren Magenwand und im Fundus kleine Blutungen. Mastdarmschleimhaut blass. Blasenschleimhaut ganz leicht geröthet. Herz klein, schlaff, Muskel braun. Linker Ventrikel wenig dilatirt. Beide Lungen stark ödematös und emphysematös, namentlich die linke stark hyperämisch. Im linken Unterlappen disseminirte schwarzrothe leicht prominente Herde.

20. No. 518 97/98. 9jähriger Knabe. Aufgenommen 3. 9. 97.

Anamnese: Pat. stammt aus gesunder Familie, ist im October v. J. wegen Blinddarmentzündung behandelt worden. Vor 5 Tagen sistirten ohne erkennbare Ursache Stuhl und Flatus. Der Leib begann aufgetrieben zu werden, rechts unter dem Nabel wurden Schmerzen angegeben. Einläufe waren ohne Erfolg. Pat. wird vom behandelnden Arzt wegen Darmverschlusses zur Klinik geschickt.

Status praesens: Magerer blasser Junge mit sehr schlecht entwickelter Muskulatur. Zunge feucht, belegt. Puls 104, weich. Brustorgane normal. Bauch ziemlich aufgetrieben und gespannt. Leberdämpfung verschmälert. In Rückenlage in den abhängigen Partien Dämpfung, beiderseits

Digitized by Google

bis zur vorderen Axillarlinie reichend, bei Lagewechsel prompt sich verschiebend. Genaue Abtastung wegen Spannung und Empfindlichkeit nicht möglich. In der Coecalgegend keine stärkere Dämpfung als links, keine Druckempfindlichkeit. Der grösste Druckschmerz ist in der Umgebung des Nabels. — Rectum leer. Man fühlt deutlich die prall sich vorwölbende, anscheinend fluctuirende Peritonealblase. Kein Aufstossen, kein Erbrechen. Bad, Priessnitz aufs Abdomen. Nachts 2 Uhr Erbrechen von ca. 300 ccm einer bräunlichen, nicht fäkulent riechenden Flüssigkeit. Bis zum nächsten Mittag keine Aenderung bei vollkommener Obstipation, 2 Uhr Nachmittags fäkulentes Erbrechen. Deshalb 4 Uhr (3. 9. 97)

Operation (Dr. Prutz) (ohne vorherige Magenspülung): Narkose mit Billroth'scher Mischung. Medianschnitt vom Nabel abwärts. Es entleert sich eine reichliche Menge klaren Exsudats, stark geblähte Dünndarmschlingen liegen vor. Die eingeführte Hand fühlt das Colon bis zur Klappe collabirt, leer. Innere Bruchpforten frei. Wegen mangelnder Uebersicht Auspacken des geblähten Dünndarms. Etwa 20 cm über der Klappe ist das Ileum fest fixirt: hier zieht ein von der vorderen Bauchwand ausgehender, etwa 1—$1^1/_2$ mm breiter fibröser Strang zu einer Dünndarmschlinge, die an seinem Ansatzpunkt etwas ausgezogen ist. Unter dem Strang sind zwei Dünndarmschlingen vollkommen abgeschnürt. Der Strang wird zwischen zwei Ligaturen entfernt, sein Ansatz an der ersterwähnten Darmschlinge übernäht. Die abgeklemmten Schlingen füllen sich sofort, die Schnürfurchen erholen sich sehr schnell. Etwa 30 cm über der Klappe trägt das Ileum ein 15—18 cm langes Meckel'sches Divertikel, am freien Ende leicht kolbig verdickt, sonst ganz normal. Coecum und Proc. vermif. frei von entzündlichen Veränderungen, keine Spur weiterer Verwachsungen. Reposition der Därme, dreietagige Bauchnaht. Abends $8^1/_2$ Uhr erster dünner Stuhl, im Laufe der Nacht vier weitere.

Verlauf: Vom 6.—17. 9. unter mässigen Erscheinungen ablaufende Bronchopneumonie links. Am 20. 9. Entfernung der Nähte: am Nabel secerniren einige Stichkanäle. Später (23. 9.—5. 10.) Abstossung einer Anzahl tiefer Nähte. 9. 10. in bestem Wohlbefinden entlassen. Exsudat aus dem Peritoneum bei cultureller Untersuchung keimfrei.

Nachricht von Februar 1899: dauernd völlig gesund.

21. No. 238 98/99. 24jähr. Instmann. Aufgen. 24. 5. 98.

Anamnese: Hereditäre Belastung nicht nachweisbar. Frühjahr 1897 angeblich ähnliche Erkrankung wie jetzt. Damals lag Pat. 3 Wochen, hatte zeitweise Schmerzen in der unteren Hälfte des Abdomens, gelegentlich Erbrechen. Anfang April d.J. traten die Schmerzen wieder auf, Pat. lag 3 Tage, arbeitete dann wieder 3 Wochen. Ende April dasselbe, 8 Tage lang, dabei auch mehrmals täglich Erbrechen. Nach 14tägiger Arbeit am 15. 5. die gleichen Erscheinungen, bis jetzt anhaltend, mit einer vorübergehenden leichten Remission vor 3 Tagen, seitdem Anstieg der Erscheinungen, auch Verhaltung von Stuhl und Winden. Seit Ostern Obstipation, während im Winter Durchfall bestand.

Digitized by Google

Status praesens: Mittelgrosser, leidlich genährter Mann. Brustorgane ohne Besonderheiten.

Bauch mässig aufgetrieben, namentlich unten, in toto druckempfindlich. Links unten Plätschern, ab und zu Peristaltik sichtbar. Abhängige Partien gedämpft.

Per rectum fühlt man mehr im hinteren Abschnitt des Beckeneingangs, eben dem Finger erreichbar, einen anscheinend mannesfaustgrossen, mässig harten, druckempfindlichen Tumor, von, soweit abtastbar, normaler Schleimhaut bedeckt. Ampulle weit. Oberhalb des Sphincter tertius ist das Rectum konisch verengt durch die Resistenz, welche auch noch etwas weiter abwärts vorn und zu beiden Seiten durch die Rectalwand fühlbar ist.

Einläufe zunächst ohne Erfolg.

Gegen 10 Uhr Abends lassen die Koliken nach, Pat. schläft Nachts meist, gegen Morgen gehen dünner Stuhl und Flatus ab.

Am nächsten Tag ist das Befinden besser, die Koliken waren seltener, ein dünner Stuhl, ebenso am nächsten Tag (27.) auf Ol. Ricin. Am 28. dagegen mehr Schmerzen, deswegen Nachts kein Schlaf. Am 29. Unruhe. Verhalten von Stuhl und Winden. Allmälig verfällt Pat. sichtlich, während die Peristaltik deutlicher wird. Deshalb noch Abends (29. 5. 98) Operation (Dr. Prutz). Magenschlauch fördert nichts. Ausspülung. Narkose mit Billroth'scher Mischung. Medianschnitt von der Mitte zwischen Schwertfortsatz und Nabel abwärts, allmälig fast bis zur Symphyse verlängert. — Kein freier Erguss. — Dünndarmschlingen hochroth, matt, mit Beschlägen, die meisten enorm gebläht, bis zur Dicke eines starken Männerarms, Muscularis deutlich hypertrophisch: die Wand ist trotz der Blähung beinahe dicker als normal. Der Darm wird partienweise ausgepackt. Eine strangförmige Adhäsion zwischen zwei Schlingen wird durchtrennt, ihre Ansatzstellen übernäht. Hierbei zeigt sich die Wand des geblähten Darms äusserst brüchig. Eine unter dem Strang liegende Schlinge zeigt keine Einschnürung. Durchtrennung mehrerer feiner bandartiger und flächenhafter, z. Th. augenscheinlich frischerer Adhäsionen. Die Revision erstreckt sich allmälig über den ganzen Dünndarm und ergiebt folgendes: das Ileum ist enorm gebläht, und zwar je weiter nach unten, desto mehr; nach oben erfolgt ohne deutliche Grenze Uebergang in weniger und schliesslich gar nicht mehr geblähten Darm, der jedoch bis zum oberen Jejunum deutliche Zunahme der Wanddicke und Querschnittsvermehrung zeigt. Die Freilegung des unteren Ileumendes ist mühsam. Es zieht von über Nabelhöhe ab senkrecht vor der Wirbelsäule zum Promontorium und verschwindet hier in einem unlösbaren Gewirr strang- und flächenhafter Adhäsionen, die, zusammen mit dem eingebackenen Darm, augenscheinlich die per rectum gefühlte Resistenz darstellen. Feinere, z. Th. leicht zerreissliche Adhäsionen umspinnen in der Höhe des Beckeneinganges andere Dünndarmschlingen. Coecum und Colon ascendens nicht zu finden, Quercolon nicht aufgesucht. Die Flexur war vorher schon links gefunden. Sie ist in frappantem Gegensatz zum Ileum

Digitized by Google

blassröthlich, glatt, glänzend, ganz collabirt, nur gerade daumendick. Ihr Mesenterium ist sehr kurz, sie lässt sich schlecht vorziehen.

Ileocolostomie mit Murphyknopf zwischen Scheitel der untersten Ileumschlinge und Scheitel der Flexur. Die Incongruenz der Schlingen (armdickes Ileum und daumendicke Flexur) stört weniger als die grosse Brüchigkeit der Wand des Ileum. Der Knopf wird mit einer sehr weit ausgreifenden Nahtlinie übernäht. Bei jeder Berührung mit der feingezähnten Darmpincette blutet der Darm, es werden so noch mehrfache Uebernähungen nöthig.

Bauchnaht wegen starker Spannung in 2 Etagen (Bauchfell und Fascie gemeinsam), z. Th. schon vor der Ileocolostomie. Reposition und Retention der Därme recht schwierig.

Operationsdauer $1^3/_4$ Std., kein Erbrechen während der Narkose.

Am nächsten Tage bei gutem Allgemeinbefinden gelegentlich noch die früheren Kolikanfälle, dabei fortdauernde Verhaltung (Unwegsamkeit des Murphyknopfes?), am folgenden Tag weniger Anfälle, etwas Stuhl, Umfang des Bauches nimmt trotz regelmässiger Entleerungen langsam ab, wird erst am 8. 6. (Knopfabgang) wesentlich kleiner. Wunde heilt p. prim. 10. 6. wieder kein Stuhl trotz Clysmen, 12. und 13. 6. Erbrechen, Schmerzen in linker Seite und Kreuz, allmälig, nach mässigen Obstructionserscheinungen, wieder gute Entleerung (15. 6.). Am 18. 6. steht der Kranke auf, klagt aber am 20. schon wieder über Koliken, und nun bildet sich schnell ein sehr grosser Erguss aus, der das wieder sehr hohe Abdomen zum grössten Theil füllt. Deshalb am 28. 6. Operation (Dr. Prutz). Narkose mit Billroth'scher Mischung. Bauchschnitt links von der Narbe, zwischem Nabel und Symphyse. Entleerung von ca. 6 l gelblich-grauer trüber Flüssigkeit, untermischt mit massenhaften, z. Th. sehr grossen, zerfliesslichen Fibrinplatten. Die Därme liegen der hinteren Bauchwand an, das Bauchfell ist verdickt, stark geröthet, sammetartig. Auswaschen mit Kochsalzlösung, dreietagige Naht.

Nach reactionslosem Verlauf entleert sich bei Entfernung der Nähte (5. 7.) aus zwei Fisteln am unteren Ende der Narbe ca. $^1/_2$ l braunrother trüber Flüssigkeit. In die Fisteln wird mehrfach Zimmtsäurealcohol (Landerer) gegossen, bis zum 19. 7. sind sie geheilt, am nächsten Tage entleert sich aus einem ohne Fieber allmälig entstandenen Abscess am oberen Ende der Narbe ca. $^1/_4$ l Eiter. Baldiger Schluss der restirenden Fisteln (Zimmtsäurealcohol). Gutes Befinden, Pat. erholt sich ausserordentlich. 28. 7. mit 4 kleinen granulirenden Hautdefecten an den oberen Enden beider Narben entlassen.

Nachuntersuchung vom 20. 3. 99: Nach der Entlassung wurde der Bauch angeblich wieder so dick wie vor der 2. Operation. Zahlreiche Fisteln, starke Secretion (einmal sollen sich ca. 2 l Eiter entleert haben). 31. 8. bis 1. 10. 98 in einem Krankenhause: rechts vom Nabel zweifaustgrosses Exsudat, unter Umschlägen Erweichung, starke Eiterentleerung. Jetzt in gutem Zustande. Bauch weich, kein Bauchbruch. Keine Beschwerden, nur nach Diätfehlern gelegentlich Leibschmerzen und Durchfall.

Digitized by Google

22. No. 246. 98/99. 6jähr. Knabe. Aufgenommen 28. 5. 98.

Anamnese. Das Kind soll in den ersten Lebensjahren dauernd einen aufgetriebenen Leib gehabt und an Verdauungstörungen gelitten haben. Ausserdem Rachitis.

Vor 4 Tagen (25. 5.) Abends wachte es über heftigen Leibschmerzen auf, die seitdem dauern. Stuhl ist nicht mehr erfolgt. Ob noch Flatus abgingen, ist nicht bekannt. Nach jeder Nahrungsaufnahme erfolgte Erbrechen, abgesehen davon nicht. Der Leib wurde allmählich aufgetrieben. Eingiessungen und (gestern) Calomel (3 Pulver) hatten keine Wirkung.

Status praesens. Zart gebauter, etwas anämischer Knabe. Puls gut, 90—96. Kein Erbrechen, selten Singultus. Brustorgane ausser Verdrängung nach oben ohne Besonderheiten.

Bauch leicht aufgetrieben, oben mehr als unten, untere Thoraxapertur stark gedehnt. Leberdämpfung nach oben verschoben, sehr schmal, Herz über der IV. Rippe. — Deutlich lebhafte Peristaltik sichtbar, eine besonders geblähte Schlinge nicht zu erkennen. — Bauch ziemlich leicht eindrückbar. Keine Resistenz. Coecalgegend frei, nicht empfindlicher als der übrige Bauch. — Per rectum prall geblähte Peritonealblase fühlbar, wenige ganz eingetrocknete Kothbröckel. — Gelegentlich etwas Gurren links unten vom Nabel. Hohe Eingiessung fördert nichts.

Gegen Abend wird der Singultus häufiger, die Peristaltik und damit die Schmerzen stärker. Deshalb noch Abends (28. 5. 98):

Operation (Dr. Prutz).

Auf die Auswaschung des Magens wird absichtlich verzichtet, weil seit 24 Stunden kein Erbrechen aufgetreten ist und der (recht schwächliche!) Pat. nichts zu sich genommen hat.

Narkose mit Billroth'scher Mischung.

Medianschnitt von 3 Finger breit über bis 4 Finger breit unter dem Nabel, nachträglich verlängert. — Aus dem Bauch entleert sich eine mässige Menge leicht hämorrhagischer Flüssigkeit. Dünndarmschlingen stark geblähl, hochroth, matt, ganz mit feinen spinngewebigen, meist deutlich vascularisirten Membranen bedeckt. Nach Eventration dreier geblähter Schlingen erscheint sofort nach unten von diesen ein von oben nach unten verlaufender gänsefederkieldicker Strang, der eine quer verlaufende Dünndarmschlinge verschliesst. Links ist sie geblähl, rechts collabirt. Der Strang wird zwischen Ligaturen durchtrennt, seine Enden gleiten zurück, der Darm springt vor. So können die Ansatzpunkte des Stranges nicht erkannt werden. Ausserdem bestehen zahlreiche breite, flächenförmige Verklebungen, von denen die die Uebersicht störenden leicht getrennt werden. Die Schnürfurche ist zum Theil gelb bis grau verfärbt, fühlt sich auf einem Theil der Darmcircumferenz in einem ganz schmalen Streifen etwas verdünnt an, wird deshalb übernäht. Bis zum Duodenum zeigt sich der Darm beim Absuchen jetzt frei. Von dicht unterhalb der Schnürfurche an laufen aber zwei Dünndarmschlingen, durch Adhäsionen fest verklebt, neben einander steil ins Becken. Zu ihrer Verfol-

Digitized by Google

gung muss der Schnitt verlängert werden. Die Adhäsionen werden stumpf, bezw. zwischen Ligaturen getrennt, auf letztere Weise namentlich eine breite Adhäsion mit der vorderen Bauchwand rechts unten. So wird der Darm bis zum Coecum verfolgt. Hier sind wieder stärkere Adhäsionen. Der Wurmfortsatz ist am Coecum hinten in die Höhe geschlagen und adhärent, aber nirgends geknickt, infiltrirt oder geschwellt. Vom Colon kommt überhaupt nichts zu Gesicht. Die Abschnürung hat im unteren Ileum gelegen. Vielfach finden sich unter der Serosa der Därme stecknadelkopf- bis hanfkorngrosse, zum Theil verschiebliche, gelbweisse, verkalkte Knötchen. — Reposition der Därme. Dreietagige Bauchnaht.

Kurz vor dem Erwachen Kothbrechen (beim Absuchen des Darmes war Inhalt nach oben verschoben, überhaupt viel am Darm manipulirt worden). Anscheinend Aspiration.

Nachts starke Unruhe. Trachealrasseln.

Am folgenden Tage besseres Befinden. Reichlicher Stuhl, Priessnitz um die Brust, Ipecacuanha, Campher und Benzoësäure. Keine Erscheinungen von Seiten des Peritoneums.

Es entwickelt sich unter Fieberbewegungen bis 39,2° eine diffuse Bronchitis, die das Kind sehr mitnimmt, bis zum 11. Tage ziemlich abläuft. Dann schnelle Erholung. Am 11. Tage werden die Hautnähte aus der p. prim. geheilten Wunde entfernt. Täglich reichlicher breiiger Stuhl.

Am 19. 6. in gutem Zustande entlassen. Weitere Nachricht nicht zu erhalten.

23. No. 834. 98/99. 40jähr. Arbeiter. Aufgenommen 28. 11. 98.

Anamnese. Patient, früher im Wesentlichen gesund, erkrankte am 3. September d. J. an Typhus, lag 5 Wochen, erholte sich dann allmählich, wollte demnächst die Arbeit wieder aufnehmen.

Am 21. 11. erkrankte er Nachmittags plötzlich mit anfallsweise auftretenden Leibschmerzen, die so zunahmen, dass er sich Abends legen musste. Vom folgenden Tage an sistirten Stuhlgang und Flatus, Patient bekam Aufstossen, Abends wurde der Leib aufgetrieben. In der Nacht vom 22. zum 23. trat Erbrechen ein, das schon am 23. kothig gewesen sein soll. Das hielt an. Am 25. bekam Patient Hitze und Durst. Die Schmerzen nahmen zu, liessen nach Application einer Eisblase aufs Abdomen etwas nach. Seit dem 26. sind sie geringer geworden, während das Kothbrechen anhielt. Das Allgemeinbefinden soll leidlich gewesen sein, doch will Patient rapid abgemagert sein. Die Schmerzen wurden wesentlich rechts vom Nabel localisirt.

Status praesens. Mittelgrosser, kräftiger Mann, leidlich genährt, nicht auffallend verfallen. Herz und Lungen nichts Besonderes. Temperatur 36,6°, Puls 84, leidlich kräftig. Abdomen aufgetrieben, die Contouren einiger geblähter Darmschlingen zeichnen sich durch. Dämpfung findet sich auch nach Katheterismus in der Regio suprapubica, rechts höher reichend als links. Ueber den seitlichen abhängigen Partieen relative Dämpfung. Leberdämpfung fast verschwunden. Palpatorisch nichts nachweisbar. Per rectum findet man die geblähte Peritoncalblase. Aus dem Magen entleert sich reichlich kothiger Inhalt. Ausspülung. Im Harn viel Indican. Sofort (28. 11. 98):

Digitized by

Operation (Prof. v. Eiselsberg). Narkose mit Billroth'scher Mischung. Medianschnitt vom Nabel bis fast zur Symphyse. Es drängen sich stark geblähte, lebhaft injicirte, stellenweise durch Blutungen in die Wand schwärzlich gefärbte Dünndarmschlingen vor. Nach Eventration eines Theiles derselben findet sich ein dicht unter dem inneren rechten Leistenring adhärenter Netzzipfel, an der gleichen Stelle fest bindegewebig angelöthet zwei Dünndarmschlingen, von denen eine bis zur Verlöthungsstelle stark gebläht ist. An einer Stelle tritt aus den Verwachsungen ein Tropfen Eiter. Beide Schlingen werden vorsichtig gelöst. Dabei reisst die geblähte an einer Stelle ein, der Darminhalt gelangt nur auf die Tücher. Die Schlinge wird vorgezogen und durch das Loch der Darm entleert. Resection von ca. 30 cm stark hämorrhagisch infiltrirten Darms mit dem Riss sammt Mesenterium. Axiale Vereinigung mit Murphyknopf, eine Nahtlinie darüber, Naht des Mesenterialschlitzes. Der Netzstrang wird zwischen zwei Ligaturen getrennt, das periphere Ende exstirpirt. Die Verwachsungsstelle am Perit. pariet. blutet ziemlich stark: zwei Uebernähungen, von denen eine einen Jodoformgazestreifen fixirt, werden mit diesem zum unteren Wundwinkel hinausgeleitet. Dreietagige Bauchnaht. Am Abend des Operationsstages und am folgenden Tag je ein reichlicher Stuhl. Keinerlei Störung. Am 30. 11. Husten, am 1. 12. vorn beiderseits reichliches trockenes Rasseln. — 3. 12. Viel Husten mit reichlichem eitrigem Auswurf. Verbandwechsel: Vorsichtiges Anziehen des Tampons um etwa 4 cm. Täglich einmal Stuhl. — 4. 12. Abends plötzlich heftigster Schmerz in der Unterbauchgegend, „als ob etwas gerissen wäre". Schwerer Collaps, Puls, bisher ca. 80, schnellt auf 160 in die Höhe. Bauch wird aufgetrieben, Leberdämpfung verschwindet. Unter den Erscheinungen foudroyanter Peritonitis am 5. 12. $4^1/_2$ Uhr früh Tod.

Section (Privatdocent Dr. Askanazy): Bauchfell trocken. Darmschlingen durch fibrinös-eitriges Exsudat verklebt, zwischen den Verklebungen einzelne Abscesse. An der rechten hinteren Leistenöffnung ist das Bauchfell schwärzlich verfärbt. Die Darmnaht liegt 30 cm über der Klappe. Einzelne Stichkanäle sind eitrig infiltrirt, an einer Stelle klafft die Naht, der Murphyknopf liegt frei. Die Schnittränder des Darms sind hier missfarbig. Im unteren Ileum mehrere sehr grosse frische Narben von Typhusgeschwüren. Herz, linke Lunge nichts besonderes. Rechte Lunge ganz hepatisirt, luftleer, Schnittfläche grauroth, körnig. Bauchschnitt verklebt, Umgebung eitrig infiltrirt. Die Schleimhaut des resecirten Darmes trug mehrere grosse Typhusgeschwüre, eines bis wenige Millimeter vom Schnittrande reichend. Etwa in der Mitte lag ein perforirtes Geschwür, das mit dem bei der Operation gefundenen Abscess communicirt hatte.

IV. Coloncarcinome, Tuberculose, Beckensarkom.

1. Primäre Tumoren.

24. No. 546 96/97. 53jähriger Mann. Aufgenommen 17. 9. 96.

Anamnese: Vor etwa $3^1/_2$ Monaten begann der bis dahin gesunde Pat.

Digitized by Google

an Appetitlosigkeit zu leiden und bemerkte das Abgehen zahlreicher stark stinkender Flatus. Am 4. Tage einer etwa 1 Monat später wegen Fettleibigkeit begonnenen Marienbader Kur traten heftige Durchfälle auf, die trotz grösserer Opiumgaben 7 Wochen bestanden. Dabei 8 kg Gewichtsabnahme. Dann trat nach hohen Eingiessungen mit Salicylwasser Besserung ein, wobei das Gewicht in einer Woche um $1^3/_4$ kg stieg. 10 Tage vor der Aufnahme nach mehrtägiger Verstopfung heftige Leibschmerzen, 7 äusserst reichliche Entleerungen. Seitdem Bettruhe; die kolikartigen Schmerzen blieben bestehen, vor 2 Tagen letzter Stuhlgang. Am Aufnahmetag früh erstes Erbrechen, Mittags Aufnahme (nach mehrstündiger Eisenbahnfahrt).

Status praesens: Mittelgrosser, mässig kräftig gebauter, sehr fettleibiger Pat., tief collabirt. Gesicht fahl, Lippen bläulich. Brustorgane ohne Besonderheiten. Puls klein, frequent. Extremitäten kühl. Bauchdecken sehr fettreich. Leib stark aufgetrieben, aber ziemlich weich, überall tympanitisch; keine Resistenz, nur Druckempfindlichkeit im linken Hypochondrium. Häufiger Singultus, gelegentlich Erbrechen geringer Mengen fäkulenter Flüssigkeit. Magenspülung fördert grosse Mengen fäkulenten Inhalts. Gleich nach der Aufnahme (17. 9. 96)

Operation (Prof. v. Eiselsberg): Narkose mit Billroth'scher Mischung. Medianschnitt vom Schwertfortsatz bis unter den Nabel. Das colossal geblähte Quercolon füllt den ganzen Schnitt aus. Deshalb gleich handbreiter Querschnitt nach rechts, worauf querer und aufsteigender Dickdarm entwickelt werden können. Letzterer zeigt die gleiche enorme Blähung. An der Flex. lienal. ist das Colon fixirt. Orientirung wird erst möglich, nachdem ein grosses Paket ebenfalls sehr geblähter Dünndarmschlingen ausgepackt ist. Diese sind theils (im oberen Theil des Bauches) normal gefärbt, theils aber tiefroth, violett oder braunviolett, das Colon braunroth mit einem Stich ins graugrüne. Stellenweise zeigen die Schlingen streifenförmige Fibrinauflagerungen. Nach der partiellen Eventration findet man an der in der Tiefe fixirten Flex. lienal. einen stenosirenden Tumor, der sich kaum zur Ansicht bringen lässt und der Resection völlig unzugänglich scheint. Absteigendes Colon und Flexur leer, von normalem Aussehen. Die eventrirten Därme widerstreben jedem Versuch der Reposition. Das Quercolon wird nach gehöriger Einhüllung in Seitenlage des Pat. mit dem Messer eröffnet, worauf sich sehr viel Gas und mässige Mengen stinkenden schwarzbraunen dünnen Breies entleeren. Hiernach gelingt Rücklagerung der übrigen Därme. Die Wunde wird durch dreietagige Naht bis auf ca. 10 cm am obersten Ende geschlossen. Einnähung des Colons ist unmöglich, da alle Nähte wegen Brüchigkeit der Darmwand durchschneiden, auch die zum Schluss der Enterotomiewunde angelegten. Deshalb wird nach Schluss letzterer durch Klemmen eine grosse Quercolonschlinge an einem durch ein Mesenterialloch gezogenen Jodoformgazestreifen aufgehängt. Tamponade der Wunde, Kissenverband mit Scultet'scher Binde. Nachmittags relatives Wohlbefinden bei Nachlass der Schmerzen, etwas Erbrechen, Puls unverändert, Abends schneller, wobei auch wieder Schmerzen auftreten. 18. 9. Früh 1 Uhr ziemlich reichliches, nicht

Digitized by Google

fäkulentes Erbrechen. Pat. ist aufgeregt, Puls 120. Die fortwährend erbrochenen Massen haben um 8 Uhr wieder etwas fäkulenten Geruch. 9 Uhr kalter Schweiss, Puls kaum fühlbar, grosse Schwäche. Stuhlentleerung per anum. $^1/_2$10 Eröffnung des vorgelagerten Colon mit dem Paquelin. $^1/_2$11 Tod nach kurzer Bewusstlosigkeit.

Section verweigert.

25. S. S. 769.

26. No. 1123 96/97. 54 jähriger Eisenbahnbeamter. Aufgenommen 31. 3. 97.

Anamnese: Der früher nie wesentlich kranke Pat. bemerkte vor etwa $^1/_2$ Jahre Unregelmässigkeiten der Stuhlentleerung und Erschwerung derselben. Er half sich mit Abführmitteln durch, bis am 16. 2. 97 plötzlich kolikartige Leibschmerzen auftraten, die etwa 1 Tag dauerten. Dabei bestanden Gurren und deutlich sichtbare Bewegungen im Leibe. Erbrechen trat nicht auf. Danach einige Tage Verstopfung, Abführmittel halfen. Seitdem sind die Kothcylinder dünner. Die Anfälle kehrten in immer kürzeren Zwischenräumen wieder, Gurren und Peristaltik wurden stärker. Verschlechterung des Appetits, Beschränkung auf flüssige Nahrung. Seit 20. 3. totale Verhaltung, am 26. zum ersten Mal Erbrechen, Anfangs gallig, später bräunlich, übelriechend. 29. 3. Aufnahme in die medicinische Klinik.

Status praesens: Mittelgrosser Mann, mässig fett, nicht collabirt. Zunge trocken. Puls ? Etwas Lungenemphysem. Bauch stark aufgetrieben, deutliche Peristaltik sichtbar. Kein Tumor zu fühlen. Ileocoecalgegend gedämpft. Leberdämpfung verschmälert, nach oben verdrängt. Per rectum ausser leicht vergrösserter Prostata nichts. Pat. erbricht kothige Massen, Magenschlauch entleert solche in reichlicher Menge. Einläufe ohne Erfolg. Zunahme des Meteorismus und des Aufstossens. 31. 3. Aufnahme in die chirurgische Klinik.

Status praesens: Mässig genährt, blass, etwas verfallen. Oefters Aufstossen. Puls 100—104, weich, regelmässig. Bauch gleichmässig mittelstark aufgetrieben. In der Oberbauchgegend Peristaltik sichtbar. Bauch gut eindrückbar, kein Druckschmerz. Kein Tumor. Links unregelmässig begrenzte Dämpfung, in rechter Seitenlage verschwindend. Zwerchfell sehr stark in die Höhe gedrängt. Per rectum nichts. Kein Stuhl, keine Flatus. Magenspülung: wenig Inhalt, deutlich fäkulent. Gleich (31. 3. 97)

Operation (Dr. Prutz). Narkose mit Billroth'scher Mischung. Medianschnitt vom Nabel abwärts. Peritonealflüssigkeit leicht vermehrt, klebrig. Stark geblähte, erheblich injicirte Dünndarmschlingen liegen vor. Eingehen mit der Hand nach verschiedenen Seiten resultatlos. Erweiterung des Schnitts nach oben und unten. Theilweise Eventration (von links). Links ziemlich versteckt die Flexur, total collabirt und leer, auffallend kurz, vor Allem ihr Mesenterium so kurz, dass ihre Kuppe kaum in den Medianschnitt gebracht werden kann: es besteht eine Anzahl narbiger Verkürzungen in Gestalt vorspringender hoher Falten gegen den Bauchfellüberzug der Blase und der links angrenzenden Bauchwand (keine freien Stränge). Colon descend. aber auch leer. Trotz weiterer Eventration

Digitized by Google

des Dünndarms Quercolon nicht zu Gesicht zu bringen. Schliesslich wird bei ganz tiefem Eingehen nach hinten oben rechts das Hinderniss gefunden: wallnussgrosser, sehr harter, höckriger Tumor, dicht am hinteren Leberrand in der Höhe des oberen Pols der rechten Niere gelegen, fest mit der hinteren Bauchwand verlöthet. Er sitzt im Anfang des Quercolon oder an der Flex. coli d. selbst. Nach rechts unten geblähtes Colon deutlich fühlbar. — Unteres Ileumende war schon früher gefunden und durch Assistentenhand fixirt. Die unterste Ileumschlinge lässt sich leicht an die Flex. sigm. legen, diese aber nicht ausserhalb des Bauches lagern. Ileocolostomie mit Murphyknopf mit einreihiger Uebernähung. Reposition der Därme. Bauchnaht in drei Etagen. Schon Abends dünner stinkender Stuhl. 1. 4. Zunge noch trocken; Singultus. Bauch kleiner, viel Stuhl. — 2. 4. Mittags einmal Erbrechen. — 4. 4. Dauernd viel dünner Stuhl. Zeitweise fast unaufhörlicher Singultus. Bauch flach, weich, ganz unempfindlich. — 8. 4. Trotz fieberfreien Verlaufs kleiner Bauchdeckenabscess am unteren Schnittende, ganz schmerzlos. — 9. 4. früh 5 Uhr äusserst copiöse dünnflüssige Entleerung, eigenthümlich schwarzroth (vom Arzt nicht gesehen). Kein Collaps. 15 Tropf. T. opii spl. In den nächsten Stunden collabirt Pat. sehr, Puls klein, 120, nicht ganz regelmässig. Excitantien. Am nächsten Tage besserer Zustand, gelegentlich gehen noch kleine Mengen Blut per anum ab. Entleerung des Murphyknopfes. — 11. 4. Vorübergehende Schmerzen im rechten Hypochondrium. — 17. 4. Entlassung: lineäre feste Narbe. 3—4 mal täglich Stuhl, häufig flüssig, von Zeit zu Zeit etwas Blut enthaltend. Schmerzen im rechten Hypochondrium geschwunden, Tumor nicht fühlbar. Pat. hat sich gut erholt.

Juli 1897: in gutem Zustande. Zwei Nahtabscesse, keine Hernie.

Mai 1898: seit einigen Wochen fühlt Pat., der bis dahin ganz rüstig war, zunehmende Schwäche und ist abgemagert. Keine besonderen localisirten Beschwerden. Aussehen schlecht. Befund negativ.

Tod am 8. 10. 98. In den letzten Wochen starker Icterus. Keine Section.

27. No. 124 97/98. 73jähr. Besitzer. Aufgen. 2. 5. 97.

Anamnese: Im December 1896 begannen Appetitlosigkeit und Verstopfung. Die Beschwerden nahmen langsam zu. Vor fünf Tagen (27. 4.) wurden sie so stark, dass Pat. sich zu Bett legte. Angeblich hatte er Fieber. Seitdem ist Stuhlgang trotz häufiger Einläufe nicht mehr zu erzielen gewesen, Flatus sind vor einigen Tagen noch einmal abgegangen. Erbrechen trat nicht ein.

Status praesens: Grosser, sehr kräftig gebauter Mann mit starkem Fettpolster. Etwas Lungenemphysem.

Abdomen fassförmig aufgetrieben, etwas druckempfindlich. Nirgends abnorme Dämpfung. Palpation wegen Dicke und Spannung der Bauchdecken nicht gut möglich. Keine Schmerzpunkte. Leberdämpfung nach oben verdrängt und verschmälert. Im Traube'schen Raum lauter tympanitischer Schall.

Im Rectum nur etwas Schleim. Kein Tumor zu fühlen.

Digitized by Google

Selten Aufstossen, kein Erbrechen. Puls kräftig, regelmässig, 90. Wiederholte Einläufe resultatlos.

Bis zum Abend des nächsten Tages keine Aenderung bei auffallend gutem Allgemeinbefinden. In der Nacht treten stärkere Schmerzen auf, das Aufstossen wird häufiger.

Unter der Annahme eines tief (im Colon) sitzenden wohl unvollkommenen Verschlusses (Tumor) 4. 5. früh Operation (Dr. Storp). Narkose mit Billroth'scher Mischung. Fingerbreit über dem linken Poupart'schen Band, diesem parallel, 10 cm langer Schnitt, in den sich die stark geblähte Flexur einstellt. Die eingeführte Hand fühlt zunächst nichts Abnormes. Nach Erweiterung des Schnittes um 5 cm nach unten innen wird am Uebergang der Flexur ins Rectum ein Tumor freigelegt, der den Darm stenosirt. Bauchfell stark injicirt, z. Th. matt, aber ohne deutliche Beschläge. Schluss der Bauchwunde bis auf den oberen äusseren Winkel, Einnähung eines Flexurstückes als I. Act der Colostomie in üblicher Weise.

Bis zum folgenden Vormittag nehmen Meteorismus und Aufstossen zu. Vormittags wird das Colon mit dem Paquelin eröffnet, es entleert sich wenig dünnbreiiger Koth. Puls sehr frequent und klein. Unter zunehmendem Collaps Nachmittags $2^1/_2$ Uhr Tod.

Section 6. 5. 97 (Prof. Nauwerck): Kräftiger Körper mit leicht ikterischen Hautdecken. Abdomen etwas aufgetrieben. Fettpolster stark. In der linken Regio iliaca Anus praeternaturalis, Vernähung zwischen Darm und Bauchwand sufficient. Im Peritoneum parietale der Oberbauchgegend derbe weisse Knötchen. Das ziemlich fettreiche Netz über Vorderfläche von Leber und Magen nach oben geschlagen. Im kleinen Becken wenige Tropfen röthlicher Flüssigkeit. Peritoneum der Därme und der Bauchwand mit Injection und Blutungen. Bei der Abtastung des Mastdarms fühlt man einen harten Tumor der hinteren Wand, am obersten Ende gelegen, fest ins Beckenbindegewebe eingebettet. Nach Herausnahme der Beckenorgane zeigt sich der Mastdarm etwa in der Höhe des Blasenscheitels ringförmig eingeschnürt, beim Aufschneiden ein etwa zweimarkstückgrosses, von gerötheter Schleimhaut umgebenes, tiefes Geschwür. Eine harte Infiltration findet sich erst in dem umgebenden Fettbindegewebe. Das Geschwür lässt die vordere Darmwand frei. — Prostata etwas vergrössert; im rechten Lappen ein etwa bohnengrosser weicher Knoten, im linken mehrere kleinere. — Schleimhaut des Magens im Ganzen blass, mit zahlreichen, kaum stecknadelkopfgrossen Ecchymosen, namentlich an der vorderen Wand. Leberoberfläche besonders links sehr uneben. Unter der Serosa prominiren nuss- bis kindsfaustgrosse Geschwulstknoten, von deren Schnittfläche reichlich Saft abstreichbar.

Im ganzen Dickdarm dickbreiiger gelber Koth. Schleimhaut des Jejunum grauröthlich, die des Ileum blass.

Im Herzbeutel einige Tropfen klarer Flüssigkeit. Herz mit starkem Fettmantel. Muskel sehr schlaff, Höhlen dilatirt.

Lungen ödematös und emphysematös. Rechts ganz vereinzelte grauweisse Knötchen. Rechter Unterlappen fast luftleer.

Digitized by Google

28. (Privatklinik.) 44jähr. Frau. Aufgen. 16. 5. 97.

Anamnese: Früher stets gesund. Vor 5 Wochen complicirte Fractur des rechten Unterschenkels. Seit 6 Tagen kein Stuhl, keine Flatus, seit zwei Tagen Erbrechen, seit gestern fäkulent, Meteorismus. Früher nie Verdauungsstörungen.

Status praesens: Mittelgrosse, kräftige, sehr fette Frau, verfallen. Bauch etwas aufgetrieben, relativ leicht eindrückbar. Palpation ohne Ergebniss. Keine Peristaltik. Zwerchfell stark nach oben verdrängt, Leberdämpfung verschmälert. Permanentes fäkulentes Erbrechen.

Sofort (16. 5. 97) Operation (Prof. v. Eiselsberg). Narkose mit Billroth'scher Mischung. Medianschnitt. Im Bauch trüber Erguss, Dünndarm stark geblähbt, injicirt, mit fibrinösen Auflagerungen. Colon ascendens dilatirt, Colon transv. collabirt: an der Flex. hepatica ringförmiger, fester stenosirender Tumor, Peritoneum strahlig eingezogen, verdickt, retroperitoneale Lymphdrüsen vergrössert. Enterotomie am unteren Ileum. Wunde zur lateralen Ileocolostomie (Colon transv.) durch Naht benutzt. Bauchnaht in 3 Etagen. Nachts 5mal Stuhl. Im Lauf des nächsten Tages Collaps, Tod um Mitternacht. Keine Section.

29. No. 504 97/98. 50jähr. Rentnerin. Aufgen. 24. 8. 97.

Anamnese: Die bis auf Scharlach mit anschliessender Coxitis im 6. Jahre bisher stets gesunde Frau, deren Verdauung auch stets normal war, bemerkte seit Januar 1897 Unregelmässigkeiten der Stuhlentleerung: der Stuhl wurde angehalten, soll nur aus kleinen bleistiftdicken Bröckeln bestanden haben. Keine Schmerzen, kein Aufstossen etc. Auf Abführmittel Besserung bis März 1897. Dann, bis auf etwas Schmerzen in der Unterbauchgegend, keine Aenderung bis Juli, Stuhl auch ohne Abführmittel jetzt meist regelmässig. 15. 8. bei aufgetriebenem Leib Koliken, Aufstossen, Würgen, kein Erbrechen. 16. 8. letzter Stuhl, Gurren im Leibe, am 18. Erbrechen, zunächst 3mal täglich, vom 20. ab häufiger, nie kothig. Seit dem 18. auch keine Winde mehr.

20. 8. Aufnahme in die medicinische Klinik.

Status praesens: Mittelgrosse, etwas magere Frau. Lungen frei, Herzaction unregelmässig, Puls weich, 86.

Bauch gleichmässig aufgetrieben, überall, namentlich im rechten Hypochondrium, druckempfindlich. Lebhafte Peristaltik sichtbar. Etwas freier Erguss. Kein Tumor palpabel. Leberdämpfung schmal, nach oben verschoben.

21. 8. auf Einlauf etwas Stuhl in kleinen Bröckeln. Später nicht mehr zu erzielen (2mal tägl. $1^1/_2$ l eingegossen). Mehrmals täglich Erbrechen, gallig, etwa 10—15 Kolikanfälle mit besonders heftigen Schmerzen im rechten Hypochondrium. Zunahme des Meteorismus. 24. 8. Aufnahme in die chirurgische Klinik.

Keine wesentlichen Aenderungen. Einläufe ohne Erfolg.

26. 8. Operation (Dr. Storp). Narkose mit Billroth'scher Mischung. Schrägschnitt links. Das geblähte Colon descend. stellt sich ein und wird wie gewöhnlich mit dem parietalen Peritoneum vernäht. Darüber Jodoformgazetampon.

27. 8. Viel Secret im Verband. Temp. 37°, Puls 95. — 28. 8. Temp. 38°, Puls 160. Grosse Unruhe. Verbandwechsel: Darm total von den Bauchdecken gelöst, zurückgesunken. Lebhafte Peristaltik sichtbar. Es entleert sich massenhaft trübe Flüssigkeit. Vorziehen des Colon in Narkose. Alle Stichcanäle scheinen nirgends die Darmwand zu durchsetzen. Feste Vernähung zwischen Darm und Bauchwand. Darüber Tampon angenäht. Eröffnung des Darms mit dem Paquelin. Entleerung von viel Koth.

Weiterer Verfall. Am nächsten Morgen $7^3/_4$ Uhr Tod.

Section (Privatdocent Dr. Askanazy): Leichter Icterus. In der Bauchhöhle kein Gas. Darmschlingen gebläht, z. Th. ecchymosirt, mit zarten Fibrinbeschlägen und Eiter bedeckt. Im kleinen Becken ca. 30 ccm Eiter. Colostomie am Anfang der Flex. sigm. Letztere zeigt am Eintritt ins kleine Becken eine narbige Verengerung, ist dort nur kleinfingerdick, unterhalb derselben collabirt, leer, oberhalb erweitert, mit reichlichem breiigem Koth gefüllt, ebenso wie das Colon descend. bis zur Flex. lienal. Darmnaht sufficient. Die Strictur reisst bei vorsichtigem Manipuliren sofort ein. Sie lässt einen Finger durchtreten, ist circulär, 2—3 cm hoch, z. Th., wie erwähnt, fast perforirend, mit indurirtem, schiefrig-fetzigem Grunde, der am Mesenterialansatz z. Th. von Fettgewebe gebildet wird. In diesem eine erbsengrosse, ziemlich weiche Drüse, theils grau, theils grauroth, von ihrer Schnittfläche reichlicher Geschwulstsaft abstreichbar. Distaler Rand des Geschwürs wallartig infiltrirt, theils grau, theils geröthet, ziemlich weich, mit abstreichbarem Saft. Oberer Rand weniger gewulstet, aber auch deutlich infiltrirt. Colostomie liegt 16 cm über der Strictur. Uebriger Darm ohne Besonderheiten. Im rechten Leberlappen faustgrosser erweichter Krebsknoten.

30. No. 620. 98/99. 39jähr. Lehrer. Aufgenommen 13. 10. 98.

Anamnese. Im 20. Jahre Typhus, sonst gesund. Vor einem Jahre plötzliche Erkrankung mit Erbrechen, heftigen Leibschmerzen und Verstopfung. Angeblich 10 Tage lang völlige Verhaltung bei unstillbarem Erbrechen. Am 11. Tage nach Einlauf Stuhl, schnelle Besserung, völlige Herstellung in 3 Wochen. In der Folgezeit wiederholt Leibschmerzen und Erbrechen, Besserung immer auf Bettruhe. 15. 9. 98 letzter normaler Stuhl. Am folgenden Tage Erkrankung wie früher. 8 Tage kein Stuhl, spärliche Flatus. Dann auf Drastica und Einläufe etwas Stuhl, zuletzt 1. 10. — Am 6. 10. Aufnahme in die medicinische Klinik. Auch hier Eingiessungen von geringem Erfolg. Patient ist im letzten Jahre stark abgemagert.

Status praesens. Sehr magerer Mann (70 Pfund). Bauch stark aufgetrieben. Unterhalb des Nabels quer verlaufende, stark geblähte Schlinge, hart, zeitweise unter Gurren weich werdend. Bauch nicht druckempfindlich, überall tympanitisch. Per rectum nichts. Temperatur und Puls normal. Totaler Verschluss.

15. 10. Operation (Prof. v. Eiselsberg). Narkose mit Billroth-scher Mischung.

15 cm langer Medianschnitt vom Nabel abwärts, später um 10 cm nach oben verlängert. Vorliegende Dünndärme nicht wesentlich gebläht, werden

Digitized by Google

ausgepackt. Dabei am Mesenterium derselben eine geringfügige Drehung (nach welcher Seite?) erkennbar. Quercolon enorm gebläht, Flex. sigm. total collabirt. Ringförmiges Carcinom am oberen Ende der Flexur, mannsfaustgross, mit hinterer Bauchwand ausgedehnt fest verlöthet. Seitliche Anastomose zwischen Quercolon und Flex. sigm. Nachdem dieselbe freigegeben, strömt sofort massenhaft Darminhalt in die Flexur. Bauchnaht in drei Etagen. Abends copiöser Stuhlgang. Glatter Verlauf, Wunde heilt p. prim.

30. 10. in vortrefflichem Befinden mit 9 Pfd. Gewichtszunahme entlassen. Bauchnarbe fest. — Später nicht mehr aufzufinden.

31. No. 714. 98/99. 12jähr. Knabe. Aufgenommen 31. 10. 98.

Anamnese. Eltern und drei Geschwister gesund, zwei in frühester Jugend gestorben. Patient selbst bis auf jetzige Krankheit stets gesund. Vor 11 Wochen nach reichlicher Mahlzeit heftige Schmerzen in der rechten Unterbauchgegend, vorübergehende Besserung bei Bettruhe, dann zugleich langsam wachsende Auftreibung des Leibes. Stuhl normal. Kein Fieber. Nach 8 Tagen Erbrechen, 2 Tage lang, nicht fäculent, seitdem nie mehr. Schmerzen stets anfallsweise, etwa alle 15 Minuten. Dabei wurde der Leib hart. Vor 11 Tagen sistirten Stuhl und Flatus. Nach 3 Tagen durch hohe Eingiessungen einige harte Kothbröckel entleert. Seitdem regelmässig Eingiessungen mit ähnlich geringem Erfolge. Patient ist sehr abgemagert.

Status praesens. Gracil gebauter Junge, wachsbleich.

Bauch ungemein stark aufgetrieben, überall hell tympanitisch klingend. Leberdämpfung fast verschwunden. Bauch im Ganzen weich, Palpation ohne Ergebniss. Aeussere Bruchpforten frei. In Zwischenräumen von ca. 10 Minuten sieht man links von der Mittellinie eine stark geblähte, vom Rippenbogen bis in die Unterbauchgegend ziehende Schlinge sich aufrichten. Rechts vom Nabel eine jener parallele Schlinge weniger deutlich. Magen leer. Per rectum nichts Besonderes. Ein weiches Darmrohr lässt sich hoch im Colon vorschieben und wird von den Bauchdecken aus fühlbar. Es entleeren sich Gase und etwas Koth.

1. 11. Operation (Prof. v. Eiselsberg). Narkose mit Billroth-scher Mischung.

20 cm langer Medianschnitt. Das colossal geblähte Quercolon drängt sich vor. Dünndarmschlingen nicht gebläht, Flex. sigm. total collabirt, leer. Am unteren Ende des Colon descendens ein ca. 7 cm langer, circulärer, derber, höckeriger Tumor (Carcinom?), in ganzer Länge mit der Bauchwand breit verlöthet. Geschwellte Drüsen nicht sichtbar. Schnitt ins Quercolon entleert grosse Mengen gallig gefärbten, dünnflüssigen Inhaltes und Gase. Anastomose zwischen Quercolon und Flex. sigm. mit Benutzung des Enterotomieschnittes in ersterem. Aneinanderlagerung beider Schlingen durch einige Nähte (analog dem Kappeler'schen Verfahren bei der Gastroenterostomie). Bauchnaht in drei Etagen. Bauch sofort fast zu normaler Form zusammengefallen.

Digitized by Google

Nachts Stuhl. Glatter Verlauf, primäre Wundheilung. 9. 11. Entlassung. Bauch noch etwas aufgetrieben. Palpation auch bimanuell vom Rectum aus, ergebnisslos. Patient sehr erholt.

Nachricht vom Anfang März 99 bis Anfang Januar gesund, dann Verstopfung und Erbrechen, auf Behandlung Besserung, jetzt bei öfteren Einläufen und gelegentlichen Gaben von Ricinusöl gutes Befinden, abgesehen von leichten Koliken vor dem Stuhlgang.

Gestorben 24. 4. 99.

2. Metastatische Carcinome.

32. No. 1164 95/96. 33jährige Arbeiterfrau. Aufgenommen 21. 2. 96.

Anamnese: Im October 95 ist der Pat. hier in der Klinik wegen eines inoperabelen stenosirenden Rectumcarcinoms ein Anus arteficial. in der Flex. sigm. angelegt. Damals wurde sie nach 4 Wochen in relativ gutem Zustand entlassen. Bis vor etwa 14 Tagen soll die Colostomie gut functionirt haben, dann traten angeblich plötzlich heftige Schmerzen, Stuhlverhaltung und Erbrechen auf. Eingiessungen, die Pat. sich selbst macht, wirken nicht, hier in der Poliklinik, am Aufnahmetage, vorgenommene förderten nur ganz wenig Koth.

Status praesens: Kleine, gracile, aufs äusserste heruntergekommene Frau. Leib stark aufgetrieben, sehr empfindlich; überall zeichnen sich Darmschlingen durch, in lebhafter Bewegung befindlich. Colostomiefistel nimmt kaum die Kuppe des kleinen Fingers auf. Rectum bis zum Anus von grossen Tumorknoten erfüllt, Finger dringt überhaupt nicht ein. Häufiges Erbrechen. In der Annahme, dass die Verengerung des Anus praet. Schuld an der Kothstauung, werden in kurzen Zwischenräumen immer dickere Drains eingeführt, die recht schnell zur Erweiterung führen. Unter häufigen Einläufen von Wasser und Ricinusöl gelingen spärliche Entleerungen, doch bleiben die Erscheinungen im ganzen dieselben. In der Annahme eines höheren Hindernisses am 28. 2.

Operation (Prof. v. Eiselsberg): Narkose mit Billroth'scher Mischung. Medianschnitt. Das Hinderniss ist leicht zu finden: es ist ein circuläres Carcinom des Quercolon wenige Centimenter von der Flex. hepatica. Col. asc. sackförmig ausgedehnt. Dreietagige Bauchnaht, Anlegung eines Anus coecalis von einem Schnitt über dem rechten Poupart'schen Band. Da Entleerung dringend nöthig, einzeitige Operation. Es entleert sich massenhaft flüssiger Koth. Subjectiv grosse Erleichterung. Am folgenden Tag (1. 3.) bei subfebriler Temperatur beginnende Peritonitis. Die Erscheinungen steigen ziemlich langsam aber dauernd an, Pat. ist dauernd bei Bewusstsein und leidet ganz ausserordentlich. Am 3. Mittags bei permanentem Erbrechen pulslos. Als die Wache für etwa 1 Minute ins Nebenzimmer gegangen, stürzt sich Pat. zum offenstehenden Fenster hinaus (1 Stock hoch). Tod nach $^1/_2$ Stunde.

Section (Prof. Nauwerck): Rectumcarcinom. Stenose des Quercolon durch Metastase. Beginnende Peritonitis. Bronchitis. Bronchopneumonie

Digitized by Google

rechts. Fractur des 7., 8. und 12. Brustwirbels, der 7. und 8. Rippe links, der 8. rechts. Fettembolie der Lungen. Blutungen der weichen Hirnhäute.

33. No. 708 96/97. 40jährige Arbeiterfrau. Aufgenommen 4. 11. 96.

Anamnese: 8 normale Geburten. Bis vor 1 Jahr gesund, bemerkte Pat. damals, dass sie ohne erkennbare Veranlassung allmählich schwächer wurde, bei gutem Appetit. Der Stuhl wurde angehalten, erfolgte nur alle 2—3 Tage, war von normaler Beschaffenheit. Unter Zunahme der Schwäche Abmagerung, ab und zu Aufstossen, gelegentlich Erbrechen, namentlich Morgens bei nüchternem Magen, nie nach dem Essen. Vor ca. 5 Monaten ziemlich starke Auftreibung des Leibes, anfallsweise auftretende Schmerzen in der Nabelgegend, während welcher sich Vorwölbungen und Vertiefungen um den Nabel bildeten, nach wenigen Minuten mit den Schmerzen verschwindend. Allmähliche Zunahme bei immer kürzeren Intervallen, oft Gurren während des Anfalles. Stuhl nur alle 4–6 Tage, schmerzlos, in sehr geringer Menge, in kleinen harten Stückchen. Kein Blut, oft reichlich Schleim dabei. In den letzten Wochen Stuhl nur noch auf Einläufe, häufigeres Aufstossen, selteneres Erbrechen, starke Auftreibung. 29. 10. 96. Aufnahme in die medicinische Klinik.

Status praesens: Grosse, sehr magere Frau. Brustorgane normal. Puls klein, weich, 88. Bauch sehr stark aufgetrieben. Ausser im rechten Hypochondrium und Epigastrium überall stark geblähte Schlingen in peristaltischer Bewegung sichtbar. Letztere werden anfallsweise heftiger, die Schlingen richten sich auf und werden steinhart. Dabei Gurren. Unterhalb des linken Rippenbogens etwa in der Parasternallinie eine harte höckrige Resistenz nicht deutlich abgrenzbar, mit der Athmung scheinbar etwas verschieblich, während der Anfälle von Peristaltik fühlbar bleibend. Leberdämpfung verschmälert, überall tympanitischer Schall. Häufiger Singultus. Magenuntersuchung: ziemlich starke Retention. Keine freie Salzsäure, keine Milchsäure, viel Sarcine, spärliche lange Bacillen, etwas Hefe. Durch Clysmen (bis 1200 ccm) werden gelegentlich einige bohnengrosse harte Kothbröckel entleert. In den nächsten Tagen keine Aenderung, 4. 11. Verlegung nach der chirurgischen Klinik.

Status wie oben. Per vaginam nichts Abnormes, per rectum die geblähte Peritonealblase fühlbar. Lange fortgesetzte Eingiessungen resultatlos. 5. 11. Magenausspülung: einige Blutflocken.

Operation (Prof. v. Eiselsberg). Narkose mit Billroth'scher Mischung. Medianschnitt. Durch Gas ad maximum geblähte Dünndarmschlingen werden eventrirt. Als Hinderniss findet sich ein durch Verlöthung mit der Bauchwand inoperabler Tumor der Flex. sigm. Dreietagige Bauchnaht. Schrägschnitt links. Viel blutig-seröse Flüssigkeit läuft ab. Einnähung des Colon descendens zur Colostomie. Im Mesocolon massenhafte bis kirschkerngrosse Knötchen.

Zunächst glatter Verlauf, 9. 11. aber Pat. verfallen, Puls 120. Verbandwechsel: Colon z. Th. von der Bauchwand gelöst. Neue Nähte halten an dem morschen Darm nicht. Tampon. Nachmittags wesentlich schlechteres Befinden,

Digitized by Google

Stenosenerscheinungen viel erheblicher. Darum wird eine kleine Darmöffnung mit dem Paquelin gemacht und ein dünnes Drain eingeführt, viel Gas und etwas Koth entleert. — 11. 11. Abends 6 Uhr Tod an Peritonitis.

Section (Prof. Nauwerck): Am Peritoneum parietale fäkulentriechender gelber eitriger Belag. In den abhängigen Partien eitrige Flüssigkeit mit Flocken. Dünndarm ziemlich gebläht, durch Injection und Blutungen geröthet, matt getrübt, z. Th. mit Belägen. Im kleinen Becken reichlich eitriges Exsudat. Colon ascend. und transv. stark gebläht. Am Colon desc. oben starke ringförmige Einschnürung. 10 cm darüber die Colostomie. Strictur des Colon desc. für den kleinen Finger eben durchgängig. Schleimhaut blau und glatt, frei von jeder Ulceration oder Verdickung, tritt jedoch ähnlich wie eine Bauhin'sche Klappe nach innen hervor, indem die äusseren Wandschichten, besonders das subperitoneale Gewebe und die Muskulatur, stark verdickt sind, weiss und derb. Oberhalb der Strictur ist die Wandung deutlich hypertrophisch, die Mucosa blass. Reichlich dicke braune Fäkalmassen. — An der Schleimhaut der Ileocoecalklappe ein etwa linsengrosses Geschwür mit etwas unregelmässig erhabenen aber weichen Rändern. $3^1/_2$ cm über der Klappe eine die ganze Darmperipherie umgreifende Ulcerationsfläche, aus zahlreichen Geschwüren von Linsengrösse bis zu 3 cm Breite zusammengesetzt. Die einzelnen Geschwüre sind theils durch ringförmige Schleimhautbrücken, theils durch isolirt stehende Schleimhautinseln von einander getrennt. Der Geschwürsgrund zeigt leicht erhabene leistenartige Längsstreifen. Theils reichen die Geschwüre bis auf die Muscularis, theils sind sie flacher. Auf einer auf dieser Geschwürsfläche hervortretenden Peyer'schen Platte stecknadelkopfgrosse Defecte. Vereinzelte kaum linsengrosse weiter aufwärts. Die Schleimhautfalten des unteren Ileum erscheinen durch regelmässig angeordnete flache Defecte wie zersägt, indem die Falten im Bereich der Schleimhautdefecte einsinken. Diese sägefurchenähnlichen Einschnitte finden sich weiter oben im Dünndarm noch reichlicher. Meist sind sie 1—2 mm breit. Es finden sich Falten mit 3, 4, 6 solchen Einschnitten. — Im unteren Ileum ist die Schleimhaut sonst im Ganzen blass, der Inhalt breiig. Im oberen Dünndarm starke pseudomelanotische Pigmentirung der Schleimhaut und schwärzlicher Inhalt. — Magen klein. Unterhalb der Cardia flache Ulceration der stark verdickten Magenwand, an welcher sich zwei kirschengrosse Knoten erheben.

34. S. S. 754.

3. Tuberculose.

35. No. 249 97/98. 46jähriger Mann. Aufgenommen 29. 5. 97.

Anamnese: Angeblich seit 1880 Bluthusten, etwa $^1/_4$ jährlich sich wiederholend. Winter 1883/84 besonders starke Blutung, damals schon Magenbeschwerden. Angeblich Magenblutungen (auch schwarzer Stuhl). 1887 oder

Digitized by Google

1888 letzte Blutung. Seit 1 Jahr Beschwerden, besonders nach schwerverdaulichen Speisen Leibschmerzen, Obstipation, oft übles Aufstossen. Häufiger Gebrauch von Laxantien. Bemerkte oft starke Bewegung im Leibe und Gurren. Die Schmerzen sollen immer rechts begonnen haben. In letzter Woche besonders hartnäckige Obstipation, viel Laxantien, danach Durchfall. Seit vorgestern vollkommene Verhaltung von Stuhl und Flatus, in letzter Nacht soll der Leib etwas aufgetrieben geworden sein, seit heute früh 3 Uhr Kothbrechen. Keine Abmagerung, vielmehr etwas Zunahme in den letzten Monaten.

Status praesens: Grosser, sehr kräftiger Mann, nicht verfallen. Ziemlich starker Panniculus. — Bauch wenig aufgetrieben. Epigastrische Pulsation. Keine Peristaltik sichtbar. Leistenpforten offen, frei, andere Bruchpforten ebenfalls. Bauch weich, leicht eindrückbar. Dicht rechts vom Nabel eine diffuse, wenig deutliche Resistenz, druckempfindlich. In der Oberbauchgegend bei Palpation oft Gurren und Plätschern. — Leberdämpfung normal. Seitenpartien gedämpft, keine Aenderung bei Lagewechsel. Per rectum nichts. Kein Erbrechen, hier und da Aufstossen. Magenschlauch entleert mässig reichlichen Inhalt, nur Anfangs deutlich fäkulent. Ausspülung. Darnach geringe spontane Stuhlentleerung. Das Aufstossen sistirt bald. Auf Ol. Ricini und Clysmen mehrmals Stuhl.

Am folgenden Tage keine Obstructionserscheinungen, die fragliche Resistenz ist jetzt deutlich abgrenzbar, fast faustgross, glatt, etwas empfindlich, gegen die Mittellinie und nach oben gut verschieblich. In der Nacht zum 1. 6. wieder Schmerzen und Gurren: Pat. hat das zeitweise Auftreten einer Auftreibung rechts vom Nabel bemerkt, die schmerzt und auf Druck bald verschwindet. Man fühlt, besonders nach einigem Kneten, deutlich das Aufrichten einer geblähten Darmschlinge, die bald wieder schlaff wird und zurücksinkt. Darnach starkes Gurren. Mittags ist bei den Schmerzanfällen die Schlinge deutlich zu sehen. Am nächsten Tage Nachlass der Beschwerden. Entleerung durch Abführmittel geht glatt. Vom 2. Abends ab neue Verschlusserscheinungen.

3. 6. Morgens Operation (Prof. v. Eiselsberg). Narkose mit Billroth'scher Mischung.

20 cm langer Schnitt am äusseren Rectusrand rechts. Eine stark geblähte Dünndarmschlinge, von oben theilweise vom fettreichen Netz überlagert, stellt sich ein. Sie führt abwärts zu einem an der Stelle der Resistenz gelegenen, grösstentheils von erheblichen Fettmassen überlagerten knolligen Tumor, an den ebenfalls von oben das collabirte Colon ascend. herantritt. Höhere Dünndarmschlingen ebenfalls frei, Magen normal. — Zwischen Tumor und Umgebung eine Anzahl Adhäsionen, besonders mit dem Netz.

Erst allmählich wird erkannt, dass der Tumor dem Coecum entspricht. Resection scheint gut möglich. Die geblähte Dünndarmschlinge ist die unterste Ileumschlinge. — Resection des Coecum: provisorische Dochtligatur an Ileum und Colon ascend. Mesenterialligaturen vom Ileum her in doppelter Schicht (von rechts und von links), da das Mesenterium sehr fettreich ist.

Digitized by Google

Bei der zweiten Ligatur findet das Instrument (sehr breite, ganz stumpfe, gestielte Nadel mit Oehr) einen Widerstand. Es wird mit einem leichten Ruck durchgestossen: darauf tritt Darminhalt aus; das weit über den Durchmesser des Colons dilatirte, dabei dickwandige Ileum, unter dessen Serosa sich vom Mesenterium her dicke Fettpolster noch ziemlich weit über die Darmoberfläche schieben, so dass der Mesenterialrand weiter zurückliegt, als eigentlich den Anschein hat, ist dicht an diesem durchstossen. Die geringe Menge ausgetretenen Darminhalts wird sofort aufgetupft. — Vollendung der Resection glatt, circuläre Darmnaht mit Zwickel am Ileum, dreietagige Bauchnaht.

Foudroyante Peritonitis, Tod ca. 20 Stunden p. op. (4. 6., früh 6 Uhr).

Resecirter Darm: Stenose entsprechend der Klappe, für eine Steinsonde No. 20 Charrière nur eben durchgängig. Innenfläche eigenthümlich gewulstet, mit vielen kleineren und grösseren Höckern. Aus dem Wurmfortsatz tritt Schleim. Auf dem Durchschnitt Schichten des Darmes deutlich erkennbar, Darmwand verdickt, ödematös.

Mikroskopischer Befund: Schwiele. In den untersuchten Stücken nichts von Tuberculose.

Section (Prof. Nauwerck): Darmnaht sufficient. Beginnende Peritonitis. In Vernarbung begriffenes tuberculöses Geschwür im Colon ascendens, ca. 2 cm unterhalb der Darmnaht, 1,5 cm breit, circulär. Ileum dilatirt. Hämorrhagische Erosionen im Magen. Schwärzlich-blutiger Inhalt in den oberen Verdauungswegen. — Alte Spitzentuberculose. — Herzmuskel blass, bräunlich-gelb, etwas trübe. — Fettige Muskatnussleber.

4. Beckensarcom.

36. No. 849 97/98. 45jähr. Ingenieur. Aufgen. 19. 12. 97.

Anamnese: Der schwächliche, bis auf eine Lungenentzündung in der Kindheit aber stets gesunde Pat. bemerkte im Januar 1896, dass der Stuhl eine auffallend bandartige, platte Form hatte. Später stellten sich Schmerzen beim Sitzen ein, so dass der Pat. nur auf den Rändern zweier nebeneinander stehender Stühle sitzen konnte. Ein Arzt soll das Leiden für Hämorrhoiden erklärt haben. Als im December 1896 die Beschwerden zugenommen hatten, wandte Pat. sich an Dr. Boas-Berlin, der ihn an Prof. Körte wies. Pat. giebt an, nach einer Untersuchung in Narkose sei ihm schon damals gesagt, dass ein nicht entfernbarer Beckentumor vorliege. Er sei auf die Gefahren aufmerksam gemacht und ihm gerathen, jeden zweiten Tag Ricinusöl zu nehmen und Darmeingiessungen zu machen. Es werde allmälig ein Darmverschluss sich ausbilden, er solle sich dann bald operiren lassen. Stärkere Stenosenerscheinungen bestehen erst seit etwa einem Monat, seit 4 Tagen völliger Verschluss, während bis dahin unter der erwähnten Medication der Stuhl stets regelmässig war. Der Abgang von Flatus hat vorgestern aufgehört. Letzthin ist Brechreiz aufgetreten. Pat. kommt mit der Bitte, ihm einen Kunstafter anzulegen.

Status praesens: Gracil gebauter, sehr magerer Mann von äusserster Blässe. Brustorgane nichts Besonderes.

Digitized by Google

Abdomen ziemlich stark gleichmässig aufgetrieben. Becken durch einen mächtigen, knolligen, harten Tumor total ausgefüllt, der auch nach unten zwischen dem Kreuzbein und den Sitzbeinknochen in grossen Buckeln sich vorwölbt. Das Rectum zeigt einen mit dem Finger bequem erreichbaren totalen Verschluss durch den Tumor. Ein Einlauf ist unmöglich. Auf Ol. Ricini auch kein Stuhl.

20. 12. 98 früh Operation (Prof. v. Eiselsberg). Narkose mit Billroth'scher Mischung. Schrägschnitt in der linken Regio iliaca. Zunächst stellen sich stark geblähte Dünndärme ein, doch wird die Flexur leicht gefunden, vorgezogen und an seinem durch ein Mesenterialloch gezogenen, mit Jodoformgaze umwickelten Elevatorium vor den Bauchdecken aufgehängt. Einnähung unter entsprechender Verkleinerung des Bauchschnitts.

Nach 24 Stunden quere Eröffnung des Darms mit dem Paquelin, Entleerung von viel Gas. Das Abdomen fällt schnell zusammen, grosse Erleichterung.

Keine Erscheinungen von Seiten des Peritoneums, reichliche Entleerungen. In den nächsten Tagen tritt unter Fieberbewegungen (bis 39,2°) eine Erweichung des Tumors zwischen Kreuzbein und Sitzbein (welcher Seite?) auf, die am 27. 12. durch einen Einstich eröffnet wird, aus dem sich Eiter mit reichlichen Geschwulstzellen entleert. Seitdem ungestörtes Wohlbefinden. Die Haut um den gut functionirenden Kunstafter wird durch sorgfältige Pflege (Lassar'sche Paste) eczemfrei gehalten. Die Oeffnung im Tumor entleert reichlich zerfallene Geschwulstmassen.

Am 8. 1. 98 wird Pat., der augenblicklich ohne Beschwerden ist, entlassen mit der Weisung, die Hautpflege etc. in bisheriger Weise fortzusetzen. Weitere Nachricht nicht zu erhalten.

Digitized by G

Gedruckt bei L. Schumacher in Berlin.

Digitized by Google

Digitized by Google